




ARTIGO ORIGINAL

Radiographic predictors determined with an objective assessment tool for neonatal patients with necrotizing enterocolitis[☆]



Allan Felipe Fattori Alves ^{a,1}, Ana Luiza Menegatti Pavan ^{a,1},
Guilherme Giacomini ^a, Caio Cesar Quini ^a, Sergio Marrone Ribeiro ^b,
Rozemeire Garcia Marquez ^b, Maria Regina Bentlin ^b, André Petean Trindade ^b,
José Ricardo de Arruda Miranda ^a e Diana Rodrigues de Pina ^{b,*}

^a Universidade Estadual Paulista (UNESP), Instituto de Biociências de Botucatu (IBB), Botucatu, SP, Brasil

^b Universidade Estadual Paulista (UNESP), Faculdade de Medicina de Botucatu (FMB), Botucatu, SP, Brasil

Recebido em 25 de fevereiro de 2018; aceito em 17 de maio de 2018

KEYWORDS

Necrotizing enterocolitis;
Abdominal radiography;
Image processing;
Texture analyses, wavelet

Abstract

Objective: The objective of this study was to develop and validate a computational tool to assist radiological decisions on necrotizing enterocolitis.

Methodology: Patients that exhibited clinical signs and radiographic evidence of Bell's stage 2 or higher were included in the study, resulting in 64 exams. The tool was used to classify localized bowel wall thickening and intestinal pneumatosis using full-width at half-maximum measurements and texture analyses based on wavelet energy decomposition. Radiological findings of suspicious bowel wall thickening and intestinal pneumatosis loops were confirmed by both patient surgery and histopathological analysis. Two experienced radiologists selected an involved bowel and a normal bowel in the same radiography. The full-width at half-maximum and wavelet-based texture feature were then calculated and compared using the Mann–Whitney U test. Specificity, sensibility, positive and negative predictive values were calculated.

Results: The full-width at half-maximum results were significantly different between normal and distended loops (median of 10.30 and 15.13, respectively). Horizontal, vertical, and diagonal wavelet energy measurements were evaluated at eight levels of decomposition. Levels 7 and 8 in the horizontal direction presented significant differences. For level 7, median was 0.034 and 0.088 for normal and intestinal pneumatosis groups, respectively, and for level 8 median was 0.19 and 0.34, respectively.

DOI se refere ao artigo:

<https://doi.org/10.1016/j.jpmed.2018.05.017>

[☆] Como citar este artigo: Fattori Alves AF, Menegatti Pavan AL, Giacomini G, Quini CC, Marrone Ribeiro S, Garcia Marquez R, et al. Radiographic predictors determined with an objective assessment tool for neonatal patients with necrotizing enterocolitis. J Pediatr (Rio J). 2019;95:674–81.

* Autor para correspondência.

E-mail: drpina@fmb.unesp.br (D.R. Pina).

¹ Estes autores contribuíram igualmente para este trabalho.

PALAVRAS-CHAVE

Enterocolite
necrotizante;
Radiografia
abdominal;
Processamento
de imagem;
Análises de textura,
wavelet

Conclusions: The developed tool could detect differences in radiographic findings of bowel wall thickening and IP that are difficult to diagnose, demonstrating the its potential in clinical routine. The tool that was developed in the present study may help physicians to investigate suspicious bowel loops, thereby considerably improving diagnosis and clinical decisions.

© 2018 Published by Elsevier Editora Ltda. on behalf of Sociedade Brasileira de Pediatria. This is an open access article under the CC BY-NC-ND license (<http://creativecommons.org/licenses/by-nc-nd/4.0/>).

Preditores radiográficos determinados com uso de ferramenta de avaliação objetiva para pacientes neonatais com enterocolite necrotizante

Resumo

Objetivo: O objetivo deste estudo foi desenvolver e validar uma ferramenta computacional para auxiliar as decisões radiológicas na enterocolite necrotizante.

Metodologia: Pacientes que exibiam sinais clínicos e evidências radiográficas do estágio 2 ou superior de Bell foram incluídos no estudo, que resultou em 64 exames. A ferramenta foi usada para classificar o aumento localizado da espessura da parede intestinal e a pneumatose intestinal com medidas de largura total a meia altura e análises de textura baseadas na decomposição da energia *wavelet*. Os achados radiológicos de aumento suspeito da espessura da parede intestinal e das alças na pneumatose intestinal foram confirmados pela cirurgia e análise histopatológica do paciente. Dois radiologistas experientes selecionaram um intestino afetado e um intestino normal na mesma radiografia. A largura total a meia altura e a característica da textura baseada em *wavelet* foram então calculadas e comparadas com o uso do teste U de Mann-Whitney. Foram calculados a especificidade, sensibilidade, valores preditivos positivos e negativos.

Resultados: Os resultados da largura total a meia altura foram significativamente diferentes entre a alça normal e a distendida (mediana de 10,30 e 15,13, respectivamente). Medidas de energia *wavelet* horizontal, vertical e diagonal foram avaliadas em oito níveis de decomposição. Os níveis 7 e 8 na direção horizontal apresentaram diferenças significativas. Para o nível 7, as medianas foram 0,034 e 0,088 para os grupos normal e com pneumatose intestinal, respectivamente, e para o nível 8, as medianas foram 0,19 e 0,34, respectivamente.

Conclusões: A ferramenta desenvolvida pode detectar diferenças nos achados radiográficos do aumento da espessura da parede intestinal e PI de difícil diagnóstico, demonstra seu potencial na rotina clínica. A ferramenta desenvolvida no presente estudo pode ajudar os médicos a investigar alças intestinais suspeitas e melhorar consideravelmente o diagnóstico e as decisões clínicas.

© 2018 Publicado por Elsevier Editora Ltda. em nome de Sociedade Brasileira de Pediatria. Este é um artigo Open Access sob uma licença CC BY-NC-ND (<http://creativecommons.org/licenses/by-nc-nd/4.0/>).

Introdução

A enterocolite necrotizante (ECN) é um dos distúrbios intestinais mais comuns e imprevisíveis que envolvem respostas inflamatórias sistêmicas em prematuros.¹⁻⁴ A doença afeta 1-3% das internações neonatais em unidades de terapia intensiva.⁵ Nas últimas décadas, a ECN despontou como uma das emergências cirúrgicas mais comuns em neonatos, com alta morbidade e mortalidade.^{6,7} Os avanços na assistência neonatal têm aumentado as taxas de sobrevivência em prematuros, com aumento concomitante da incidência de ECN.^{6,8}

A enterocolite necrotizante é caracterizada por necrose isquêmica do trato gastrointestinal que frequentemente leva à perfuração e peritonite.⁹ O diagnóstico e o tratamento da ECN são baseados em sinais clínicos, sintomas e achados nas radiografias abdominais.^{3,4,10,11} Uma vez que haja suspeita de ECN, o paciente passa por uma rotina regular de radiografias abdominais^{3,10,12} em busca de

acompanhar a progressão da doença e orientar o tratamento clínico.^{3,4,6,11,13} O tempo de seguimento das radiografias abdominais depende da gravidade da ECN, varia de seis a 24 h.¹² Tal seguimento pode indicar a necessidade de intervenção cirúrgica.^{4,6,13} Os sinais radiológicos da ECN incluem distensão intestinal generalizada, distensão localizada da alça intestinal, espessamento da parede intestinal (BWT, do inglês *bowel wall thickening*), pneumatose intestinal (PI), ar dentro do sistema porta e pneumoperitônio.¹⁴ No entanto, mesmo com esses preditores, o diagnóstico de ECN é uma tarefa muito difícil para os médicos.^{10,13}

Alguns trabalhos foram feitos para melhor compreender a etiologia da ECN e formas de prevenir sua progressão, porém com poucos resultados significativos que levassem a mudanças na prática clínica.^{3,15-18} Alguns lactentes apresentam a doença de forma tão aguda e grave que a morbidade ou a mortalidade não podem ser evitadas, apesar do tratamento. A identificação de sinais precoces da doença pode

permitir diagnósticos e tratamentos mais precisos.³ Neste trabalho, propusemos validar uma ferramenta computacional automática e objetiva para auxiliar as decisões do radiologista sobre os casos de ECN. Técnicas de processamento de imagem foram aplicadas às radiografias para classificar o envolvimento da alça intestinal.¹⁹ A ferramenta computacional foi capaz de classificar tanto o BWT quanto a PI através da largura total a meia altura (FWHM, do inglês *full-width at half-maximum*) e análises de textura após decomposições da energia *wavelet*. Além disso, nossa ferramenta pode ser usada como um indicador de gravidade da doença, auxilia no tratamento clínico e nas decisões cirúrgicas.

Metodologia

A validação de uma ferramenta desenvolvida semiautomática foi proposta neste estudo para auxiliar os médicos no diagnóstico da ECN. Nesse algoritmo, um radiologista identifica um intestino suspeito que precisa ser avaliado mais profundamente. O usuário é solicitado a selecionar uma região de interesse (ROI, do inglês *Region of Interest*) a ser estudada e a transformada FWHM ou *wavelet* é usada para extrair informações objetivas. A [figura suplementar 1](#) contém um fluxograma com etapas detalhadas do procedimento. Explicações adicionais estão descritas nas subseções.

Seleção de pacientes

O presente estudo avaliou retrospectivamente recém-nascidos diagnosticados com ECN e tratados na Faculdade de Medicina de Botucatu, Universidade de São Paulo, Brasil, entre 2008 e 2015. Todas as aquisições, transferências, manipulação e processamento de imagens foram compatíveis com os regulamentos do Comitê de Ética em Pesquisa Humana da instituição à qual pertence o autor (protocolo nº 55884516.0.0000.5411).

Durante todo o estudo, o estágio da doença foi determinado por dois médicos de acordo com os critérios de estadiamento modificados de Bell.²⁰ Esses critérios de estadiamento são usados para a classificação clínica e tratamento da ECN, na qual um conjunto de sinais e sintomas clínicos (por exemplo, distensão abdominal, sangue nas fezes e hipotensão), parâmetros bioquímicos (por exemplo, trombocitopenia e neutropenia) e sinais radiográficos (por exemplo, PI e pneumoperitônio) são usados para avaliar a gravidade da ECN.²⁰⁻²² Foram selecionadas 80 radiografias, nas quais a ECN era a principal suspeita de doença, e uma única radiografia foi usada por paciente. Durante a análise das radiografias, os radiologistas não estavam cientes da informação clínica, do resultado da cirurgia e da análise histopatológica.

Os pacientes foram internados em nosso hospital devido a uma combinação dos seguintes sintomas: apneia, bradicardia, instabilidade de temperatura, trombocitopenia, acidose metabólica, oligúria, hipotensão, coagulopatia, choque, fezes com sangue abundante, distensão abdominal acentuada, edema da parede abdominal, eritema e abdome tenso à palpação.

Pacientes que apresentavam sinais clínicos e evidência radiográfica do estágio 2 de Bell ou superior foram incluídos

no estudo, resultou-se em 64 exames. Os pacientes eram excluídos caso apresentassem anomalias congênitas intra-abdominais. Dos 64 exames incluídos, 50 foram submetidos à cirurgia e análise histopatológica. A idade gestacional variou de 23 a 40 semanas (média de 27). Dos pacientes, 43 (93,5%) recém-nascidos eram prematuros, enquanto sete (6,5%) eram nascidos a termo. O peso ao nascer variou de 462 a 3.610g (peso médio de 1152g). Havia 38 pacientes (19,4%) com Estágio 2 e 12 pacientes (6,5%) com Estágio 3 de ECN, de acordo com o sistema de escore de Bell.

Nosso conjunto de dados foi dividido em dois grupos (BWT e PI) após avaliação de dois radiologistas experientes. O grupo BWT incluiu 30 radiografias e o grupo PI incluiu 15 radiografias. Para cada paciente, as alças normais e anormais foram identificadas na mesma imagem radiográfica.

A identificação de alças normais em cada paciente permitiu compará-las com as alças anormais. Assim, minimizamos as diferenças de altura, peso, idade, posição do paciente e técnica radiográfica entre as comparações. Apenas as regiões afetadas pela doença nas quais ambos os radiologistas concordaram foram avaliadas pela abordagem.

Ferramenta computacional

Um algoritmo semiautomático foi desenvolvido no *software* Matlab R2013a (Mathworks, Natick, MA, EUA) para a avaliação objetiva de radiografias abdominais de pacientes com ECN com o uso de diferentes metodologias de processamento de imagens. O algoritmo permitiu a classificação do BWT e PI através de medidas da FWHM e análises de textura baseadas em *wavelet*, respectivamente ([fig. 1](#)). As duas metodologias são descritas abaixo. O algoritmo foi projetado para ajudar radiologistas na tomada de decisões sobre a presença de alças anormais no BWT e na PI.

Classificação do espessamento da parede intestinal

A primeira metodologia usa a radiografia abdominal ([fig. 2A](#)) para classificar o BWT ([fig. 1](#), Método 1). O usuário identifica uma alça intestinal suspeita (caixa preta na [fig. 2A](#)) a ser investigada e desenha uma linha perpendicular à parede intestinal. A alça normal (caixa vermelha na [fig. 2A](#)) também é selecionada na mesma radiografia para permitir comparações com o BWT. O tamanho da linha depende da espessura das alças investigadas. O radiologista desenha a linha para garantir que toda a espessura da alça possa ser avaliada.

As linhas desenhadas para o BWT e as alças normais estimam um perfil unidimensional posteriormente ajustado por uma função gaussiana. A [figura suplementar 2A](#) mostra a função gaussiana para o BWT representado na [figura 2B](#). A FWHM, medida em milímetros, é determinada sobre o ajuste gaussiano ([fig. suplementar 2B](#)). A medida da FWHM compara as espessuras do BWT e das alças normais.

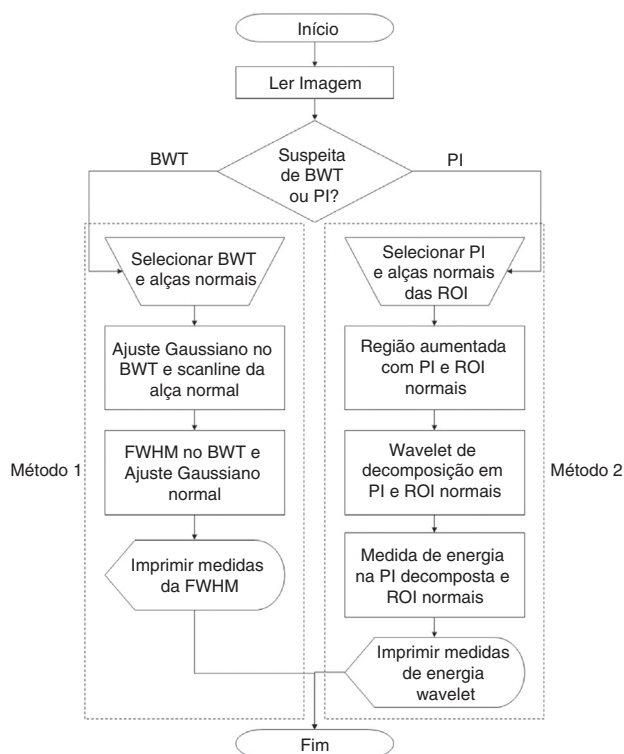


Figura 1 Fluxograma metodológico para avaliação da enterocolite necrotizante em radiografias neonatais. Dois métodos distintos são apresentados. O método 1 usa medidas de largura total a meia altura (FWHM, do inglês *Full Width at Half Maximum*) para identificar o aumento da espessura da parede intestinal (BWT, do inglês *Bowel Wall Thickening*). O método 2 é uma ferramenta híbrida que aplica o aumento da região, a transformada *wavelet* e a medida de energia para identificar a pneumatose intestinal (PI). ROI, região de interesse (do inglês *Region of Interest*).

Classificação da pneumatose intestinal

A PI é analisada através da classificação da textura baseada na transformada *wavelet* (fig. 1, Método 2). As transformadas *wavelet* são ferramentas muito eficientes para a extração de características e têm sido aplicadas com sucesso no processamento de imagens biomédicas.²³ Depois de aplicar a transformada *wavelet*, a imagem resultante é usada para calcular a energia. A energia contida em frequências espaciais e orientações específicas pode ser um bom indicador da característica de textura. Essa abordagem baseada na energia assume que diferentes padrões de textura têm diferentes distribuições de energia no domínio da frequência espacial.²⁴ Portanto, a metodologia descrita neste artigo usa a combinação *wavelet* e energia para investigar alças suspeitas na PI.

O primeiro passo para analisá-las é a seleção pelo usuário de uma área retangular sobre a alça intestinal suspeita (caixa preta na fig. 3A). A área suspeita é extraída da imagem original (fig. 3B), define assim uma região de interesse (ROI). O tamanho da ROI depende das alças investigadas. O radiologista seleciona um tamanho de ROI para garantir que toda a alça possa ser avaliada. Para garantir que apenas a alça suspeita seja avaliada corretamente, é necessário extraí-la do plano de fundo. Portanto, a alça intestinal é segmentada das áreas circundantes com uma técnica de aumento da região (fig. 3C). Uma ROI com alça intestinal normal (caixa vermelha na fig. 3A) também é desenhada e as etapas descritas acima são aplicadas a elas na mesma radiografia.

Uma transformada *wavelet* é aplicada à imagem segmentada (fig. 3C). Neste estudo, escolhemos a transformada *wavelet* biortogonal (bio3.5) para decompor imagens nas direções horizontal, vertical e diagonal. Ao aplicar a transformada *wavelet*, também é calculada a aproximação da imagem original. A transformada *wavelet* pode ser aplicada a diversos níveis com a aproximação computada.

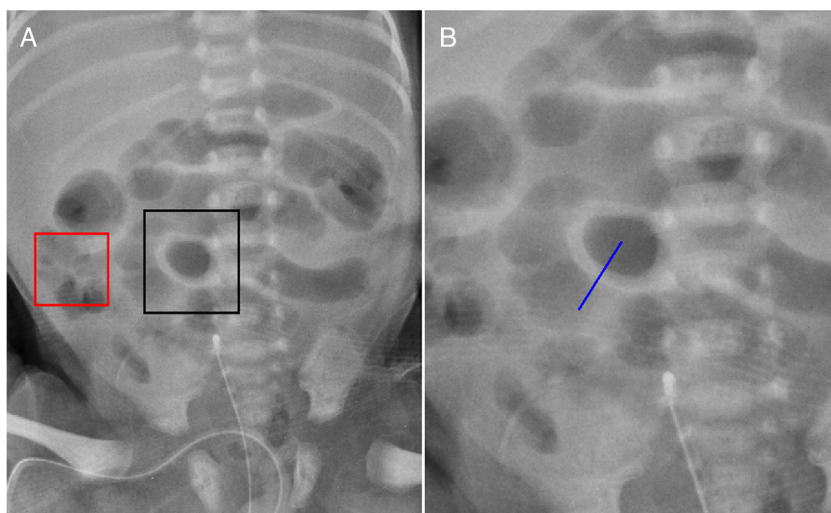


Figura 2 A, radiografia abdominal mostra aumento da espessura da parede intestinal (BWT, do inglês *Bowel Wall Thickening*) e alça normal circunscrita pela caixa preta e caixa vermelha, respectivamente; B, linha do BWT, perpendicular à parede do intestino, identificada pelo radiologista.

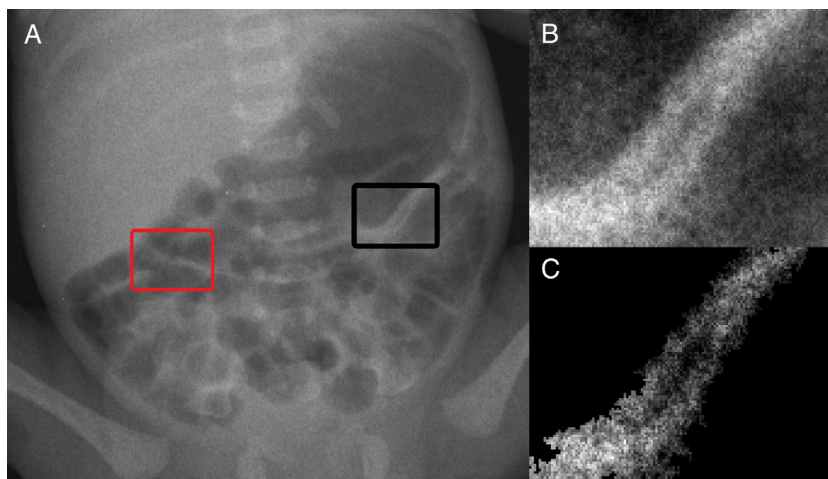


Figura 3 A, radiografia abdominal com pneumatose intestinal (PI) identificada na região de interesse (ROI, do inglês *Region of Interest*) circunscrita pela caixa preta. Alça normal do intestino também é identificada na ROI circunscrita pela caixa vermelha na mesma radiografia; B, destaque da ROI que contém uma alça com suspeita de PI; C, região de interesse após a segmentação da Fig. 3B com base na técnica de crescimento da região, resultando na extração da alça com PI do fundo.

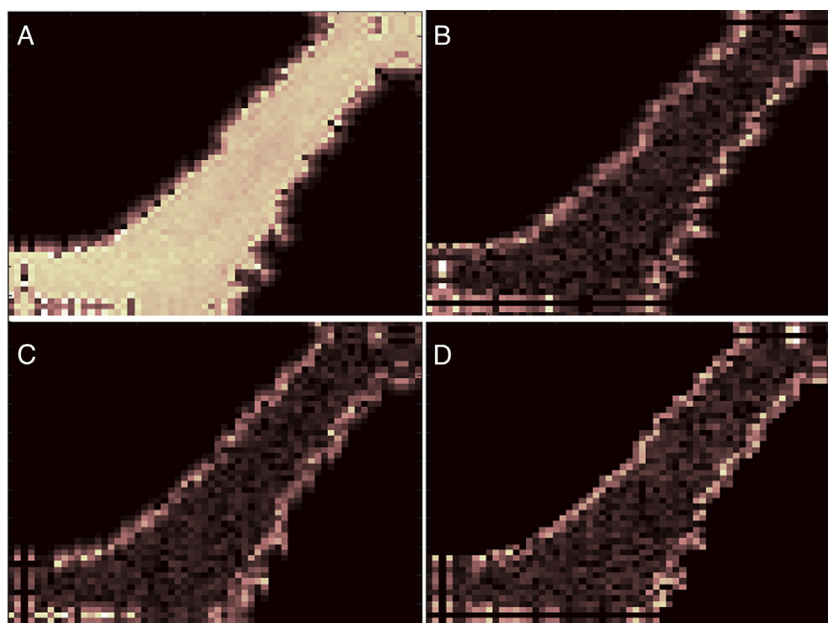


Figura 4 Resultados da aplicação da transformada *wavelet* para um nível. Neste exemplo, a transformada *wavelet* foi aplicada na Fig. 3C, resultou em uma aproximação (A), e imagens decompostas nas direções (B) horizontal, (C) vertical e (D) diagonal.

A [figura 4](#) mostra um exemplo da transformada *wavelet* de um nível aplicada na [figura 3C](#), resulta em uma aproximação ([fig. 4A](#)) e imagens decompostas nas direções horizontal ([fig. 4B](#)), vertical ([fig. 4C](#)) e diagonal ([fig. 4D](#)).

A transformada *wavelet* foi aplicada para oito níveis. Com as imagens decompostas ([fig. 4B-D](#)), o algoritmo calcula os valores de energia das sub-bandas para cada nível²⁵⁻²⁷ através da Equação 1.

$$Energia = \sum_{x=[p]} \sum_{y=[q]} (C(x, y))^2 \quad (1)$$

onde p e q representam respectivamente o número de colunas e linhas na ROI e $C(x, y)$ representam as imagens decompostas. Esses valores de energia são comparados com

alças normais, permitem a classificação das alças intestinais com pneumatose.

Comparação entre alças suspeitas e normais

O algoritmo foi avaliado nos dois grupos de imagens (BWT e PI). Para ambos os grupos, as regiões de interesse (ROI) das alças intestinais normais e afetadas foram selecionadas na mesma radiografia por um radiologista experiente. As alças intestinais normais foram usadas como referência, permitiram assim comparações melhores.

As análises estatísticas dos dados foram feitas com o *software* Minitab Statistical (Minitab, State College, PA,

EUA). Todos os dados eram não paramétricos. As diferenças das variáveis na mesma imagem foram analisadas com o teste U de Mann-Whitney pareado. Valores de $p < 0,05$ foram considerados estatisticamente significantes. Os dados são expressos como mediana e intervalo interquartilico.

Seleção de regiões de interesse para classificação

A seleção das ROI foi feita por dois radiologistas (S.M.R.) e (A.P.T.) com 20 e 25 anos de experiência em exame radiológico pediátrico e com aproximadamente 5.000 laudos de exames emitidos a cada ano. A concordância interobservadores entre os dois radiologistas foi calculada com a comparação entre a localização das ROI selecionadas em cada exame radiológico. Além disso, também foi calculada a concordância entre a seleção das ROI pelos radiologistas e aquelas descritas nos laudos cirúrgicos. Ambas as comparações foram avaliadas pela variabilidade interobservador de Kappa. Isso permitiu medir o grau de concordância: $< 0,21$, $0,21-0,4$, $0,41-0,6$, $0,61-0,8$ e $0,81-1$. Foram considerados, respectivamente, como concordância ruim, regular, moderada, boa e muito boa.^{28,29}

A especificidade, sensibilidade, os valores preditivos positivos (VPP) e negativos (VPN) foram calculados pelas ROI selecionadas por cada radiologista com o uso dos laudos cirúrgico e histopatológico como o padrão-ouro.

Resultados

Avaliação do aumento da espessura da parede intestinal

A análise quantitativa das comparações entre as medidas de FWHM das alças distendidas e normais no grupo BWT apresentou medianas de 10,30 e 15,13, respectivamente. O teste U de Mann-Whitney pareado mostrou diferenças significativas entre os grupos ($p < 0,05$). A [figura suplementar 3](#) mostra as comparações em gráficos do tipo *boxplot* das medidas da FWHM das alças intestinais distendidas e normais no grupo BWT.

Avaliação da pneumatose intestinal

Medidas de energia *wavelet* de alças normais e com PI foram obtidas em sub-bandas para cada nível. O teste U de Mann-Whitney pareado ($*p < 0,05$) mostrou que a decomposição da direção horizontal para os níveis 7 e 8 apresentou diferenças significativas entre as alças normais e com PI. Para o nível 7, as medianas foram 0,034 e 0,088 para os grupos normal e com PI, respectivamente; para o nível 8, as medianas foram 0,19 e 0,34, respectivamente. Não foram encontradas diferenças para as direções vertical ou diagonal em qualquer dos oito níveis. A [figura suplementares 4A e B](#) mostra comparações em gráficos do tipo *boxplot* das medidas de energia *wavelet* das imagens decompostas horizontalmente nos níveis 7 e 8, respectivamente.

Seleção das regiões de interesse para classificação

A concordância entre o laudo da cirurgia e a avaliação dos radiologistas foi analisada pela estatística de Kappa de Cohen. A avaliação da presença de alças nos grupos BWT e PI nas imagens radiográficas mostrou que a concordância entre o radiologista S.M.R. e o laudo da cirurgia foi considerada excelente (BWT: $\kappa = 0,87$, IP: $\kappa = 0,85$). A concordância do radiologista A.P.T. foi considerada substancial (BWT: $\kappa = 0,75$; IP: $\kappa = 0,71$). A concordância interobservador para as alças dos grupos BWT e PI foi considerada excelente (BWT: $\kappa = 0,87$; IP: $\kappa = 0,86$).

A sensibilidade calculada (BWT=0,88; PI=1) e a sensibilidade (BWT=1; IP=0,92) das ROI selecionadas por S.M.R. com o uso dos laudos cirúrgicos e histopatologia como padrão-ouro foram consideradas excelentes, com bons VPP (BWT=14; PI=11) e VPN (BWT=14; PI=3). Valores de especificidade (BWT=0,75; IP=1) e sensibilidade (BWT=1; IP=0,83) foram altos para A.P.T., com bons VPP (BWT=14; IP=10) e VPN (BWT=12; IP=3).

Discussão

No presente estudo, desenvolvemos uma nova abordagem para auxiliar a avaliação radiográfica da ECN em pacientes neonatais. A ferramenta foi aplicada a 50 radiografias, as quais todas continham alças intestinais normais como referência. A ferramenta foi capaz de detectar diferenças nas radiografias para diferenciar as alças intestinais afetadas das alças normais. Nossos achados são importantes porque os sinais radiográficos não são considerados completamente sensíveis ou específicos para identificar o risco máximo antes que a perfuração ocorra em pacientes com ECN.¹⁰ A interpretação das radiografias abdominais em lactentes pode ser um desafio.³⁰

A ferramenta pode ser dividida em duas metodologias distintas de processamento de imagens ([fig. 1](#)). A primeira metodologia é baseada em medidas da FWHM, as quais são capazes de classificar as alças intestinais como normais e com aumento de espessura. A [figura 3 suplementar](#) mostra que os valores da FWHM foram significativamente diferentes entre as alças normais e distendidas. Isso ocorre porque o BWT é destacado e mais espesso do que as alças normais, o que pode ser identificado com base no perfil dos pixels.

A segunda metodologia é baseada em análises de textura, que podem classificar as alças intestinais como normais e alças com PI. Essa metodologia usa um conjunto de características de textura baseada em *wavelets*, seguido por uma avaliação da distribuição de energia.²⁴ As medidas de energia *wavelet* horizontal, vertical e diagonal foram avaliadas em oito níveis de decomposição. A direção horizontal apresentou sensibilidade para diferenciar alças intestinais normais das alças intestinais que apresentam comprometimento por PI. Os níveis 7 e 8 na direção horizontal apresentaram diferenças significativas entre as características extraídas ([fig. suplementar 4](#)). As características de energia obtidas a partir de imagens decompostas captaram adequadamente as diferenças nas radiografias da ECN. Apesar da [figura suplementar 4](#) exibir uma sobreposição entre intestino normal e anormal, diferenças significativas entre

os grupos foram demonstradas pelo teste U de Mann-Whitney pareado. Portanto, isso pode ser usado pelos médicos como uma segunda opinião e ajudá-los a detectar alças intestinais normais e com PI com maior precisão.²⁴

A estatística Kappa de Cohen revelou um bom grau de concordância. Algumas discrepâncias podem ter ocorrido devido à alta complexidade anatômica do abdômen. Este exame é feito em bebês dentro de incubadoras, o que pode reduzir muito a qualidade da imagem. Apesar disso, há grande concordância entre o laudo e os radiologistas e interobservadores, o que corrobora os valores resultantes da estatística Kappa de Cohen.

Além disso, os valores de sensibilidade, especificidade, valores preditivos positivos e negativos indicaram que os radiologistas detectaram de modo eficaz as regiões PI e BWT. Esses resultados indicam que as ROI selecionadas foram corretamente identificadas e, portanto, poderiam ser usadas para validar a metodologia apresentada.

Embora muitas modalidades de imagem diferentes (por exemplo, ultrassom, ressonância magnética e tomografia computadorizada) tenham sido investigadas como ferramentas de diagnóstico para ECN no cenário clínico, a radiografia abdominal ainda é o guia essencial e normalmente confiável para o diagnóstico e tratamento da doença.^{4,10,13} A radiografia, há muito considerada a pedra angular da avaliação por imagem, tem ampla disponibilidade e é relativamente não dispendiosa, pode ser feita à beira do leito.

A determinação da gravidade clínica da ECN e, possivelmente, a previsão precoce do seu curso são objetivos desejáveis e podem ser pré-requisitos para o sucesso da terapia.⁹ Várias investigações prévias avaliaram o papel da radiografia abdominal no diagnóstico e tratamento da ECN. Entretanto, esses estudos prévios não usaram ferramentas padronizadas, como uma escala de achados anormais, e relataram baixa concordância inter e intraobservador na interpretação de radiografias.¹³ Wexler estudou cinco neonatos com ECN e sugeriu que neonatos com uma alça persistentemente distendida sejam considerados candidatos à laparotomia.³¹ Leonard et al. mediram alças em 21 neonatos com ECN e avaliaram correlações entre essas alças e a indicação cirúrgica, mas não foram encontradas correlações entre a medida da alça distendida e o prognóstico da doença.³² Nossa metodologia atual pode contribuir para novos estudos que investiguem correlações entre os achados radiológicos e o prognóstico da doença.

Segundo a opinião dos observadores, neste estudo a ferramenta foi de fácil manuseio e particularmente útil quando usada em conjunto com os achados clínicos. Sugerimos que a ferramenta seja exibida em associação com as imagens originais em vez de sozinha. Observadores disseram que o uso dessa ferramenta pode resultar em informações adicionais confiáveis que auxiliem na decisão clínica, o que promove um diagnóstico mais seguro.

Nosso objetivo neste estudo foi validar essa ferramenta computacional, que possivelmente poderá ser usada por médicos sem experiência ou não especialistas, para auxiliar no diagnóstico da ECN. Temos algumas limitações neste estudo: nosso tamanho amostral não é grande, embora seja compatível com outros estudos de validação,³³⁻³⁵ e os resultados apresentados neste trabalho consideraram apenas casos de ECN nos estágios 2 e 3 de Bell. Embora o número de radiografias seja pequeno, deve-se notar que o

número de regiões avaliadas é importante. Foram analisadas 120 regiões para o grupo BWT e 60 para o PI. Em uma futura etapa prospectiva do estudo, quando a aplicação for implantada na rotina clínica, outras patologias semelhantes à ECN podem ser incluídas, bem como uma associação entre a gravidade dos casos com parâmetros extraídos dos algoritmos. Além disso, neste estágio futuro, mais de um par de alças (afetadas e saudáveis) poderá ser avaliado para cada paciente.

Nosso método pode ser usado para complementar as avaliações do estado intestinal em pacientes com ECN, o que facilita as decisões de tratamento e potencialmente melhora o resultado do paciente. No futuro, uma abordagem de aprendizado automático pode ser aplicada para melhorar ainda mais as aplicações clínicas. A presente metodologia deve ajudar os médicos a investigar alças intestinais suspeitas e a prever a necessidade de intervenção cirúrgica baseada em radiografias.

Conflitos de interesse

Os autores declaram não haver conflitos de interesse.

Agradecimentos

A todos os profissionais clínicos e técnicos da unidade de radiodiagnóstico da nossa instituição. E também às agências brasileiras Coordenação de Aperfeiçoamento de Pessoal de Nível Superior (Capes), Conselho Nacional de Desenvolvimento Científico e Tecnológico (CNPq) e Fundação de Amparo à Pesquisa do Estado de São Paulo (Fapesp) pelo apoio financeiro. Este trabalho é parte do projeto Instituto Nacional de Ciência e Tecnologia (INCT)-FNA Proc. Nº. 464898/2014-5.

Apêndice A. Material adicional

Pode-se consultar o material adicional para este artigo na sua versão eletrônica disponível em [doi:10.1016/j.jpdp.2018.08.011](https://doi.org/10.1016/j.jpdp.2018.08.011).

Referências

- Okuyama H, Ohfuji S, Hayakawa M, Urushihara N, Yokoi A, Take H, et al. Risk factors for surgical intestinal disorders in VLBW infants: case-control study. *Pediatr Int.* 2016;58:34-9.
- Lucas A, Cole TJ. Breast milk and neonatal necrotizing enterocolitis. *Lancet.* 1990;336:1519-23.
- Lin PW, Stoll BJ. Necrotizing enterocolitis. *Lancet.* 2006;368:1271-83.
- Coursey CA, Hollingsworth CL, Wriston C, Beam C, Rice H, Bisset G 3rd. Radiographic predictors of disease severity in neonates and infants with necrotizing enterocolitis. *Am J Roentgenol.* 2009;193:1408-13.
- Lee JS, Polin RA. Treatment and prevention of necrotizing enterocolitis. *Semin Neonatol.* 2003;8:449-59.
- He Y, Zhong Y, Yu J, Cheng C, Wang Z, Li L. Ultrasonography and radiography findings predicted the need for surgery in patients with necrotizing enterocolitis without pneumoperitoneum. *Acta Paediatr.* 2016;105:e151-5.

7. Guthrie SO, Gordon PV, Thomas V, Thorp JA, Peabody J, Clark RH. Necrotizing enterocolitis among neonates in the United States. *J Perinatol*. 2003;23:278–85.
8. Buch NA, Ahmad SM, Ali SW, Hassan HM. An epidemiological study of neonatal necrotizing enterocolitis. *Saudi Med J*. 2001;22:231–7.
9. Leonidas JC, Hall RT. Neonatal pneumatosis coli: a mild form of neonatal necrotizing enterocolitis. *J Pediatr*. 1976;89:456–9.
10. Buonomo C. The radiology of necrotizing enterocolitis. *Radiol Clin North Am*. 1999;37:1187–98, vii.
11. Berman L, Moss RL. Necrotizing enterocolitis: an update. *Semin Fetal Neonatal Med*. 2011;16:145–50.
12. Epelman M, Daneman A, Navarro OM, Morag I, Moore AM, Kim JH, et al. Necrotizing enterocolitis: review of state-of-the-art imaging findings with pathologic correlation. *Radiographics*. 2007;27:285–305.
13. Coursey CA, Hollingsworth CL, Gaca AM, Maxfield C, Delong D, Bisset G 3rd. Radiologists' agreement when using a 10-point scale to report abdominal radiographic findings of necrotizing enterocolitis in neonates and infants. *Am J Roentgenol*. 2008;191:190–7.
14. Alvares BR, Martins DL, Roma RL, Pereira IM. Relevant radiological findings for the diagnosis of necrotizing enterocolitis and its complications. *Radiol Bras*. 2007;40:127–30.
15. Neu J, Walker WA. Necrotizing enterocolitis. *N Engl J Med*. 2011;364:255–64.
16. Yee WH, Soraisham AS, Shah VS, Aziz K, Yoon W, Lee SK. Incidence and timing of presentation of necrotizing enterocolitis in preterm infants. *Pediatrics*. 2012;129:e298–304.
17. Zani A, Eaton S, Puri P, Rintala R, Lukac M, Bagolan P, et al. International survey on the management of necrotizing enterocolitis. *Eur J Pediatr Surg*. 2015;25:27–33.
18. Nino DF, Sodhi CP, Hackam DJ. Necrotizing enterocolitis: new insights into pathogenesis and mechanisms. *Nat Rev Gastroenterol Hepatol*. 2016;13:590–600.
19. Dong Y, Ma J. Wavelet-based image texture classification using local energy histograms. *IEEE Signal Process Lett*. 2011;18:247–50.
20. Bell MJ, Ternberg JL, Feigin RD, Keating JP, Marshall R, Barton L, et al. Neonatal necrotizing enterocolitis. Therapeutic decisions based upon clinical staging. *Ann Surg*. 1978;187:1–7.
21. Ntonfo GM, Frize M, Barciak E. Detection of necrotizing enterocolitis in newborns using abdominal thermal signature analysis. In: 2015 IEEE International Symposium on Medical Measurements and Applications (MeMeA) Proceedings. 2015. p. 36–9.
22. Shebrya NH, Amin SK, El-Shinnawy MA, Imam SS. Abdominal ultrasonography in preterm necrotizing enterocolitis. Is it superior to plain radiography? *Egypt J Radiol Nucl Med*. 2012;43:457–63.
23. Annu N, Justin J. Automated classification of glaucoma images by wavelet energy features. *Int J Eng Technol*. 2013;5:1716–21.
24. Dua S, Acharya UR, Chowriappa P, Sree SV. Wavelet-based energy features for glaucomatous image classification. *IEEE Trans Inf Technol Biomed*. 2012;16:80–7.
25. Avci D, Leblebicioglu MK, Poyraz M, Dogantekin E. A new method based on Adaptive Discrete Wavelet Entropy Energy and Neural Network Classifier (ADWEENN) for recognition of urine cells from microscopic images independent of rotation and scaling. *J Med Syst*. 2014;38:7.
26. Sidhu S, Raahemifar K. Texture classification using wavelet transform and support vector machines. In: Canadian Conference on Electrical and Computer Engineering, Saskatoon. 2005. p. 941–4.
27. Akbarizadeh G. A New statistical-based kurtosis wavelet energy feature for texture recognition of SAR images. *IEEE Trans Geosci Remote Sens*. 2012;50:4358–68.
28. Landis JR, Koch GG. The measurement of observer agreement for categorical data. *Biometrics*. 1977;33:159–74.
29. Jacob C. A coefficient of agreement for nominal scales. *Educ Psychol Meas*. 1960;20:37–46.
30. Silva CT, Daneman A, Navarro OM, Moineddin R, Levine D, Moore AM. A prospective comparison of intestinal sonography and abdominal radiographs in a neonatal intensive care unit. *Pediatr Radiol*. 2013;43:1453–63.
31. Wexler HA. The persistent loop sign in neonatal necrotizing enterocolitis: a new indication for surgical intervention? *Radiology*. 1978;126:201–4.
32. Leonard T Jr, Johnson JF, Pettett PG. Critical evaluation of the persistent loop sign in necrotizing enterocolitis. *Radiology*. 1982;142:385–6.
33. Alves AF, Jennane R, de Miranda JR, de Freitas CC, Abdala N, de Pina DR. Ischemic stroke enhancement using a variational model and the expectation maximization method. *Eur Radiol*. 2018.
34. Giacomini G, Pavan AL, Altemani JM, Duarte SB, Fortaleza CM, Miranda JR, et al. Computed tomography-based volumetric tool for standardized measurement of the maxillary sinus. *PLoS ONE*. 2018;13:e0190770.
35. van Engeland S, Snoeren PR, Huisman H, Boetes C, Karssemeijer N. Volumetric breast density estimation from full-field digital mammograms. *IEEE Trans Med Imaging*. 2006;25:273–82.