

# Bloqueio do Plexo Braquial pela Via Posterior com Uso de Neuroestimulador e Ropivacaína a 0,5% \*

## Posterior Brachial Plexus Block with Nerve Stimulator and 0.5% Ropivacaine

Lúcia Beato, TSA<sup>1</sup>; Gustavo Camocardi, TSA<sup>2</sup>; Luiz Eduardo Imbelloni, TSA<sup>3</sup>

### RESUMO

Beato L, Camocardi G, Imbelloni LE - Bloqueio do Plexo Braquial pela Via Posterior com Uso de Neuroestimulador e Ropivacaína a 0,5%

**JUSTIFICATIVA E OBJETIVOS:** Existem várias maneiras de abordar o plexo braquial dependendo da experiência do anestesiologista e da região a ser operada. O bloqueio do plexo braquial pela via posterior pode representar uma alternativa para cirurgias de ombro, clavícula e úmero proximal. O objetivo deste estudo foi mostrar os resultados observados em pacientes submetidos a bloqueio do plexo braquial pela via posterior com uso de neuroestimulador e ropivacaína a 0,5%.

**MÉTODO:** Vinte e dois pacientes com idade entre 17 e 76 anos, estado físico ASA I e II, submetidos a cirurgias ortopédicas envolvendo o ombro, clavícula e úmero proximal foram anestesiados com bloqueio de plexo braquial pela via posterior utilizando neuroestimulador a partir de 1 mA. Obtida a contração desejada, a corrente foi diminuída para 0,5 mA e, permanecendo a resposta contrátil, foram injetados 40 mL de ropivacaína a 0,5%. Foram avaliados os seguintes parâmetros: latência, analgesia, duração da cirurgia, duração da analgesia e do bloqueio motor, complicações e efeitos colaterais.

**RESULTADOS:** O bloqueio foi efetivo em 20 dos 22 pacientes; a latência média foi de 15,52 min; a duração média da cirurgia foi de 1,61 hora. A média de duração da analgesia foi de 15,85 horas e do bloqueio motor 11,16 horas. Não foram observados sinais e sintomas clínicos de toxicidade do anestésico local e nenhum paciente apresentou efeitos adversos do bloqueio.

**CONCLUSÕES:** Nas condições deste estudo o bloqueio de plexo braquial pela via posterior com o uso do neuroestimulador e ropivacaína a 0,5% demonstrou ser uma técnica efetiva, confortável para o paciente e de fácil realização.

**Unitermos:** ANESTÉSICOS, Local: ropivacaína; CIRURGIA, Ortopédica; TÉCNICAS ANESTÉSICAS, Regional: plexo braquial

### SUMMARY

Beato L, Camocardi G, Imbelloni LE - Posterior Brachial Plexus Block with Nerve Stimulator and 0.5% Ropivacaine

**BACKGROUND AND OBJECTIVES:** There are several approaches to the brachial plexus depending on the experience of the anesthesiologist and the site of the surgery. Posterior brachial plexus block may be an alternative for shoulder, clavicle and proximal humerus surgery. This study aims at presenting the results of patients submitted to posterior brachial plexus block with 0.5% ropivacaine and the aid of nerve stimulator.

**METHODS:** Participated in this study 22 patients aged 17 to 76 years, physical status ASA I and II, scheduled for shoulder, clavicle and proximal humerus surgery, who were submitted to posterior brachial plexus block with the aid of a nerve stimulator starting at 1 mA. When adequate muscle contraction was obtained, the current was decreased to 0.5 mA. If the response persisted, 40 mL of 0.5% ropivacaine was injected. The following parameters were evaluated: block onset, analgesia and motor block duration, complications and side effects.

**RESULTS:** Blockade was effective in 20 out of 22 patients, mean onset time was 15.52 min, mean surgical duration was 1.61 h. Mean analgesia duration was 15.85 h and mean motor block duration was 11.16 h. There were no clinical signs or symptoms of toxic effects of local anesthetics and no patient presented side effects.

**CONCLUSIONS:** Posterior brachial plexus block with the aid of nerve stimulator provides effective anesthesia, is very comfortable for patients and easy to perform.

**Key Words:** ANESTHETICS, Local: ropivacaine; ANESTHETIC TECHNIQUES, Regional; brachial plexus; SURGERY, Orthopedic

### INTRODUÇÃO

Existem várias maneiras descritas para se atingir o plexo braquial, incluindo o uso de parestesia, punção transarterial, perda da resistência na bainha nervosa e neuroestimulação. As técnicas utilizadas para a realização do bloqueio variam de acordo com a região a ser operada e a experiência do anestesiologista, e podem ser realizadas pelas vias interescalênica, interesternocleidomastoidea, supraclavicular, infraclavicular e axilar<sup>1</sup>.

A via interescalênica é uma das técnicas mais utilizadas na realização de cirurgias ortopédicas envolvendo a região do ombro<sup>2</sup>, e oferece várias vantagens para paciente, cirurgião e anestesiologista<sup>3</sup>.

O acesso ao plexo braquial pela via posterior que representa uma alternativa, é também conhecido por bloqueio paravertebral cervical. Foi primeiramente descrito por Kappis<sup>4</sup> em 1912 e permaneceu esquecido por quase 80 anos, até que

\* Recebido da (**Received from**) Clínica São Bernardo, Casa de Saúde Santa Maria e Hospital Municipal Barata Ribeiro, Rio de Janeiro, RJ  
1. Anestesiologista da Casa de Saúde Santa Maria e Clínica São Bernardo  
2. Anestesiologista do Hospital Municipal Barata Ribeiro  
3. Diretor do Instituto de Anestesia Regional

Apresentado (**Submitted**) em 03 de março de 2004  
Aceito (**Accepted**) para publicação em 14 de março de 2005

Endereço para correspondência (**Correspondence to**)  
Dra. Lúcia Beato  
Rua Gal Dionísio, 44/201 - Humaitá  
22271-050 - Rio de Janeiro, RJ  
E-mail: luciabeato@aol.com

© Sociedade Brasileira de Anestesiologia, 2005

em 1990 Pippa<sup>5</sup> redescobriu a técnica, aplicando a perda da resistência para localização do plexo.

O uso de 30 a 40 mL de ropivacaína a 0,5% proporciona um padrão de bloqueio do plexo braquial semelhante àquele produzido pela bupivacaína a 0,5%, quando administrada pelas vias perivascular subclávia, axilar ou interescalênica<sup>6</sup>.

O objetivo desse estudo foi apresentar essa forma alternativa de bloqueio do plexo braquial pela via posterior com o uso de neuroestimulador, assim como os resultados obtidos com a ropivacaína a 0,5%.

## MÉTODO

Após aprovação da Diretoria de Publicação e Divulgação da Clínica São Bernardo, Rio de Janeiro, participaram deste estudo prospectivo 22 pacientes, com idade entre 17 e 76 anos, estado físico ASA I e II, submetidos a cirurgias ortopédicas de ombro, clavícula e úmero proximal. Foram excluídos do estudo pacientes que apresentassem sinais de infecção no local de realização do bloqueio. Todos os pacientes foram detalhadamente esclarecidos sobre a técnica e consentiram em participar do estudo. Nenhum paciente recebeu medicação pré-anestésica. Após venóclise com cateter 18G ou 20G no membro contralateral, foi iniciada infusão venosa de solução de Ringer com lactato. A monitorização foi realizada com cardioscópio na derivação D<sub>II</sub>, pressão arterial não-invasiva e oximetria de pulso. A sedação constou de fentanil (1,5 µg.kg<sup>-1</sup>) por via venosa, antes da realização do bloqueio, e após sua instalação a sedação foi complementada com midazolam em doses intermitentes de 1 mg.

Os pacientes foram colocados em decúbito lateral, com a cabeça confortavelmente apoiada em um travesseiro. O braço a ser anestesiado ficou voltado para cima e a coluna cervical fletida. No pescoço foi traçada uma linha imaginária da cartilagem cricóide no sentido posterior, que foi ao encontro da apófise da 6ª vértebra cervical. O local da punção correspondeu a um ponto 3 cm lateral à linha média no espaço intervertebral de C<sub>6</sub> e C<sub>7</sub> (Figura 1). Após infiltração subcutânea com lidocaína a 2% (80 mg), uma agulha de 100 mm, eletricamente isolada e conectada a um estimulador (*Stimuplex*®, B. Braun Melsungen AG, agulha 21G 0,8 x 100 mm) regulado para liberar uma corrente quadrada pulsátil de 1 mA, com frequência de 1 Hz, foi inserida ligeiramente lateralizada, a uma profundidade de 4 a 7 cm, procurando estimular o nervo axilar com contração do músculo deltóide ou o nervo supraescapular com elevação do ombro. Obtida a contração desejada, a corrente foi diminuída até 0,5 mA e, permanecendo a resposta contrátil, foram injetados 40 mL da solução de ropivacaína a 0,5%, após aspiração negativa para sangue.

A analgesia foi avaliada pelo teste doloroso com pinça cirúrgica para determinar a extensão do bloqueio sensitivo na região do ombro e braço aos 20 minutos e no final da cirurgia. O bloqueio motor foi avaliado pela escala de Bromage modificada: 0 = ausência de bloqueio, flexão total do braço e antebraço; 1 = bloqueio parcial, capacidade de fletir totalmente o antebraço e parcialmente o braço; 2 = bloqueio quase completo, incapacidade de fletir o braço e pouca capacidade de

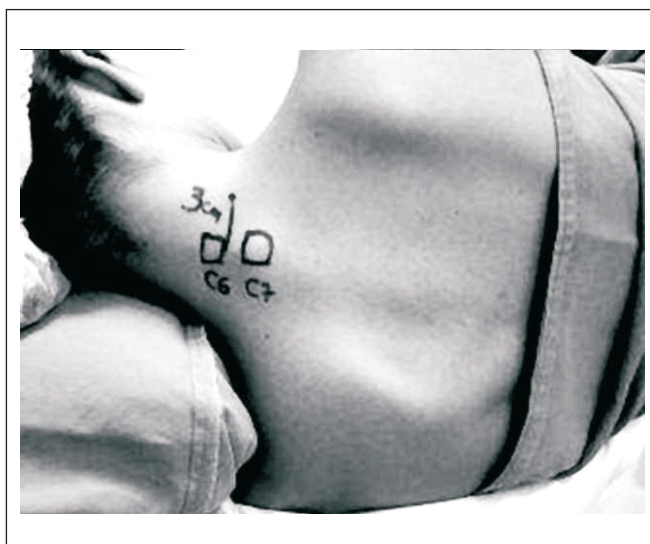

Figura 1 - Posição e Referências para Realização do Bloqueio

flexão do antebraço; 3 = bloqueio completo, incapacidade de fletir o braço e o antebraço aos 20 minutos e no final da cirurgia. Foram avaliados também os seguintes parâmetros: 1) latência da anestesia, tempo decorrido após injeção do anestésico até a perda da sensibilidade na área estudada (nervo axilar); 2) duração do procedimento anestésico-cirúrgico: tempo decorrido entre injeção do anestésico e o término da cirurgia; 3) duração do bloqueio sensitivo, intervalo de tempo entre a injeção do anestésico e a completa recuperação da sensibilidade, avaliado pelo teste doloroso com pinça cirúrgica na região do ombro e braço; 4) duração do bloqueio motor, intervalo de tempo entre a instalação do bloqueio motor e a completa recuperação dos movimentos do membro; 5) duração da analgesia, intervalo de tempo entre a instalação da analgesia e solicitação de analgésico pelo paciente; 6) complicações e efeitos colaterais. Foi considerada falha a ausência de anestesia nos nervos supraclavicular, supraescapular e axilar 20 minutos após a injeção do anestésico local, quando foi realizada anestesia geral. Para as cirurgias de correção de lesão de manguito rotatório, com incisão na linha axilar anterior, innervada por ramos torácicos T<sub>1</sub>-T<sub>2</sub>, foi realizada infiltração de tecido subcutâneo com solução de 10 mL de ropivacaína a 0,5%.

Em um paciente foi injetado 1 mL de contraste iohexol com 300 mg.mL<sup>-1</sup>, para confirmação da localização da agulha. Em cinco pacientes foram injetados 20 mL do contraste associado ao anestésico, para estudo da dispersão do volume injetado.

Ao término da cirurgia, os pacientes foram encaminhados para o quarto, após recuperação na sala de cirurgia e caso queixassem de dor, uma solução contendo 30 mg de meperidina e 2 g de dipirona era administrada por via venosa. Os pacientes foram acompanhados por 48 horas para verificação de complicações no local do bloqueio e satisfação com a técnica.

Os resultados foram avaliados pela análise descritiva das variáveis estudadas e quando possível, pela média e desvio-padrão.

## RESULTADOS

Os dados demográficos encontram-se na tabela I. O tempo médio para instalação da analgesia foi de 15,52 min e o tempo médio do procedimento anestésico-cirúrgico de 1,61 hora. A duração média da analgesia foi de 15,85 horas (Tabela II).

Tabela I - Dados Demográficos

Idade (anos) *	44,23 ± 19,40
Peso (kg) *	77,05 ± 15,57
Altura (cm) *	168,45 ± 10,22
Sexo	
Masculino	15
Feminino	7

\* Valores expressos pela Média ± DP

Tabela II - Latência, Duração do Ato Anestésico-Cirúrgico e da Analgesia, Necessidade de Anestesia Geral e Falha

Latência (min) *	15,52 ± 5,78
Duração do ato anestésico-cirúrgico (h) *	1,61 ± 0,64
Duração da analgesia (h) *	15,85 ± 4,03
Necessidade anestesia geral	3
Falha completa	1

\* Valores expressos pela Média ± DP

Os nervos bloqueados aos 20 minutos e no final da cirurgia encontram-se na tabela III, sendo que apenas o nervo axilar foi bloqueado em todos os pacientes. A analgesia foi adequada em 20 de 22 pacientes, parcial em 1 de 22 pacientes e houve falha completa em 1 de 22 pacientes. O bloqueio motor aos 20 minutos foi ausente (grau 0) em 1 de 22 pacientes, grau 1 em 4 de 22 pacientes, grau 2 em 8 de 22 pacientes e grau 3 em 9 de 22 pacientes. Ao final da cirurgia, bloqueio motor ausente (grau 0) em 1 de 22 pacientes, grau 2 em 8 de 22 paciente e grau 3 em 13 de 22 pacientes (Tabela III). Foi observado bloqueio da região antero-lateral do pescoço e orelha (C<sub>2</sub> e C<sub>3</sub>) em um paciente.

Nenhum paciente apresentou efeito colateral como hipotensão arterial, disritmias cardíacas, nem outros sinais e sintomas de injeção intravascular acidental, como tontura, zumbido, dormência perioral, gosto metálico, irritabilidade, tremores ou convulsão.

Nenhum paciente apresentou dispnéia e cianose que pudessem representar paralisia diafragmática unilateral secundária ao bloqueio do nervo frênico, assim como nenhum paciente desenvolveu síndrome de Horner ou paralisia do nervo laríngeo-recorrente. Não foi observada complicação no local de punção. Um paciente apresentou hematoma na região operada, o que pode ter contribuído para queixa de dor intensa no pós-operatório.

Tabela III - Efeitos do Bloqueio

	20 Minutos	Final da Operação
<b>Bloqueio Sensitivo</b>		
Supraescapular	20	20
Supraclavicular	17	20
Axilar	22	22
Intercostobraquial	3	14
Cutâneo muscular do braço	2	17
Radial	16	18
Musculocutâneo	14	17
Cutâneo muscular do antebraço	3	16
Mediano	7	16
Ulnar	7	15
<b>Analgesia</b>		
Adequada	20	20
Parcial	1	1
Falha	1	1
<b>Bloqueio Motor</b>		
0	1	1
1	4	0
2	8	8
3	9	13

O estudo com 1 mL de contraste mostrou a agulha na posição adequada (Figura 2). A injeção de 20 mL evidenciou dispersão cefálica e caudal (Figura 3).

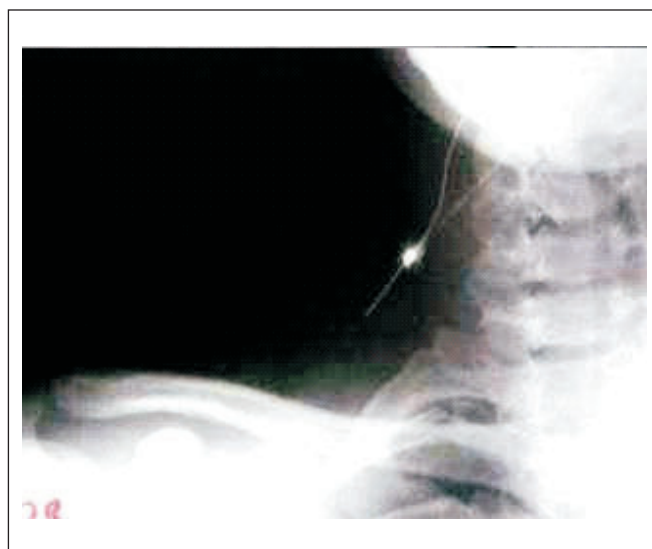

Figura 2 - Injeção de 1 mL de Contraste através da Agulha na Posição Adequada

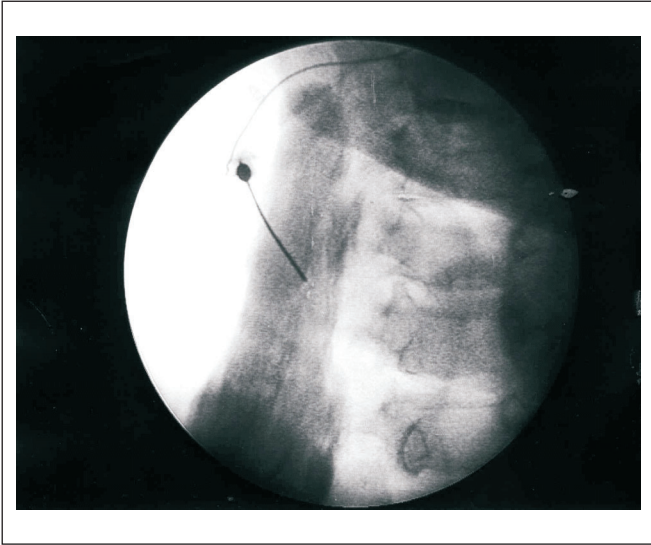


Figura 3 - Dispersão do Anestésico Acrescido de 20 mL de Contraste

## DISCUSSÃO

Com o advento de novas técnicas cirúrgicas envolvendo a cintura escápulo-umeral, a anestesia regional vem ganhando importância por permitir maior conforto intra e pós-operatório, proporcionando analgesia adequada e alta hospitalar precoce. Neste estudo o bloqueio do plexo braquial por via posterior apresentou incidência de sucesso de 91% (20 em 22 pacientes), tendo ocorrido apenas uma falha completa. Ador decorrente deste tipo de cirurgia possui um componente dinâmico, podendo passar de moderada em repouso à intensa na mobilização do membro operado. Aproximadamente 70% dos pacientes referem dor intensa após cirurgias envolvendo grandes articulações (ombro e joelho), sendo maior que após histerectomia, gastrectomia ou toracotomia (60%)<sup>7</sup>. Isso ocorre devido à descarga nociceptiva maciça originada dos tecidos das articulações, ricamente inervados, que produzem dor somática intensa e períodos de espasmos reflexos dos músculos inervados pelos mesmos segmentos espinhais<sup>7</sup>. Além disso, as estruturas peri-articulares possuem não apenas fibras aferentes tipo C, mas também tipo A $\alpha$  e A $\delta$ <sup>8</sup>, sendo a última fracamente bloqueada pelos opióides<sup>9</sup>.

O bloqueio do plexo braquial pela via posterior proporcionou anestesia efetiva para cirurgias do ombro, clavícula e úmero proximal. Os pacientes foram confortavelmente operados na posição sentada e sedados com baixas doses de fentanil e midazolam, sendo necessária complementação com anestesia geral em apenas três pacientes. Dos três pacientes que receberam anestesia geral, um foi por falha completa do bloqueio e os outros dois pelas características do procedimento cirúrgico (artroplastia e artroscopia de ombro). Houve um caso de falha parcial do bloqueio em que foi feita complemen-

tação com 100  $\mu$ g de fentanil, por via venosa, associado ao midazolam em doses intermitentes de 1 mg venoso.

Para as cirurgias de correção de lesão de manguito rotatório, com incisão na linha axilar anterior, inervadas por ramos torácicos T<sub>1</sub>-T<sub>2</sub>, foi realizada infiltração de tecido subcutâneo com anestésico local, pois nenhuma técnica de bloqueio de plexo braquial bloqueia consistentemente essa região<sup>10</sup>.

O uso de 40 mL de ropivacaína proporcionou analgesia média de 16 horas, variando de 9 a 24 horas, sem necessidade de opióides neste período, sendo considerada adequada e duradoura, permitindo, inclusive, alta hospitalar em menos de 24 horas em alguns pacientes.

Para se obter uma anestesia completa da região do ombro é obrigatório o bloqueio dos nervos supraclavicular, supraescapular e axilar. O nervo supraclavicular (C<sub>3</sub>-C<sub>4</sub>) promove inervação sensorial da cápsula, estendendo-se até a segunda costela e abrangendo o ombro. O nervo supraescapular (C<sub>5</sub>-C<sub>6</sub>) envia fibras sensitivas para a porção posterior da cápsula do ombro, junção acromioclavicular, e inervação cutânea do terço proximal do úmero com a axila, sendo responsável por 70% da inervação da articulação. Esses nervos podem necessitar de bloqueio isolado para promover analgesia em cirurgias do ombro<sup>11</sup>. O estudo mostrou bloqueio do nervo supraclavicular em 20 de 22 dos pacientes, do nervo supraescapular em 20 de 22 dos pacientes, e axilar em todos os pacientes ao final da cirurgia, demonstrando, assim, ser uma alternativa de bloqueio para a região do ombro.

Na técnica de bloqueio por via posterior a solução anestésica é injetada próxima à origem dos nervos espinhais provenientes do forâmen intervertebral, um local em que a difusão do anestésico é menos afetada pelo septo. Como em outros bloqueios paravertebrais, a gravidade pode ser o fator mais importante na dispersão da solução anestésica<sup>12-14</sup>, o que pode explicar o bloqueio de raízes caudais, observado na maioria dos pacientes ao final da cirurgia. Embora o número de pacientes estudados seja pequeno, não foi observada nenhuma complicação sistêmica ou no local de punção, o que também foi descrito em outro trabalho<sup>4</sup>, em que o autor comparou a abordagem posterior com a técnica de Winnie, encontrando complicações apenas na última.

Sempre que se realiza um bloqueio de plexo braquial há uma preocupação com o volume a ser utilizado. A possível relação entre o volume de anestésico injetado e a extensão da analgesia foi primeiramente descrita em 1961<sup>15</sup>. Volumes entre 40 e 55 mL de anestésico associam-se a maior incidência de sucesso do bloqueio do plexo braquial, independentemente da via de acesso escolhida<sup>16</sup>. Soluções diluídas e maiores volumes favorecem a expansão do bloqueio tanto no sentido cranial como caudal<sup>17</sup>.

A ropivacaína é um anestésico local bem tolerado, com eficácia similar à da bupivacaína. Entretanto, pode representar uma melhor opção devido a sua menor toxicidade nos sistemas neurológico e cardiovascular<sup>6</sup>. Nesta série de abordagem posterior do plexo braquial, o uso de 40 mL de ropivacaína a 0,5% foi responsável pelo sucesso do bloqueio em 20 de 22 pacientes.

O uso de estimulador de nervos para a localização do plexo braquial oferece a vantagem de provocar uma contração muscular quando se aproxima do nervo (resposta à estimulação elétrica), sem necessidade de um estímulo mecânico doloroso (parestesia), que potencialmente pode provocar lesão nervosa, ainda que pouco freqüente. O índice de resultados positivos com o uso de neuroestimulador de nervos chega a 97%<sup>18</sup>.

Nas condições deste estudo, o bloqueio de plexo braquial pela via posterior com o uso do neuroestimulador demonstrou ser uma técnica confortável para o paciente (posição de decúbito lateral), de fácil realização (processos espinhosos facilmente identificáveis), segura e eficaz.

### **Posterior Brachial Plexus Block with Nerve Stimulator and 0.5% Ropivacaine**

Lúcia Beato, TSA, M.D.; Gustavo Camocardi, TSA, M.D.; Luiz Eduardo Imbelloni, TSA, M.D.

#### **INTRODUCTION**

There are several approaches to the brachial plexus, including paresthesia, transarterial puncture, loss of resistance and neurostimulation. Blockade techniques vary according to surgical site and anesthesiologist's experience, and may be performed by interscalenic, intersternocleidomastoid, supraclavicular, infraclavicular or axillary approach<sup>1</sup>.

Interscalenic is one of the most popular approaches for orthopedic surgeries involving the shoulder<sup>2</sup>, with advantages for patients, surgeons and anesthesiologists<sup>3</sup>.

Posterior brachial plexus access, also known as cervical paravertebral block, is an alternative. It has been firstly described by Kappis<sup>4</sup> in 1912 and remained forgotten for almost 80 years before Pippa<sup>5</sup> in 1990, rediscovered the technique and applied loss of resistance to locate the plexus.

The administration of 30 to 40 mL of 0.5% ropivacaine promotes brachial plexus block similar to that promoted by 0.5% subclavian perivascular, axillary or interscalenic bupivacaine<sup>6</sup>.

This study aimed at describing posterior brachial plexus block approach with the aid of nerve stimulator, as well as presenting the results obtained with 0.5% ropivacaine.

#### **METHODS**

After the approval of the Publication and Disclosure Board, Clínica São Bernardo, RJ, participated in this prospective study 22 patients aged 17 to 76 years, physical status ASA I and II, submitted to orthopedic shoulder, clavicle and proximal humerus surgeries. Exclusion criteria were patients with infections at blockade site. All patients were thoroughly informed about the technique and gave their consent to partici-

pate in the study. Patients were not premedicated. After venous access with 18G or 20G catheter in the contralateral limb, intravenous lactated Ringer's was started. Monitoring consisted of cardioscopy at D<sub>II</sub> lead, noninvasive blood pressure and pulse oximetry. Patients were sedated with intravenous fentanyl (1.5 µg.kg<sup>-1</sup>) before blockade, and after blockade installation, sedation was complemented with intermittent (1 mg) midazolam boluses.

Patients were placed in the lateral position with the head comfortably supported by a pillow. The arm to be anesthetized was turned upward and cervical spine was bent. An imaginary line of the posterior cricoid cartilage was drawn on the neck, towards the apophysis of the 6<sup>th</sup> cervical vertebra. Puncture site corresponded to a point 3 cm laterally to midline of C<sub>6</sub> and C<sub>7</sub> intervertebral space (Figure 1).

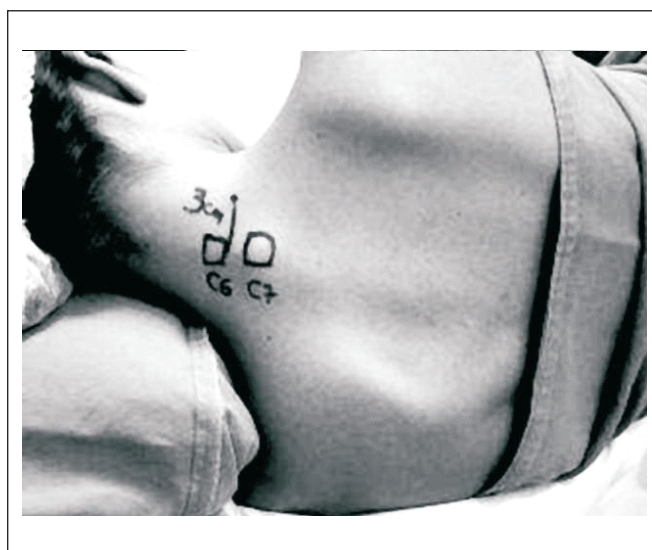


Figure 1 - Patient Positioning and Landmarks for the Blockade

After subcutaneous infiltration with 2% lidocaine (80 mg), an 100 mm insulated needle connected to a nerve stimulator (*Stimuplex*®, B. Braun Melsungen AG, 21G 0.8 x 100 mm needle) adjusted to release a square pulsatile current of 1 mA, at 1 Hz, was slightly laterally inserted 4 to 7 cm, attempting to stimulate axillary nerve with deltoid or suprascapular muscle contraction with shoulder elevation. When desired contraction was obtained, current was decreased to 0.5 mA and if response persisted, 40 mL of 0.5% ropivacaine were administered after negative aspiration of blood.

Anesthesia was evaluated by painful stimulation with surgical clamp to determine the extension of sensory block on the shoulder and the arm at 20 minutes and at the end of surgery. Motor block was evaluated by modified Bromage's scale: 0 = no block, total arm and forearm flexion; 1 = partial block, total forearm and partial arm flexion; 2 = almost complete block, inability to flex the arm and decreased ability to flex the forearm; 3 = total block, inability to flex both arm and forearm at 20 minutes and at surgery completion.

The following parameters were also evaluated: 1) anesthesia onset: time between anesthetic injection and loss of sensitivity in the studied area (axillary nerve); 2) surgery duration: time between anesthetic injection and surgery completion; 3) sensory block duration: time between anesthetic injection and total sensitivity recovery evaluated by painful stimulation with surgical clamp on shoulder and arm; 4) motor block duration: time between motor block installation and total recovery of movements; 5) analgesia duration: time between onset and the first analgesic request by patient; 6) complications and side effects.

Failure was defined as absence of anesthesia in areas supplied by supraclavicular, suprascapular and axillary nerves 20 minutes after local anesthetic injection, when general anesthesia was induced. To correct rotator cuff injuries with incision on the anterior axillary line innervated by T<sub>1</sub>-T<sub>2</sub> thoracic branches, subcutaneous infiltration was performed with 10 mL of 0.5% ropivacaine.

One patient was given 1 mL iohexol contrast (300 mg.mL<sup>-1</sup>) to confirm needle location. Five patients were given 20 mL contrast associated to anesthetic agent to evaluate the spread of the local anesthetic solution.

At the end of the surgery, patients were transferred to the ward, after recovery in the operating room and, in case of pain, intravenous meperidine (30 mg) and dipirone (2 g) were administered. Patients were followed for 48 hours to evaluate complications at blockade site and satisfaction with the technique. Results were evaluated by descriptive analysis of studied variables and, when adequate, by mean and standard deviation.

## RESULTS

Demographics data are shown in table I. Mean time for analgesia installation was 15.52 min and mean procedure duration was 1.61 hour. Mean analgesia duration was 15.85 hours (Table II).

Table I - Demographics Data

Age (years) *	44.23 ± 19.40
Weight (kg) *	77.05 ± 15.57
Height (cm) *	168.45 ± 10.22
Gender	
Male	15
Female	7

\* Values expressed in Mean ± SD

Table II - Onset, Surgical and Analgesic Length, Need for General Anesthesia and Failure

Onset (min) *	15.52 ± 5.78
Surgery duration (h) *	1.61 ± 0.64
Analgesia duration (h) *	15.85 ± 4.03
Need for general anesthesia	3
Total failure	1

\* Values expressed in Mean ± SD

Blockade nerves at 20 minutes and at surgery completion are shown in table III and only the axillary nerve was blocked in all patients. Analgesia was adequate in 20 out of 22 patients, partial in 1 out of 22 patients and there has been total failure in 1 out of 22 patients. Motor block at 20 minutes was absent (level 0) in 1 out of 22 patients, level 1 in 4 out of 22 patients, level 2 in 8 out of 22 patients and level 3 in 9 out of 22 patients. At surgery completion, there was no motor block (level 0) in 1 out of 22 patients, level 2 in 8 out of 22 patients and level 3 in 13 out of 22 patients (Table III). There has been anesthesia on the anterior-lateral aspect of the neck and the ear (C<sub>2</sub> and C<sub>3</sub>) in one patient.

Table III - Effects of Blockade

	20 Minutes	Surgery Completion
Sensory Block		
Suprascapular	20	20
Supraclavicular	17	20
Axillary	22	22
Intercostobrachial	3	14
Musculocutaneous of arm	2	17
Radial	16	18
Musculocutaneous	14	17
Musculocutaneous of forearm	3	16
Median	7	16
Ulnar	7	15
Analgesia		
Adequate	20	20
Partial	1	1
Failure	1	1
Motor Block		
0	1	1
1	4	0
2	8	8
3	9	13

No patient presented side effects such as hypotension, arrhythmias or other signs and symptoms of accidental intravascular injection, such as dizziness, tinnitus, perioral tingling, metal taste, irritability, shivering or seizure.

No patient presented dyspnea and cyanosis, which could represent unilateral diaphragm paralysis secondary to phrenic nerve block, and no patient has developed Horner's Syndrome or laryngeal-recurrent nerve paralysis. One patient developed hematoma at the operative site, which may have contributed for severe postoperative pain complaint. Evaluation with 1 mL contrast has revealed adequate needle position (Figure 2). Evaluation with 20 mL of contrast solution showed cephalic and caudal spread (Figure 3).

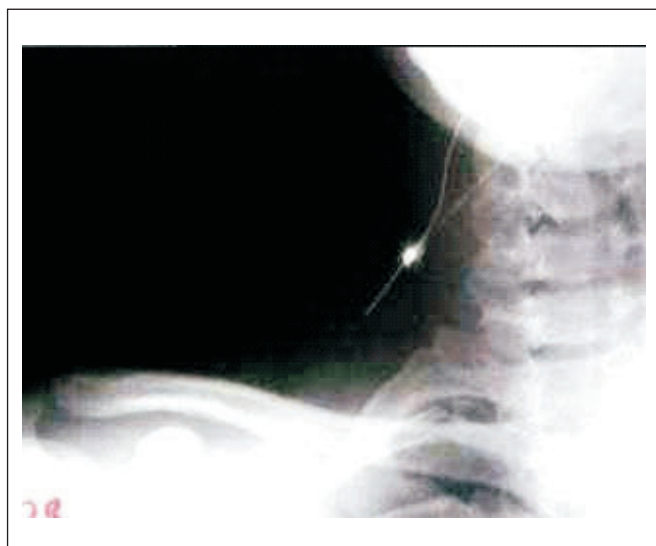

Figure 2 - Injection of 1 mL of Contrast through the Positioned Needle

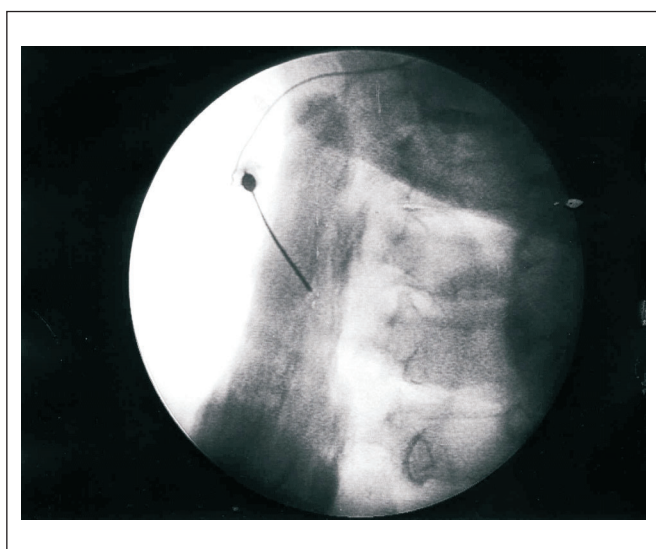


Figure 3 - Spread of Contrast Local Anesthetic Solution

## DISCUSSION

With the development of new surgical techniques involving the scapulohumeral region, regional anesthesia has become increasingly important for providing further intra and postoperative comfort, promoting adequate analgesia and early hospital discharge. In our study, posterior brachial plexus block had a success rate of 91% (20 out of 22 patients) with only one total failure.

Pain induced by this procedure has a dynamic component and may go from moderate at rest to severe on mobilization. Approximately 70% of patients refer severe pain after surgeries involving major joints (shoulder and knee), being more severe when compared to post hysterectomy, gastrectomy or thoracotomy pain (60%)<sup>7</sup>. This is due to massive nociceptive discharge originated by highly innervated joint tissues, which produces severe somatic pain and periods of reflex spasm of muscles innervated by the same spinal segments<sup>7</sup>. In addition, periarticular structures have not only afferent C fibers, but also A $\alpha$  and A $\beta$  fibers<sup>8</sup>, being the latter poorly blocked by opioids<sup>9</sup>. Posterior brachial plexus block has promoted effective anesthesia for shoulder, clavicle and proximal humerus procedures. Patients were comfortably operated in the seating position and sedated with low fentanyl and midazolam doses. General anesthesia was needed in three patients only. Among these, one had total blockade failure and the other two needed general anesthesia complementation due to surgical procedure characteristics (shoulder arthroplasty and arthroscopy). There was one partial failure complemented with 100  $\mu$ g intravenous fentanyl associated to intermittent 1 mg intravenous midazolam doses.

For rotator cuff correction with incision on the anterior axillary line innervated by T<sub>1</sub>-T<sub>2</sub> thoracic branches, subcutaneous tissue was infiltrated with local anesthetics because no brachial plexus block technique consistently blocks this region<sup>10</sup>.

The administration of 40 mL ropivacaine has promoted mean 16-hour analgesia, varying from 9 to 24 hours, with no need for opioids, being considered adequate and long-lasting, allowing for early hospital discharge in less than 24 hours for some patients.

To completely anesthetize the shoulder, it is mandatory to block supraclavicular, suprascapular and axillary nerves. The supraclavicular nerve (C<sub>3</sub>-C<sub>4</sub>) promotes sensorial innervation of the capsule extending to the second rib and involving the shoulder. The suprascapular nerve (C<sub>5</sub>-C<sub>6</sub>) contains sensory fibers from the posterior capsule of the shoulder, the acromion-clavicular junction and from the skin of the proximal third of the humerus and the axilla, being responsible for 70% of joint innervation. These nerves may need isolated blockade to promote analgesia during shoulder procedures<sup>11</sup>. Our study has shown supraclavicular nerve block in 20 out of 22 patients, suprascapular nerve block in 20 out of 22 patients, and axillary nerve block in all patients at surgery completion, thus being an alternative for shoulder blockade. In the posterior block technique, anesthetic solution is injected close to the origin of spinal nerves originating from the intervertebral foramen, site in which anesthetic spread is less affected by septum. As in other paravertebral blocks, gravity may be the most important factor directing the spread of anesthetic solutions<sup>12-14</sup>, which can explain the blockade of more caudal roots observed in most patients at surgery completion. Although the number of studied patients was low, no systemic or local complications were observed, which has also been described in another study<sup>4</sup> where the author has

compared the posterior approach to Winnie's technique and has only found complications with the latter.

Whenever brachial plexus block is performed, there is concern about the volume of local anesthetic to be injected. The potential ratio between injected volume and extension of analgesia has been firstly described in 1961<sup>15</sup>. Volumes between 40 and 55 mL are associated to higher brachial plexus block success rates, regardless of the approach<sup>16</sup>. Diluted solutions and higher volumes favor blockade expansion both cranially and caudally<sup>17</sup>.

Ropivacaine is a well-tolerated local anesthetic with efficacy similar to bupivacaine. However, it may represent a better option for its lower neurological and cardiovascular toxicity<sup>6</sup>. In this posterior brachial plexus block series, 40 mL of 0.5% ropivacaine were responsible for the success in 20 out of 22 patients.

The use of nerve stimulator for brachial plexus location has the advantage of promoting muscle contraction when getting close to the nerve (electric stimulation response), with no need for painful mechanical stimulation (paresthesia), which may potentially cause nerve injury, although infrequently. Positive results with nerve stimulators reach 97%<sup>18</sup>.

In the conditions of our study, posterior brachial plexus block with nerve stimulator has shown to be a comfortable technique for patients (lateral position), easy to perform (easily identifiable spinous processes), in addition to being safe and effective.

## REFERÊNCIAS - REFERENCES

- Brown DL - Brachial plexus anesthesia: an analysis of options. *Yale J Biol Med*, 1993;66:415-431.
- Winnie AP, Ramamurthy S, Durrani Z - Interscalene cervical plexus block: A single injection technique. *Anesth Analg*, 1975;54:370-375.
- Bridenbaugh LD - The Upper Extremity: Somatic Blockade, em: Cousins MJ, Bridenbaugh PO - *Neural Blockade* 2<sup>nd</sup> Ed, Philadelphia: JB Lippincott, 1988.
- Kappis M - Conduction anesthesia of abdomen, breast, arm, and neck with paravertebral injection (German). *Munchen Med Wochenschr*, 1912;59:794-796.
- Pippa P, Cominelli E, Marinelli C et al - Brachial plexus block using the posterior approach. *Eur J Anaesthesiol*, 1990;7:411-420.
- Lou L, Sabar R, Kaye AD - *Drugs Used in Regional Anesthesia*, em: Raj PP - *Textbook of Regional Anesthesia*, Philadelphia, Churchill Livingstone, 2002;197-198.
- Bonica JJ - Postoperative Pain, em: Bonica JJ - *The Management of Pain*. 2<sup>nd</sup> Ed, Philadelphia, Lea & Febiger, 1990;461-480.
- Bonica JJ - Anatomic and Physiologic Basis of Nociception and Pain, em: Bonica JJ - *The Management of Pain*, 2<sup>nd</sup> Ed, Philadelphia: Lea & Febiger, 1990;28-94.
- Pirec V, Laurito CE, Lu Y et al - The Combined effects of N-type calcium channel blockers and morphine on A delta versus C fiber mediation nociception. *Anesth Analg*, 2001;92:239-243.
- Lanz E, Theiss D, Jankovic D - The extent of blockade following various techniques of brachial plexus block. *Anesth Analg*, 1983;62:55-58.
- Neal JM, Hebl JR, Gerancher JC et al - Brachial plexus anesthesia: essentials of our current understanding. *Reg Anesth Pain Med*, 2002;27:402-428.
- Eason MJ, Wyatt R - Paravertebral thoracic block - a reappraisal. *Anaesthesia*, 1979;34:638-642.
- Conacher ID, Kokri M - Postoperative paravertebral blocks for thoracic surgery. A radiological appraisal. *Br J Anaesth*, 1987;59:155-161.
- Purcell-Jones G, Pither CE, Justins DM - Paravertebral somatic nerve block: a clinical, radiographic and computed tomographic study in chronic pain patients. *Anesth Analg* 1989;68:32-39.
- De Jong RD - Axillary block of the brachial plexus. *Anesthesiology*, 1961;26:215-225.
- Geier KO - Bloqueio do plexo braquial no trauma: analgesia regional prolongada por cateter axilar. *Rev Bras Anesthesiol*, 1995;45:173-182.
- Imbelloni LE, Beato L, Gouveia MA - Bloqueio do plexo braquial por via infraclavicular: abordagem ântero-posterior. *Rev Bras Anesthesiol*, 2001;51:235-243.
- Franco CD, Vieira ZE - 1,001 subclavian perivascular brachial plexus blocks: success with a nerve stimulator. *Reg Anesth Pain Med*, 2000;25:41-46.

## RESUMEN

Beato L, Camocardi G, Imbelloni LE - Bloqueo del Plexo Braquial por la Vía Posterior con el Uso de Neuroestimulador y Ropivacaína a 0,5%

**JUSTIFICATIVA Y OBJETIVOS:** Existen varios modos de abordar el plexo braquial dependiendo de la experiencia del anestesiologista y de la región que será operada. El bloqueo del plexo braquial por la vía posterior puede representar una alternativa para cirugías de hombro, clavícula y húmero proximal. El objetivo de este estudio fue mostrar los resultados observados en pacientes sometidos a bloqueo del plexo braquial por la vía posterior con el uso del neuroestimulador y ropivacaína a 0,5%.

**MÉTODO:** Veintidós pacientes con edad entre 17 y 76 años, estado físico ASA I y II, sometidos a cirugías ortopédicas envolviendo el hombro, clavícula y húmero proximal fueron anestesiados con bloqueo de plexo braquial por la vía posterior utilizando neuroestimulador desde 1 mA. Lograda la contracción deseada, la corriente fue disminuida para 0,5 MA y, permaneciendo la respuesta contráctil, fueron inyectados 40 mL de ropivacaína a 0,5%. Fueron evaluados los siguientes parámetros: latencia, analgesia, duración de la cirugía, duración de la analgesia y del bloqueo motor, complicaciones y efectos colaterales.

**RESULTADOS:** El bloqueo fue efectivo en 20 de los 22 pacientes; la latencia media fue de 15,52 min; la duración media de la cirugía fue de 1,61 hora. La media de duración de la analgesia fue de 15,85 horas y del bloqueo motor 11,16 horas. No fueron observados señales y síntomas clínicos de toxicidad del anestésico local y ningún paciente presentó efectos adversos del bloqueo.

**CONCLUSIONES:** En las condiciones de este estudio el bloqueo del plexo braquial por la vía posterior con el uso del neuroestimulador y ropivacaína a 0,5% demostró que es una técnica efectiva, confortable para el paciente y de fácil realización.