

Intubação Nasotraqueal às Cegas em Paciente Acordada Candidata à Hemimandibulectomia. Relato de Caso*

Blind Nasotracheal Intubation in Awaken Patient Scheduled for Hemimandibulectomy. Case Report

Daniel de Carli, TSA¹, Nivaldo Simões Correa, TSA², Tatiana Castelo Branco Vilar Silva³, Eduardo Malta Maradei⁴

RESUMO

Carli D, Correa NS, Silva TCBV, Maradei EM — Intubação Nasotraqueal às Cegas em Paciente Acordada Candidata à Hemimandibulectomia. Relato de Caso.

JUSTIFICATIVA E OBJETIVOS: A abordagem à via aérea pode utilizar diversos recursos. Manter o paciente acordado, cujo controle seguro da ventilação/oxigenação é incerto, constitui uma opção quando há dúvida quanto à intubação. A intubação nasotraqueal (INT) às cegas é uma alternativa à fibroscopia.

RELATO DO CASO: Paciente do sexo feminino, 75 anos, 56 kg, candidata à hemimandibulectomia, com imobilidade cervical por artrodese, abertura bucal de 2,2 cm, retrognatismo moderado, sem protrusão voluntária da mandíbula, distância mento-esternal de 11 cm e mento-tireoidiana de 6 cm, recebendo 5 pontos na escala Wilson. A paciente previamente orientada consentiu com o procedimento. Após monitoração e oxigenação, foi iniciada infusão contínua de dexmedetomidina. Realizado bloqueio dos nervos laríngeo superior e inferior com lidocaína a 2,0% sem vasoconstritor e instilação de lidocaína spray em hipofaringe. Previamente à INT foram administrados ondansetron, midazolam, fentanil e droperidol, permanecendo a paciente acordada e cooperativa. A inserção via nasal de tubo traqueal foi orientada pela sua opacificação e ruídos respiratórios e confirmada por ausculta pulmonar e capnografia. Iniciada infusão contínua de propofol e remifentanil, administrados rocuroônio e ventilação controlada. A operação de 60 minutos não teve intercorrências. Ao término, a paciente apresentava ventilação espontânea, sendo extubada e encaminhada à recuperação pós-anestésica, recebendo alta sem queixas.

CONCLUSÕES: A INT é alternativa à fibroscopia quando a segurança do controle das vias aéreas é incerta. O prévio esclarecimento da paciente foi essencial. Houve segurança, sem depressão respiratória ou instabilidade hemodinâmica.

Unitermos: ANESTESIA, geral; INTUBAÇÃO: nasotraqueal, às cegas.

SUMMARY

Carli D, Correa NS, Silva TCBV, Maradei EM — Blind Nasotracheal Intubation in Awaken Patient Scheduled for Hemimandibulectomy. Case Report.

BACKGROUND AND OBJECTIVES: Several resources can be used for the approach of the airways. Maintaining a patient awake when control of ventilation/oxygenation is uncertain is an option when intubation is doubtful. Blind nasotracheal intubation (NTI) is an alternative to fiberoptic endoscopy.

CASE REPORT: A 75-year old patient, weighing 56 kg, was scheduled for hemimandibulectomy; she presented cervical immobility secondary to arthrodesis, mouth opening of 2.2 cm, moderate retrognathism, voluntary protrusion of the mandible was absent, mentosternal distance of 11 cm and mento-thyroid distance of 6 cm, therefore receiving a score of 5 on the Wilson scale. The patient signed an informed consent after being informed about the procedure. After monitoring and oxygenation, continuous infusion of dexmedetomidine was initiated. Superior and inferior laryngeal nerve block was performed with 2.0% lidocaine without vasoconstrictor and the hypopharynx was anesthetized with a lidocaine spray. Before NTI, ondansetron, midazolam, fentanyl, and droperidol were administered and the patient remained awake and cooperative. Nasal insertion of the tracheal tube was oriented by its opacification and respiratory sounds and the placement was confirmed by pulmonary auscultation and capnography. Continuous infusion of propofol and remifentanyl was instituted, vecuronium was administered and controlled ventilation was initiated. The surgery lasted 60 minutes without intercurrents. At the end, the patient was breathing spontaneously, so she was extubated and transferred to the recovery room from where she was discharged without any complaints.

CONCLUSION: Nasotracheal intubation is an alternative to fiberoptic endoscopy when safety and control of the airways is uncertain. Informing the patient about the procedure was essential. Safety was assured and respiratory depression and hemodynamic instability was not observed.

Key Words: ANESTHESIA, general; INTUBATION, nasotracheal, blind.

*Recebido do (Received from) Centro de Ensino e Treinamento do Hospital Vera Cruz, Campinas, SP

1. Instrutor Co-Responsável pelo CET do Hospital Vera Cruz; Professor Colaborador da Disciplina de Anestesiologia da Faculdade de Medicina de Jundiaí; Membro do Corpo Clínico do Hospital Paulo Sacramento, Jundiaí, SP
2. Instrutor Co-Responsável pelo CET do Hospital Vera Cruz
3. ME₃ do CET Hospital Vera Cruz
4. ME₂ do CET Hospital Vera Cruz

Apresentado (Submitted) em 18 de dezembro de 2006
Aceito (Accepted) para publicação em 24 de setembro de 2007

Endereço para correspondência (Correspondence to):
Dr. Daniel de Carli
Hospital Vera Cruz — Departamento de Anestesiologia
Av. Andrade Neves, 402 — Botafogo
13013-900 Campinas, SP
E-mail: danidkrli@ig.com.br

© Sociedade Brasileira de Anestesiologia, 2007

INTRODUÇÃO

A manutenção de uma via aérea adequada é uma das maiores preocupações durante o ato anestésico. Assim, a presença de via aérea difícil (VAD) é um dos grandes desafios ao anestesiológico, que deve ter diversos recursos para sua abordagem, a fim de assegurar uma via aérea pérvia. O algoritmo de VAD da Sociedade Americana de Anestesiologistas (ASA) preconiza a utilização de diversos instrumentos como: máscara laríngea, ML-Fastrack®, intubação retrógrada, estilete luminoso e fibroscópio ¹.

Em situações incertas de controle com segurança da ventilação e da oxigenação, sem risco de aspiração do conteúdo gástrico, está indicado o manuseio da via aérea, com o paciente acordado, assim como quando houver alguma dúvida quanto à possibilidade de intubação ².

Tendo-se na intubação nasal às cegas opção a ser considerada em casos em que o acesso pela via oral é difícil ou mesmo impossível (como restrição de abertura oral ou imobilidade cervical) ³, optou-se por tal abordagem na paciente deste relato, a qual apresentava abertura bucal restrita devido à osteorradição e osteomielite em mandíbula e articulação temporomandibular esquerda, além de imobilidade por presença de fixação cervical por haste metálica.

Esse relato teve como objetivo enfatizar a importância da intubação nasal às cegas com o paciente acordado como alternativa à fibroscopia nas situações em que esta é inacessível, além de abordar o uso da dexmedetomidina nessa técnica, uma vez que induz sedação sem depressão respiratória, contribuindo para menor sofrimento e maior colaboração do paciente ao procedimento ⁴.

RELATO DO CASO

Paciente do sexo feminino, 75 anos, 56 kg, com história pregressa de câncer de mama diagnosticado e tratado há 22 anos. Há três anos, detectada metástase óssea para coluna cervical e realizada fixação com haste metálica na região cervical na tentativa de erradicar as parestesias dos membros superiores causadas pela compressão das raízes nervosas em C₄ e C₅. Após a fixação da coluna, iniciou quimioterapia e radioterapia, evoluindo em três anos para radionecrose e osteomielite de mandíbula esquerda, quando foi internada para realização de hemimandibulectomia esquerda.

Durante avaliação pré-anestésica, houve previsão de VAD, devido à limitada movimentação da cabeça e pescoço pela fixação das vértebras cervicais com hastes metálicas, conforme demonstravam as radiografias (Figura 1); abertura bucal de 2,2 cm (Figura 2); distância mento-esternal de 11 cm e distância mento-tireoidiana de 6 cm, retrognatismo moderado e avaliação de Mallampati prejudicada (Figura 3), recebendo 5 pontos na escala de Wilson.

Diante da possibilidade de intubação traqueal difícil e indisponibilidade da fibroscopia, optou-se por intubação traqueal às cegas com a paciente acordada.

Paciente admitida no centro cirúrgico uma hora após a administração oral de 5,0 mg de diazepam. Após esclarecimento e consentimento, foi instalada monitoração, com cardioscópio, oxímetro de pulso, pressão arterial não-invasiva, havendo também capnógrafo e analisador de gases à disposição.

Após oxigenação sob máscara facial com oxigênio a 100%, foi iniciada sedação com infusão contínua de dexmede-

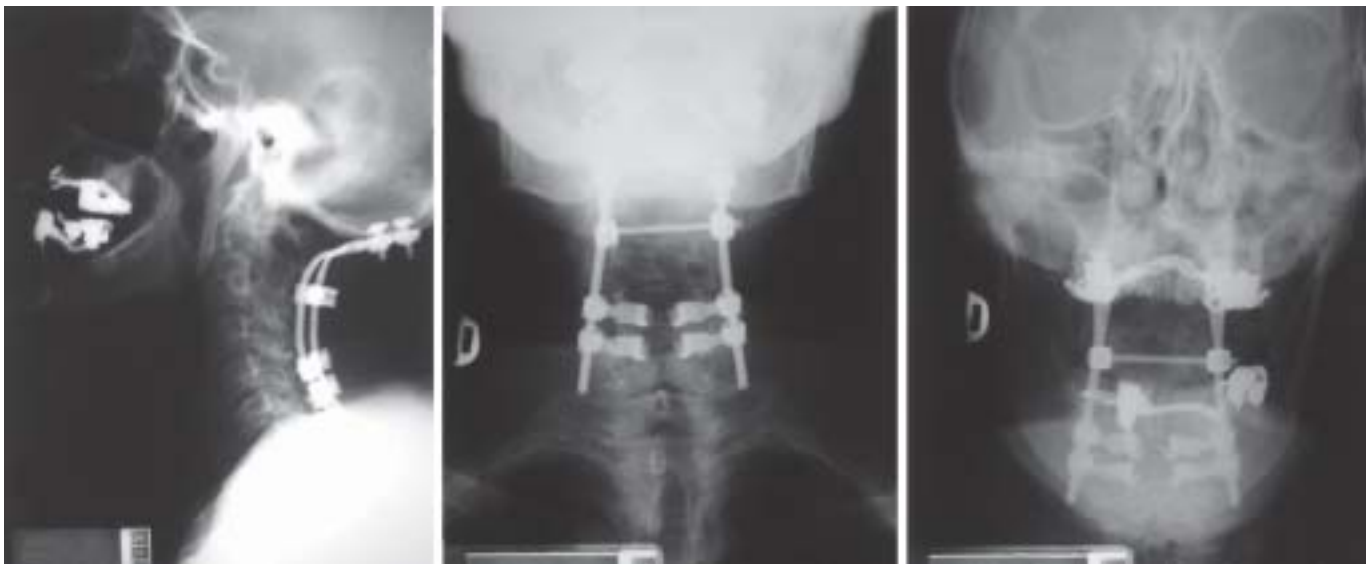


Figura 1 – Radiografias Mostrando Hastes de Fixação Metálica Cervicais.

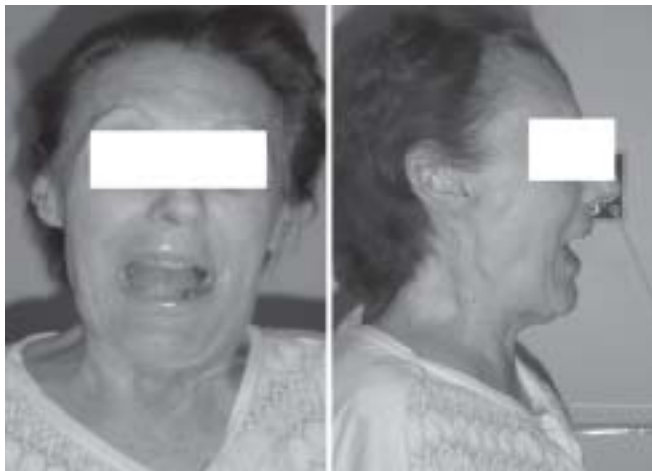

Figura 2 – Limitada Abertura Bucal.

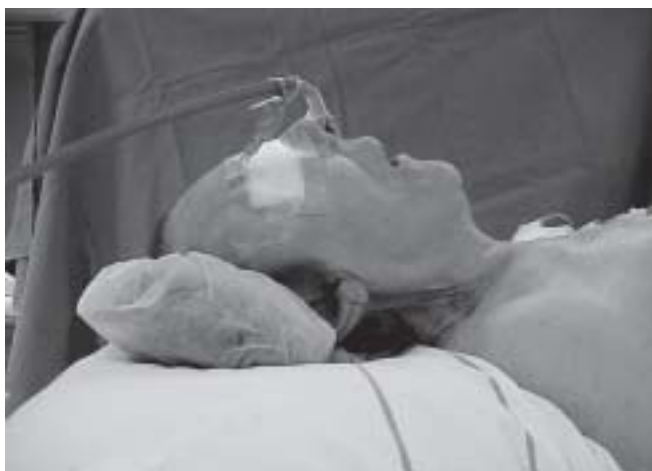

Figura 3 – Retrognatismo Moderado.



Figura 4 – Capnografia Confirmando a Intubação Nasotraqueal.

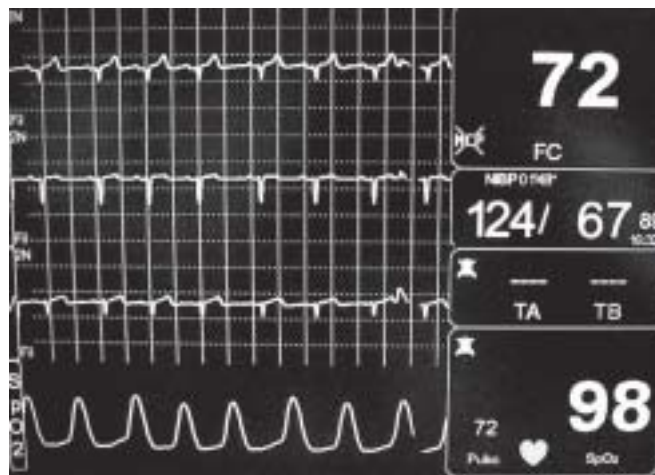


Figura 5 – Paciente em Ventilação Mecânica Controlada a Pressão.

tomidina (dose de indução de $0,5 \mu\text{g}\cdot\text{kg}^{-1}$ em 10 minutos e dose de manutenção: $0,5 \mu\text{g}\cdot\text{kg}^{-1}\cdot\text{h}^{-1}$).

Realizado bloqueio do nervo laríngeo superior bilateral via corno superior da cartilagem tireóidea com 2 mL de lidocaína a 2% sem vasoconstritor e instilação transtraqueal de 3 mL do mesmo anestésico, além de instilação de lidocaína *spray* 10% em hipofaringe. Foram então administrados 4 mg de ondasetron, 3 mg de midazolam e 50 μg de fentanil com 2,5 mg de droperidol, permanecendo a paciente acordada e cooperativa durante o procedimento.

A inserção, via nasal, de cânula traqueal transparente n° 5,5 com balonete foi orientada pelos ruídos respiratórios e opacificação das paredes do mesmo, sendo confirmada por ausculta pulmonar bilateral e capnografia (Figura 4). Iniciada, então, infusão venosa contínua de remifentanil ($0,1 \mu\text{g}\cdot\text{kg}^{-1}\cdot\text{min}^{-1}$) e propofol 2% (dose-alvo controlada de $1 \mu\text{g}\cdot\text{mL}^{-1}$), administrados 50 mg de rocurônio e instalada ventilação controlada à pressão (Figura 5).

O procedimento cirúrgico durou 60 minutos, sem intercorrências. Após seu término, a paciente estava desperta e com ventilação espontânea à capnografia, sendo extubada e encaminhada à sala de recuperação pós-anestésica, onde permaneceu estável hemodinamicamente e eupnéica, recebendo alta para a enfermaria após uma hora.

No dia seguinte ao procedimento cirúrgico, a paciente estava em bom estado geral e sem queixas ou recordações relacionadas com o procedimento de intubação. Permaneceu internada por mais três dias para antibioticoterapia por via venosa.

DISCUSSÃO

A VAD é definida como situação na qual o anestesiologista convencionalmente treinado experimenta dificuldade em ventilação por máscara e ou intubação traqueal. Sua abordagem está fundamentada no algoritmo publicado inicial-

mente em 1993 pela Força Tarefa sobre Via Aérea Difícil da ASA. Óbito, lesão cerebral, parada cardiorrespiratória, traqueotomia desnecessária e trauma à via aérea são as principais seqüelas associadas ao seu manuseio inadequado, sendo a causa mais freqüente de complicações em Anestesiologia. Nos Estados Unidos, cerca de 33% dos processos de erro médico contra anesthesiologistas estão relacionados com complicações do controle das vias aéreas, das quais 85% consistem em algum grau de lesão hipóxica encefálica ou morte. Portanto, o inadequado controle das vias aéreas é a causa mais freqüente de litígio na especialidade ¹.

O reconhecimento de via aérea potencialmente difícil é o primeiro passo para seu controle. A prévia avaliação do paciente objetiva diminuir a morbidade e a mortalidade associadas ao ato, constituindo, a anamnese, o primeiro passo no controle seguro da via aérea, na medida em que pode antecipar boa parte dos eventuais problemas de ventilação e planejar condutas para superá-los. Assim, é de suma importância a avaliação do paciente, obtendo-se uma impressão geral quanto à dificuldade em termos de laringoscopia e intubação, técnicas de ventilação supraglótica e capacidade de cooperação do paciente acordado ^{5,6}.

Cabe ao anesthesiologista reconhecer potencial VAD, desenvolver uma tática para sua abordagem e garantir a segurança do paciente nas situações de falha na intubação. É importante saber empregar recursos e alternativas que possam superar dificuldades técnicas ao seu manuseio.

Se houver possibilidade de dificuldade na intubação após a indução anestésica, a via aérea deve ser controlada enquanto o paciente está consciente. Quando há dúvida no controle seguro da ventilação ou oxigenação, a intubação acordada proporciona muitas vantagens sobre o estado anestésico, incluindo manutenção de ventilação espontânea, desimpedimento do espaço retropalatal e tamanho aumentado da faringe, colocação posterior da laringe, manutenção do tônus dos esfíncteres esofágicos, com redução do risco de refluxo e aspiração ^{7,8}. O importante é que, se as manobras de intubação falharem, o paciente ainda tem sua ventilação espontânea preservada ³. Os melhores resultados são obtidos com a combinação de anestesia regional e sedação, a qual tem o intuito de diminuir a ansiedade do paciente e ajudá-lo a tolerar melhor a anestesia tópica e as manobras de intubação ⁹. Nesse contexto, a dexmedetomidina, com sua ação altamente seletiva para receptores alfa-₂ adrenérgicos, apresenta sinergismo com os demais fármacos comumente utilizados, baixa incidência de efeitos colaterais e mínima depressão respiratória ⁴.

As contra-indicações absolutas à intubação acordada eletiva incluem alergia ao anestésico local e recusa ou incapacidade do paciente em cooperar com o procedimento ³. Assim, uma vez decidida pela intubação com a paciente acordada, deve haver preparação física e psicológica desde sua avaliação pré-anestésica, aumentando sua cooperação ao perceber a importância e razão lógica de quaisquer procedimentos desconfortáveis.

A fibroscopia é a solução mais versátil em lidar com o paciente acordado ou inconsciente que é ou parece ser difícil de intubar ¹⁰, como no caso de doença da coluna cervical instável ou fixa, efeito de massa e/ou obstrução de via aérea inferior ou superior ¹¹. É técnica eficiente e pouco traumática de intubação traqueal em pacientes que estariam sujeitos à traqueotomia, em virtude do insucesso de técnicas convencionais ¹². No entanto, exige aparelhagem específica e treinamento do operador. As contra-indicações ao seu uso são as limitações do aparelho, hipóxia, secreções espessas em vias aéreas e incapacidade do paciente em cooperar ¹³. Na indisponibilidade da fibroscopia, a intubação nasal às cegas é alternativa quando o acesso à via oral é difícil ou impossível. A ausculta da respiração através da cânula traqueal é importante indicador do posicionamento de sua ponta, estando, portanto, contra-indicada para pacientes em apnéia ¹⁴. Sua principal vantagem é ser procedimento simples e de 60% a 70% são bem-sucedidas na primeira tentativa. Ressalta-se que a decisão de abandono da técnica em presença de dificuldades não deve ser postergada, pois tentativas prolongadas ocasionam hipoxemia e edema de glote (trauma repetido) ³.

Blind Nasotracheal Intubation in Awaken Patient Scheduled for Hemimandibulectomy. Case Report

Daniel de Carli, TSA, M.D.; Nivaldo Simões Correa, TSA, M.D.; Tatiana Castelo Branco Vilar Silva, M.D.; Eduardo Malta Maradei, M.D.

INTRODUCTION

Proper airway maintenance is one of the concerns during anesthesia. Therefore, the presence of difficult airway constitutes one of the greatest challenges for the anesthesiologist who should have several resources available in order to guarantee opened airways. The difficult airway algorithm of the American Society of Anesthesiologists (ASA) recommends the use of several devices, such as: laryngeal mask, ML-Fastrack[®], retrograde intubation, lighted guide-wire and fiberoptic endoscopy ¹.

In situations where safe ventilation and oxygenation control without the risk of aspiration of gastric contents are questionable, as well as whenever there are doubts whether intubation will be possible, management of the airways with awaken patient is recommended ².

Blind nasal intubation is an option whenever oral access is difficult or even impossible (as is the case of restricted mouth opening or cervical immobility) ³ and it was the technique chosen for this patient who presented a restriction to oral opening secondary to osteoradionecrosis and osteo-

myelitis of the mandible and left temporomandibular joint, besides immobility due to cervical fixation with a metal pin. The objective of this report was to show the importance of blind nasal intubation on awake patient as an alternative to fiberoptic endoscopy, whenever it is not available, and to discuss the use of dexmedetomidine in this technique since it induces sedation without respiratory depression contributing to reduce patient distress, therefore increasing his/her collaboration ⁴.

CASE REPORT

This is a 75-year old female patient, weighing 56 kg, with a history of breast cancer diagnosed and treated 22 years prior to this admission. Three years ago, bone metastasis was detected in the cervical spine, and she underwent cervical fixation with a metal rod in an attempt to eradicate paresthesia in the upper limbs caused by compression of C₄ and C₅ nerve roots. After fixation, chemo and radiotherapy were initiated and the patient evolved over the course of the past three years to radionecrosis and osteomyelitis of the left mandible, being admitted for left hemimandibulectomy. During pre-anesthetic evaluation, difficult airway was predicted due to the limited head and neck mobility secondary to cervical vertebrae fixation with metal rods, as can be seen in the X-rays (Figure 1); mouth opening of 2.2 cm (Figure 2); mentosternal distance of 11 cm and mento-thyroid distance of 6 cm; moderate retrognathism; and hindered Mallapanti evaluation (Figure 3), receiving 5 points in the Wilson scale. Since this might be a difficult intubation and fiberoptic endoscopy was not available, it was decided to perform blind intubation with the patient awoken.

The patient was admitted to the operating room one hour after the oral administration of 5.0 mg of diazepam. After the procedure was explained to the patient, she signed an informed consent. Monitoring consisted of cardioscope, pulse oximetry, non-invasive blood pressure and a capnograph and gas analyzer were also available.

After oxygenation with a face mask with 100% oxygen, continuous infusion of dexmedetomidine (induction with 0.5 $\mu\text{g}\cdot\text{kg}^{-1}$ over 10 minutes and maintenance with 0.5 $\mu\text{g}\cdot\text{kg}^{-1}\cdot\text{h}^{-1}$) was instituted.

Bilateral superior laryngeal nerve block was done through the superior horn of the thyroid cartilage with 2 mL of 2% lidocaine without vasoconstrictor and transtracheal instillation of 3 mL of the same anesthetic, besides instillation of 10% lidocaine spray on the hypopharynx. Afterwards, 4 mg of ondansetron, 3 mg of midazolam, and 50 μg of fentanyl with 2.5 mg of droperidol were administered and the patient remained awake and cooperative during the procedure.

Nasal introduction of a transparent 5.5 endotracheal tube with cuff was aided by respiratory sounds and opacification of the tube itself and it was confirmed by bilateral lung auscultation and capnography (Figure 4). Continuous infusion of remifentanyl (0.1 $\mu\text{g}\cdot\text{kg}^{-1}\cdot\text{min}^{-1}$) and 2% propofol (target-controlled dose of 1 $\mu\text{g}\cdot\text{mL}^{-1}$) was initiated, 50 mg of rocuronium were administered and pressure controlled ventilation was instituted (Figure 5).

The surgery lasted 60 minutes without intercurrents. After it was over, the patient was awake and breathing spontaneously, being extubated and transferred to the recovery room, where she remained hemodynamically stable and eupneic. She was discharged to the regular ward one hour later.

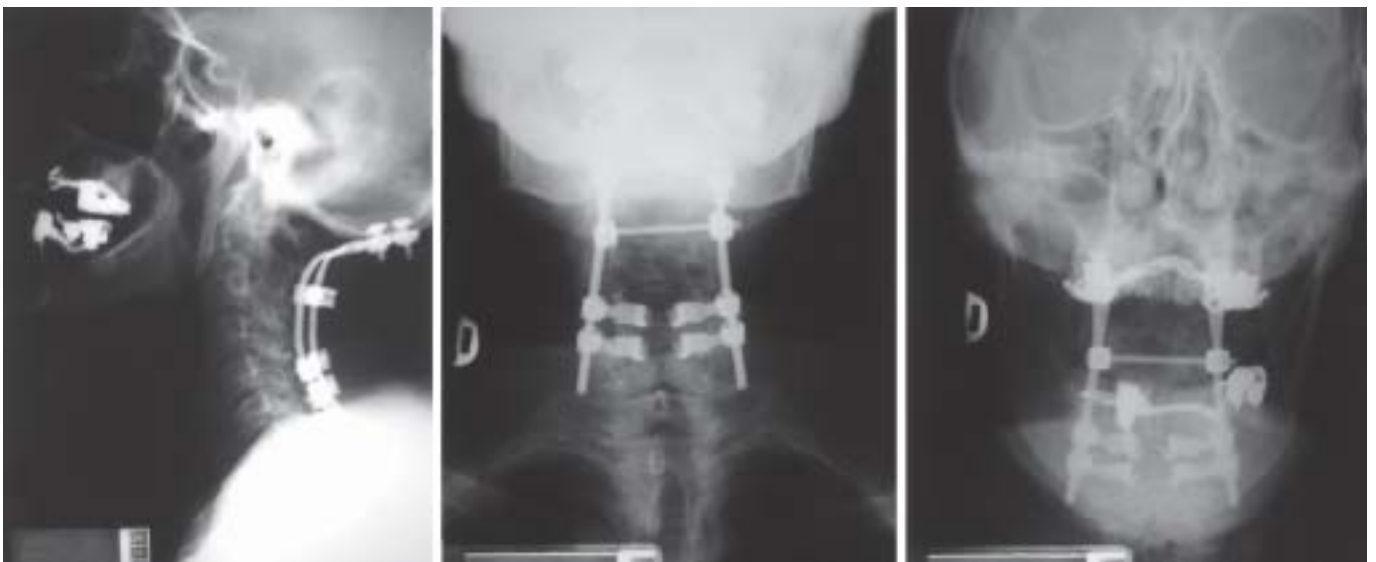


Figure 1 – X-Rays Showing Cervical Vertebrae Fixation with Metal Rods.

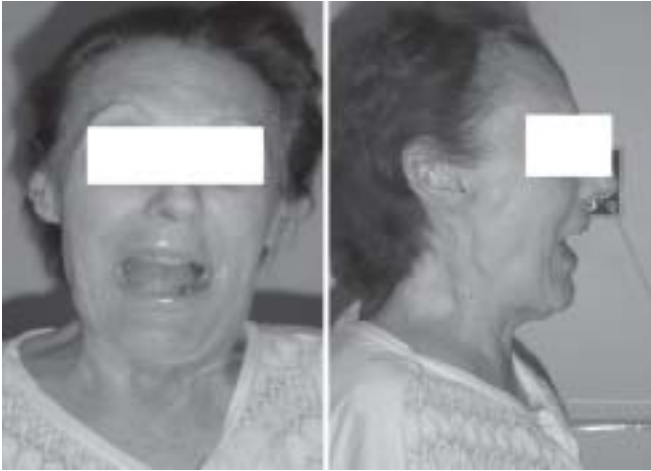

Figure 2 – Limited Mouth Opening.



Figure 4 – Capnography Confirming Nasotracheal Intubation.

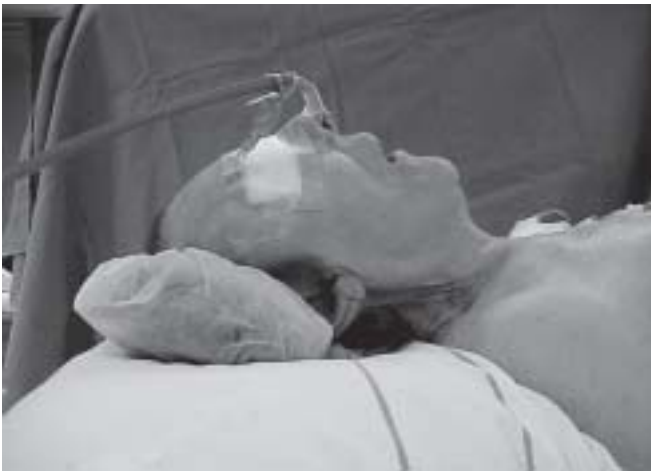

Figure 3 – Moderate Retrognathism.

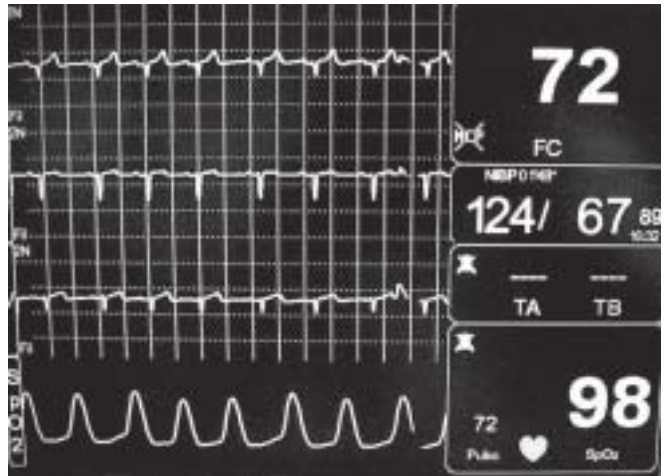


Figure 5 – Patient in Pressure Controlled Mechanical Ventilation.

The following day, the patient was well and without complaints about the intubation technique. She remained in the hospital for three more days for intravenous antibiotic therapy.

DISCUSSION

Difficult airway is defined as a situation in which a trained anesthesiologist has difficulty to ventilate the patient with a mask or orotracheal tube. Its approach is based on the algorithm first published in 1993 by the American Society of Anesthesiologists Task Force on Management of the Difficult Airway. Death, brain damage, cardiorespiratory arrest, unnecessary tracheostomy and trauma to the airways are the main complications associated with improper management of the airways and it represents the most frequent cause of complications in anesthesiology. In the United States, approximately 33% of malpractice lawsuits against anesthesiologists are related to complications in the control of the airways and 85% of those represent some degree of

hypoxic brain damage or death. Therefore, improper handling of the airways is the most frequent cause of lawsuits in Anesthesiology ¹.

Being able to recognize that an airway might be potentially difficult is the first step for the adequate management. Pre-anesthetic evaluation of the patient is aimed at decreasing morbidity and mortality related with airways management. The anamnesis is the first step in the safe control of the airways, since it can anticipate a large proportion of probable ventilation difficulties and help planning management conducts to overcome them. Thus, patient evaluation is extremely important, obtaining a general impression of difficulties related with laryngoscopy and intubation, supraglottic ventilation techniques and capacity of the awake patient to cooperate ^{5,6}.

It is up to the anesthesiologist to recognize the potential of difficult airways, develop tactics for its approach and guarantee the safety of patients in situations of failed intuba-

tion. It is important to know how to use resources and alternatives that can overcome technical difficulties when handling the airways.

If a difficult intubation after anesthetic induction is envisioned, the airway should be controlled while the patient is still awake. When the safe control of ventilation or oxygenation is not assured, awake intubation has several advantages, including maintenance of spontaneous ventilation, the retro-palatal space is maintained opened and increased size of the pharynx, posterior placement of the larynx, and maintenance of the tone of the esophageal sphincter, which reduces the risk of reflux and aspiration^{7,8}. And more importantly, if intubation maneuvers fail, spontaneous ventilation is preserved³. The best results are obtained by a combination of regional block and sedation, which aims at decreasing patient anxiety and help him/her to better tolerate the topical anesthesia and intubation maneuvers⁹. In this context, the highly selective action on alpha₂-adrenergic receptor of dexmedetomidine is synergistic with other drugs used commonly as well as has a low incidence of side effects and causes minimal respiratory depression⁴.

Absolute contraindications to elective awake intubation include allergy to the local anesthetic and refusal or incapacity of the patient to cooperate with the procedure³. Therefore, once the awake intubation is chosen, the patient should be physically and psychologically prepared for the procedure from the pre-anesthetic evaluation period, increasing, consequently, his/her cooperation by learning the importance and the reason for any uncomfortable procedure.

Fiberoptic endoscopy is a more versatile solution to handle awake or unconscious patients who are difficult, or seem difficult, to intubate¹⁰, as is the case of disorders of unstable or fixed cervical spine, mass effect, or obstruction of the lower or upper airways¹¹. This is a more effective and less traumatic technique for tracheal intubation in patients who would, otherwise, undergo tracheostomy due to failure of conventional techniques¹². However, it demands the availability of a specific device and proper operator training. Contraindications to its use are related to the limitations of the device, hypoxia, presence of thick airways secretion, and incapacity of the patient to cooperate¹³.

Whenever fiberoptic endoscopy is not available, blind basal intubation is an alternative when oral access is difficult or impossible. Auscultation of breath sounds through the endotracheal tube is an important indicator of the location of the tip of the tube and, therefore, this technique is contraindicated in patients with apnea¹⁴. The main advantage of this technique is its simplicity, and 60% to 70% are successful in the first attempt. It should be noted that one should not delay the decision to abandon the technique when facing difficulties for its performance since prolonged attempts lead to hypoxemia and edema of the glottis (repetitive trauma)³.

REFERÊNCIAS – REFERENCES

- Caplan RA, Benumof JL, Berry FA et al. — Practice guidelines for management of the difficult airway: a report by the American Society of Anesthesiologists Task Force on Management of the Difficult Airway. *Anesthesiology*, 1993;78:597-602.
- Benumof JL — The American Society of Anesthesiologists Management of the Difficult Airway Algorithm and Explanation-Analysis of the Algorithm, em: Benumof JL — Airway Management: Principles and Practice. St Louis, Mosby, 1996.
- Melhado VB, Fortuna AO — Via Aérea Difícil, em: Yamashita AM, Fortis EAF, Abrão J et al. — Curso de Educação à Distância em Anestesiologia. São Paulo, Ed. Office, 2004;15-107.
- Bagatini A, Gomes CR, Masella MZ et al. — Dexmedetomidina: farmacologia e uso clínico. *Rev Bras Anestesiol*, 2002; 52:606-617.
- Mallampati SR — Clinical assessment of the airway. *Anesthesiol Clin N Am*, 1995;13:301-308.
- Samsoon GL, Young JR — Difficult tracheal intubation: a retrospective study. *Anaesthesia*, 1987;42:487-490.
- Nandi PR, Charlesworth CH, Taylor SJ et al. — Effect of general anaesthesia on the pharynx. *Br J Anaesth*, 1991;66:157-162
- Hudgel DW, Hendricks C — Palate and hypopharynx sites of inspiratory narrowing of the upper airway during sleep. *Am Rev Resp Dis*, 1988;138:1542-1547.
- Reed AP — Preparation for intubation of the awake patient. *MT Sinai J Med*, 1995;62:10-20.
- Benumof JL — Management of the difficult adult airway. *Anesthesiology*, 1991;75:1087-1110.
- Ovasapian A — Fiberoptic Endoscopy and the Difficult Airway, 2nd Ed. Philadelphia, Lippincott-Raven, 1996.
- Ovasapian A, Mesnick OS — A Arte da Intubação com Fibra Óptica, em: Sandler AN, Doyle DJ — Via Aérea Difícil. Rio de Janeiro, Interlivros, 1995;371-388.
- Murphy MF — Fiberoptic Intubation Techniques, em: Walls RM — Manual of Emergency Airway Management. Philadelphia, Lippincott Williams & Wilkins, 2000;82-88.
- Walls RM — Manual of Emergency Airway Management. Philadelphia, Lippincott Williams & Wilkins, 2000;63-67.

RESUMEN

Carli D, Correa NS, Silva TCBV, Maradei EM — Intubación Nasotraqueal a Ciegas en Paciente Despierta Candidata a la Hemimandibulectomía. Relato de Caso.

JUSTIFICATIVA Y OBJETIVOS: *El abordaje a la vía aérea puede utilizar diversos recursos. Mantener el paciente despierto cuyo control seguro de la ventilación/oxigenación no es muy regular y es una opción cuando existe una duda en cuanto a la intubación. La intubación nasotraqueal (INT) a ciegas es una alternativa a la fibroscopía.*

RELATO DEL CASO: *Paciente del sexo femenino, 75 años, 56 kg, candidata a la hemimandibulectomía, con inmovilidad cervical por artrodesis, abertura bucal de 2,2 cm, retrognatismo moderado, sin profusión voluntaria de la mandíbula, distancia mento-esternal de 11 cm y mento-tiroidea de 6 cm, recibiendo 5 puntos en la escala Wilson. La paciente previamente orientada consintió con el procedimiento. Después de la monitorización y oxigenación, se inició la infusión continua de dexmedetomidina. Realizado el bloqueo de los nervios laríngeo superior e inferior con lidocaína a 2,0% sin vasoconstrictor e instilación de lidocaína spray en hipofaringe. Previamente a la INT se administraron ondansetrona,*

midazolam, fentanil y droperidol, permaneciendo la paciente despierta y cooperante. La inserción vía nasal de tubo traqueal fue orientada por su opacificación y ruidos respiratorios y confirmada por auscultación pulmonar y capnografía. Iniciada infusión continua de propofol y remifentanil, administrados rocuronio y ventilación controlada. La operación de 60 minutos no tuvo interurrencias. Al término de la cirugía, la paciente presentaba ventilación espon-

tánea, siendo extubada y llevada a la recuperación postanestésica, recibiendo alta sin quejas.

CONCLUSIONES: *La INT es una alternativa a la fibroscopía cuando la seguridad del control de las vías aéreas no es segura. La previa clarificación de la paciente fue esencial. Hubo seguridad, sin depresión respiratoria o inestabilidad hemodinámica.*