

Quebra de Cateter no Espaço Peridural*

Breakage of a Catheter in the Epidural Space

Cristian Sbardelotto¹, Mauro Matsumoto Yoshimi, TSA², Raquel da Rocha Pereira, TSA³,
Renato Almeida Couto de Castro, TSA⁴

RESUMO

Sbardelotto C, Yoshimi MM, Pereira RR, Castro RAC — Quebra de Cateter no Espaço Peridural.

JUSTIFICATIVA E OBJETIVOS: A quebra do cateter peridural durante sua remoção é rara, porém descrita. O conhecimento das possíveis complicações e o manuseio adequado são responsabilidades do anestesiológico. O objetivo deste relato foi apresentar caso de quebra de cateter peridural em analgesia de parto.

RELATO DO CASO: Paciente do sexo feminino, 33 anos, GII, PI, deu entrada na maternidade em trabalho de parto. Após duas horas de evolução, a paciente solicitou analgesia. Ao exame, encontrava-se em fase ativa do trabalho de parto, com dilatação cervical de 5 cm, dinâmica uterina regular, bolsa rota, com dor classificada pela Escala Visual Analógica — VAS 10. Iniciada a analgesia de parto pela técnica combinada com dupla punção. Durante a evolução foi feita uma complementação analgésica pelo cateter. Na retirada houve pequena dificuldade e conseqüente rompimento do mesmo. Optou-se pela realização de uma tomografia axial computadorizada e radiografia da região lombar que não mostrou evidência do fragmento do cateter. Visto que a paciente evoluiu assintomática clinicamente, sem sinais de irritação radicular, dor ou infecção, procedeu-se às devidas orientações e alta hospitalar.

CONCLUSÕES: Cateteres peridurais em região lombar são, em ocasiões raras, difíceis de remover. Fatores que podem aumentar as chances de formação de nós e risco de quebra do cateter foram relacionados. Neste caso, um dos principais fatores envolvidos foi a introdução excessiva do cateter peridural lombar. Felizmente, as complicações neurológicas são ainda mais raras, e seguindo as diretrizes de uma tração lenta e suave na ausência de parestesias, na maioria das vezes, o cateter é removido com sucesso.

Unitermos: ANALGESIA: parto; COMPLICAÇÕES: cateter peridural, quebra.

SUMMARY

Sbardelotto C, Yoshimi MM, Pereira RR, Castro RAC — Breakage of a Catheter in the Epidural Space.

BACKGROUND AND OBJECTIVES: Breakage of epidural catheters during their removal is rare, but it has been described. The anesthesiologist should be aware of the complications and proper handling of those catheters. The objective of this report was to present a case of breakage of an epidural catheter in labor analgesia.

CASE REPORT: A 33-year old female, gravida II, I delivery, was admitted to the maternity ward in labor. After two hours, the patient requested analgesia. On physical exam, the patient was in labor, with cervical dilation of 5 cm, regular uterine dynamics, broken amniotic membrane, and pain of 10 by the Visual Analog Scale (VAS). Labor analgesia was instituted using combined double puncture technique. During labor evolution, one analgesia complementation through the catheter. Catheter removal was somewhat difficult, leading to breakage of the catheter. Axial CT and X-ray of the lumbar spine did not show the fragment of the catheter. Since the patient was asymptomatic, without signs of radicular irritation, pain, or infection, proper precautions were taken and the patient was discharged from the hospital.

CONCLUSIONS: Epidural catheters in the lumbar region are, occasionally, hard to remove. Factors that increase the chances of knot formation and the risk of breakage of catheters were listed. In the present case, one of the main factors was the excessive introduction of the epidural catheter. Luckily, neurologic complications are even less frequent, and applying gentle traction, in the absence of paresthesias, the catheter is usually successfully removed.

Key Words: ANALGESIA: labor; COMPLICAÇÕES: epidural catheter, breakage.

*Recebido da (Received from) Maternidade Darcy Vargas, Joinville, SC

1. ME₃ do CET/SBA do Serviço de Anestesiologia de Joinville (SAJ)
2. Instrutor do CET/SBA do SAJ
3. Médica do SAJ
4. Responsável pelo CET/SBA do SAJ

Apresentado (Submitted) em 8 de maio de 2008
Aceito (Accepted) para publicação em 25 de agosto de 2008

Endereço para correspondência (Correspondence to):
Dr. Cristian Sbardelotto
Rua Urussanga, 800/405, bl. A — Bucarein
89202-400 Joinville, SC
E-mail: cristiansbarde@yahoo.com.br

© Sociedade Brasileira de Anestesiologia, 2008

INTRODUÇÃO

A quebra do cateter peridural durante sua remoção é rara, porém descrita. Trabalhos na literatura têm descrito a ocorrência de tal complicação e ressaltam alguns pontos importantes. A existência de defeito no segmento distal do cateter secundário a falha de fabricação ou, com mais frequência, a tração do cateter através da agulha numa tentativa de reposicionamento deixa clara a possibilidade¹¹. Há um consenso entre os autores de que um dos fatores mais importantes nesse tipo de complicação é em muitos casos relacionado com a inserção excessiva do cateter no espaço peridural^{8,11,12}.

RELATO DO CASO

Paciente do sexo feminino, 33 anos, procedente de Joinville-SC, ASA I, GII, PI, deu entrada na Maternidade Darcy Vargas, nessa mesma cidade, em trabalho de parto. Após cerca de duas horas de evolução do trabalho de parto, o obstetra de plantão solicitou analgesia de parto para a paciente. Nesse momento da avaliação pelo anestesiológico a paciente estava em fase ativa do trabalho de parto, com dilatação cervical de 5 cm, dinâmica uterina regular, bolsa rota, com dor classificada pela Escala Visual Analógica (VAS) de 10. Após consentimento da paciente referente à técnica e possíveis complicações, ela foi submetida à analgesia de parto pela técnica combinada. Após monitorização básica com eletrocardiograma (ECG), pressão arterial não-invasiva (PANI) e oxímetro de pulso (S_pO_2), a paciente foi posicionada em posição sentada e, após assepsia do local de punção, foi identificado o espaço de L_3 - L_4 e iniciada a técnica com punção mediana e agulha Quincke 27G, obtendo-se líquido cefalorraquidiano (LCR) de aspecto claro na primeira tentativa, administrando-se 5 μ g de sufentanil de uso espinal. A seguir, foi realizada punção peridural paramediana, no mesmo espaço de L_3 - L_4 com agulha Tuohy 17G, utilizando-se a técnica de perda da resistência e identificado o espaço peridural sem dificuldades. Foi introduzido o cateter peridural 16G Portex sem resistência até a marca de 3,1 cm na pele. Quarenta e cinco minutos após a analgesia foi solicitada complementação analgésica pelo cateter. A paciente referia VAS 8, dinâmica uterina não mencionada e colo de 5 cm. Foram injetados 4 mL de ropivacaína a 0,2% sem intercorrências. Quinze minutos após, a paciente referia VAS de 3. A paciente evoluiu bem em seu trabalho de parto e após cerca de uma hora deu entrada à sala de parto com dilatação cervical completa, onde ocorreu o parto sem intercorrências para a mãe e o concepto. Após o parto iniciou-se a retirada do cateter. A paciente foi colocada em posição sentada e durante a remoção percebeu-se resistência. Aplicou-se, então, tração suave, a paciente não referiu qualquer sensação e o cateter saiu. Observou-se que o cateter estava distendido e a ausência de cerca de 1 cm na ponta, o que sugeriu ruptura após a tração (Figura 1). A paciente foi informada da complicação e encaminhada para realização de exames de imagem para possível localização do cateter e posterior conduta. Foram, então, solicitados raios X de coluna torácica e lombar e tomografia computadorizada axial (TAC) de coluna lombar, onde nenhum fragmento do cateter foi encontrado (Figuras 2 e 3). A paciente foi informada do resultado dos exames e orientada quanto à conduta conservadora diante do caso apresentado. Dois dias após, a paciente recebeu alta da maternidade assintomática e orientada a procurar o Serviço de Anestesiologia da maternidade diante de qualquer intercorrência futura. Passado um ano do ocorrido a paciente segue assintomática.




Figura 1 — Cateter Peridural com Amputação da Ponta.

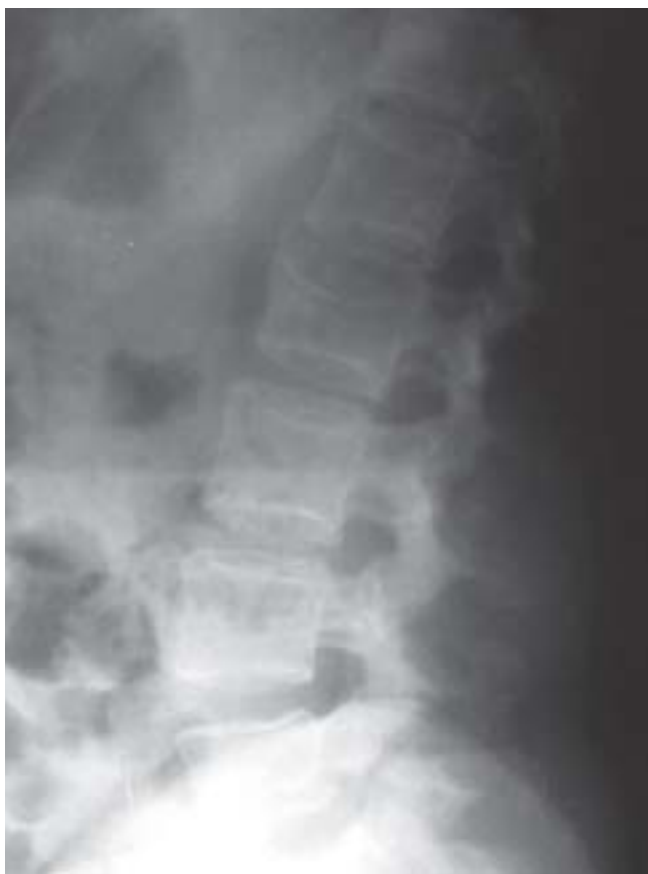

Figura 2 — Raios X de Coluna Lombossacra de Aspecto Normal.

DISCUSSÃO

A analgesia de parto evoluiu muito nos últimos anos, ampliando os benefícios com relação ao binômio mãe-feto. No entanto, ainda há complicações inerentes às diferentes téc-

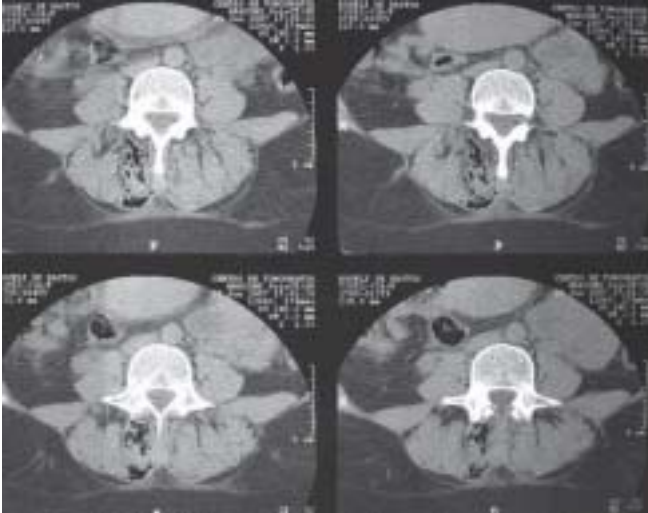


Figura 3 — Tomografia Axial Computadorizada da Coluna Lombar. Evidencia presença de ar ao nível da musculatura paravertebral lombossacra posterior direita; presença de ar no espaço peridural póstero-lateral direito de L₃ e L₄ e no nível de conjugação L₃-L₄ direito; saco dural liso, arredondado e simétrico; sem presença de corpos estranhos.

nicas. O anestesiológista deve estar atento para identificar e conduzir essas complicações. A literatura é farta com relação às complicações com o cateter peridural; dentre elas, são citadas dobras, alças no espaço peridural, formação de nós, quebra de cateter, risco de migração intravascular e intratecal, bloqueios unilaterais e falhas completas de bloqueio pelo mau posicionamento do cateter^{2,12,13}.

Há algumas características do cateter peridural que devem ser do conhecimento do anestesiológista, a começar pela seleção do cateter ideal. Alguns critérios devem ser preenchidos para a escolha do cateter ideal: flexibilidade, capacidade de estiramento, descartável. Pode ser transparente ou radiopaco. O primeiro permite que se veja a injeção sendo aplicada, observando-se a presença de sangue no cateter. O radiopaco pode ser visualizado em exame de imagem. É preciso observar o material de fabricação (náilon, poliamida biocompatível ou poliuretano), se possui dispositivo facilitador para introdução, se o conector para injeção é hermético e resistente à tração, se a ponta do cateter é arredondada para evitar traumatismo, se há marcas que auxiliem no posicionamento, o que facilita a distribuição regular da solução injetada⁹.

Alguns estudos demonstraram por meio de modelos experimentais que o cateter peridural apresenta duas fases distintas quando estirado: uma fase elástica, que funciona como um efeito mola, em que o estiramento diminui quando aumenta a força, e uma fase não-elástica, na qual nenhum alongamento ocorre após uma puxada adicional. Seria nessa fase não-elástica do estiramento que as quebras pode-

riam ocorrer¹⁰. Outro estudo demonstrou, em modelo *in vitro*, o grau de estiramento de diferentes marcas de cateter peridural e a força aplicada em cada um antes de sua ruptura. Foi demonstrado que cateteres de poliamida e poliuretano são capazes de distender até 300% antes de sua quebra e necessitam de mais força de tração para ruptura, comparados com os de fibra sintética, que distendem cerca de 30% apenas antes da quebra¹¹.

A quebra de cateter peridural foi associada à má técnica durante sua inserção ou retirada, além de defeitos inerentes ao próprio cateter. Outros fatores, como engate do cateter no ligamento supra-espinhoso, interespinhoso, arcos e processos vertebrais, fásia lombar, ligamento amarelo e raízes de nervos lombares, têm sido implicados como locais onde o cateter peridural pode ficar preso em sua retirada^{2,11,13}.

Vários meios foram propostos na tentativa de prevenir a quebra de cateter peridural durante sua remoção. Dentre eles, um dos fatores mais importantes seria evitar a inserção excessiva do cateter no espaço peridural. Estudos demonstraram que a inserção de cerca de 4 a 5 cm estaria associada a menores complicações^{8,15}.

Nos casos de difícil remoção de cateter, sugerem-se algumas condutas: descontinuar os esforços por cerca de 15 a 30 minutos permitindo relaxamento dos tecidos, e tentar tração suave em diferentes posições e graus variados de flexão e extensão da coluna. Outras orientações são amarrar peso leve que provoque tração suave e constante, introdução de uma agulha Tuohy para servir de guia e injeção de solução fisiológica a 0,9% para avaliar possível acotovelamento ou formação de nó^{5,16}.

O posicionamento do paciente durante a inserção do cateter é o fator mais importante na determinação do posicionamento para a retirada, embora diversos trabalhos tenham descrito que o decúbito lateral é melhor que a posição sentada, pois a força de tração seria de até duas vezes e meia menor^{5,6,16}. Quanto à conduta diante da quebra de cateter durante sua remoção, há consenso entre os autores de que no caso de pequenos fragmentos em paciente assintomática, deve-se adotar conduta conservadora e informar à paciente¹. Tal conduta é explicada pelo fato de o fragmento do cateter ser inerte e estéril. Estudos em gatos demonstraram que fragmentos de cateter ficaram cercados de tecido fibroso depois de cerca de três semanas e permaneceram inócuos no espaço peridural¹⁰. Já em pacientes sintomáticas a extração cirúrgica é indicada precocemente. Foram encontrados alguns relatos de quebra de cateter subaracnóideo. Nesses casos, a conduta é a realização de exames de imagem para correta localização do fragmento e consulta com o neurocirurgião é necessária para a remoção cirúrgica precoce mesmo em pacientes assintomáticas, pelo risco desconhecido das complicações de um corpo estranho dentro do espaço subaracnóideo e com potencial risco de complicações neurológicas graves^{3,10,14}.

Breakage of a Catheter in the Epidural Space

Cristian Sbardelotto, M.D.; Mauro Matsumoto Yoshimi, TSA, M.D.; Raquel da Rocha Pereira, TSA, M.D.; Renato Almeida Couto de Castro, TSA, M.D.

INTRODUCTION

Breakage of epidural catheters during their removal is rare, but it has been described. Reports in the literature describe the occurrence of this complication, emphasizing important topics. Defects on the distal segment of the catheter, due to problems with the manufacturing process or, which is more common, traction of the catheter through the needle while attempting to reposition it, are the main causes of this complication¹¹. One of the most important factors of this type of complication, and consensus among the authors, is related with the excessive insertion of the catheter in the epidural space^{8,11,12}.

CASE REPORT

A 33-year old female from Joinville, in the state of Santa Catarina, Brazil, ASA I, gravida II, one delivery, was admitted to Maternidade Darcy Vargas in labor. After approximately two hours, the on-call obstetrician requested labor analgesia for the patient. At the moment of the anesthesiologist's evaluation, the patient was in labor, cervical dilation of 5 cm, regular uterine dynamics, membranes were ruptured, and pain classified as 10 by the Visual Analog Scale (VAS). After the technique and possible complications were explained to the patient, she gave her consent, and she underwent labor analgesia by the combined technique. After basic monitoring with electrocardiogram (ECG), no-invasive blood pressure (NIBP), and pulse oximeter (SpO₂), the patient was positioned in the sitting position and, after antisepsis of the area, the L₃-L₄ space was identified and a median puncture was made with a 27G Quincke needle, with reflux of clear cerebrospinal fluid (CSF) in the first attempt, and 5 µg of sufentanil was administered. This was followed by a paramedian puncture in the same intervertebral space with a 17G Tuohy needle; the epidural space was easily identified with the loss of resistance technique. A 16G Portex epidural catheter was inserted, without resistance, until the 3.1-cm mark reached the skin. After 40 minutes, analgesic complementation was requested since the patient complained of pain (VAS 8), uterine dynamics were not mentioned, and the cervix was dilated 5 cm; 4 mL of 0.2% ropivacaine were administered without interurrences. After 15 minutes, the patient had a pain of 3 on VAS. Labor showed good evolution and, after one hour, the patient was admitted to the delivery room with complete cervical dilation; maternal and fetal




Figure 1 – Epidural Catheter with Amputation of the Tip.

intercurrences were not observed during delivery. After the delivery, the patient was placed in the sitting position for catheter removal, which met with resistance. Light traction was applied, the catheter was removed, and the patient did not offer any complaints. The catheter was distended and missing one centimeter of the tip, suggesting rupture of the catheter after traction (Figure 1). The patient was informed of the complication and underwent imaging exams to locate the catheter. X-Rays of the thoracic and lumbar spine, and CT scan of the lumbar spine were requested, but the catheter fragment was not located (Figure 2 and 3). The patient was informed of the results and received orientation about the conservative approach of the case. The patient was asymptomatic when she discharged from the hospital two days later and oriented to follow-up with the Anesthesiology Department of the hospital in case of any future interurrences. The patient remains asymptomatic one year after the procedure.

DISCUSSION

Labor analgesia has developed considerably in the last few years, widening the benefits of the mother-fetus binomium. However, the different techniques are still associated with complications, and the anesthesiologist should be able to identify and manage them. There are several reports in the literature on complications of epidural catheters, and among them kinks, loop-formation in the epidural space, knots, breakage, intravascular and intrathecal migration, unilateral blocks, and complete failure of the block due to improper catheter positioning are described^{2,12,13}. Epidural catheters have characteristics that the anesthesiologist should know, beginning with the ideal catheter. The ideal catheter should fulfill some criteria: flexibility, stretching capacity, and be disposable. It can be transparent of radiopaque; the first one allows visualization of the drug

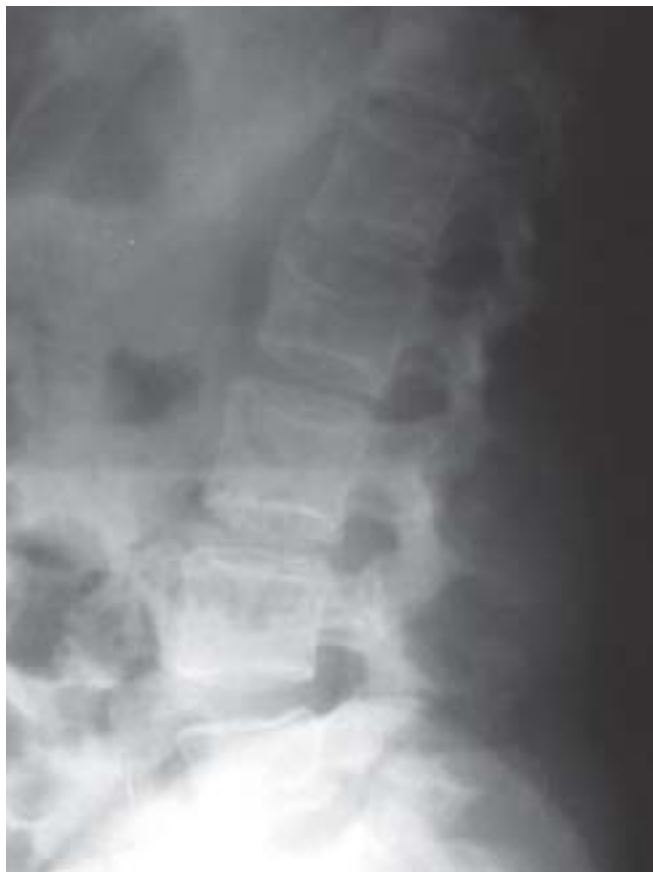

Figure 2 – Normal X-Ray of the Lumbo-Sacral Spine.

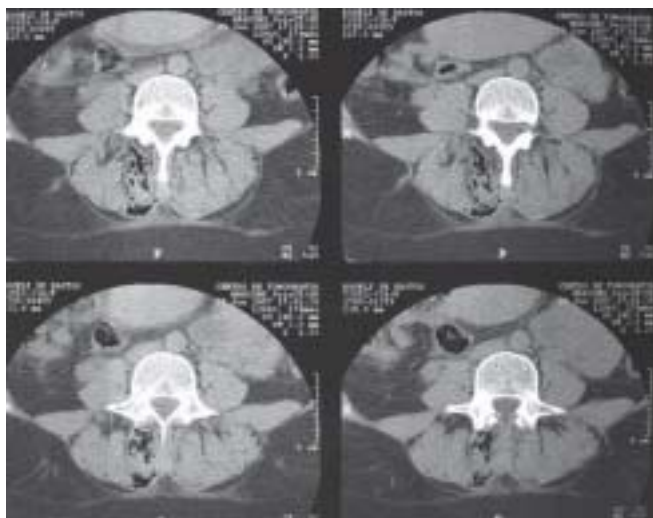


Figure 3 – Axial CT Scan of the Lumbar Spine. Presence of air level at the right posterior lumbo-sacral paravertebral musculature; presence of air in the epidural space of the right posterolateral space of L₃ and L₄ and on the right at the level of the L₃-L₄ junction; smooth, round, and symmetrical dural sac; no foreign bodies detected.

during administration and to detect the presence of blood in the catheter, while the radiopaque catheter can be seen on imaging exams. One should observe the material the catheter is made of (nylon, biocompatible polyamide, or polyurethane), if it has a device to help the introduction, if the syringe connector is hermetically sealed and resistant to traction, if the tip of the catheter is round to avoid traumas, and if it has markings to help positioning, which facilitates regular distribution of the solution administered⁹. Some studies have demonstrated, using experimental models, that epidural catheters have two distinct phases when stretched, an elastic phase that has a coil effect in which stretching decreases with the increase in force, and a non-elastic phase in which stretching does not increase with further pulling; breakages are bound to occur in the second, non-elastic, phase¹⁰. Another study demonstrated, in an *in vitro* model, the degree of stretching of different brands of epidural catheters and the force applied to each one before rupture, that polyamide and polyurethane catheters can distend up to 300% before rupturing, when compared to synthetic fibers catheters that distend approximately 30% before breaking¹¹.

Breakage of epidural catheters was associated with poor technique during insertion or removal, besides manufacturing defects. Other factors, such as supraspinal and interspinal ligaments, vertebral arches and processes, lumbar fascia, yellow ligament, and lumbar nerve roots, have been implied as places where the epidural catheter can be trapped in during removal^{2,11,13}.

Several suggestions have been made in the attempt to prevent breakage of epidural catheters during insertion; avoiding excessive catheter insertion into the epidural space is one of the most important among them. Studies have demonstrated that insertion of approximately 4 to 5 cm would be associated with lower rates of complications^{8,15}.

Some conducts are suggested in cases of difficult catheter removal: stop efforts for about 15 to 30 minutes to allow tissues to relax; mild traction in different directions and varying degrees of flexion and extension of the spine. Other suggestions include placing a light weight at the end of the catheter for soft and constant traction, introduction of a Tuohy needle to work as a guide and injection of NS to detect possible kink or knot formation^{5,16}.

The position of the patient during insertion of the catheter is the most important factor to determine the position for catheter removal, although several studies have described that the lateral decubitus is better than the sitting position, since the force of traction would be two and a half times smaller^{5,6,16}.

When facing breakage of a catheter during removal, the different authors agree that the treatment of small fragments in an asymptomatic patient should be conservative, informing the patient of the complication¹. This can be explained by the fact that the fragment is sterile and inert. Studies in cats demonstrated that catheter fragments were surrounded by

fibrous tissue after approximately three weeks and remained innocuous in the epidural space¹⁰. But early surgical removal is indicated in symptomatic patients. We found some reports on breakage of subarachnoid catheters; in this case, imaging exams to determine the position of the fragment and neurosurgical consult are necessary for early surgical removal, even in asymptomatic patients, due to the unknown risk of complications secondary to a foreign body inside the subarachnoid space, with a potential risk of severe neurologic complications^{3,10,14}.

REFERÊNCIAS — REFERENCES

01. Bromage PR — Management of broken catheters in epidural analgesia. Philadelphia, 1978; 664-665.
02. Balance JHW — Difficulty in the removal of an epidural catheter. *Anaesthesia*, 1981; 36: 71-72.
03. Blanchard N, Clabeau JJ, Ossart M et al. — Radicular pain due to retained fragment of epidural catheter. *Anesthesiology*, 1997; 87:1567-1569.
04. Ates Y, Yucesoy CA, Unlu MA et al. — The mechanical properties of intact and traumatized epidural catheters. *Anesth Analg*, 2000;90:393-399.
05. Morris GN, Warren BB, Hanson EW et al. — Influence of patient position on withdrawal forces during removal of lumbar extradural catheters. *Anesthesiology*, 1997;86:778-784.
06. Boey SK, Carrie LES — Withdrawal forces during removal of lumbar extradural catheters. *Br J Anaesth*, 1994;73:833-835.
07. Riegler R, Pernetzky A — Unmovable epidural catheter due to a sling and a knot: a rare complication of epidural anesthesia in obstetrics. *Reg Anesth*, 1983;6:19-21.
08. Beilin Y, Bernstein HH, Zucker-Pinchoff B — The optimal distance that a multiorifice epidural catheter should be threaded into the epidural space. *Anesth Analg*, 1995;81:301-304.
09. Asai T, Yamamoto K, Hirose T et al. — Breakage of epidural catheters: a comparison of an arrow reinforced catheter and other nonreinforced catheters. *Anesth Analg*, 2001;92:246-248.
10. Vallejo MC, Adler LJ, Finegold H et al. — Periosteal entrapment of an epidural catheter in the intrathecal space. *Anesth Analg*, 2001;92:1532-1534.
11. Blum LS, Sosis MB — A comparison of the tensile strength of six types of 20 gauge epidural catheters. *Reg Anesth*, 1996;21:81.
12. Collier C — Epidural catheter breakage: a possible mechanism. *Int J Obstet Anesth*, 2000;9:87-93.
13. Dounas M, Peillon P, Lebonhomme JJ et al. — Difficulties in the removal and rupture of a peridural catheter. *Ann Fr Anesth Reanim*, 2002;21:600-602.
14. Ugboma S, Au-Truong X, Kranzler IL et al. — The breaking of intrathecally-placed epidural catheter during extraction. *Anesth Analg*, 2002;95:1087-1089.
15. Gravenstein NM, Blackshear RH, Wissler RN — An approach to spinal or epidural catheters that are difficult to remove. *Anesthesiology*, 1991;75:544.
16. Morris GN, Warren BB, Hanson EW et al. — Influence of patient position on withdrawal forces during removal of lumbar extradural catheters. *Anesthesiology*, 1997;86:778-784.

RESUMEN

Sbardelotto C, Yoshimi MM, Pereira RR, Castro RAC — Rotura de Catéter en el Espacio Epidural.

JUSTIFICATIVA Y OBJETIVOS: *La rotura del catéter epidural durante su retirada es rara, pero ya se ha descrito. El conocimiento de las posibles complicaciones y el manejo adecuado es de total responsabilidad del anestesiólogo. El objetivo de este relato fue presentar un caso de rotura de catéter epidural en analgesia de parto.*

RELATO DEL CASO: *Paciente del sexo femenino, 33 años, GII, PI, entró en la maternidad en trabajo de parto. Después de dos horas de evolución, la paciente solicitó analgesia. Al realizarse el examen, se encontraba en fase activa del trabajo de parto, con dilatación cervical de 5 cm, dinámica uterina regular, bolsa rota, con dolor clasificado por la Escala Visual Analógica - VAS 10. Se inicia la analgesia de parto por la técnica combinada con doble punción. Durante la evolución se hizo una complementación analgésica por catéter. En la retirada hubo una pequeña dificultad y su consiguiente rotura. Se optó entonces por la realización de una tomografía axial computadorizada y una radiografía de la región lumbar que no mostró la presencia del fragmento del catéter. Visto que la paciente evolucionó asintomática y clínicamente, y sin señales de irritación radicular, dolor o infección, se procedió a las debidas orientaciones y a su alta.*

CONCLUSIONES: *Los catéteres epidurales en la región lumbar son a veces raros, difíciles de retirar. Los factores que pueden aumentar las chances de formación de nudos y el riesgo de rotura del catéter se relacionaron. En ese caso, uno de los principales factores involucrados fue la introducción excesiva del catéter epidural lumbar. Por suerte, las complicaciones neurológicas son todavía más raras y secundando las directrices de una tracción lenta y suave en la falta de parestesias en la mayoría de los casos, el catéter se retira con éxito.*