



REVISTA BRASILEIRA DE ANESTESIOLOGIA

Publicación Oficial de la Sociedade Brasileira de Anestesiologia
www.sba.com.br



INFORMACIÓN CLÍNICA

Hematoma subdural bilateral secundario a punción dural accidental



Sofía Ramírez*, Elena Gredilla, Blanca Martínez y Fernando Gilsanz

Servicio de Anestesiología y Reanimación, Hospital Universitario La Paz, Madrid, España

Recibido el 25 de mayo de 2014; aceptado el 4 de julio de 2014
Disponible en Internet el 6 de diciembre de 2014

PALABRAS CLAVE

Punción dural accidental;
Analgésia epidural;
Cefalea pospunción dural;
Hematoma subdural;
Parche hemático epidural

KEYWORDS

Accidental dural puncture;
Epidural analgesia;
Post-dural puncture headache;
Subdural hematoma;
Epidural blood patch

Resumen

Presentamos el caso clínico de una paciente de 25 años de edad, a quien se le realizó una técnica epidural durante el trabajo de parto y posteriormente presentó cefalea con características de cefalea pospunción dural. Se inició tratamiento conservador y se realizó parche hemático epidural. Ante la falta de mejoría clínica y debido al cambio en el componente postural de la cefalea, se decidió realizar una prueba de imagen cerebral que demostró la presencia de hematoma subdural bilateral.

La cefalea pospunción dural es relativamente frecuente, pero la falta de respuesta al tratamiento médico instaurado, así como el cambio en sus características y la presencia de focalidad neurológica, deben hacer sospechar la presencia de un hematoma subdural que, aunque infrecuente, puede llegar a ser devastador si no se diagnostica y trata oportunamente.

© 2014 Sociedade Brasileira de Anestesiologia. Publicado por Elsevier Editora Ltda. Todos los derechos reservados.


Bilateral subdural hematoma secondary to accidental dural puncture

Abstract

We report the case of a 25-year-old woman, who received epidural analgesia for labour pain and subsequently presented post-dural puncture headache. Conservative treatment was applied and epidural blood patch was performed. In the absence of clinical improvement and due to changes in the postural component of the headache, a brain imaging test was performed showing a bilateral subdural hematoma.

The post-dural puncture headache is relatively common, but the lack of response to established medical treatment as well as the change in its characteristics and the presence of

* Autora para correspondencia.
Correo electrónico: sofiramirez@gmail.com (S. Ramírez).



neurological deficit, should raise the suspicion of a subdural hematoma, which although is rare, can be lethal if not diagnosed and treated at the right time.

© 2014 Sociedade Brasileira de Anestesiologia. Published by Elsevier Editora Ltda. All rights reserved.

Introducción

La cefalea pospunción dural (CPPD) es la complicación más frecuente tras una anestesia neuroaxial¹. Por su parte, el hematoma subdural (HSD) es una complicación infrecuente, pero potencialmente grave de la punción dural, que exige un diagnóstico y tratamiento precoz. Inicialmente el diagnóstico de un HSD es complicado puesto que los primeros síntomas son similares a los de una CPPD, pero ante una cefalea que no responde al tratamiento médico habitual, que pierde sus características posturales o que se acompaña de otras alteraciones neurológicas, es necesario sospechar la presencia de una patología intracraneal y realizar de manera urgente una prueba de neuroimagen que permita un diagnóstico y tratamiento certero.

Caso clínico

Mujer de 25 años, tercipara, en la semana 39 de gestación, que ingresó en el hospital por inicio de dinámica uterina. Entre los antecedentes personales destacaba que en su primer parto no recibió analgesia epidural por imposibilidad de realizar la técnica. Con una dilatación cervical de 2 cm, y tras valoración ginecológica, la paciente solicitó analgesia epidural para controlar el dolor del trabajo de parto. Previa explicación de los riesgos y tras firmar el consentimiento informado, se procedió a realizar una técnica epidural. Tras varios intentos, utilizando una aguja Touhy 18 G y pérdida de resistencia con aire, se localizó el espacio epidural a nivel L3-L4 y se dejó el catéter en dicha posición. Después de un test de aspiración negativo, se administró una dosis prueba de 3 mL de bupivacaína 0,25% con adrenalina 1:200.000 sin que aparecieran alteraciones hemodinámicas ni bloqueo sensitivo o motor inmediato. La dosis inicial fue de 10 mL de levobupivacaína 0,25% y posteriormente se conectó una perfusión epidural de levobupivacaína 0,125% + fentanilo $2 \mu\text{g}/\text{mL}^{-1}$ a $10 \text{ mL}/\text{h}^{-1}$.

El trabajo de parto transcurrió sin incidencias y 2 h después, tras un parto eutócico, nació una mujer de 3.090 g, con test de Apgar de 8 al minuto y 9 a los 5 min. Tras cumplir una estancia protocolizada para vigilancia en el área de posparto se retiró el catéter epidural y la paciente pasó a la planta de hospitalización.

A las 24 h posparto avisaron al servicio de Anestesia porque la paciente presentaba cefalea intensa, con una valoración del dolor en escala verbal simple (EVS) 9/10, que empeoraba con la bipedestación y que cedía con el decúbito. Pese a no haberse advertido punción de la duramadre, se sospechó una posible CPPD y con dicho diagnóstico de

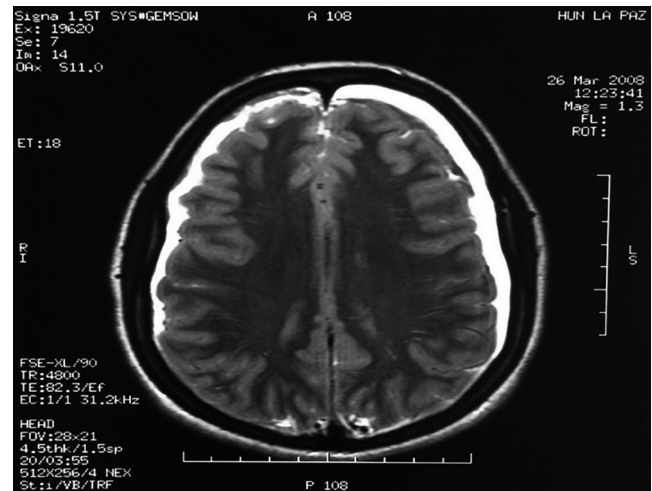


Figura 1 Corte axial de resonancia magnética cerebral en el que se aprecia hematoma subdural bilateral.

presunción se inició tratamiento analgésico con paracetamol 1 g iv/6 h y dexketoprofeno 50 mg iv/8 h. Pasadas 48 h del inicio de la cefalea, por persistencia de los síntomas a pesar del tratamiento médico administrado y con el diagnóstico de CPPD, se realizó un parche hemático epidural (PHE) sin incidencias. Inicialmente se obtuvieron resultados satisfactorios, puesto que la paciente refirió mejoría de la cefalea durante las primeras horas, pero al siguiente día presentó cefalea no ortostática, con intensidad máxima en decúbito, en EVS 10/10, asociada a acúfenos y contractura cervical. Ante la ausencia de mejoría clínica, con cambio en las características de la cefalea y tras descartar focalidad neurológica en la exploración física, se solicitó resonancia magnética nuclear (RMN) cerebral y de columna lumbar, que evidenció HSD bilateral intracraneal (figs. 1 y 2). Se consultó al Servicio de Neurocirugía, quienes pautaron tratamiento con corticoides iv (dexametasona 4 mg iv/8 h) y solicitaron tomografía computarizada (TC) de control en una semana.

A las 24 h de iniciada la pauta corticoidea, la paciente refirió mejoría de la cefalea, con EVS 3/10 y 48 h después relató ausencia de cefalea u otra sintomatología. La paciente permaneció ingresada durante una semana más, para tratamiento médico y vigilancia clínica. La TC craneal de control mostró mejoría de las lesiones y dada la evolución satisfactoria, con remisión total de la cefalea y sin presencia de focalidad neurológica, se decidió alta hospitalaria con tratamiento corticoideo vía oral en pauta descendente durante 20 días y control por Neurocirugía.

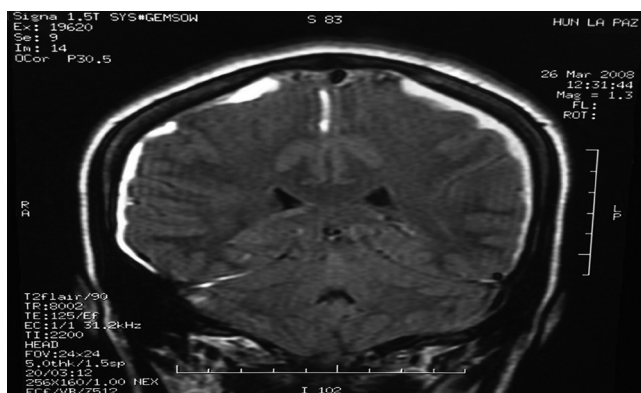


Figura 2 Corte coronal de resonancia magnética cerebral en el que se aprecia hematoma subdural bilateral.

Discusión

La incidencia descrita en la literatura de punción dural inadvertida tras la realización de una técnica epidural varía del 0,4-6%,² pero solo un 60% de dichos pacientes desarrollan CPPD.³ En nuestro servicio de Anestesia del Hospital Maternal La Paz las cifras son similares, con una incidencia de punción dural accidental del 0,6% y de CPPD del 56%.⁴

Según los criterios diagnósticos establecidos por la *International Headache Society*, la CPPD se caracteriza por su carácter postural, empeorando a los 15 min de la bipedestación o sedestación y mejorando en un tiempo similar con el decúbito; se desarrolla dentro de los 5 días siguientes a la punción dural y desaparece espontáneamente en un plazo de una semana en el 95% de los casos o en las siguientes 48 horas tras la realización de un PHE.³

El HSD es una complicación infrecuente pero potencialmente fatal de la punción dural, como consecuencia de una anestesia raquídea o de una punción dural accidental durante una técnica epidural.² Aunque la literatura solo recoge casos aislados de HSD secundarios a la anestesia neuroaxial, se estima que la prevalencia de dicha entidad es de 1/500.000-1/1.000.000.⁵

Los mecanismos postulados para la CPPD y el HSD son similares: la pérdida de líquido cefalorraquídeo (LCR), a través del orificio creado en la duramadre, causa una reducción en el volumen y posteriormente en la presión espinal e intracraneal. Esta hipotensión intracraneal provoca un desplazamiento caudal de la médula y el cerebro, con tracción de las estructuras cerebrales sensibles al dolor, originando así la cefalea. El drenaje venoso del cerebro se realiza a través de las venas puente durales, que se dirigen desde el cerebro hacia los senos durales y que poseen su parte más débil en el espacio subdural, y es precisamente la tracción de estas venas la causante de su desgarramiento y la posterior aparición de un HSD y un incremento en la presión intracraneal.⁶ De esta manera, en los pacientes con HSD se pueden observar 2 fases clínicas como consecuencia de los cambios generados en la presión intracraneal: inicialmente presentan cefalea con un claro componente postural (relacionada con la hipotensión intracraneal). En una fase posterior presentan incremento de la intensidad de la cefalea, con pérdida del componente ortostático, sin mejoría con el tratamiento habitual de una CPPD e incluso

con empeoramiento clínico tras la realización de un PHE y que puede acompañarse de signos de focalidad neurológica (relacionados con hipertensión intracraneal).¹

El tratamiento convencional de la CPPD incluye la administración de analgésicos y antieméticos. En caso de cefalea persistente a pesar de estas medidas, puede realizarse un PHE, el cual se considera actualmente el tratamiento definitivo de esta entidad clínica. El mecanismo postulado para su efectividad es dual: inicialmente comprime el saco tecal, incrementando la presión en el canal lumbar neuroaxial, lo que conduce al paso de LCR del canal espinal al cráneo y con esto provoca mejoría de la cefalea; por otro lado, el mantenimiento del efecto terapéutico se atribuye a la formación de un coágulo que frena la fuga de LCR.³

En nuestro hospital realizamos el PHE en caso de CPPD severa que persiste 48 h tras la punción e inicio del tratamiento analgésico. El procedimiento consiste en realizar una punción epidural, preferiblemente en el mismo espacio intervertebral en el que se produjo la punción dural accidental o uno por debajo, y una vez localizado el espacio epidural se extraen de manera aséptica 15-20 mL de sangre autóloga provenientes de una vena del antebrazo y se procede a su inyección vía epidural, teniendo precaución de detener la inyección si la paciente se queja de dolor lumbar o en miembros inferiores. Posteriormente la paciente debe permanecer en decúbito supino durante una hora en el área de Reanimación.

Con relación al diagnóstico de un HSD postpunción dural accidental, es importante resaltar que ante una cefalea que no responde al tratamiento habitual para una CPPD, que pierde su carácter postural (ortostática a no ortostática), que empeora tras la realización de un PHE o que reaparece tras haber remitido, se debe sospechar una complicación intracraneal y realizar un estudio de neurorradiología —TC o RMN cerebral— para descartar la presencia de un HSD.⁷ En cuanto a estas pruebas diagnósticas, se ha demostrado que tanto la TC como la RMN en fase isodensa pueden no evidenciar la presencia de un HSD, por lo que deben realizarse con contraste para evitar los falsos negativos en sus resultados.^{1,8} Este fue el procedimiento que se siguió en el caso de nuestra paciente.

El tratamiento del HSD puede ser médico o quirúrgico, dependiendo del tamaño del mismo y de la gravedad de los síntomas.² La mayoría de las veces, hematomas pequeños (< 5 mm) y poco sintomáticos responden clínicamente de manera satisfactoria con el tratamiento médico conservador. Por otro lado, pacientes con hematomas de mayor tamaño y deterioro neurológico marcado requieren habitualmente drenaje quirúrgico urgente.^{9,10} En nuestro caso, la paciente no presentó focalidad neurológica, por lo que se decidió una actitud conservadora, obteniendo buenos resultados clínicos.

En conclusión, tras una punción dural accidental, la presencia de una cefalea intensa, progresiva, con cambio en su componente postural, sin mejoría o incluso con empeoramiento tras la realización de un PHE y asociada a otros signos neurológicos, debe considerarse una señal de alerta para una complicación intracraneal, tal y como es el HSD. Esta situación es infrecuente, pero puede llegar a ser catastrófica, produciendo secuelas neurológicas persistentes e incluso la muerte. Por todo esto, es necesario insistir en el diagnóstico y tratamiento precoz de esta entidad clínica.

Conflicto de intereses

Los autores declaran no tener ningún conflicto de intereses.

Bibliografía

1. Zeidan A, Farhat O, Maaliki H, et al. Does postdural puncture headache left untreated lead to subdural hematoma? Case report and review of the literature. *Int J Obstet Anesth.* 2006;15:50–8.
2. Nepomuceno R, Herd A. Bilateral subdural hematoma after inadvertent dural puncture during epidural analgesia. *J Emerg Med.* 2013;44:227–30.
3. Gaiser RR. Postdural puncture headache: a headache for the patient and a headache for the anesthesiologist. *Curr Opin Anesthesiol.* 2013;26:296–303.
4. Martínez Serrano B. Cefalea postpunción dural tras analgesia epidural para trabajo de parto [Tesis]. Madrid: Facultad de Medicina. Universidad Autónoma; 2006.
5. Machurot PY, Vergnion M, Fraipont V, et al. Intracranial subdural hematoma following spinal anesthesia: case report and review of the literature. *Acta Anaesthesiol Belg.* 2010;61:63–6.
6. K K, Chatterjee N, Shrivastava A, et al. Sub-dural hematoma following spinal anesthesia treated with epidural blood patch and burr-hole evacuation: a case report. *Middle East J Anesthesiol.* 2013;22:117–20.
7. Liang MY, Pagel PS. Bilateral interhemispheric subdural hematoma after inadvertent lumbar puncture in a parturient. *Can J Anesth.* 2012;59:389–93.
8. Vaughan DJ, Stirrup CA, Robinson PN. Cranial subdural haematoma associated with dural puncture in labour. *Br J Anaesth.* 2000;84:518–20.
9. Abbinante C, Lauta E, di Venosa N, et al. Acute subdural intracranial hematoma after combined spinal-epidural analgesia in labor. *Minerva Anesthesiol.* 2010;76:1091–4.
10. Kayacan N, Arici G, Karsli B, et al. Acute subdural haematoma after accidental dural puncture during epidural anaesthesia. *Int J Obstet Anesth.* 2004;13:47–9.