



ARTIGO CIENTÍFICO

# Comparação entre as técnicas de bloqueio do plano do músculo eretor da espinha e bloqueio epidural para analgesia pós-operatória em colecistectomias abertas: um ensaio clínico randomizado



Thiago Mamoru Sakae <sup>a,b,\*</sup>, Luiz Henrique Ide Yamauchi <sup>a,c,d</sup>,  
Augusto Key Karazawa Takaschima <sup>a,c,d</sup>, Julio C. Brandão <sup>d</sup>  
e Roberto Henrique Benedetti <sup>a,b,c,d</sup>

<sup>a</sup> Serviço de Anestesiologia SIANEST, Florianópolis, SC, Brasil

<sup>b</sup> Universidade do Sul de Santa Catarina (UNISUL), Florianópolis, SC, Brasil

<sup>c</sup> Hospital Florianópolis, Florianópolis, SC, Brasil

<sup>d</sup> TSA Sociedade Brasileira de Anestesiologia (SBA), Rio de Janeiro, RJ, Brasil

Recebido em 15 de julho de 2019; aceito em 1 de dezembro de 2019

Disponível na Internet em 27 de fevereiro de 2020

## PALAVRAS-CHAVE

Colecistectomia;  
Analgesia;  
Anestesia regional;  
Ensaio controlado  
randomizado;  
ESP block;  
Bloqueio epidural

## Resumo

**Justificativa e objetivo:** O Bloqueio do Plano do Músculo Eretor da Espinha (ESP block) é um bloqueio relativamente novo, inicialmente descrito para analgesia de dor torácica crônica, porém já descrito para anestesia e analgesia em procedimentos cirúrgicos torácicos e, mais recentemente, para cirurgias abdominais altas. O estudo objetivou comparar as técnicas de bloqueio ESP e bloqueio Epidural com morfina e anestésico local para analgesia pós-operatória de cirurgias de colecistectomia aberta.

**Método:** Estudo clínico randomizado controlado, unicego com 31 pacientes (ESP block, n = 15; Epidural, n = 16), de ambos os sexos, idades entre 27 e 77 anos. O ESP block foi realizado no nível de T8 com injeção de 20 mL de ropivacaína 0,5% bilateral. O bloqueio Epidural foi realizado no espaço T8-T9 com 20 mL de ropivacaína 0,5% e 1 mg de morfina.

**Resultados:** O grupo ESP block apresentou valores médios de dor pela Escala Visual Numérica (EVN) maiores nas avaliações até 2 horas ( $p = 0,001$ ) e em 24 horas ( $p = 0,001$ ). O grupo ESP block apresentou um risco três vezes maior – 43,7% vs. 13,3% – de uso de opioide de resgate em 24 horas pós-operatórias do que o grupo epidural (RR = 3,72; 95% IC 0,91 a 15,31;  $p = 0,046$ ).

**Conclusão:** Nas doses realizadas nesse estudo, o ESP block não se mostrou uma técnica efetiva para analgesia pós-operatória de colecistectomia aberta, com mais uso de opioide de resgate e sem diferenças na escala visual numérica de dor. Necessita-se de estudos mais abrangentes avaliando a eficácia do ESP block para o componente visceral e somático abdominal, considerando o nível do bloqueio específico.

© 2020 Publicado por Elsevier Editora Ltda. em nome de Sociedade Brasileira de Anestesiologia. Este é um artigo Open Access sob uma licença CC BY-NC-ND (<http://creativecommons.org/licenses/by-nc-nd/4.0/>).

\* Autor para correspondência.

E-mail: [thiagosakae@gmail.com](mailto:thiagosakae@gmail.com) (T.M. Sakae).

**KEYWORDS**

Cholecystectomy;  
Analgesia;  
Regional anesthesia;  
Randomized  
controlled trial;  
ESP block;  
Epidural block

**Comparison between erector spinal plane block and epidural block techniques for postoperative analgesia in open cholecystectomies: a randomized clinical trial****Abstract**

*Introduction and objectives:* Blockade of the Erector Spinal Muscle (ESP block) is a relatively new block, initially described for chronic thoracic pain analgesia, but it has already been described for anesthesia and analgesia in thoracic surgical procedures and, more recently, for high abdominal surgeries. The aim of the study was to compare two techniques, ESP Block and Epidural block with morphine and local anesthetic for postoperative analgesia of open cholecystectomy surgeries.

*Methods:* Controlled single-blind randomized clinical trial with 31 patients (ESP block, n = 15; Epidural, n = 16), of both genders, ages between 27 and 77 years. The ESP block was performed at the T8 level with injection of 20 mL of 0.5% ropivacaine bilaterally. The epidural block was performed at the T8-T9 space with 20 mL of 0.5% ropivacaine and 1 mg of morphine.

*Results:* The ESP block group presented higher mean Numeric Pain Scale (NPS) values for pain in the up to 2 hour ( $p = 0.001$ ) and in the 24 hour ( $p = 0.001$ ) assessments. The ESP block group had a three-fold increased risk (43.7% vs. 13.3%) of rescue opioid use in the 24 postoperative hours when compared to the epidural group (RR = 3.72, 95% CI: 0.91 to 15.31,  $p = 0.046$ ).

*Conclusion:* ESP block did not prove to be an effective technique for postoperative analgesia of open cholecystectomy, at the doses performed in this study, having required more use of rescue opioid, and without differences in NPS. More comprehensive studies are required to assess the efficacy of ESP block for the visceral and abdominal somatic component, considering the specific blockade level.

  2020 Published by Elsevier Editora Ltda. on behalf of Sociedade Brasileira de Anestesiologia. This is an open access article under the CC BY-NC-ND license (<http://creativecommons.org/licenses/by-nc-nd/4.0/>).

**Introdu o**

A analgesia p s-operat ria para cirurgias de m dio e grande porte na regi o do t rax e abdome superior continuam a ser um desafio na anestesiologia moderna.<sup>1,2</sup> Para esta regi o, t cnicas de bloqueio do neuroeixo (bloqueio epidural tor cico, raquianestesia lombar) s o habitualmente associadas   anestesia geral. O uso de adjuvantes tem o objetivo de prolongar o tempo de analgesia p s-operat rio e promover mais qualidade   anestesia, al m da diminui o do consumo de anest sicos e do uso de opioides (intra e p s-operat rios), com todas as suas consequ ncias positivas, incluindo movimentac o mais precoce, redu o da incid ncia e extens o das atelectasias no p s-operat rio imediato.<sup>1,2</sup>

M ltiplos procedimentos guiados por Ultrassonografia (USG) foram descritos como t cnicas anest sicas  nicas ou associadas, e tamb m para o tratamento da dor cr nica nas regi es do t rax e abdome. O bloqueio do plano do m sculo eretor da espinha (ESP)   uma t cnica relativamente nova guiada pelo ultrassom que foi originalmente descrita no manejo da dor tor cica quando realizada no n vel vertebral de T5,<sup>3,4</sup> mas tamb m tem sido aplicada com sucesso para analgesia abdominal quando realizada nos n veis mais baixos de T8-10.<sup>5,6</sup>

O ESP ainda   descrito como relativamente mais f cil de executar quando comparado com outros bloqueios convencionais, como a anestesia peridural e o bloqueio paravertebral.<sup>5-7</sup>

Os achados cl nicos destes estudos pr vios<sup>3-7</sup> foram apoiados por estudos em cad ver que mostraram a propaga o de solu o anest sica injetada dentro do plano interfacial profundo do m sculo eretor da espinha, perto do forame intervertebral, na vizinhan a dos ramos dorsal e ventral das ra zes nervosas da coluna vertebral tor cica.<sup>8-10</sup>

A dor p s-operat ria que se segue   interven o de uma colecistectomia com incis o de Kocher tem um componente tanto em n vel som tico como visceral. Mais recentemente, o bloqueio do plano do m sculo eretor da espinha (ESP) tem demonstrado sua efetividade por proporcionar ampla analgesia tor cica,<sup>1,2,7,10</sup> abdominal alta<sup>5,6,8,9</sup> som tica e visceral, quando realizada ao n vel de T5-T6, al m de analgesia para procedimentos na coluna vertebral.<sup>11-13</sup> Portanto, o bloqueio ESP bilateral no processo transversal de T8 pode aportar analgesia efetiva p s-colecistectomia e reduzir a incid ncia de efeitos adversos relacionados ao uso excessivo de opioides.<sup>6-9</sup>

A efetividade do bloqueio tem sido mostrada em diversos estudos, e isso tem feito com que o mesmo padr o de bloqueios seja realizado nas regi es lombar e at  cervical.<sup>11-13</sup> Espera-se que o bloqueio ESP resulte em menos complica es, como paralisia de nervos, hematoma, les es pulmonares, dentre outros, uma vez que o alvo de inje o no bloqueio ESP   o processo transversal da v rtebra, a qual n o est  em estreita proximidade com as estruturas anat micas mais vulner veis.<sup>3</sup>

A compara o com t cnicas consagradas, como o bloqueio epidural, se faz mandat ria, uma vez que esta  ltima

técnica, pelas possíveis contraindicações, abre a possibilidade de outras alternativas seguras, com boa analgesia, sem o manuseio do neuroeixo e menor potencial de bloqueio simpático relacionado à anestesia epidural.<sup>8,14,15</sup>

O objetivo do presente estudo foi comparar as técnicas de Bloqueio do Plano do Músculo Eretor da Espinha e Bloqueio Epidural em relação à analgesia pós-operatória em colecistectomias abertas.

## Métodos

Foi delineado um estudo do tipo Ensaio Clínico Randomizado duplo-cego de não inferioridade após a aprovação pelo Comitê de Ética em Pesquisa da Universidade do Sul de Santa Catarina (CAAE 96216918.7.0000.5369) e o Registro de Ensaios Clínicos Brasileiros (ReBEC) registro RBR-29r8nr <[http://www.ensaiosclinicos.gov.br/rg/RBR-29r8nr/](http://www ensaiosclinicos.gov.br/rg/RBR-29r8nr/)>.

O cálculo de tamanho da amostra foi realizado de acordo com os ensaios de não inferioridade,<sup>16</sup> os parâmetros adotados foram erro alfa de 0,05; beta de 0,20;  $z^2$  de 7,9; desvio padrão da medida de 3,0 e diferença clinicamente importante na Escala Visual Analógica de dor (EVA) maior do que 4 pontos. Dessa maneira, o número necessário para encontrar não inferioridade entre os grupos bloqueio epidural e bloqueio do plano eretor da espinha foi de 15 pacientes em cada grupo.

Foram incluídos pacientes maiores de 18 anos, de ambos os sexos, ASA I e II, submetidos à cirurgia de colecistectomia aberta, com incisão de Kocher eletiva. Foram excluídos os pacientes que tiveram indicação de colecistectomia de urgência/emergência, necessidade de colangiografia intraoperatória, necessidade de manipulação posterior da via biliar, pacientes ASA III ou superior, histórico de alergia a qualquer medicação do estudo, uso de anticoagulantes, falha de bloqueio, uso de anticonvulsivantes e déficit cognitivo pós-operatório que impediram o paciente de compreender/responder o questionário.

Os avaliadores no pós-operatório desconheciam o grupo ao quais os pacientes pertenciam e quanto ao manejo e complicações intraoperatórias (hipotensão, bradicardia, uso de droga vasoativa).

Os pacientes foram escolhidos aleatoriamente, por sorteio de números aleatórios pela função Epiinfo 6, em amostra para os grupos: 1 – Grupo “controle positivo” com uso de anestesia peridural; e 2 – Grupo intervenção com uso de bloqueio do plano do músculo eretor da espinha (ESP block).

As variáveis avaliadas foram sexo, idade, IMC, classificação ASA, Escala Visual Numérica da dor (EVN) de 0 a 10 (2 horas e 24 horas), complicações intraoperatórias (bradicardia, hipotensão, necessidade de droga vasoativa), náuseas e vômitos pós-operatórios e reações adversas (prurido, retenção urinária). Retenção urinária foi definida como a necessidade de sondagem vesical de alívio em 24 horas.

Nos dois grupos os bloqueios (epidural – Grupo 1 ou ESP block – Grupo 2) foram realizados com técnica asséptica, após acesso venoso, monitorização (oximetria de pulso, cardioscopia e pressão não invasiva) e sedação leve (midazolam 1 a 5 mg e fentanil 25 a 75 mcg endovenoso), recebendo

suplementação de oxigênio e devidamente posicionados com ajuda de um auxiliar.

O grupo controle positivo foi submetido à anestesia epidural com Ropivacaína 0,5% 20 mL e 1 mg de morfina. A anestesia epidural foi realizada com agulha Tuohy 18G, mediana, nível T8–T9, além do uso de lidocaína 2% com vasoconstritor, sendo administrados 4 mL de dose-teste.

O grupo intervenção foi submetido à anestesia pelo bloqueio do plano do músculo eretor da espinha bilateral (ESP block). O ESP block foi realizado com paciente em posição sentada, o transdutor linear de alta frequência 5-13 MHz (LOGIQe; GE Healthcare) foi utilizado no sentido longitudinal parassagital para identificação do processo transversal de T8, a partir da contagem da primeira costela até a oitava costela. Então, esse foi arrastado medialmente até a identificação da ponta do processo transversal de T8. A agulha 22G 5 cm (BBraun, Stimuplex A50, 22G) foi inserida em plano, no sentido craniocaudal, passando pela pele, subcutâneo e camadas musculares (músculo trapézio, fásia do músculo grande dorsal e músculo eretor da espinha) até a ponta estar localizada entre a fásia anterior do músculo eretor da espinha e processo transversal de T8. A verificação do plano foi realizada com dispersão de 0,5 a 1 mL de solução salina e visualização da dispersão linear do fluido no plano do músculo eretor da espinha, seguido e injeção de 20 mL de ropivacaína 0,5%. A técnica foi realizada de forma bilateral.

Após serem submetidos à anestesia peridural ou bloqueio ESP, respectivamente, ambos os grupos foram submetidos à anestesia geral, sendo realizada a indução anestésica com fentanil 3 mcg.kg<sup>-1</sup>, atracúrio 0,4 mg.kg<sup>-1</sup> e propofol 1 a 2 mg.kg<sup>-1</sup>. Todos os pacientes fizeram uso de antibioticoprofilaxia com cefazolina 2g, analgesia com cetoprofeno 100 mg, uso de dexametasona 10 mg e ondansetrona 8 mg intraoperatórios para profilaxia de náuseas e vômitos pós-operatórios.

Foram calculadas a média, a mediana e o desvio-padrão para as variáveis contínuas e proporções para as variáveis categóricas. Para teste de associação entre as variáveis categóricas foi utilizado o teste de Qui-Quadrado de Pearson ou exato de Fisher, quando apropriado. Para associação das variáveis numéricas, foram utilizados os testes de Kolmogorov Smirnov ou Wilcoxon. O nível de significância adotado foi de 95%. Os pontos de corte das variáveis independentes foram baseados em modelos conceituais. Os dados foram armazenados analisados no programa SPSS 20.0.

## Resultados

Foram incluídos no estudo 31 pacientes submetidos à colecistectomia aberta, sendo 15 pacientes no grupo intervenção (ESP Block) e 16 pacientes no grupo controle positivo (epidural) (fig. 1). A média de idade variou entre 27 e 77 anos (média: 57,23 anos), com leve predomínio do sexo feminino (61,3%). O IMC variou entre 18 e 38 kg.m<sup>-2</sup>, com predomínio do IMC entre 25-29 (64,5%). A classificação ASA foi predominante ASA 2 (67,7%) (tabela 1).

Quanto aos valores de dor segundo a Escala Visual Numérica (EVN), houve diferenças estatisticamente significantes entre os grupos nas avaliações em até 2 horas e 24 horas pós-cirurgia. O grupo intervenção apresentou valores médios de

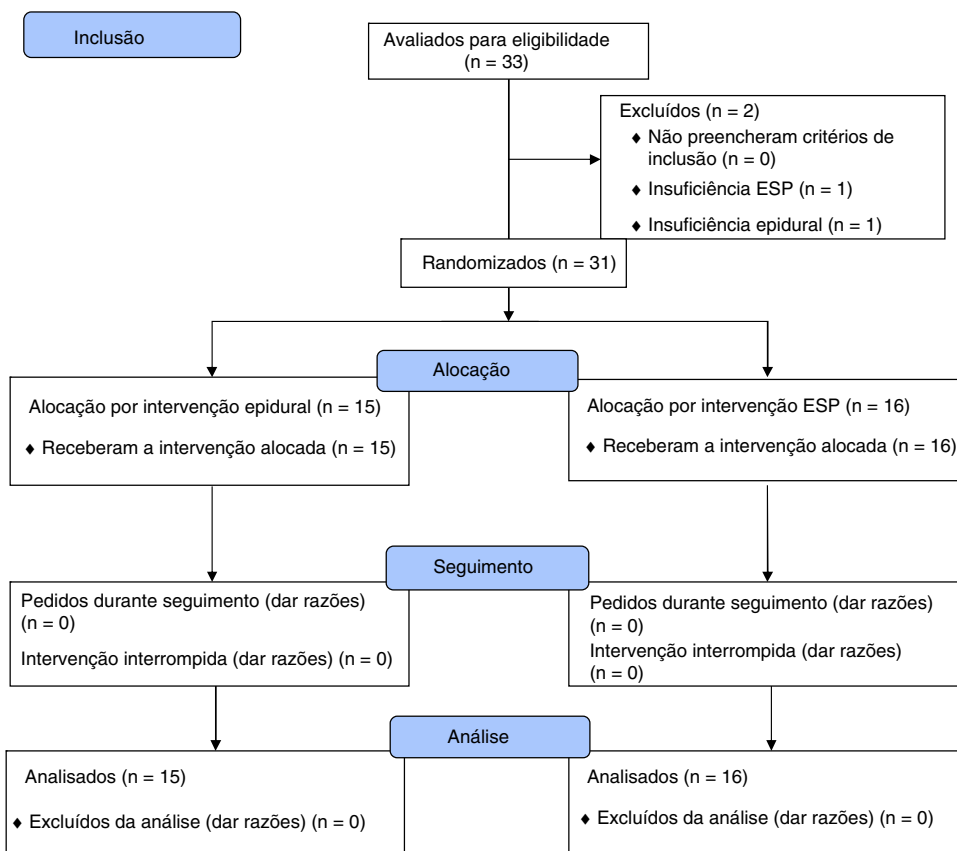


Figura 1 Fluxograma do estudo (padrão CONSORT).

Tabela 1 Características clínicas

Variável	Grupo ESP block	Grupo Epidural	p
Sexo			0,886
Masculino	6 (40%)	6 (37,5%)	
Feminino	9 (60%)	10 (53,5%)	
Idade (média; DP)	56,40 (16,21)	57,38 (11,69)	0,848
IMC (kg.m <sup>-2</sup> )			0,803
18–24	4 (26,7%)	5 (31,2%)	
25–29	10 (66,7%)	10 (62,5%)	
>30	1 (6,7%)	1 (6,2%)	
ASA			0,902
I	5 (33,3%)	5 (31,2%)	
II	10 (66,7%)	11 (68,8%)	

IMC, Índice de Massa Corporal; ASA, Classificação American Society of Anesthesiology; p, p-valor.

Tabela 2 Comparação dos valores da Escala Visual Numérica entre os grupos

Grupo	Dor 2 horas	p	Dor 24 horas	p
ESP block	Média: 6,00 Mediana: 5,50 Desvio padrão: 1,89	0,001	Média: 3,69 Mediana: 3,00 Desvio padrão: 2,44	0,001
Epidural	Média: 3,00 Mediana: 3,00 Desvio padrão: 2,29		Média: 0,53 Mediana: 0,00 Desvio padrão: 1,23	

dor pela EVN maiores nas avaliações até 2 horas ( $p = 0,001$ ) e em 24 horas ( $p = 0,001$ ) (tabela 2).

A necessidade do uso de opioide na sala de recuperação pós-anestésica foi sete vezes maior no grupo intervenção (ESP block) (RR = 7,87; 95% IC: 1,08 a 57,25;  $p = 0,026$ ). Em relação ao uso de opioide de resgate em 24 horas pós-operatórias, o grupo intervenção apresentou um risco três vezes maior – 43,7% vs. 13,3% – do que o grupo Epidural (RR = 3,72; 95% IC: 0,91 a 15,31;  $p = 0,046$ ). Dentre esses pacientes, o opioide mais frequentemente utilizado foi o tramadol, na dose de 100 mg (18,1% dos pacientes), seguido pela morfina (9,1% dos pacientes).

Não houve diferenças estatisticamente significantes na incidência de complicações intraoperatórias ( $p = 0,277$ ), reações adversas ( $p = 0,381$ ) e náuseas e vômitos pós-operatórios ( $p = 0,531$ ).

## Discussão

Os resultados deste estudo mostram inferioridade do plano analgésico relacionada aos bloqueios ESP, quando comparados ao grupo que recebeu anestesia peridural.

Tecnicamente, com base em estudos anatômicos com cadáveres frescos, o provável local de ação do bloqueio ESP abrangeria uma extensa área após a administração de anestésicos locais injetados, sendo espalhado pelas regiões tanto dorsal como ventral dos feixes e ramos nervosos espinhais torácicos.<sup>2,3,15-18</sup> Assim, portanto, esperando-se o bloqueio efetivo do ramo ventral e as fibras simpáticas de forma concomitante, podendo promover anestesia e analgesia efetiva, controlando as dores somáticas e viscerais. Na prática, no entanto, percebemos essa boa resposta analgésica em cirurgias torácicas e algumas de parede abdominal, com algumas evidências limitadas ainda na literatura sobre a resposta variável quanto ao controle da dor visceral e somática abdominal.<sup>15-19</sup>

Após a injeção de concentrações e volumes eficazes dos anestésicos locais usando o ESP, embora existam relatos demonstrando alívio das dores viscerais e somáticas, ainda existe alguma variabilidade no manejo da dor visceral, parecendo, ainda, não se estabelecer um consenso sobre o controle desse tipo de dor quando feita a anestesia com o ESP.<sup>8,19,20</sup> Alguns estudos realizados em cadáveres mostraram que o alcance dos anestésicos locais injetados através do ESP para os ramos ventrais em múltiplos níveis, o forame neural e os espaços epidurais não foram bem alcançados.<sup>19,20</sup>

Em estudo de Yang et al.,<sup>21</sup> o alcance dos anestésicos locais foi limitado apenas aos ramos ventrais quando realizados em múltiplos níveis e dificilmente chegavam ao espaço paravertebral torácico. Há estudos relatando que o alcance do ESP estava mais restrito aos ramos dorsais e apenas cerca de 10% envolviam o ramo ventral ou o gânglio da raiz dorsal,<sup>18,20</sup> corroborando com os achados do nosso estudo.

Em experimento com cadáver projetado para simular um ESP, Ivanusik et al.<sup>18</sup> documentou uma extensa propagação craniocaudal e medial-lateral do corante, tanto profunda quanto superficialmente aos músculos eretores da espinha. Não houve, no entanto, propagação de corante anteriormente para o espaço paravertebral onde envolve as origens ventral e dorsal dos ramos nervosos espinhais torácicos. O envolvimento do ramo dorsal foi em grande parte posterior

ao forame costotransversal. Houve envolvimento potencial dos ramos cutâneos laterais e dos nervos intercostais laterais ao ângulo das costelas ipsilateralmente.<sup>18,21</sup>

Entre as limitações do estudo, a escolha do volume de ropivacaína 20 mL em vez de volumes maiores utilizados em outros estudos poderia interferir na dispersão maior do anestésico e influenciar o nível de bloqueio no grupo ESP. Em teoria, o volume de 3 mL para bloqueio de cada dermatomo<sup>17</sup> estaria contemplado para uma boa dispersão no volume adotado no presente estudo. A impossibilidade de controle da dispersão mais dorsal ou caudal poderia também influenciar os resultados. Além disso, o uso de adjuvantes (corticosteroides, agonistas alfa 2, cetamina), já consagrado em outros tipos de bloqueio, ainda não foi descrito para o ESP block, e também poderia melhorar o potencial de bloqueio no controle da dor visceral que aparentemente não ocorreu no presente estudo.

O pequeno tamanho da amostra, com características de ensaios clínicos de não inferioridade, como o baixo poder estatístico do estudo, podem velar importantes diferenças entre tratamentos nos quais a hipótese nula não é rejeitada, devido ao número insuficiente de pacientes ou à exagerada variabilidade dos dados. Isso pode levar a uma maior probabilidade de erro tipo II (não encontrar diferença onde verdadeiramente há), uma das características que se incluem o atual estudo, não podendo, entretanto, encontrar diferenças onde verdadeiramente há o que seria mais prejudicial do ponto de vista científico e ético. Esse erro de inferência tem sido, com frequência, ressaltado com a expressão “A ausência de evidência não é uma evidência de ausência”.<sup>16</sup>

Isso pode explicar o fato de não serem encontradas diferenças estatisticamente significantes entre os grupos para reações adversas, complicações e náuseas e vômito pós-operatórios.

## Conclusões

O fato de o ESP parecer não bloquear bem o componente visceral abdominal pode ser efetivamente uma das limitações ao uso do ESP para alguns tipos de cirurgias abdominais, ao contrário do que se percebe para as cirurgias torácicas, de mama e demais cirurgias de parede torácica e abdominal e até artroplastias de quadril, dependendo do nível onde o bloqueio é realizado.

Necessita-se de estudos mais abrangentes avaliando a eficácia do ESP para o componente visceral e somático abdominal, considerando o nível do bloqueio específico.

## Conflitos de interesse

Os autores declaram não haver conflitos de interesse.

## Bibliografia

1. Droguethi A, Fusco P. The ultrasound-guided continuous erector spinae plane block for postoperative analgesia in video-assisted thoracoscopic lobectomy. *Reg Anesth Pain Med.* 2017;42:537.
2. Leyva FM, Mendiola WE, Bonilla AJ, et al. Continuous erector spinae plane (ESP) block for postoperative analgesia after

- minimally invasive mitral valve surgery: a case report. *J Cardiothorac Vasc Anesth.* 2018;32:2271-4.
3. Forero M, Adhikary SD, Lopez H, et al. The erector spinae plane block: a novel analgesic technique in thoracic neuropathic pain. *Reg Anesth Pain Med.* 2016;41:621-7.
  4. Forero M, Rajarathinam M, Adhikary SD, et al. Erector spinae plane block for the management of chronic shoulder pain: a case report. *Can J Anaesth.* 2018;65:288-93.
  5. Restrepo-Garces CE, Chin KJ, Suarez P, et al. Bilateral continuous erector spinae plane block contributes to effective postoperative analgesia after major open abdominal surgery: a case report. *A A Case Rep.* 2017;9:319-21.
  6. Chin KJ, Malhas L, Perlas A. The erector spinae plane block provides visceral abdominal analgesia in bariatric surgery: a report of 3 cases. *Reg Anesth Pain Med.* 2017;42:372-6.
  7. Khalil AE, Abdallah NM, Bashandy GM, et al. Ultrasound-guided serratus anterior plane block versus thoracic epidural analgesia for thoracotomy pain. *J Cardiothorac Vasc Anesth.* 2017;31:152-8.
  8. Chin KJ, Adhikary S, Sarwani N, et al. The analgesic efficacy of pre-operative bilateral erector spinae plane (ESP) blocks in patients having ventral hernia repair. *Anaesthesia.* 2017;72:452-60.
  9. Altinpulluk EY, Simón DG, Fajardo-Pérez M. Bloqueo del plano del erector del espinal para analgesia tras cesárea del segmento inferior: informe de caso. *Rev Esp Anesthesiol Reanim.* 2018;65:287-90.
  10. Muñoz F, Cubillos J, Bonilla AJ, et al. Erector spinae plane block for postoperative analgesia in pediatric oncological thoracic surgery. *Can J Anesth.* 2017;64:880-2.
  11. Kline J, Chin KJ. Modified dual-injection lumbar erector spine plane (ESP) block for opioid-free anesthesia in multi-level lumbar laminectomy. *Korean J Anesthesiol.* 2019;72:188-90.
  12. Tulgar S, Thomas DT, Suslu H. Ultrasound guided erector spinae plane block relieves lower cervical and interscapular myofascial pain, a new indication. *J Clin Anesth.* 2018; 53:74.
  13. Ilker I, Zafeer KM, Tetsuya S. Ultrasound guided erector spinae plane block for bilateral lumbar transverse process fracture: A new or a pushing indication? *Am J Emerg Med.* 2019; 37:557.
  14. Kim E, Kwon W, Oh S, et al. The erector spinae plane block for postoperative analgesia after percutaneous nephrolithotomy. *Chin Med J (Engl).* 2018;131:1877-8.
  15. Bang S. Erector spinae plane block: an innovation or a delusion? *Korean J Anesthesiol.* 2019;72:1-3.
  16. Pinto VF. Estudos clínicos de não inferioridade: fundamentos e controvérsias. *J Vasc Bras.* 2010;9:145-51.
  17. Ueshima H, Hiroshi O. Spread of local anesthetic solution in the erector spinae plane block. *J Clin Anesth.* 2018;45:23.
  18. Ivanusic J, Konishi Y, Barrington MJ. A cadaveric study investigating the mechanism of action of erector spinae blockade. *Reg Anesth Pain Med.* 2018;43:567-71.
  19. Lee TH, Barrington MJ, Tran TM, et al. Comparison of extent of sensory block following posterior and subcostal approaches to ultrasound-guided transversus abdominis plane block. *Anaesth Intensive Care.* 2010;38:452-60.
  20. Barrington MJ, Ivanusic JJ, Rozen WM, et al. Spread of injectate after ultrasound-guided subcostal transversus abdominis plane block: a cadaveric study. *Anaesthesia.* 2009;64: 745-50.
  21. Yang H, Choi YJ, Kwon HOJ, et al. Comparison of injectate spread and nerve involvement between retrolaminar and erector spinae plane blocks in the thoracic region: a cadaveric study. *Anaesthesia.* 2018;73:1244-50.