

Oftalmomiíase pós-traumática: relato de caso e revisão de literatura

Ophthalmomyiasis post-traumatic: case report and literature review

José Carlos Martins Junior^{1,2}, Frederico Santos Keim², Joana Iarocrinski²

RESUMO

O relato mostra um caso de oftalmomiíase pós-traumática em um paciente etilista crônico, com fratura orbitozigomática, descrevendo a importância do tratamento precoce e a necessidade de associar Ivermectina à remoção cirúrgica das larvas.

Descritores: Miíase; Oftalmoplegia; Infecções oculares parasitárias; Fraturas orbitárias; Ivermectina/uso terapêutico; Ferimentos e lesões

¹Responsável pelo Trauma Maxilofacial dos Hospitais Santa Catarina e Santo Antônio de Blumenau - Blumenau (SC), Brasil;

²Interno do Curso de Medicina da Fundação Universidade Regional de Blumenau - FURB - Blumenau (SC), Brasil;

Realizado na Faculdade de Medicina da Fundação Universidade Regional de Blumenau - FURB - Blumenau (SC), Brasil.

Recebido para publicação em: 4/3/2010 - Aceito para publicação em 1/7/2010

INTRODUÇÃO

O termo miíase (grego *myia*, mosca e *iasis*, afecção, moléstia) inicialmente foi introduzido por F.W. Hope,⁽¹⁾ como sendo uma afecção causada pela presença de larvas de moscas em órgãos e tecidos do homem ou de outros animais vertebrados, onde se nutrem, pelo menos durante certo período, dos tecidos vivos ou mortos do hospedeiro, de suas substâncias corporais líquidas ou do alimento por ele ingerido⁽²⁾ e evoluem como parasitos.⁽³⁾

Trata-se de um tipo de patologia muito frequente nos pacientes de regiões tropicais, com nível sócioeconômico baixo, íntimo contato com animais, ou ainda naqueles com higiene corporal precária, alcoólatras, pacientes epiléticos e em deficientes mentais ou saúde geral debilitada.⁽⁴⁾

Quanto ao local de ocorrência, elas podem ser cutâneas, subcutâneas ou cavitárias (seios da face, nariz, olhos, ouvidos e boca) podendo esta última resultar em morte do hospedeiro.⁽⁵⁾

Podem ser úteis ao hospedeiro, pois auxiliam na extração de tecido necrótico, há relato de terem sido usadas para o debridamento terapêutico de feridas.⁽⁶⁾

Segundo Pessoa,⁽⁷⁾ as miíases são classificadas em dois grandes grupos de acordo com os aspectos biológicos evolutivos:

a) biontófagas ou obrigatórias: quando as larvas são capazes de invadir tecidos saudáveis ou feridas recentes.

b) necrobiontófagas ou facultativas, que são larvas invasoras secundárias de tecidos necrosados, vivendo como saprófitas de feridas e cavidades pré-existentes.

A *C. hominivorax* é a mosca conhecida por "va-rejeira" ou "mosca da bicheira" e foi descrita, pela primeira vez, como parasita em seios frontais e das fossas nasais do homem em 1970.⁽⁸⁾

Suas larvas são biontófagas obrigatórias e suas fêmeas depositam de cada vez, de 20 a 400 ovos em feridas, arranhões, etc., eclodindo em menos de 1 dia, invadindo tecidos sãos, onde causam feridas profundas e supuradas.

As larvas que eclodem em 24 horas são vorazes e destroem tecidos sãos, podendo acarretar hemorragias graves, quando se proliferam em cavidades.⁽⁹⁾

As larvas tendem a abandonar o hospedeiro após 4 a 8 dias e dar continuidade ao ciclo biológico, que em condições favoráveis se completa de 21 a 24 dias, fora do hospedeiro primário.

Podem atravessar tecidos íntegros, causando uma miíase furunculosa.

A oftalmomiíase refere-se à invasão das pálpebras, conjuntiva, córnea, segmento anterior, segmento posterior ou órbita pela larva.⁽¹⁰⁾ A órbita afetada por um quadro de miíase quase sempre está relacionada a processos necróticos em neoplasias.

O diagnóstico é clínico através da visualização direta das larvas ou fibroscopia, podendo ser usados exames complementares como tomografia computadorizada para avaliar a extensão do envolvimento e a invasão de tecidos vizinhos.

Existem várias formas de tratamento da miíase descritas e a escolha do tratamento varia em cada caso, segundo o número de larvas e o tecido envolvido.

O tratamento escolhido normalmente é o mecâ-

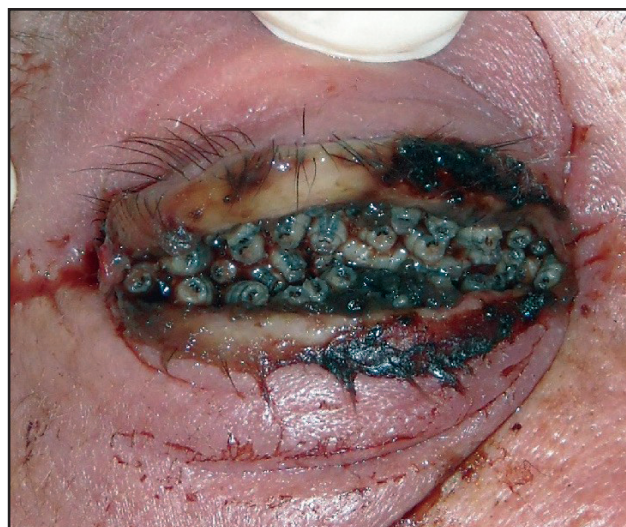
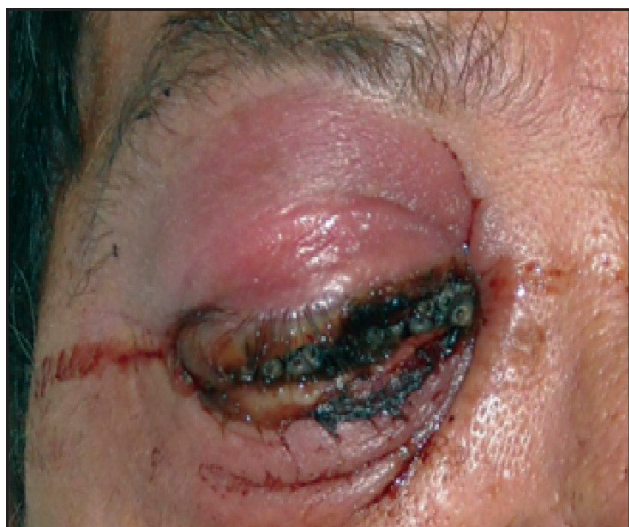

Figura 1: Edema periorbitário e ptose palpebral; Miíase açular

nico, ou seja, a catação das larvas, processo dolorido, incômodo e constrangedor, para o paciente e para o médico. A retirada mecânica das larvas também pode ser realizada por desbridamento cirúrgico.⁽¹¹⁾

Normalmente pacientes acometidos por essa afecção, por suas características, não são cooperantes, dificultando o processo de cura.

RELATO DE CASO

O presente relato faz referência a um paciente de 42 anos, sexo masculino, etilista crônico, atendido no ambulatório de Traumatologia Maxilofacial do Hospital Santo Antônio de Blumenau-SC, com história de queda de escada há 4 dias. Ao exame clínico notava-se edema periorbitário direito com hiperemia e ptose palpebral com larvas de moscas em toda extensão do globo ocular e conjuntiva (Figura 1).

Encontrava-se lúcido, orientado, sem sinais de alterações neurológicas. História médica progressiva não revelava particularidades.

Trazia uma incidência de Water's, realizada no dia do trauma em outro serviço, que evidenciava uma fratura orbitozigomática direita (Figura 2).

O familiar que o acompanhava informou que o paciente morava sozinho e em condições precárias de higiene e cuidados pessoais.

Devido às condições clínicas favoráveis do paciente, optou-se pela retirada mecânica das larvas em centro cirúrgico sob anestesia geral.

Antes da indução anestésica iniciou-se com administração de 2 comprimidos de Ivermectina via oral e esquema tríplice de antibióticoterapia endovenosa com penicilina G cristalina 5.000.000 UI a cada 6 horas, Gentamicina 80 mg a cada 12 horas e metronidazol 500 mg a cada 8 horas. Associou-se ainda hidrocortisona 500 mg EV a cada 6 horas mais plano de hidratação e analgesia.

As larvas foram retiradas com pinças de Addison, após reparo das pálpebras superior e inferior com fio de algodão 2.0, e colocadas em uma cuba rim com éter. Conseguiu-se a remoção de 48 larvas da episclera e conjuntivas palpebrais, seguida do debridamento cirúrgico das margens palpebrais necrosadas (Figura 3).

Foi realizado curativo com neomicina pomada mais tarsorrafia frouxa com fio de algodão. Vinte e quatro horas depois observou-se a presença de larvas em canto interno de olho, quando o paciente foi novamente levado ao bloco cirúrgico e removida mais 8 larvas sob anestesia local infiltrativa.

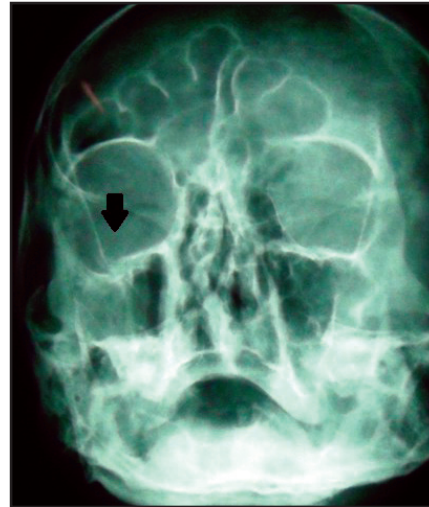


Figura 2:
Rx da fratura
zigomático
maxilar

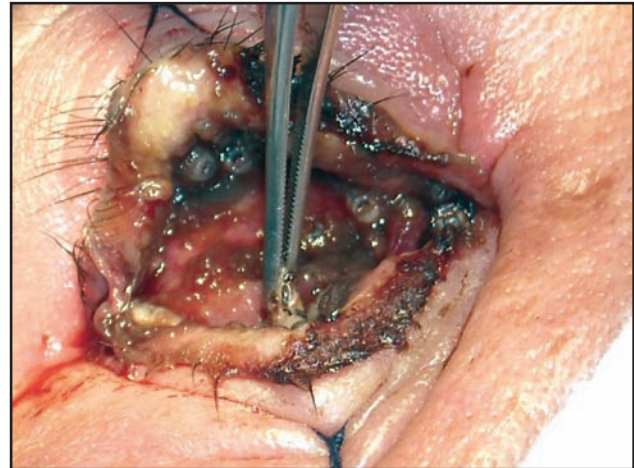


Figura 3: Catação por pinças

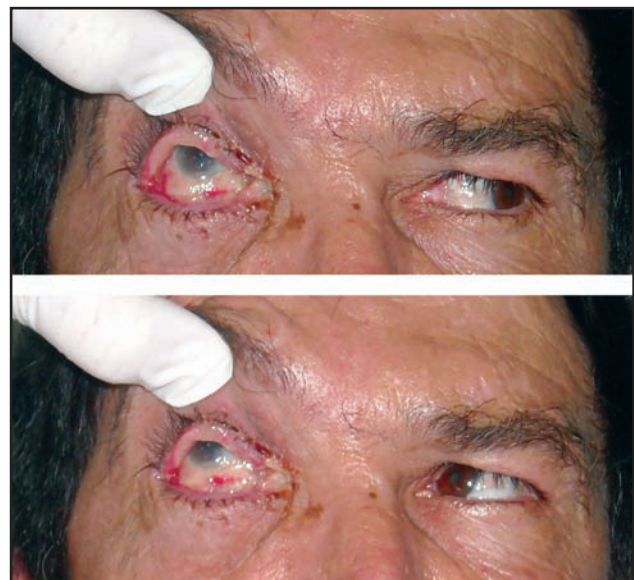

Figura 4: Oftalmoplegia

Em seguida o paciente foi encaminhado ao centro de imagiologia para tomada de tomografia e avaliação do grau de comprometimento intraorbitário e encaminhamento ao serviço de residência em oftalmologia de outro hospital.

Quarenta e oito horas após a segunda intervenção e após o desaparecimento do edema observou-se oftalmoplegia com desvio superior do globo ocular, opacidade da córnea e amaurose direita, evoluindo com sinéquia da pálpebra superior à conjuntiva episcleral (Figura 4).

Após a avaliação pelo serviço de oftalmologia optou-se pela preservação do globo ocular seguida de reparo da fratura orbitozigomática com fixação por placas e parafusos.

DISCUSSÃO

O quadro de miíase no ser humano espelha péssimas condições de higiene e cuidados e, normalmente ocorre nos pacientes acometidos de doenças necrosantes como as ulcero-granulomatosas ou tumorais.

Frequentemente, ocorre em pacientes idosos ou com transtornos mentais, alcólatras e desassistidos.

Essas pessoas podem ficar expostas à postura de moscas, vendo-se acometidas de miíase, o que sugere o caso relatado, onde o paciente refere ter ficado desacordado e provavelmente exposto às moscas.

Roupas sujas com alimentos, fluidos corporais ou pus são altamente atrativas para moscas causadoras de miíase.

Rao⁽⁹⁾ relatou três casos de miíase nasal e observou que úlceras nasais e rinorreia que tenham cheiro ruim são atrativos para que as moscas deixem seus ovos, enquanto os pacientes estão dormindo.⁽¹²⁾

Pessoas sãs podem ser acometidas quando a miíase é provocada por uma larva biontófaga (que se alimenta de tecidos vivos) e apresentar quadro de hemorragias ou comprometimento do sistema nervoso central, podendo levar o paciente a óbito.

A miíase cutânea ou cavitária pode provocar destruição maciça dos tecidos como as cavidades bucal, nasal, ocular ou sinusais e ainda estar acompanhada por intensas reações inflamatórias e infecciosas secundárias, expondo o paciente ao risco de desenvolver uma bacteremia ou septicemia em virtude de uma infecção secundária.⁽¹³⁾

Quesada et al. descreveram um caso de miíase nasal e detectaram também a presença do *Oestrus ovis* invadindo, inclusive, os seios maxilares.⁽¹⁴⁾

Denion et al., num estudo retrospectivo de

oftalmomiíase externa, afirmaram que a *Dermatobia hominis* é o agente causador da maioria das miíases humanas.⁽¹⁵⁾

Na Europa, América do Norte, Austrália, Ásia e África, o ser humano pode ser contaminado principalmente na conjuntiva ocular e mucosa nasal por larvas de *Oestrus ovis*, que normalmente se desenvolve em seios frontais de ovinos.⁽¹⁶⁻¹⁷⁾

Há relatos de aparecimento de miíases em pacientes com lesões cavitárias, como colesteatomas na orelha média, tumores nasais, tumores orais, anais ou vaginais e oftálmicos, assim como lesões da pele.⁽¹⁶⁻¹⁸⁾

Gregory et al.⁽¹⁹⁾ e Baliga et al.⁽²⁰⁾ relatam que a maioria dos casos de miíase orbitária é causada pela família de mosca *Oestrus ovis*.

Quanto ao tratamento, tem-se tentado vários métodos como a remoção mecânica e debridamento e medicação para combater infecções secundárias e dor.

Deve-se observar o quadro clínico do doente e condições de higiene e, posteriormente, proceder a remoção mecânica das larvas, remoção dos tecidos necróticos e uso de medicamentos tópicos e sistêmicos.⁽¹³⁾

O tratamento sistêmico no combate às infecções secundárias e também no combate às larvas de localização cavitária é atualmente utilizada^(13,15,21-9) e recomendada o uso de antimicrobianos no combate a infecções secundárias.

Vários métodos já foram descritos para o tratamento clínico da miíase humana. Historicamente, há referência ao uso de vários antissépticos, asfixiantes e mercuriais utilizados na forma de lavagens nasais, inalações, instilações em orelha externa e de forma sistêmica.

Foram feitas várias tentativas de forçar a saída das larvas com medicamentos tópicos asfixiantes como o iodofórmio em pó.

Em miíases cavitárias, a identificação de todas as larvas torna-se impossível, e o uso desses medicamentos podem torná-las agitadas e migrarem para regiões profundas de difícil acesso.

Medicamentos sistêmicos como o óleo canforado, o oxicianureto de mercúrio, o sulfureto de mercúrio foram tentados para expulsar as larvas com resultados pouco eficazes.

A ivermectina de uso oral tem sido descrita na literatura para o tratamento de miíase, usada em dose única de 200 µg/Kg, obtendo-se resolução do quadro em 48 horas.⁽²³⁾ Apresenta uma absorção rápida, com elevada concentração sanguínea em relativamente pouco tempo.⁽²⁴⁾

A ivermectina usada na dosagem de 300 µg/kg

erradica as larvas de miíases cavitárias sem causar toxicidade ao paciente. As larvas morrem e são eliminadas espontaneamente ou através de lavagem, sem os incômodos da catação unitária.⁽⁹⁾

Em um estudo sobre a eficácia da ivermectina utilizada por via oral, em dose única, foi constatada a sua eficácia e praticidade na eliminação das larvas, permitindo um controle adequado da infecção secundária, tornando possível a realização da exenteração orbitária para a remoção de um carcinoma basocelular.

Observou-se neste estudo a resolução completa do quadro de miíase num período de 48 horas, sem a necessidade de remoção mecânica das larvas.⁽⁴⁾

Há relatos na literatura da eficácia da medicação no tratamento da fitiríase palpebral.⁽²⁵⁾

São descritos alguns casos na literatura de tratamento de miíase com ivermectina tópica, com taxa de 100% de sucesso.⁽²⁶⁾

O tratamento da oftalmomiíase deve ser baseada na erradicação total das larvas, mecânica e medicamentosa, tratamento da infecção associada e prevenção da propagação intracraniana. Exames de imagens são fundamentais para avaliação da extensão da afecção.

ABSTRACT

The report shows a case of post-traumatic ophthalmomyiasis in a chronic alcoholic patient with orbitozygomatic fracture, it describes the importance of early treatment and the association of Ivermectin and surgical removal of larvae.

Keywords: *Myiasis; Ophthalmoplegia; Eye infections parasitic; Orbital fractures; Ivermectin/therapeutic use; Wounds and injuries*

REFERÊNCIAS

- Hope FW. On insects and their larvae occasionally found in the human body. *Trans R Soc Entomol.* 1840;2:256-71.
- Albernaz PM. De algumas localizações raras das miíases, *Rev Oto-Laringol S. Paulo.* 1933;1(4):275-80.
- Abkari A, Jouhadi Z, Hamdani A, Mikou N, Guessous N, Khalifa HH. [Gastrointestinal myiasis. Apropos of 1 Moroccan case]. *Bull Soc Pathol Exot.* 1999;92(1):20-2. French.
- Rodriguez MEL, Aoki L, Nicoletti AGB, Matayoshi S, Fernandes JBVD. Ivermectina no tratamento de miíase orbitária: relato de caso. *Arq Bras Oftalmol.* 2003;66(4): 519-21.
- Fraiha H, Azevedo JB, Azevedo JVC. Miíases humanas na Amazônia. 1. Miíase gengival por *Cochliomyia hominivorax* (Coquerel, 1858) (Diptera Calliphoridae). Comunicação de dois casos humanos no Estado do Pará. *Rev FSESP.* 1979;26:31-4.
- Young T. Maggot therapy in wound management. *Community Nurse.* 1997;3(8):43-5.
- Pessoa SB, Martins AV. *Parasitologia médica.* 11a. ed. Rio de Janeiro: Guanabara Koogan; 1981.
- Gallo D. *Manual de entomologia: pragas de plantas e seu controle.* São Paulo: Agronômica Ceres; 1970.
- Ribeiro FAQ, Pereira CSB, Alves A, Marcon MA. Tratamento da miíase humana cavitária com ivermectina oral. *Rev Bras Otorrinolaringol.* 2001;67(6):755-61.
- Goodman RL, Montalvo MA, Reed JB, Scribbick FW, McHugh CP, Beatty RL, Aviles R. Photo essay: anterior orbital myiasis caused by human botfly (*Dermatobia hominis*). *Arch Ophthalmol.* 2000;118(7):1002-3
- Pierce AW. Myiasis. In: Braude AI. *Medical microbiology and infectious diseases.* Philadelphia: WB Saunders; 1981. p.1704-10.
- Rao GR. Myiasis in lepers. *Indian Medl Gazette.* 1929;64:308-82.
- Couppié P, Roussel M, Rabarison P, Sockeel MJ, Sainte-Marie D, Marty C, Carme B. Nosocomial nasal myiasis owing to *Cochliomyia hominivorax*: a case in French Guiana. *Int J Dermatol.* 2005;44(4):302-3.
- Quesada P, Navarrete ML, Maeso J. Nasal myiasis due *Oestrus ovis* larvae. *Eur Arch Otorhinolaryngol.* 1990;247(2):131-2.
- Denion E, Dalens PH, Couppié P, Aznar C, Sainte-Marie D, Carme B, et al. External ophthalmomyiasis caused by *Dermatobia hominis*. A retrospective study of nine cases and a review of the literature. *Acta Ophthalmol Scand.* 2004; 82(5):576-84.
- Lucientes J, Clavel A, Ferrer-Dufol M, Valles H, Peribanez MA, Gracia-Salinas MJ, Castillo JA. Short report: one case of nasal human myiasis caused by third stage instar larvae of *Oestrus ovis*. *Am J Trop Med Hyg.* 1997;56(6):608-9.
- Nacapunchai D, Lamon C, Sukprasert N. A first record from Thailand of human external ophthalmomyiasis due to *Oestrus ovis*. *Southeast Asian J Trop Med Public Health.* 1998;29(1):133-6.
- Kalan A, Tariq M. Foreign bodies in the nasal cavities: a comprehensive review of the aetiology, diagnostic pointers, and therapeutic measures. *Postgrad Med J.* 2000;76(898):484-7. Comment in: *Postgrad Med J.* 2001;77(905):215. *Postgrad Med J.* 2001;77(907):359.
- Gregory AR, Schatz S, Laubach H. Ophthalmomyiasis caused by the sheep bot fly *Oestrus ovis* in northern Iraq. *Optom Vis Sci.* 2004;81(8):586-90.
- Baliga MJ, Davis P, Rai P, Rajasekhar V. Orbital myiasis: a case report. *Int J Oral Maxillofac Surg.* 2001;30(1):83-4.
- Davis E, Shuman C. Cutaneous myiasis: devils in the flesh. *Hosp Pract (Off Ed).* 1982;17(12):115, 119, 122-3.
- Everett ED, DeVillez RL, Lewis CW. Cutaneous myiasis due to *Dermatobia hominis*. *Arch Dermatol.* 1977;113(8):1122.
- De Tarso P, Pierre-Filho P, Minguini N, Pierre LM, Pierre AM. Use of ivermectin in the treatment of orbital myiasis caused by *Cochliomyia hominivorax*. *Scand J Infect Dis.* 2004;36(6-7):503-5.
- Carvalho DAO, Sobrinho JBV. Antiparasitários. In: Sobrinho JBV. *Farmacologia e terapêutica ocular.* Rio de Janeiro: Cultura Medica; 1999. p. 59
- Fernandes JBVD, Gorn PGV, Matayoshi S. Tratamento da fitiríase palpebral com ivermectina. *Arq Bras Oftalmol.* 2001;64(2):157-8.
- Victoria J, Trujillo R, Barreto M. Myiasis: a successful treatment with topical ivermectin. *Int J Dermatol.* 1999;38(2):142-4.

Endereço para correspondência:

José Carlos Martins Junior

Rua Armando Odebrech 70, sl 1006 - Garcia

CEP 89020-400 - Blumenau (SC), Brasil

Email: martinsjr.bmf@gmail.com

Tel: (47) 3322 4389