

# Gonioscopia: proposta de classificação (APIC)

## *Gonioscopy: a proposal of classification (APIC)*

Homero Gusmão de Almeida<sup>1</sup>, Emílio Rintaro Suzuki Junior<sup>2</sup>, Lisandro Massanori Sakata<sup>3</sup>, Rogério João de Almeida Torres<sup>4</sup>

### RESUMO

Uma breve revisão histórica da gonioscopia é apresentada, desde os trabalhos pioneiros de Trantas e Salzmán. São discutidas as diversas técnicas de exame do seio camerular e as vantagens e desvantagens de cada uma são enfatizadas. Baseando-se nas diversas classificações existentes na literatura, uma nova classificação, denominada APIC, é apresentada. Nesta classificação, cada um dos elementos estudados na gonioscopia são graduados, onde A= Amplitude do ângulo camerular, P= Pigmentação, I= Inserção da íris e C= Configuração da íris.

**Descritores:** Gonioscopia/métodos; Gonioscopia/classificação; Câmara anterior; Malha trabecular; Iris/anatomia & histologia; Pigmentação

<sup>1</sup>Professor Adjunto do Departamento de Oftalmologia da Faculdade de Medicina da Universidade Federal de Minas Gerais - UFMG - Belo Horizonte (MG), Brasil;

<sup>2</sup>Assistente da Clínica de Olhos da Santa Casa de Belo Horizonte (MG), Brasil;

<sup>3</sup>Preceptor de Glaucoma da Residência Médica em Oftalmologia do Hospital Angelina Caron - Campina Grande do Sul (PR), Brasil;

<sup>4</sup>Médico do Setor de Glaucoma do Hospital das Clínicas - Universidade Federal do Paraná - UFPA - Curitiba (PR), Brasil.

Trabalho realizado no Instituto de Olhos de Belo Horizonte - Belo Horizonte (MG), Brasil.

Recebido para publicação em: 18/6/2010 - Aceito para publicação em 28/8/2010

## INTRODUÇÃO

O termo gonioscopia vem do grego gônio=ângulo e skopein=observar. Alexios Trantas <sup>(1)</sup> foi o primeiro a examinar o ângulo da câmara anterior “in vivo”. Antes da virada do século passado ele inventou um método para examinar a periferia da retina e o corpo ciliar, utilizando o oftalmoscópio direto simultaneamente com pressão digital da esclerocórnea. Posteriormente, num caso de ceratoglobos congênito, descreveu ser possível a observação do ângulo da câmara anterior com o oftalmoscópio direto e o auxílio de lentes positivas de +4 a +15D. No mesmo texto ele relata que utiliza o método para examinar mesmo olhos normais: “A observação do ângulo da câmara anterior no olho normal é muitas vezes possível mesmo sem pressão digital, mas com a pressão podemos observar melhor toda a área até a íris.” Em 1907 Alexios Trantas deu ao método o nome de gonioscopia e em 1915 apresentou vários trabalhos em Constantinopla e Atenas com desenhos que eram surpreendentemente acurados. Dentre vários achados, ele descreveu ainda a diferença entre a sinéquia anterior periférica e o contato aposicional da íris sobre a córnea e também observou que a presença de sangue no canal de Schlemm era uma ocorrência rara em olhos normais e frequentes na hipotonia ocular <sup>(2)</sup>.

Já Maximillian Salzmann é considerado, juntamente com Alexios Trantas, um dos dois pais da gonioscopia <sup>(3)</sup>. Independentemente dos trabalhos de Trantas, que aparentemente ele desconhecia, Salzmann apresentou seus achados gonioscópicos em 1913 <sup>(4)</sup>. Inicialmente tentou examinar o ângulo da câmara anterior através da oftalmoscopia direta, mas preferiu a oftalmoscopia indireta. Foi o primeiro a reconhecer que o ângulo da câmara em um olho normal não era visível devido à reflexão total na córnea. Isto o levou a supor que lentes de contato de menor raio de curvatura poderiam facilitar o que ele chamava de oftalmoscopia do ângulo camerular. Após experimentar a lente escleral de Fick (desenhada para corrigir astigmatismo irregular corneano), ele encomendou à casa Zeiss uma lente com raio de curvatura menor que tornou o exame mais fácil. Logo, descreveu e documentou o ângulo normal e uma grande variedade de condições patológicas <sup>(5)</sup>.

Em 1919 Leonhard Koeppel desenvolveu uma nova lente que era mais espessa e mais convexa do que

a de Maximillian Salzmann. Leonhard descreveu seu método de biomicroscopia do ângulo da câmara anterior utilizando a lâmpada de fenda de Zeiss e sua lente com a qual obtinha aumento estereoscópico de 40 diâmetros. Ele examinava o paciente sentado e podia ver o ângulo nas porções medial e lateral <sup>(6)</sup>. Posteriormente seu método foi melhorado por Karl W. Ascher, que o utilizou em pacientes deitados, tornando possível o exame do ângulo superior e inferior <sup>(7)</sup>.

Em torno de 1920, a casa Zeiss aperfeiçoou a primeira lâmpada de fenda <sup>(8)</sup>, utilizando o princípio inventado por Allvar Gullstrand e o microscópio corneano de Czapski. Neste mesmo ano Edward J. Curran, a partir de suas observações, concluiu que a câmara anterior rasa era decorrente do abaulamento da íris para frente e fechamento do seio camerular pelo represamento do humor aquoso na câmara posterior, o qual não passava, pela pupila, para a câmara anterior <sup>(9)</sup>.

Em 1925, Manuel Uribe Troncoso desenvolveu seu gonioscópico monocular com iluminação própria que permitia a observação de todas as porções do ângulo camerular <sup>(10)</sup>. Deve-se a Troncoso o mérito de tornar clara a terminologia anatômica das estruturas do seio camerular e sua identificação ao gonioscópico.

Em 1927 T. Thorburn foi o primeiro a fotografar o ângulo camerular. Ele examinou um olho com ângulo aberto que com a instilação de homatropina a pressão elevou-se de 20 para 80mmHg. À gonioscopia não foi possível observar nenhuma estrutura do seio camerular, além da linha de Schwalbe. A instilação de eserina reduziu a pressão para 15mmHg e o ângulo tornou-se completamente aberto novamente. Ele ponderou que não se poderia negar que a raiz da íris teria bloqueado o sistema de drenagem e seria a causa da elevação aguda da pressão intraocular <sup>(11)</sup>.

Otto Barkan utilizou uma lâmpada de fenda suspensa no teto e um iluminador portátil para realizar o exame gonioscópico com a lente de Koeppel. Sua técnica oferecia uma excelente iluminação e aumento adequado, tornando a gonioscopia um exame mais prático. Barkan estabeleceu de maneira clara que o glaucoma crônico simples controlado apresentava-se em olhos com ângulo camerular aberto e denominou-se glaucoma de ângulo aberto <sup>(12)</sup>. Ele sugeriu que a esclerose da malha trabecular era a causa da elevação da pressão intraocular e idealizou a trabeculotomia interna (goniotomia) ressuscitando a cirurgia de De Vicentii, mas sob observação com microscópio <sup>(13)</sup>. Também foi capaz de correlacionar a elevação da pressão intraocular em olhos com ângulo estreito

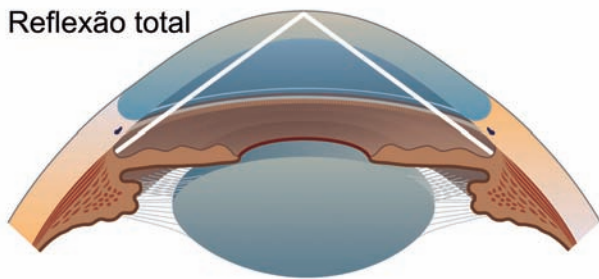


Figura 1: Os raios emanados do seio cameralar sofrem reflexão total na interface córnea-ar

com fechamento do ângulo pela raiz da íris, a que denominou glaucoma de ângulo estreito <sup>(14)</sup>.

Hans Goldmann foi responsável por tornar a gonioscopia um exame de prática diária ao simplificar a técnica e ao mesmo tempo promover melhor visão das estruturas do ângulo cameralar. Assim é que a chamada gonioscopia indireta, realizada com lentes que possuem um ou mais espelhos, de diversos fabricantes, é a forma mais difundida de biomicroscopia do seio cameralar <sup>(15)</sup>. Com o seu método, Goldmann confirmou as observações de Barkan sobre o mecanismo do glaucoma de ângulo fechado <sup>(16)</sup>. Em 1938, A. Trantas e N. Trantas <sup>(17)</sup> começaram a utilizar o método de Goldmann, mas nem eles e nem Archimede Busacca <sup>(18)</sup> aceitaram a patogênese proposta por Barkan.

Em 1966 Max Forbes concebeu a gonioscopia de indentação corneana, novo método de gonioscopia indireta, realizada com uma goniolente de 4 espelhos, modelo Zeiss. Com esta lente, tornava-se possível o aprofundamento do seio cameralar pela depressão da córnea e conseqüente deslocamento posterior da íris <sup>(19)</sup>.

A primeira tentativa de classificar o ângulo cameralar foi apresentada por Gradle H. e Saul Sugar <sup>(20)</sup> em 1940. Em 1957 Harold G. Scheie <sup>(21)</sup> propôs uma forma de graduar a amplitude do seio cameralar, baseado nas estruturas visíveis à gonioscopia. Em 1960 Robert N Shaffer <sup>(22)</sup> também propôs um sistema de graduação, calculando-se em graus o ângulo formado pela córnea e periferia da íris.

### Exame gonioscópico

A gonioscopia é o exame de referência para ava-

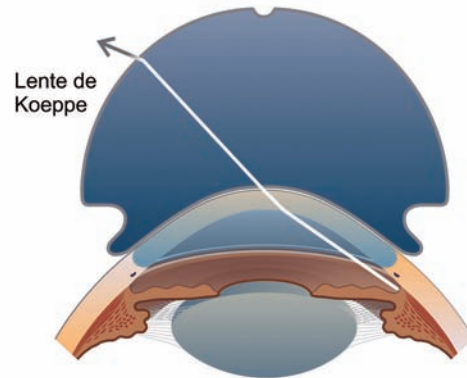


Figura 2: A maior curvatura da lente de contato impede a reflexão total e permite que o seio cameralar seja observado

liação do ângulo irido-corneano.

O fenômeno óptico de reflexão total na interface córnea-ar impede a observação direta do ângulo cameralar (Figura 1). Dessa maneira, a observação desta região do segmento anterior do olho requer o uso de lentes especiais, para viabilizar o exame gonioscópico.

### Gonioscopia direta

Na gonioscopia direta os raios oriundos do seio cameralar passam pela interface córnea-lente de contato sem desvio e como a curvatura anterior da lente de contato é maior que a da córnea, são refratados na interface lente-ar, sem reflexão total (Figura 2).

O protótipo de lente para gonioscopia direta é a lente de Koeppel. Ela tem 50 dioptrias e é colocada no olho do paciente deitado utilizando-se soro fisiológico para preencher o espaço entre a córnea e a lente. Para o exame pode-se utilizar um microscópio binocular portátil ou mesmo um microscópio cirúrgico. A gonioscopia direta é um exame trabalhoso, demorado e praticamente não é mais utilizada em nosso meio. Eventualmente são utilizadas em procedimentos cirúrgicos como a goniotomia e sinequiálise.

#### VANTAGENS:

- Visão direta do ângulo;
- Visão panorâmica;
- Facilita a comparação entre os 2 olhos.
- Útil para a goniotomia

#### DESVANTAGENS:

- Exame com o paciente deitado;
- Necessita equipamento especial.

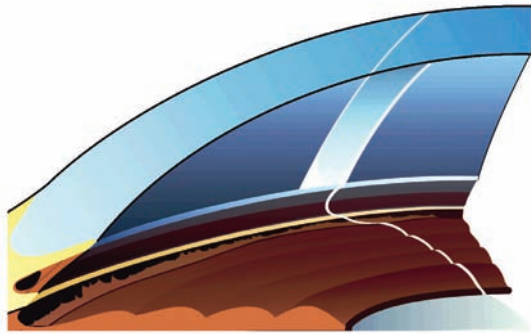


Figura 3: O corte óptico permite a localização exata da linha de Schwalbe, facilitando enormemente a identificação das estruturas do seio cameralar

**Gonioscopia indireta**

Na gonioscopia indireta os raios de luz são refletidos por um espelho na lente de contato e deixam a lente praticamente em ângulo reto em relação a interface lente de contato-ar.

A principal vantagem da gonioscopia indireta é o fato de ser realizada em paciente sentado à lâmpada de fenda. Com isto conta-se com todas as qualidades do exame biomicroscópico: excelentes aumento e iluminação, estereopsia e o recurso do corte óptico (Figura 3).

**VANTAGENS:**

- Realizada com o paciente sentado;
- Utiliza-se a lâmpada de fenda (excelentes aumento e iluminação, estereopsia e recurso do corte óptico).

A lente de Goldmann de 1 espelho é o protótipo da gonioscopia indireta (Figura 4). O espelho nesta lente tem uma inclinação de 62° em relação à sua superfície anterior. A porção que se apoia na córnea tem um diâmetro de 12mm e um raio de curvatura de 7,38mm. Por ser mais curva que a córnea necessita de substância viscoelástica para preencher a interface entre a córnea e a lente.

(L. GOLDMANN):

**VANTAGENS:**

- Maior estabilidade;
- Ideal para o examinador menos experiente.

**DESVANTAGENS:**

- Necessita interface de metilcelulose ;
- Pode estreitar o ângulo.

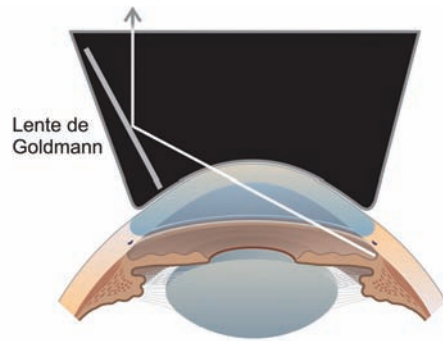


Figura 4: Na gonioscopia indireta, a imagem do seio cameralar é refletida por um espelho

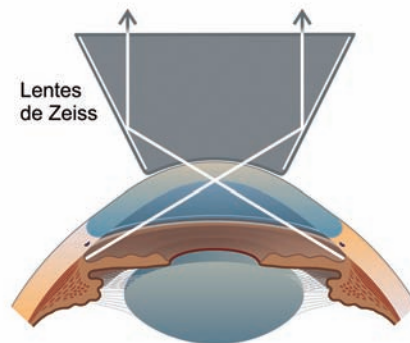


Figura 5: Nas lentes tipo Zeiss, a presença de 4 espelhos facilita o exame

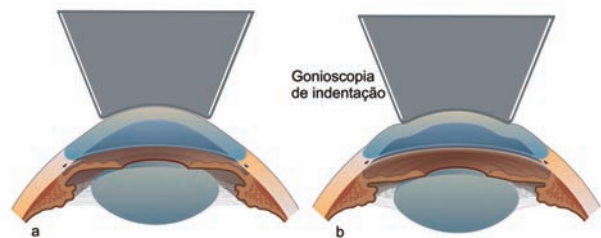


Figura 6: A indentação com a lente de Zeiss promove uma ampliação do ângulo cameralar

Uma variação importante da lente de Goldmann são as lentes tipo Zeiss (Figura 5). Essas lentes têm 4 espelhos, todas com inclinação em 64° para avaliação do ângulo, eliminando a necessidade de girar a lente. A lente original tem uma pinça para sustentação (Zeiss), em outros modelos a haste é fixa (Posner), ou somente com moldura, sem haste (Sussman). A menor área de contato

(9mm) das lentes tipo Zeiss dispensa o uso de substâncias viscoelásticas, a própria lágrima do paciente preenche a interface córnea-lente.

Uma grande vantagem das lentes tipo Zeiss consiste em possibilitar a indentação da porção central da córnea e artificialmente aumentar a amplitude do ângulo da câmara anterior. Devido à menor curvatura e menor diâmetro, a depressão da córnea desloca o humor aquoso, promovendo o recuo da raiz da íris posteriormente (Figura 6). Assim, se o ângulo é estreito, esta manobra facilita a observação das estruturas do ângulo camerular. Se o ângulo é opticamente fechado, a gonioscopia de indentação possibilita a diferenciação entre fechamento aposicional e fechamento sinequial.

(L. ZEISS):

VANTAGENS:

- Mais prática, permite um exame mais rápido;
- Não necessita metilose;
- Fácil alternar o exame de um e outro olho;
- Permite a manobra de indentação.

DESVANTAGENS:

- Necessita mais experiência do examinador;
- Menor estabilidade do olho;
- Pode abrir artificialmente o ângulo;
- Visão pode ser dificultada por dobras de Descemet.

### Ângulo camerular normal (anatomia gonioscópica)

As estruturas a serem identificadas e estudadas pela gonioscopia incluem: Íris, Faixa Ciliar, Esporão Escleral, Malha Trabecular, Linha de Schwalbe, Restos Pectíneos (Processos Irianos) e Vasos Sanguíneos (Figuras 7 e 8).

### Íris

Inicia-se o exame pela borda pupilar, procurando por vasos, cistos, ectrópio e depósitos. Em seguida, avalia-se a superfície da íris e sua configuração (plana, convexa, côncava, platô). A íris apresenta dobras de contração que tendem a ser mais proeminentes periféricamente. Em alguns olhos a última dobra de contração pode obscurecer a observação da malha trabecular. Uma última dobra de contração anormalmente saliente é uma característica da síndrome da íris em platô.

### Faixa ciliar

A faixa ciliar é a porção do músculo ciliar imediatamente anterior à inserção da íris. A faixa ciliar tem uma largura média de 0,75mm e é mais larga nos olhos míopes

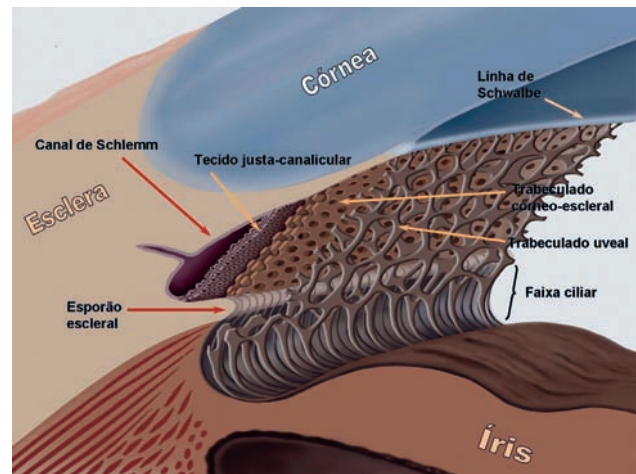


Figura 7: Anatomia do limbo corneoescleral e sistema de drenagem do ângulo camerular

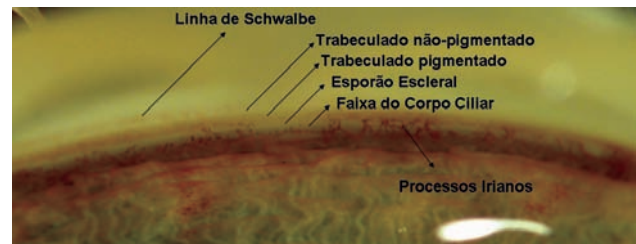


Figura 8: Anatomia gonioscópica em olho de cadáver; Linha de Schwalbe pigmentada; Trabeculado posterior pigmentado; Processos Irianos presentes até a altura do trabeculado posterior. (University of Alabama at Birmingham - cortesia Dr. Christopher Girkin)

e mais estreita ou mesmo ausente em olhos hipermétropes ou olhos com inserção mais anterior da íris.

A faixa ciliar é recoberta por uma quantidade variável de trabeculado uveal o que lhe confere um grau variado de textura e pigmentação: apresenta-se levemente acinzentada em olhos claros e castanha escura em olhos mais pigmentados.

Assimetria na largura da faixa ciliar entre um olho e outro deve levantar a possibilidade de retrocesso traumático do seio camerular, ciclodiálise ou anisometropia.

### Esporão escleral

O esporão escleral é uma projeção interna da esclera. Corresponde à porção posterior do chamado sulco escleral interno, onde se aloja o canal de Schlemm. No esporão se inserem as trabéculas córneo-esclerais e corresponde ao limite posterior da malha trabecular. Quase a totalidade das fibras longitudinais do músculo ciliar também se insere no esporão escleral.

### **Malha trabecular**

A malha trabecular estende-se do esporão escleral à linha de Schwalbe e tem em média uma largura de 0,8mm. É despigmentada em crianças e torna-se mais pigmentada com a idade. Um ângulo sem pigmentação apresenta a malha trabecular de cor cinza claro. O fluxo da drenagem ocorre na porção posterior da malha trabecular, que está em correspondência com o canal de Schlemm, o que lhe confere uma pigmentação mais intensa.

A pigmentação é geralmente mais intensa nos quadrantes inferiores pela circulação do aquoso e a gravidade. Às vezes está depositado sobre a superfície da malha trabecular, ou sobre a porção anterior e linha de Schwalbe. Eventualmente uma densa pigmentação pode obscurecer todas as estruturas do ângulo camerular, como na síndrome de dispersão pigmentar. Pode ainda ser mais intensa em ângulos estreitos, como resultado de contato com a periferia da íris.

O canal de Schlemm usualmente não é visível, e torna-se visível somente quando se enche de sangue. Isto pode ocorrer durante o exame com lentes tipo Goldmann que eventualmente podem comprimir as veias episclerais. Entretanto, isso também pode ocorrer em situações clínicas específicas como nos casos de hipertensão venosa episcleral ou de hipotensão ocular.

### **Linha de schwalbe**

A linha de Schwalbe é uma condensação de colágeno da membrana de Descemet e marca o limite anterior da malha trabecular. Apresenta-se frequentemente como delicada linha translúcida, eventualmente levemente proeminente. Com frequência é demarcada por finos depósitos de pigmento, principalmente nos quadrantes inferiores.

Sua identificação é às vezes difícil principalmente em olhos sem pigmentação. Nestes casos o corte óptico é fundamental para a sua localização: a linha de Schwalbe situa-se exatamente no ponto em que as linhas de perfil anterior (endotelial) e posterior (epitelial) da córnea se unem (Figura 3).

### **Restos pectíneos (processos irianos)**

Restos pectíneos são achados frequentes em olhos normais. São processos uveais que se estendem da íris por sobre a malha trabecular. A maioria se insere no esporão escleral, embora alguns possam atingir até a linha de Schwalbe.

É importante, mas às vezes difícil, distinguir pro-

cessos irianos de sinéquias anteriores periféricas. Os processos irianos são usualmente delicados filamentos de tecido iriano que seguem a concavidade do recesso do seio camerular. As sinéquias tendem a ser mais extensas, compactas e tracionam o tecido iriano de encontro à parede externa.

### **Vasos do ângulo**

Em olhos normais, vasos sanguíneos podem ser observados em cerca de 50% dos olhos de íris clara e em somente 10% dos olhos de íris escura.

São ramos do grande círculo arterial da íris e tipicamente são mais calibrosos, aparecem em pequenos segmentos. É importante ressaltar que eles não se estendem anteriormente ao esporão escleral e não se arborizam sobre a malha trabecular. Essas características são importantes na diferenciação com os neovasos do ângulo (finos, com aspecto arborizado, podem estender-se além do esporão escleral).

### **Sistemas de classificação e documentação**

Seja utilizando desenhos esquemáticos ou descrição, o exame gonioscópico necessita ser registrado. Isto é particularmente importante devido ao fato de que muitos achados podem se modificar com o tempo, como a amplitude do ângulo, grau de pigmentação, localização e extensão de sinéquias anteriores periféricas, neovascularização, tumores, etc.

No esforço de correlacionar a amplitude do seio camerular com o risco de fechamento angular, vários sistemas de graduação têm sido propostos.

Gradle e Sugar<sup>(20)</sup> quantificaram amplitude do seio, utilizando a lente de Koeppel. Gorin e Posner<sup>(23)</sup> propuseram uma classificação simplificada em amplo, intermediário e estreito.

### **Sistema de Van Herick**

Van Herick et al.<sup>(24)</sup> desenvolveram uma técnica para fazer uma estimativa do ângulo camerular com a lâmpada de fenda. A abertura do ângulo camerular é estimada comparando-se a profundidade da câmara anterior neste ponto com a espessura da córnea. Se a profundidade da câmara anterior é maior que a espessura da córnea, o ângulo é amplo (grau 4). Se é em torno de 1/2 da espessura da córnea, é grau 3; em torno de 1/4, grau 2, e menor que 1/4, grau 1. Embora possa ser útil, em alguns casos a técnica de Van Herick é uma estimativa da amplitude do seio camerular e não substitui o exame gonioscópico.

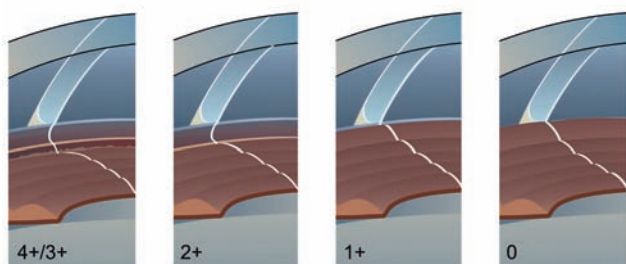


Figura 9: A amplitude do ângulo varia de 4 (amplo) a 0 (fechado); O corte óptico permite o diagnóstico diferencial entre um seio muito estreito 1 e fechado 0 pela observação das linhas de perfil anterior (endotelial) da córnea e a íris: se não se tocam, ainda há um espaço real entre a periferia da íris e a parede externa, o seio é aberto; se se tocam, o seio está fechado

### Sistema de Scheie

Scheie<sup>(21)</sup> propôs um sistema que se baseia nas estruturas do seio cameralar que não são observadas no exame com os olhos na posição primária. A graduação é em algarismos romanos, de I a IV, sendo os números maiores os seios mais estreitos. Ele também graduou a quantidade de pigmentação numa escala de 0 (sem pigmento) a IV (pigmentação densa).

### Sistema de Shaffer

O sistema de graduação mais comumente usado é aquele proposto por Shaffer:<sup>(22)</sup> uma graduação numérica baseada na amplitude e recesso do seio cameralar (em graus) e o potencial para fechamento angular. Os graus 3-4 do sistema de Shaffer representam um ângulo aberto amplo de 30-45°, sem risco de fechamento. Nos graus 2 (20°) e 1 (10°) a chance de fechamento angular é possível e provável, respectivamente. Na realidade, a classificação é uma estimativa (grosseira) já que não há como medir em graus acuradamente com o exame gonioscópico.

### Sistema de Spaeth

Spaeth<sup>(25)</sup> ponderou que o ângulo da câmara anterior é muito complexo para ser descrito apenas com uma variável. O sistema de Spaeth requer que o examinador avalie não somente a angulação do seio cameralar, mas também a altura da inserção da íris na parede externa e, adicionalmente, a configuração da periferia da íris. A inserção da íris é representada por letras: A: anterior à linha de Schwalbe; B: sobre o trabeculado; C: posterior ao esporão escleral; D: na faixa ciliar; e E: na faixa ciliar bem posterior. A amplitude do ângulo é estimada em graus por uma linha tangencial à malha trabecular e

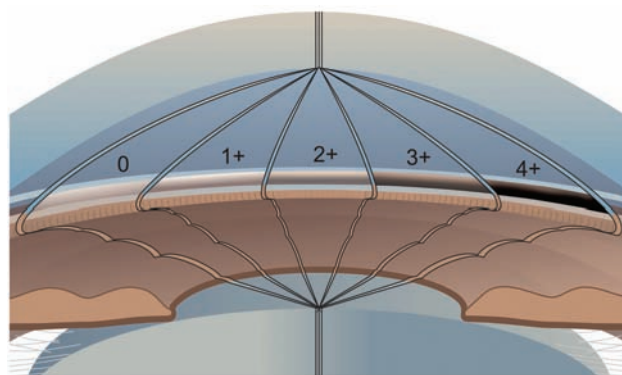


Figura 10: Graduação da pigmentação do seio cameralar

outra tangencial à superfície da íris no seu 1/3 periférico (como no sistema de Shaffer). A configuração da íris é classificada como plana (f), convexa (b), côncava (c) e plateau (p).

### Sistema APIC

Um sistema simplificado que seja adotado pela comunidade oftalmológica é altamente desejável. O sistema APIC pretende cumprir este papel. A adoção de uma classificação é na realidade uma síntese de um exame minucioso e não necessariamente dispensa descrições adicionais.

O sistema APIC assemelha-se ao proposto por Spaeth, mas incorporando vantagens sugeridas por outras classificações, como a avaliação mais adequada de Scheie para graduação da amplitude (mas com os números maiores para os ângulos mais amplos como sugere Shaffer), a quantificação de pigmentação, etc.

### A - Amplitude

Varia de 4 a 0, de acordo com as estruturas que são observadas ao exame gonioscópico com o paciente mantendo os olhos na posição primária. É importante ressaltar que o corte óptico é fundamental para o diagnóstico do fechamento angular, seja aposicional ou sinequial (Figura 9, Tabela 1).

Do ponto de vista do risco de fechamento angular, podemos inferir que não há risco de fechamento nos ângulos grau 4 e 3. O fechamento já é possível no grau 2 e provável (risco alto) no grau 1. No grau 0 o fechamento está presente, comprovado pelo corte óptico: a gonioscopia de indentação se impõe para o diagnóstico diferencial entre fechamento aposicional ou sinequial.

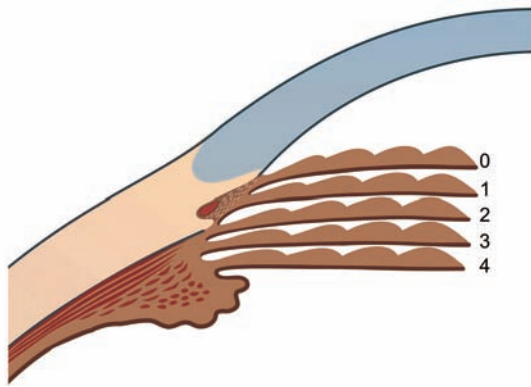


Figura 11: Inserção da íris na parede externa

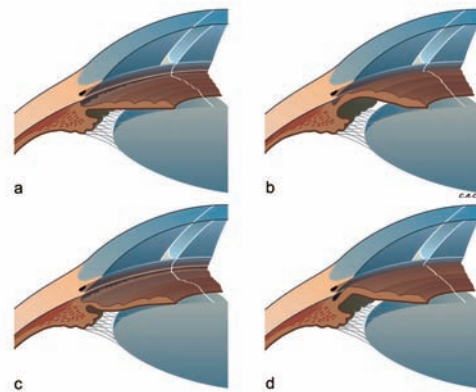


Figura 12: Configuração da íris

Tabela 1

Amplitude do seio camerular

Graduação	Amplitude do ângulo	Descrição	Risco de fechamento
4	Todas as estruturas são observadas	Muito Amplo	Impossível
3	Raiz da íris não observada	Amplo	Impossível
2	Faixa ciliar não observada/observa-se até o esporão	Intermediário	Possível
1	Trabeculado posterior não observado/observa-se até o Schwalbe	Estreito	Provável
0	Nenhuma estrutura é observada e há contato iridocorneano	Fechado	Fechado

Tabela 2

Pigmentação

Graduação	Pigmentação
0	Sem pigmentação
1	Pigmentação leve
2	Pigmentação moderada
3	Pigmentação intensa
4	Pigmentação muito intensa

Tabela 3

Inserção da íris/Faixa ciliar

Graduação	Inserção/Faixa ciliar
4	Faixa ciliar larga
3	Faixa ciliar estreita
2	Junto ao esporão escleral
1	Sobre a malha trabecular
0	Anterior ao Schwalbe

Tabela 4

Configuração da íris

Classificação	Configuração
P	Plana
Cx	Convexa
Cc	Côncava
Pt	Plateau



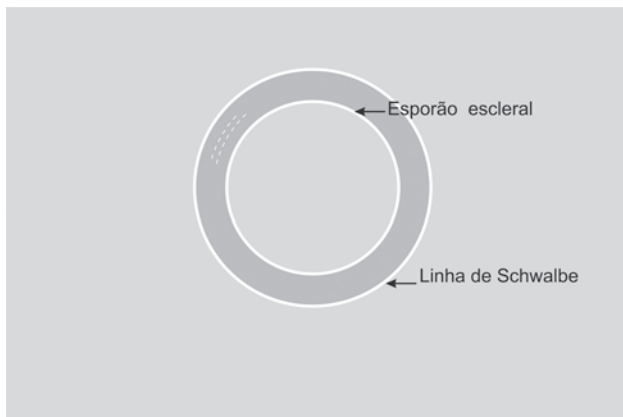


Figura 13: Goniograma

### P - Pigmentação

Varia de 4 a 0, de acordo com a intensidade. As pigmentações de grau 4 e 3 são anormais. (Figura 10, Tabela 2).

### I - Inserção da íris

Variam de 4 e 3 para distintas larguras da faixa ciliar, a 2 (inserção junto ao esporão escleral), 1 (inserção sobre o trabeculado) e 0 (inserção anterior ao Schwalbe). As inserções 1 e 0 são anormais (Figura 11, Tabela 3).

### C - Configuração da íris

São 4 os tipos básicos: Plana, Convexa, Côncava e em Plateau (Figura 12, Tabela 4).

Assim, o sistema APIC consistiria de 03 números: para A, P e I e letras para o C (configuração). Exemplos:

- Seio muito amplo, com pigmentação leve da malha trabecular, faixa ciliar estreita e íris plana seria classificado como: APIC 4,1,3, P. (ou: A4, P1, I3, P).

- Seio estreito, pigmentação densa da malha trabecular, íris implantada ao nível do esporão escleral e convexa seria: APIC 1,4,2, Cx. (ou: A1, P4, I2, Cx).

Naqueles olhos com características distintas nos quadrantes inferior e superior sugere-se a notação Superior/Inferior. Exemplo:

- Seio amplo inferiormente e estreito superiormente; pigmentação muito intensa inferiormente e moderada superiormente; faixa ciliar uniformemente larga e configuração convexa (também similar nos quadrantes superior e inferior): APIC: 1/3,2/4,3, Cx.

## Goniograma

O desenho esquemático pode complementar as descrições e os sistemas de graduação. Sugerimos um sistema bem simplificado que consiste em dois círculos concêntricos. O mais interno corresponde ao esporão escleral e o mais externo corresponde à linha de Schwalbe, delimitando a malha trabecular (Figura 13). Sobre este esquema básico podemos desenhar vários detalhes como nível de implantação da íris, sinéquias anteriores periféricas, ciclodíalises, iridectomias, corectopias, neovascularização, etc. Na realidade dois goniogramas seriam particularmente informativos em certas situações. Um para descrever a visão gonioscópica sem indentação e outro com indentação, naqueles olhos em que esta manobra evidenciasse alterações adicionais, como sinéquias anteriores periféricas, neovasos, ciclodíalises etc.

## ABSTRACT

*A brief historical review of gonioscopy since the pioneering works published by Trantas and Salzmann is presented. The techniques of examination are described and the advantages and disadvantages of each one are discussed. Based on the classifications in the literature, a new one is proposed: the APIC classification. In this classification each one of the elements of the anterior chamber angle are graduated: A = anterior chamber angle Amplitude; P = Pigmentation; I = iris Implantation; and C = iris Configuration.*

**Keywords:** *Gonioscopy/methods; Gonioscopy / classification; Anterior chamber; Trabecular meshwork; Iris/anatomy & histology; Pigmentation*

## REFERÊNCIAS

1. Trantas A. Ophtalmoscopie de la région ciliaire et rétrociliaire. Arch Ophtalmol (Paris). 1907;27:581-606.
2. Trantas A. L'ophtalmoscopie de l'angle iridocornéen (gonioscopie). Conclusion a entirer pour la nature du canal de Schlemm. Arch Ophthalmol (Paris). 1918;36:257-76.
3. Almeida GV, Cohen R, Almeida AM. Glaucoma: história de uma doença. Rio de Janeiro: Cultura Médica; 2008.
4. Salzmann M. Die Ophthalmoskopie der Kammerbucht. Z Augenheilk. 1914;31:1-19.
5. Salzmann M. Nachtrag zu Ophthalmoskopie der Kammerbucht. Z Augenheilk. 1915;34:160-2.
6. Koepe L. Die Mikroskopie des lebenden Kammerwinkels im fokalen Lichte der Gullstrandschen Nerstlampe. Albrecht von Graefe's Arch Ophthalmol. 1919;101:48-66.
7. Ascher KW. Mikroskopie des lebenden Auges. Klin Monatsbl Augenheilk. 1924;72:628-41.

8. Alward WLM, Longmuir RA. Color atlas of gonioscopy. 2nd ed. San Francisco: American Academy of Ophthalmology; 2008.
9. Curran EJ. A new operation for glaucoma involving a new principle in the etiology and treatment of chronic primary glaucoma. *Arch Ophthalmol.* 1920;49:131-9
10. Troncoso MU. Gonioscopy with the electric ophthalmoscope. New York Academy of Medicine; 1925.
11. Thorburn T. A gonioscopic study of anterior peripheral synechiae in primary glaucoma. *Svenska Läkaresällskapets Handligar.* 1927;53:252.
12. Barkan O, Boyle SF, Maisler S. On the genesis of glaucoma. An improved method based on slit lamp microscopy of the angle of the anterior chamber. *Am J Ophthalmol.* 1936;19:209-15.
13. Barkan O. Recent advances in the surgery of chronic glaucoma. *Am J Ophthalmol.* 1937;20:1237-45.
14. Barkan O. Glaucoma: classification, causes, and surgical control. Results of gonioscopic research. *Am J Ophthalmol.* 1938;21:1099-117.
15. Goldmann H. Zur Technik der Spaltlampenmikroskopie. *Ophthalmologica.* 1938/1939;96(2):90-7.
16. Dellaporta A. Historical notes on gonioscopy. *Surv Ophthalmol.* 1975;20(2):137-49.
17. Trantas A. *Gonioscopy.* Athens: Leontides Publications; 1963.
18. Busacca A. *Elements de gonioscopie: normale, pathologique et expérimentale.* São Paulo: Tipografia Rossolillo; 1945.
19. Forbes M. Gonioscopy with corneal indentation. A method for distinguishing between appositional closure and synechial closure. *Arch Ophthalmol.* 1966;76(4):488-92.
20. Gradle HS, Sugar HS. Concerning the chamber angle. III. A clinical method of goniometry. *Am J Ophthalmol.* 1940;23:1135-9.
21. Scheie HG. Width and pigmentation of the angle of the anterior chamber; a system of grading by gonioscopy. *AMA Arch Ophthalmol.* 1957;58(4):510-2.
22. Shaffer RN. Primary glaucomas. Gonioscopy, ophthalmoscopy and perimetry. *Trans Am Acad Ophthalmol Otolaryngol.* 1960; 64:112-27.
23. Gorin G, Posner A. *Slitlamp gonioscopy.* 3a. ed. Baltimore: Williams & Wilkins; 1967.
24. Van Herick W, Shaffer RN, Schwartz A. Estimation of width of angle of anterior chamber. Incidence and significance of the narrow angle. *Am J Ophthalmol.* 1969;68(4):626-9.
25. Spaeth GL. The normal development of the human anterior chamber angle: a new system of descriptive grading. *Trans Ophthalmol Soc U K.* 1971;91:709-39.