

Uso profilático de Mitomicina C para inibir a formação de 'haze' após ceratectomia fotorrefrativa em miopias altas – resultados após dois anos

Prophylactic use of Mitomycin C to inhibit haze formation after photorefractive keratectomy in high myopia – results after two years

Paulo Ricardo Pereira de Oliveira¹, Laura Fernandez Simão², Sérgio Augusto Falkembach Simão³, James da Costa Marchiori⁴

RESUMO

Objetivo: Avaliar os resultados a longo prazo da aplicação profilática da Mitomicina C para inibir a formação de opacidade corneana em ceratectomia fotorrefrativa (PRK) em pacientes com miopia alta. **Métodos:** Estudo retrospectivo, descritivo, longitudinal que compreendeu 59 olhos (30 pacientes) que realizaram cirurgia de PRK com aplicação de Mitomicina C entre janeiro e março de 2008. Os critérios de inclusão dos pacientes foram: equivalente esférico maior do que -4,00 dioptrias, espessura corneana maior do que 480 µm, ausência de cirurgia prévia, de trauma ocular e de enfermidades oculares e sistêmicas. Após realização do PRK, os olhos foram tratados com micro esponja embebida com MMC 0,02% por 20 segundos sobre a área da ablação. Foram realizadas medidas de refração, acuidade visual sem correção, acuidade visual corrigida e observação da opacidade corneana através da lâmpada de fenda nos dois anos de seguimento. **Resultados:** No pós-operatório, não foram observados efeitos adversos imediatos ou tardios da MMC. Não foi observada opacidade corneana em nenhum olho após dois anos do ato cirúrgico. Em um olho foi observada opacidade grau 2,0 do terceiro até o sexto mês de seguimento. Nos demais olhos, não houve opacidade maior do que 1,0. A acuidade visual não corrigida foi de 20/40 ou melhor em 96,91% dos olhos e de 20/20 em 81,35% dos olhos. A acuidade visual corrigida manteve-se em 57 olhos e houve ganho de uma linha em 2 olhos. **Conclusão:** O uso profilático da Mitomicina C a 0,02% após PRK pareceu mostrar-se eficaz na redução de formação de opacidade ocular.

Descritores: Mitomicina C; Miopia/cirurgia; Procedimentos cirúrgicos oftalmológicos/métodos; Opacidade da córnea

¹Médico Oftalmologista e Professor Adjunto da Disciplina de Oftalmologia da Faculdade de Medicina da Universidade Luterana do Brasil – ULBRA - Canoas (RS), Brasil;

²Acadêmica de 12º semestre da Faculdade de Medicina da Universidade Luterana do Brasil – ULBRA - Canoas (RS), Brasil;

³Médico Oftalmologista da Clínica de Olhos Dr. Sérgio Simão - Porto Alegre (RS), Brasil;

⁴Médico Oftalmologista e Professor Assistente da Disciplina de Oftalmologia da Faculdade de Medicina da Universidade Luterana do Brasil – ULBRA - Canoas (RS), Brasil.

Universidade Luterana do Brasil – ULBRA - Canoas (RS), Brasil

Os autores declaram inexistir conflitos de interesse

Recebido para publicação em 20/10/2010 - Aceito para publicação em 15/3/2011

ABSTRACT

Purpose: to evaluate the long-term results of the prophylactic use of Mitomycin C in inhibiting haze formation after photorefractive keratectomy (PRK) for high myopia. **Methods:** This retrospective, descriptive and longitudinal study comprised 59 eyes (30 patients). The inclusion criteria were a spherical equivalent correction over -4,00 diopters, corneal thickness greater than 480 μm , no prior surgery, ocular trauma and ocular and systemic diseases. After PRK, the eyes were treated with a single intraoperative dose of MMC 0.02% applied topically with a soaked micro sponge placed over the ablated area for two minutes. Refraction, uncorrected visual acuity, best corrected visual acuity and slit lamp evidence of corneal opacity (haze) were performed on the two years of follow up. **Results:** No toxic or side effects, either immediate or delayed, were encountered postoperatively. Haze was not observed in any eye after two years of surgery. In one eye haze rate 2,00 was observed from the third until the sixth month of follow-up. In the other eyes, no haze rate higher than 1.0 was observed. The uncorrected visual acuity was 20/40 or better in 96.91% of the eyes and 20/20 in 81.35% of the eyes. Best corrected visual acuity was unchanged in 57 eyes and improved one line in 2 eyes. **Conclusion:** The prophylactic use of mitomycin C 0.02% after PRK suggested effectiveness in reducing haze formation.

Keywords: Mitomycin C; Myopia/surgery; Ophthalmologic surgical procedures/methods; Corneal opacity

INTRODUÇÃO

A ceratectomia fotorrefrativa (PRK) foi o primeiro procedimento cirúrgico amplamente aceito para a correção de baixos a moderados graus de miopia, astigmatismo e hipermetropia. No entanto, por razão de suas limitações, como desconforto no pós-operatório precoce, lenta reabilitação visual e opacidade corneana (haze), seu uso tornou-se limitado⁽¹⁾. Técnicas lamelares foram desenvolvidas na tentativa de superar estes problemas. Destas técnicas, o *Laser in situ queratomileusis* (LASIK) tornou-se o procedimento mais popular em nível mundial⁽²⁾.

Entretanto, em olhos com córneas delgadas e com miopias altas, existe o risco iminente de desestabilização biomecânica da córnea associado ao LASIK, o que pode levar à instabilidade estrutural e à ectasia tissular, ocasionando complicações tais como: astigmatismo irregular, perda da acuidade visual corrigida e ceratocone iatrogênico⁽³⁾. O alto risco de criação de uma lamela imperfeita no LASIK e, teoricamente, maior alteração das propriedades biomecânicas ainda fazem do PRK a técnica cirúrgica de escolha em inúmeras situações⁽⁴⁾.

A opacidade corneana é, provavelmente, a complicação mais comum após o PRK⁽⁵⁾. A transparência do tecido corneano depende de uma perfeita organização e distribuição das fibras de colágeno, dos ceratócitos e de suas alterações fenotípicas. A técnica de PRK desencadeia uma resposta cicatricial em que há ativação e proliferação dos ceratócitos na córnea, produzindo fibras de colágeno desorganizadas e fibrose, e o resultado final é a opacidade corneana⁽⁶⁾. Ela pode surgir nas primeiras semanas (forma recente) ou entre 4 a 12 meses (forma tardia) após a cirurgia. É uma condição severa, que pode levar à perda visual permanente. Possíveis fatores associados, como elevada quantidade de tecido

removido pelo laser, reepitelização tardia e a irregularidade do tecido estromal podem contribuir para o seu aparecimento⁽⁷⁻⁸⁾.

Várias modalidades foram sugeridas para tratar o haze, entre elas, incluem-se os corticoesteróides, PTK (ceratectomia fototerapêutica) e aplicação de Mitomicina C (MMC), que pode ser empregada com caráter terapêutico, em casos de opacidade pré-existente, ou profilático, em pacientes com alto risco para formação de opacidade corneana pós-operatória⁽⁹⁾.

A MMC é um agente alquilante e antiproliferativo que bloqueia replicação de DNA e RNA e inibe a síntese protéica a nível celular⁽¹⁰⁾. É usada em larga escala como agente quimioterápico e, na oftalmologia, é comumente utilizada para tratamentos cirúrgicos de glaucoma⁽¹¹⁾, pterígio⁽¹²⁾, neoplasias intraepiteliais da córnea e conjuntiva⁽¹³⁾ e em penfigóide ocular⁽¹⁴⁾. Na córnea a MMC age induzindo apoptose de ceratócitos no estroma anterior, inibindo a ativação, proliferação e migração dos ceratócitos e sua posterior transformação em fibroblastos e miofibroblastos, evitando, desta maneira, a formação de colágeno, a desorganização e a opacidade⁽¹⁵⁾.

O presente estudo tem como objetivo avaliar os resultados a longo prazo da aplicação profilática da Mitomicina C na formação de haze em ceratectomia fotorrefrativa (PRK) em pacientes com miopia alta após dois anos do ato cirúrgico.

MÉTODOS

Foi realizado um estudo retrospectivo, descritivo e longitudinal em 30 pacientes (59 olhos) que realizaram ceratectomia fotorrefrativa (PRK) entre janeiro e março de 2008.

Foram excluídos da amostra pacientes com equivalente esférico menor do que -4,00D, paquimetria corneal menor do que 480 micras, história de trauma ocular severo, qualquer cirurgia ocular prévia e enfermidades oculares ou sistêmicas com o potencial de interferir com o processo de cicatrização da córnea, como colagenose, diabetes, síndrome do olho seco, uveíte anterior e posterior, ceratocone, distrofia ou degeneração corneana, glaucoma, doenças da retina e opacidade do cristalino.

Em todos os pacientes foram avaliados na consulta pré-operatória os seguintes exames: refração estática e dinâmica, biomicroscopia, fundoscopia, medida da PIO, paquimetria ultrassônica e ceratoscopia computadorizada. Todos os pacientes receberam uma explicação sobre o procedimento a ser realizado e a eles foi solicitada uma carta de consentimento livre e esclarecida.

O procedimento cirúrgico de todos os pacientes foi realizado pelo mesmo cirurgião refrativo com extensa experiência com PRK.

No planejamento do PRK, a córnea não deve ficar com menos de 350 micras de espessura após a ablação corneana.

Os pacientes receberam anestesia tópica (Allergan®- cloridrato de tetracaína 100mg e cloridrato de fenilefrina 1mg), sem sedação sistêmica. O método cirúrgico consistiu em remover o epitélio corneano mecanicamente, seguido da ablação, realizada com excimer laser Zeiss Mel 70 G-scan®. Em todos os olhos, zona óptica fixa de 6 mm e zona de transição de 7,5 mm foram aplicadas. Imediatamente após a ablação a laser, única aplicação tópica de Mitomicina C 0,02% diluída em solução salina com micro esponja de merocel foi efetuada por 20 segundos. Logo após, a superfície corneana e a conjuntiva foram vigorosamente irrigados com 20 ml de solução salina balanceada (BSS).

Ao final do procedimento, em todos os pacientes foi aplicado uma lente de contato terapêutica. O manejo pós-operatório incluiu Gatifloxacino 0,3% de 3-3 horas por uma semana, Ceterolac de Trometamina 0,4% de 6-6 horas por uma semana e Carboximetilcelulose 0,5% de 3-3 horas por uma semana.

Uma vez completada a reepitelização e retirada da lente de contato terapêutica, o que geralmente ocorre no sétimo dia de pós-operatório, todos os olhos foram tratados com Acetato de Prednisolona 1,0% de 8-8 horas por um mês e Carboximetilcelulose 0,5% de 3-3 horas por um mês. Consultas pós-operatórias foram realizadas no primeiro e no sétimo dia após a cirurgia para

Tabela 1

Evolução da acuidade visual sem correção

	1º mês		3º mês		6º mês		1 ano		2 anos	
	n	%	n	%	n	%	n	%	n	%
20/20	22	37.28	32	54.23	43	72.88	48	81.35	48	81.35
20/25	15	25.42	15	25.42	10	16.94	5	8.47	5	8.47
20/30	16	27.11	8	13.55	3	5.08	1	1.69	1	1.69
20/40	4	6.77	3	5.08	2	3.38	2	3.38	2	3.38
20/50	1	1.69							1	1.69
20/60	1	1.69	1	1.69	1	1.69	2	3.38	1	1.69
20/70							1	1.69	1	1.69

Tabela 2

Classificação da opacidade corneana (Fantes et al., 1990)⁽¹⁶⁾

Grau	
0	Córnea transparente
0,5	Traços de opacidade corneana
1,0	Opacidade leve, não interfere na visualização de detalhes da íris
2,0	Opacidade moderada, leve dificuldade na visualização de detalhes da íris
3,0	Opacidade acentuada, moderada dificuldade na visualização de detalhes da íris
4,0	Opacidade acentuada, impedindo a visualização da íris

avaliar a reepitelização, retirar a lente terapêutica e avaliar possíveis efeitos adversos.

Após 15 dias da retirada da lente terapêutica, foram realizadas consultas para avaliação da acuidade visual e de possíveis complicações pós-operatórias. Após 45 dias da retirada da lente terapêutica, foram realizados exames de paquimetria ultrassônica, ceratoscopia computadorizada e medida da acuidade visual. Após 3 meses, 6 meses, 1 ano e 2 anos, foram realizados exames de medida da acuidade visual, fundoscopia, biomicroscopia, medida da PIO e ceratoscopia. Foram excluídos da amostra os pacientes que não compareceram a todas as consultas pós-operatórias.

Para a avaliação de *haze* corneano, foi usada a Escala de Graduação de Fantes et al. de grau 0 (ausência de *haze*) até grau 4,0 (*haze* acentuado, impedindo visualização da íris)⁽¹⁶⁾.

RESULTADOS

Foram incluídos no estudo 59 olhos de 30 pacientes que realizaram a cirurgia de PRK entre janeiro e março de 2008. A média da idade dos pacientes foi de

31,5 anos (de 19 a 49 anos). Do total, 20 mulheres (66,66%) e 10 homens (33,33%).

O equivalente esférico pré-operatório variou de -4,00 a -9,00 (média de 5,14) e o equivalente cilíndrico variou de zero a -4,5 (média de 1,31).

Dos 59 olhos estudados, observou-se acuidade visual corrigida pré-operatória de 20/70 em um olho, de 20/30 em um olho, de 20/25 em quatro olhos e de 20/20 nos restantes 53 olhos.

O fechamento do epitélio se observou entre quatro e sete dias do pós-operatório em todos os olhos.

Na tabela 1 podemos observar a acuidade visual sem correção pós-operatória do primeiro mês, terceiro mês, sexto mês, primeiro ano e segundo ano.

A acuidade visual corrigida pós-operatória após dois anos se manteve ou melhorou em todos os olhos. Mais especificamente, 57 olhos (96,61%) mantiveram a mesma acuidade visual corrigida e dois olhos (3,38%) ganharam uma linha. Em nenhum olho houve perda de linha de visão.

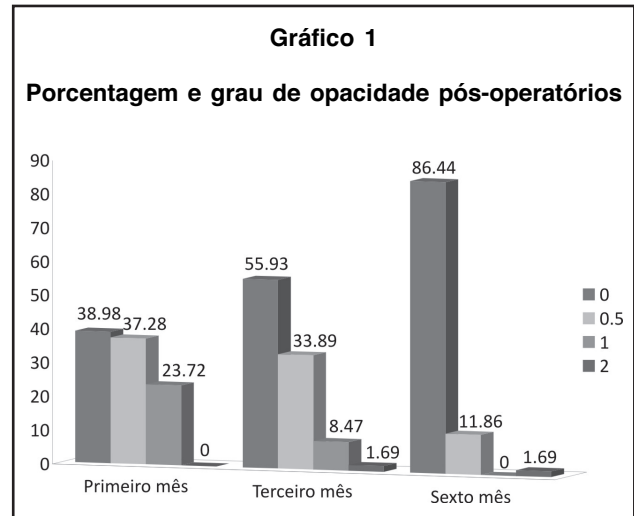
Quanto à opacidade corneana, no primeiro mês foram observados 23 olhos (38,98%) sem *haze*, 22 olhos (37,28%) com *haze* grau 0,5 e 14 olhos (23,72%) com *haze* grau 1. No terceiro mês, 33 olhos (55,93%) sem *haze*, 20 olhos (33,89%) com *haze* grau 0,5, 5 olhos (8,47%) com *haze* grau 1 e 1 olho (1,69%) com *haze* grau 2. No sexto mês, 51 olhos (86,44%) sem *haze*, 7 olhos (11,86%) com *haze* grau 0,5 e 1 olho (1,69%) com *haze* grau 2. Não foi observado *haze* após o primeiro e o segundo ano do pós-operatório em nenhum dos olhos.

No gráfico 1, podemos observar a porcentagem e grau de *haze* observados no primeiro, terceiro e sexto mês. Na tabela 2, podemos observar a classificação descrita por Fantes et al. para quantificar a opacidade corneana⁽¹⁶⁾.

DISCUSSÃO

A ocorrência de opacidade corneana (*haze*) é a principal complicação após a cirurgia de PRK. É significativamente mais comum em olhos submetidos à cirurgia para correção de altas ametropias. Geralmente, a opacidade é bilateral, sugerindo que haja mecanismo celular, desordem metabólica de base ou mesmo fatores ambientais que possam predispor a esta condição. Possíveis fatores associados, como quantidade de tecido removido pelo laser, reepitelização tardia, irregularidade do tecido estromal e integridade da membrana basal podem contribuir para o seu aparecimento⁽⁸⁻¹⁷⁾.

A opacidade corneana está relacionada a um pro-



cesso cicatricial complexo. A lesão do epitélio da córnea causada pelo PRK induz apoptose de ceratócitos, levando os ceratócitos circundantes a proliferarem e migrarem ao estroma médio e anterior após 12 a 24 horas. Estes ceratócitos, caracterizados por intensa atividade proliferativa, originam fibroblastos e miofibroblastos. Uma a duas semanas após a lesão identificam-se inúmeros miofibroblastos, que se caracterizam por alto poder contrátil e são marcados por alternada transparência, secundária à produção desorganizada de colágeno. Na maioria das vezes, o grau de opacidade tende a diminuir com o passar do tempo. Após 12 meses, observa-se melhora significativa, podendo não ocorrer total desaparecimento em muitos casos⁽¹⁸⁾.

Nos últimos anos, a aplicação tópica de Mitomicina C (MMC) durante a cirurgia de PRK tem sido sugerida como droga adjunta no tratamento da opacidade, em casos de opacidades pré-existent, e na profilaxia, em pacientes com alto risco para a formação da opacidade no pós-operatório. Majmudar et al. foram os primeiros pesquisadores a propor o uso de MMC 0,02% em pacientes com fibrose subepitelial secundária à cirurgia de PRK prévia e ceratotomia radial. Os autores demonstraram eficácia da droga, pois todos os olhos permaneceram com córnea clara, sem sinais de recorrência de fibrose e com melhora da acuidade⁽¹⁹⁾. Vigo et al. demonstraram uma significativa melhora na transparência de 31 pacientes com opacidade corneana pré-operatória, após serem submetidos à terapêutica com MMC 0,02% durante dois minutos⁽²⁰⁾. Nestes casos com a finalidade terapêutica, acredita-se que a remoção mecânica da fibrose subepitelial associada à ação da MMC resulte em apoptose e necrose de muitos fibroblastos e

miofibroblastos, minimizando a opacidade corneana⁽¹⁸⁾.

O mecanismo da MMC nos casos profiláticos é o mesmo, constituindo no bloqueio da replicação dos fibroblastos e impedindo que os mesmos venham a transformar-se em miofibroblastos⁽¹⁸⁾. Em 2005, através de um estudo contralateral, Gambato et al. demonstraram a eficácia da MMC 0,02% na prevenção da opacidade corneana após a cirurgia de PRK para a correção de altas miopias, quando comparadas com placebo. Durante o estudo não foi reportado nenhum efeito tóxico da droga⁽²¹⁾.

Após estes estudos demonstrando a eficácia da MMC em reduzir a formação da opacidade corneana, o uso tópico desta droga difundiu-se rapidamente entre os cirurgiões refrativos. Atualmente, ela vem sendo empregada de forma rotineira por muitos cirurgiões para prevenir a formação de opacidade corneana, independentemente da ametropia a ser corrigida.

Até o momento, protocolos diversos, envolvendo diferentes concentrações da droga e diferentes tempos de exposição, vêm sendo sugeridos sem que haja suporte científico para os mesmos. Em recente estudo em córneas de coelhos foi demonstrado que a aplicação de MMC na concentração de 0,002% de 12 segundos a 1 minuto, mostrou-se tão eficaz quanto a sua aplicação na concentração de 0,02%⁽²²⁾.

Não obstante, pouco se sabe sobre os efeitos tóxicos da droga a longo prazo. O bloqueio da replicação de fibroblastos pode resultar em defeituosa repopulação celular e conseqüente diminuição da celularidade estromal, levando a possíveis modificações estruturais da córnea. Alterações como afinamento corneano e até mesmo ectasias são motivo de preocupação a longo prazo. Em estudo realizado recentemente, a aplicação de MMC em córneas de coelhos após PRK foi, de fato, relacionada com diminuição da celularidade no estroma anterior da córnea e com persistência de baixa densidade celular aos seis meses de seguimento⁽²²⁾.

O presente estudo avaliou os efeitos do uso tópico da MMC na dose de 0,02% por 20 segundos quando utilizada de forma profilática na cirurgia de PRK para inibir a opacidade corneana, bem como seus possíveis efeitos colaterais nos dois anos de seguimento.

Em nosso estudo, o uso tópico da MMC não apresentou efeitos tóxicos severos imediatos, tais como quemose, infecção ciliar e atraso ou falha na reepitelização. A longo prazo, também não apresentou efeitos colaterais maiores, como edema, perfuração da córnea, glaucoma secundário e súbito aparecimento de catarata madura, ou menores, como aumento da sensibi-

lidade corneana e problemas no filme lacrimal⁽²³⁾. A maioria das complicações previamente relatadas esteve associada ao uso prolongado da droga (três vezes ao dia por 14 dias) e não somente a uma aplicação. Dougherty et al. relataram afinamento e perfuração escleral após cinco semanas de cirurgia de pterígio associada com única aplicação de MMC 0,02% na esclera por três minutos⁽²⁴⁾. Em comparação com o nosso estudo, exposição mais longa e aplicação em diferente local (esclera x córnea) podem explicar o efeito tóxico observado.

Em nosso estudo, não foi observada opacidade corneana em nenhum olho após dois anos do ato cirúrgico. Em um olho foi observada opacidade grau 2,0 do terceiro até o sexto mês de seguimento. Nos demais olhos, não houve *haze* maior do que grau 1,0. Na literatura, encontramos relatos de opacidade de grau maior ou igual a 1,0 após seis meses em até 63% de olhos tratados com PRK sem o uso de MMC e em até 20% após um ano⁽²¹⁻²⁵⁾.

Neste estudo, a efetividade da MMC em inibir a formação de opacidade ocular foi devidamente observada, bem como sua segurança no que concerne à ausência de efeitos colaterais nos dois anos de seguimento dos pacientes.

Em outros estudos, reporta-se hipocorreção intencional de 10% na refração, de forma sistemática, com o objetivo de evitar a hipercorreção⁽²⁵⁾. Neste estudo, decidiu-se realizar correção de 100%.

A acuidade visual não corrigida foi de 20/40 ou melhor em 96,91% dos olhos e de 20/20 em 81,35% dos olhos. Esses resultados refrativos são melhores quando comparados com resultados após LASIK e PRK sem o uso de MMC⁽²⁶⁻²⁷⁾.

No que diz respeito à acuidade visual corrigida, não houve perda de linha de visão em nenhum olho. Houve melhora da acuidade visual em dois olhos (3,38%), os quais ganharam uma linha de visão em relação à acuidade visual pré-operatória. Nos 57 olhos restantes (96,61%), a acuidade visual pré-operatória foi mantida. Este é um parâmetro muito importante, visto que opacidade da córnea influencia na acuidade visual corrigida.

As limitações deste estudo incluíram sua natureza retrospectiva, a ausência de grupo-controle e a avaliação do *haze* somente com parâmetros clínicos, sem a utilização de contagem celular através de microscopia especular da córnea.

Acreditamos que o seguimento de dois anos dos pacientes após o ato cirúrgico possa não ser suficiente

para que cheguemos a conclusões finais sobre a segurança da MMC, já que este fármaco é considerado um agente radiomimético com efeitos a longo prazo e, possivelmente, permanente sobre os tecidos.

CONCLUSÃO

Os resultados do nosso estudo indicam que a aplicação de Mitomicina C 0,02% na cirurgia de PRK para miopias maiores de 4 dioptrias demonstrou eficácia na redução de formação de opacidade ocular. A segurança da Mitomicina C no que concerne aos efeitos colaterais a longo prazo também pôde ser observada através do acompanhamento dos pacientes por 2 anos após o ato cirúrgico.

REFERÊNCIAS

1. Stein R. Photorefractive keratectomy. *Int Ophthalmol Clin*. 2000;40(3):35-56.
2. Pallikaris IG, Papatzanaki ME, Stathi EZ, Frenschok O, Georgiadis A. Laser in situ keratomileusis. *Lasers Surg Med*. 1990;10(5):463-8.
3. Walker MB, Wilson SE. Incidence and prevention of epithelial growth within the interface after laser in situ keratomileusis. *Cornea*. 2000;19(2):170-3.
4. Netto MV, Mohan RR, Ambrosio R Jr, Hutcheon AE, Zieske JD, Wilson SE. Wound healing in the cornea: a review of refractive surgery complications and new prospects for therapy. *Cornea*. 2005;24(5):509-22.
5. Sher NA, Hardten DR, Fundingsland B, DeMarchi J, Carpel E, Doughman DJ, et al. 193-nm excimer photorefractive keratectomy in high myopia. *Ophthalmology*. 1994;101(9):1575-82.
6. Mohan RR, Hutcheon AE, Choi R, Hong J, Lee J, Mohan RR, et al. Apoptosis, necrosis, proliferation, and myofibroblast generation in the stroma following LASIK and PRK. *Exp Eye Res*. 2003;76(1):71-87.
7. Moller-Pedersen T, Li HF, Petroll WM, Cavanagh HD, Jester JV. Confocal microscopic characterization of wound repair after photorefractive keratectomy. *Invest Ophthalmol Vis Sci*. 1998;39(3):487-501.
8. Netto MV, Mohan RR, Sinha S, Sharma A, Dupps W, Wilson SE. Stromal haze, myofibroblasts, and surface irregularity after PRK. *Exp Eye Res*. 2006;82(5):788-97.
9. Talamo JH, Gollamudi S, Green WR, De La Cruz Z, Filatov V, Stark WJ. Modulation of corneal wound healing after excimer laser keratomileusis using topical mitomycin C and steroids. *Arch Ophthalmol*. 1991;109(8):1141-6.
10. Calabresi P, Chabner BA. Antineoplastic agents. In: Gilman AG, Gilman A, Goodman LS, editors. *Goodman and Gilman's The pharmacological basis of therapeutics*. 8th ed. New York: Pergamon Press; c1990.
11. Norris EJ, Schiffman JC, Palmberg PF, Mello PAA. Resultado a longo prazo do uso de drogas antiproliferativas na trabeculectomia primária. *Arq Bras Oftalmol*. 2002;65(4):409-13.
12. Akura J, Kaneda S, Matsuura K, Setogawa A, Takeda K, Honda S. Measures for preventing recurrence after pterygium surgery. *Cornea*. 2001;20(7):703-7. Comment in: *Cornea*. 2003;22(3):282-3; author reply 283.
13. Daniell M, Maini R, Tole D. Use of mitomycin C in the treatment of corneal conjunctival intraepithelial neoplasia. *Clin Experiment Ophthalmol*. 2002;30(2):94-8.
14. Donnenfeld ED, Perry HD, Wallerstein A, Caronia RM, Kanellopoulos AJ, Sforza PD, et al. Subconjunctival mitomycin C for the treatment of ocular cicatricial pemphigoid. *Ophthalmology*. 1999;106(1):72-8; discussion 79.
15. Kim TI, Pak JH, Lee SY, Tchah H. Mitomycin C-induced reduction of keratocytes and fibroblasts after photorefractive keratectomy. *Invest Ophthalmol Vis Sci*. 2004;45(9):2978-84.
16. Fantes FE, Hanna KD, Waring GO 3rd, Pouliquen Y, Thompson KP, Savoldelli M. Wound healing after excimer laser keratomileusis (photorefractive keratectomy) in monkeys. *Arch Ophthalmol*. 1990;108(5):665-75. Comment in: *Arch Ophthalmol*. 1991;109(1):15.
17. Stramer BM, Zieske JD, Jung JC, Austin JS, Fini ME. Molecular mechanisms controlling the fibrotic repair phenotype in cornea: implications for surgical outcomes. *Invest Ophthalmol Vis Sci*. 2003;44(10):4237-46.
18. Vieira Netto M, Ambrósio Júnior R, Chalita MR, Krueger RR, Wilson SE. Resposta cicatricial corneana em diferentes modalidades de cirurgia refrativa. *Arq Bras Oftalmol*. 2005;68(1):140-9.
19. Majmudar PA, Forstot SL, Dennis RF, Nirankari VS, Damiano RE, Brenart R, Epstein RJ. Topical mitomycin-C for subepithelial fibrosis after refractive corneal surgery. *Ophthalmology*. 2000;107(1):89-94.
20. Vigo L, Scandola E, Carones F. Scraping and mitomycin C to treat haze and regression after photorefractive keratectomy for myopia. *J Refract Surg*. 2003;19(4):449-54.
21. Gambato C, Ghirlando A, Moretto E, Bussato F, Midena E. Mitomycin C modulation of corneal wound healing after photorefractive keratectomy in highly myopic eyes. *Ophthalmology*. 2005;112(2):208-18; discussion 219. Comment in: *Ophthalmology*. 2006;113(2):357; author reply 357-8.
22. Netto MV, Mohan RR, Sinha S, Sharma A, Gupta PC, Wilson SE. Effect of prophylactic and therapeutic mitomycin C on corneal apoptosis, cellular proliferation, haze, and long-term keratocyte density in rabbits. *J Refract Surg*. 2006;22(6):562-74.
23. Rubinfeld RS, Pfister RR, Stein RM, Foster CS, Martin NF, Stoleru S, et al. Serious complications of topical mitomycin-C after pterygium surgery. *Ophthalmology*. 1992;99(11):1646-54.
24. Dougherty PJ, Hardten DR, Lindstrom RL. Corneal scleral melt after pterygium surgery using a single intraoperative application of mitomycin-C. *Cornea*. 1996;15(5):537-40.
25. Carones F, Vigo L, Scandola E, Vacchini L. Evaluation of the prophylactic use of mitomycin-C to inhibit haze formation after photorefractive keratectomy. *J Cataract Refract Surg*. 2002;28(12):2088-95.
26. Stojanovic A, Nitter TA. 200 Hz flying-spot technology of the LaserSight LSX excimer laser in the treatment of myopic astigmatism: six and 12 month outcomes of laser in situ keratomileusis and photorefractive keratectomy. *J Cataract Refract Surg*. 2001;27(8):1263-77.
27. Rashad KM. Laser in situ keratomileusis for myopic astigmatism. *J Refract Surg*. 1999;15(6):653-60.

Endereço para correspondência:

Paulo Ricardo Pereira de Oliveira

Rua Padre Chagas, nº 66 - Sala 603

Bairro Moinhos de Vento

CEP 90570-080 - Porto Alegre (RS), Brasil

e-mail: pricardo.pdeoliveira@gmail.com