

Seleção de córneas para transplantes

Corneal selection for transplants

Luís Antonio Gorla Marcomini¹, Régia Maria Gondim Ramos Sobral², Giselle Oliveira Seixas², Sidney Júlio de Faria e Sousa³

RESUMO

O transplante de córnea é singular, pelo fato de ser habitualmente realizado em pessoas com deficiência visual, mas com expectativa de vida, mobilidade e convivência social preservadas. Um enxerto mal-sucedido pode levar à cegueira real ou ao sofrimento permanente, motivado por dor ou desconforto ocular. Um dos fatores fundamentais do sucesso do mesmo é o uso de córneas de boa qualidade. A seleção dessas córneas assenta-se em três princípios: inocuidade, transparência e vitalidade. Cada um deles é analisado detalhadamente neste trabalho.

Descritores: Transplante de córnea; Preservação de órgãos; Doadores de tecidos; Seleção do doador; Coleta de tecidos e órgãos; Controle de qualidade

ABSTRACT

Corneal transplantation is singular because it is habitually performed on persons with visual deficiency but with preserved life expectancy, mobility and social life. A graft not well succeeded may cause real blindness and permanent misery due to pain and discomfort. One of the fundamental determinants of the success of corneal transplantation is the use of corneas of good quality. The selection of these corneas is based on three rules: innocuousness, transparency and vitality. Each one of these concepts is considered in detail in this work.

Keywords: Corneal transplantation; Organ preservation; Tissue donors; Donor selection; Tissue and organ harvesting; Quality control

¹Professor adjunto do Departamento de Medicina do Centro de Ciências Biológicas e da Saúde da Universidade Federal de São Carlos - (UFSCar) – São Carlos (SP), Brasil;

²Pós-graduando do Departamento de Oftalmologia, Otorrinolaringologia e Cirurgia de Cabeça e Pescoço da Faculdade de Medicina de Ribeirão Preto da Universidade de São Paulo (FMRP/USP)– Ribeirão Preto (SP), Brasil;

³Professor Associado do Departamento de Oftalmologia, Otorrinolaringologia e Cirurgia de Cabeça e Pescoço da Faculdade de Medicina de Ribeirão Preto da Universidade de São Paulo - (FMRP/USP) - Ribeirão Preto (SP), Brasil;

Instituição: Departamento de Oftalmologia, Otorrinolaringologia e Cirurgia de Cabeça e Pescoço da Faculdade de Medicina da Universidade de São Paulo - (FMRP/USP) - Ribeirão Preto (SP), Brasil

Os autores declaram inexistir conflitos de interesse

Recebido para publicação em 20/7/2010 - Aceito para publicação em 20/6/2011

INTRODUÇÃO

O transplante de córnea proporciona a recuperação visual, de forma eficiente e a baixo custo, de pessoas cujos olhos apresentem distúrbios da transparência e da regularidade óptica da córnea. Ele também auxilia no alívio da dor do edema crônico dessa estrutura. Mas, como em qualquer transplante, tem a potencialidade de transmitir doenças devastadoras como, por exemplo, a raiva. O que o distingue é que, na maioria dos casos, o candidato à cirurgia não é cego, na concepção literal de cegueira. Pode estar incapacitado para o trabalho, para o estudo, mas não para as atividades corriqueiras da vida. Se o transplante falhar, há chances de perda completa da visão, além do surgimento de dor provocada pelo edema de córnea, glaucoma ou ambos⁽¹⁾. Acresça a isso, o fato de as indicações dos transplantes de córnea ainda não estarem devidamente sistematizadas. Muitos enxertos poderiam ser evitados caso os cirurgiões tivessem mais experiência com adaptações de lentes de contato rígidas e com a prescrição de óculos em casos difíceis. Nos transplantes de órgãos como os de rim, pulmão e coração esse problema não tende a ser tão relevante, uma vez que a indicação cirúrgica é habitualmente feita como último recurso de preservação da vida. Se o enxerto durar pouco, ganhou-se tempo; se falhou, foi tentativa válida extrema.

Por causa dessas singularidades, dois fatores são particularmente críticos no transplante de córnea: a indicação cirúrgica e o controle de qualidade do tecido doado. O presente trabalho trata especificamente do segundo fator, de acordo com a experiência acumulada pelo Banco de Olhos do Hospital das Clínicas de Ribeirão Preto, nos seus vinte anos de funcionamento.

Filosofia da captação

A seleção das córneas está intimamente ligada à filosofia de captação. Bancos de Olhos eficientes definem uma região de atuação, onde cada morte é imediatamente comunicada à central de trabalho. Então, funcionários treinados abordam a família do morto para pedir autorização de retirada do olho. Todas as doações são aceitas independentemente da idade e enfermidade do doador, causa e tempo de morte. As exceções provêm de portadores de doenças que possam ameaçar a saúde do enucleador como Aids, Raiva e Doença de Creutzfeldt-Jakob.

Numa sociedade não habituada a doar órgãos, as primeiras doações são aparentemente conseguidas com o constrangimento. Os familiares são pegos de surpresa e acabam consentindo, pelo acanhamento de dizer “não” à equipe de captação. Com o tempo, percebem que o ato foi benéfico para toda a família. Entendem que, se algo

efetivo pudesse ter sido feito para ajudar o ente querido a ser aceito no Além, isto foi feito. O agnóstico também se sente reconfortado por perceber que parte do ente querido continua vivo, útil e atuante. Com o tempo essas percepções vão se incorporando à consciência coletiva da comunidade, como forma eficaz de conforto espiritual frente à morte. Uma doação ofertada e não efetivada, por falha do Banco de Olhos, passa a ser tomada como desrespeito a direito adquirido: o direito da doação. Este é o motivo da tendência de se aceitar todas as doações e só depois selecioná-las. Com isso, a seleção de tecido é mais laboriosa e a porcentagem de descartes de córneas é maior do que quando se opta pelo aceite seletivo.

Bases da seleção do tecido doador

A seleção do tecido doador se assenta em três princípios: inocuidade, transparência e vitalidade.

Inocuidade

Inocuidade é a propriedade do enxerto não causar mal ao receptor. Ela se baseia no princípio hipocrático do “*primum non nocere*”. A preocupação é que a córnea não transmita doenças oculares ou sistêmicas.

A superfície de cerca de 80% dos olhos enucleados apresenta-se colonizada por bactérias⁽²⁾. O perigo dessa contaminação é a transferência de germes, do enxerto para o interior do olho receptor, desencadeando infecção intraocular^(3,4). Apesar disso, a contaminação da superfície ocular não pode ser adotada como critério de exclusão porque o descarte de córneas seria exagerado. Na prática, o problema é contornado com as seguintes medidas: 1) rigoroso controle da contaminação durante a enucleação; 2) banho de imersão do globo enucleado, por 10 minutos, em colírio de ciprofloxacino a 0,3%; 3) descarte dos olhos expostos a condições de grande potencial de contaminação ocular, como estadia em UTI; 4) uso de soluções de preservação de tecido que contenham antibiótico.

A seleção das córneas em termos de inocuidade se baseia, então, em dois procedimentos: exame sorológico e análise do prontuário médico do doador. Em nosso Banco de Olhos, metade dos descartes, pelos critérios de inocuidade, se deve ao exame sorológico e metade, à análise de prontuário. Esses números atestam a importância da história médica do doador. Esta é a razão de se evitar o uso de tecidos de doadores com passado médico desconhecido.

As enfermidades comprovadamente transmitidas pelo enxerto de córnea são: Hepatite B, Raiva, Enfermidade de Creutzfeldt-Jakob e Retinoblastoma⁽⁵⁻¹⁰⁾. Embora não haja relatos concretos de transmissão da Hepatite C e da Aids, dado a gravidade, elas também constituem contraindicações absolutas para o uso das córneas.

Acrescente-se a isso o fato de já terem sido isolados o vírus HIV e da Hepatite C em lavados de córneas de doadores soropositivo^(11,12). Curiosamente, há relatos de transplantes feitos inadvertidamente com tecido de portadores assintomáticos do vírus HIV^(13,14). Os receptores de órgãos sólidos contraíram o vírus, enquanto que os receptores das córneas continuaram soronegativos.

O principal objetivo das análises sorológicas do doador morto é a detecção de Aids, Hepatite B e C. Em termos de análise de prontuário, a Associação Americana de Banco de Olhos criou e, constantemente atualiza, uma lista de condições potencialmente perigosas de transmissão de moléstias via enxerto⁽¹⁵⁾. Elas podem ser resumidas em 6 categorias: 1) exposição prévia do doador a condições favoráveis à contaminação da superfície ocular (imunossupressão, terapia intensiva, pneumonia e septicemia); 2) infecção pelo vírus HIV, história de exposição a drogas ou de promiscuidade sexual; 3) hepatites de origem infecciosa, presumivelmente infecciosa ou insuficientemente caracterizadas; 4) doenças do SNC de origem infecciosa, presumivelmente infecciosa ou insuficientemente caracterizadas; 5) neoplasias do sangue ou do sistema linfático; 6) neoplasias oculares ou de órbita. Essa lista também inclui condições oculares como: cirurgias oculares prévias, glaucoma, uveítes de repetição ou história de quaisquer condições que, apesar de não transmissíveis, possam prejudicar a vitalidade ou a transparência do enxerto.

Nosso Banco de Olhos adota a prática da cultura do botão corneoescleral, após a trepanação do enxerto. Essa prática tem três vantagens: 1) controlar a frequência de contaminação do tecido disponibilizado pelo Banco de Olhos; 2) livrar o Banco da culpa de uma eventual infecção não veiculada pelo enxerto; 3) antecipar o agente causal de uma eventual infecção veiculada pelo enxerto.⁽¹⁶⁾

Transparência

A transparência da córnea é testada no globo ocular íntegro, dentro da câmara úmida, com o auxílio de uma lâmpada de fenda, com aumento de 10 vezes. A figura 1 mostra um suporte para prender a câmara úmida à lâmpada de fenda.

Câmara úmida é um recipiente com tampa, de volume suficiente para conter o globo ocular e com fundo revestido por chumaço de algodão saturado de soro fisiológico⁽¹⁷⁾. Os olhos são enucleados com os cuidados de esterilidade próprios das cirurgias oculares, independentemente do local onde o procedimento é realizado. Em seguida, são colocados em câmara úmida para serem transportados ao laboratório do Banco de Olhos, onde serão examinados.

A transparência corneana pode estar diminuída por edema do epitélio, do estroma ou de ambos. Aparen-

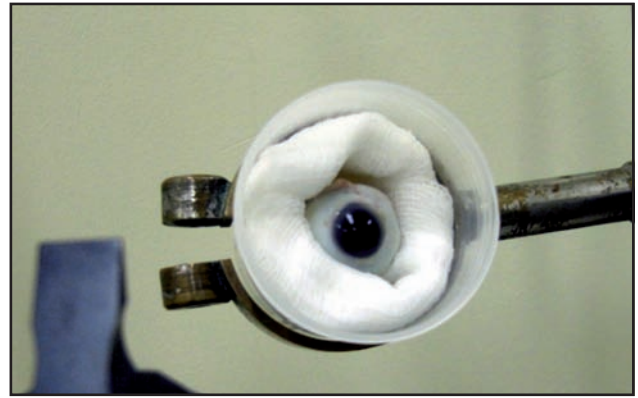


Figura 1: Exame do olho em câmara úmida

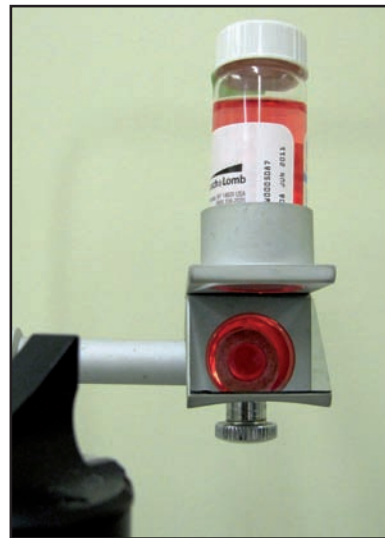


Figura 2: Exame da córnea "in vitro" por meio do analisador e Cowden

temente, o epitélio do enxerto é trocado pelo do receptor. Por isso as análises dessa camada tendem a ser consideradas pouco importantes na seleção da córnea. Entretanto, se seu aspecto estiver muito ruim, por exemplo, completamente acinzentado, ou com múltiplas áreas de descamação, interpreta-se que a córnea deva ter passado por grande sofrimento. Maior as chances, então, da função endotelial estar comprometida, o que aumenta a possibilidade de falha do enxerto. Nesse caso, devem-se considerar outras variáveis (idade, tempo de morte e outras) para que se opte pela continuação da seleção ou pelo descarte imediato do tecido. Como regra, quanto mais saudável o epitélio do enxerto, mais suave o pós-operatório imediato do transplante, não só em termos de sinais como de sintomas.

O edema do estroma se manifesta pelo espessamento da córnea. Ele também gera pregas na Descemet. Ambos os fenômenos contribuem para a diminuição da transparência da córnea. O edema não constitui problema, a não ser quando intenso. Tende a desa-

parecer com a recuperação da bomba endotelial, após o transplante. Entretanto, se for intenso, maior serão as chances de que tenha havido comprometimento endotelial. Nesse caso, deve-se também levar em conta outras variáveis (idade, tempo de morte e outras) para que se opte pela continuação da seleção ou pelo descarte imediato do tecido.

O edema de estroma pode ser categorizado pela espessura, transparência e frequência das pregas de Descemet. Quando intenso, a espessura da córnea é pelo menos 50% maior do que o normal; há dificuldade de identificação da pupila do olho examinado; as pregas de Descemet são abundantes. Quando moderado, a espessura é 25% a 50% maior que a normal; há dificuldade de identificação dos detalhes da Iris; a frequência das pregas de Descemet é menor que no caso anterior. Na ausência de edema a transparência e a espessura são normais; não há pregas. O edema leve é intermediário entre o ausente e o moderado.

Os próximos elementos a serem pesquisados são: arco senil e pterígio. Considera-se que ambos não devam ultrapassar 1,5 milímetros da córnea periférica, para que não perturbem a transparência do enxerto. O arco senil gera estética ruim, particularmente quando incluído em enxertos de pessoas jovens, pois não desaparece com o tempo. O pterígio gera cicatriz ao ser extirpado.

Outros achados desta fase são: corpos estranhos, vascularização, depósitos de substâncias, infiltrados celulares, zonas de dessecação, adelgaçamentos do estroma, cicatrizes (incluindo as cirúrgicas) e precipitados endoteliais. Muitos deles não representam problemas de transparência propriamente ditos, mas de saúde do enxerto. Infiltrados celulares sugerem infecção. Vascularização indica inflamação ou hipóxia prolongada. Depósitos de substâncias decorrem de inflamações ou de doenças metabólicas corneanas. Precipitados endoteliais denotam inflamação crônica. Os adelgaçamentos associam-se às ectasias naturais ou iatrogênicas e prenunciam irregularidades ópticas. Note-se que, nesta fase, a análise do endotélio é secundária, uma vez que o edema de córnea, típico da pós-morte, dificulta sua visualização.

Quando os olhos do cadáver permanecem semiabertos, por tempo prolongado, o terço inferior da córnea desidrata. O epitélio da região se solta e o estroma subjacente perde transparência, assumindo aspecto leitoso-acinzentado. Isto é chamado dessecação corneana. Nossa conduta, frente a esse achado, é o descarte do tecido, embora não estejamos convencidos de que isso seja realmente necessário.

É frequente detectar-se cicatrizes corneanas, sem implicações desfavoráveis, tanto do ponto de vista vi-

sual quanto estético. Na mesma categoria se enquadram as cicatrizes dos pterígios que não invadem o centro da córnea, e as dessecações. Todas geram invariavelmente o descarte da córnea, porque o cirurgião reluta em aceitar tecidos com essas características. Por outro lado, córneas com transparência ruim, mas com bom endotélio – que poderiam ser usadas nos transplantes endoteliais – ou córneas com boa transparência e endotélio ruim – que poderiam ser utilizadas em enxertos lamelares – também são rotineiramente descartadas. Isto se deve à falta de diálogo entre o pessoal do Banco de Olhos e o cirurgião.

Para evitar descartes desnecessários, o funcionário pode explicar, por exemplo, que aquela cicatriz da córnea foi desconsiderada, não por desleixo, mas pelo fato dela ser irrelevante para o sucesso do transplante. O cirurgião, por outro lado, pode conseguir mais rapidamente a córnea, explicando que precisa apenas do endotélio saudável, uma vez que planeja realizar enxerto endotelial. Entretanto, para que isso se concretize é necessário que: 1) a distribuição dos tecidos seja feita pelo Banco de Olhos; quem distribui deve conhecer o tecido, para elucidar dúvidas e atender às necessidades de cada cirurgião; 2) o Banco de Olhos tenha clientela restrita, para criar familiaridade entre seu pessoal e o cirurgião; 3) a regulamentação dos Bancos de Olhos seja específica, simples e ágil, para viabilizar as premissas anteriores.

Embora o foco das análises seja centrado na córnea, a atenção deve igualmente voltar-se para outros achados potencialmente relevantes, como: 1) anormalidades congênitas: microcórnea, megalocórnea, ceratocone, colobomas; 2) evidências de traumas oculares: lacerações do globo, hifema, corpo estranho intraocular; 3) sinais de infecção intraocular: hipópico; 4) evidências de cirurgias prévias: lente intraocular, cintas, válvulas; 5) sinais de doenças sistêmicas: icterícia. A icterícia, em si, não é uma contra-indicação de uso da córnea. Na sua presença, é preciso descartar as hepatites virais.

Vitalidade

Vitalidade é a propriedade de a córnea permanecer desidratada e transparente no leito hospedeiro. Como isso depende essencialmente da saúde do endotélio, o ideal é que ela fosse avaliada por meio de algum teste de funcionalidade endotelial⁽¹⁸⁾. Como na prática, esse teste ainda não existe, a alternativa é analisar a morfologia do endotélio e conjecturar sobre seu funcionamento.

A análise da morfologia endotelial é feita no botão córneo-escleral, mergulhado no meio líquido de preservação, com o auxílio de lâmpada de fenda ou micros-

cópio especular. O botão córneo-escleral é composto pela córnea e por um anel de esclera, de aproximadamente 2 mm de largura, que serve para o manuseio do tecido. A vantagem da análise “in vitro” é que ela pode ser feita pelo lado interno da córnea. Isso evita as eventuais dificuldades de visualização do endotélio, motivadas pelo edema corneano pós-morte.

O exame da lâmpada de fenda é feito diretamente através do frasco do preservante, imobilizado por suporte fixo. Um desses suportes é o analisador de Cowden⁽¹⁹⁾. Ele mantém o frasco na vertical e, por meio de um espelho inclinado 45°, permite a análise do botão corneoescleral pelo fundo do recipiente. Sob aumento de 40 vezes é possível ver o mosaico endotelial refletido (Figura 2).

A lógica das análises morfoscópicas e morfométricas do endotélio se baseia nas seguintes suposições: 1) do nascimento até a morte há uma perda espontânea e progressiva de células endoteliais; 2) essa perda pode ser acelerada por cirurgias intraoculares, inflamações da câmara anterior, anóxia corneana, glaucoma e distrofia guttata; 3) dado a ínfima capacidade reprodutiva do endotélio as células mortas não são repostas; 4) os espaços celulares vagos são preenchidos pelas células vizinhas que se hipertrofiam e, nesse processo, perdem o formato hexagonal; 5) quanto maior a perda endotelial maior a frequência de células hipertrofiadas (polimegalismo) e maior a variedade de formas celulares (pleomorfismo)^(20,21).

Esses conceitos levam às seguintes interpretações: 1) se a frequência de polimegalismo e pleomorfismo for alta é porque a perda celular foi elevada. Há, portanto, maior risco de que a vitalidade do enxerto esteja ameaçada; 2) perdas endoteliais agudas, associadas a traumas mecânicos sofridos pela córnea, imediatamente antes da morte ou durante a retirada do botão, tendem a deixar vazios no mosaico endotelial, pela ausência de tempo hábil de reação celular compensatória. Esses vazios podem assumir padrões que denunciam a natureza do trauma. Por exemplo, se a perda endotelial tiver formato linear tipo “*caminho de lesma*”, pode-se inferir que o trauma foi provavelmente causado pelo técnico, no momento da retirada do botão córneo-escleral. Traumas frontais do globo tendem a causar perdas endoteliais espalhadas como “*tiros de chumbinho*” (Figura 3).

A Distrofia guttata caracteriza-se por espessamentos nodulares da Descemet, gerados pelo acúmulo de colágeno produzido pela célula endotelial doente. Eles aparecem primeiro no centro e gradualmente se espalham para a periferia da córnea. Geralmente surgem após os 40 anos e são mais prevalentes em mulheres. A despeito das lesões serem elevadas, protraindo na câmara anterior, à iluminação especular elas simulam buracos negros na superfície endotelial.

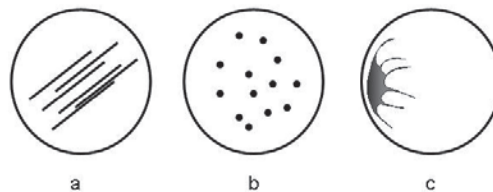


Figura 3: Padrões de perdas endoteliais traumáticas: a) caminho de lesma; b) tiros de chumbinho; c) trauma pelo instrumento cirúrgico

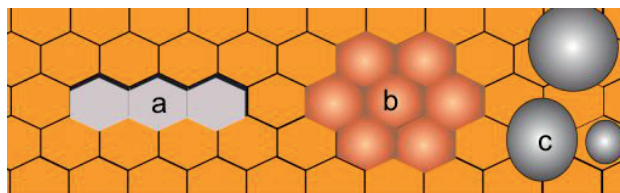


Figura 4: Alterações endoteliais vistas como acúmulos de pontos escuros na malha endotelial: a) ilhas de perdas celulares; b) pseudoguttata; c) guttata

Quando numerosas e confluentes indicam doença inata do endotélio, contraindicando o uso do tecido para enxertos convencionais. Quando esparsas e restritas à periferia da córnea constituem os corpúsculos de Hassall-Henle e não oferecem risco⁽²²⁾.

A guttata deve ser diferenciada da pseudoguttata e das ilhas de perdas endoteliais (Figura 4). Todas elas simulam buracos escuros à iluminação especular. Na pseudoguttata as células estão inchadas devido ao edema endotelial, frequentemente associado ao resfriamento do meio de preservação. Nas ilhas de perda celular, que podem apresentar as mais variadas configurações, como caminho de lesma, tiro de chumbinho, as células estão ausentes formando escavações verdadeiras na malha endotelial. A distinção entre essas três entidades envolve muita experiência e atenção para detalhes como: idade, sexo do doador, grau de resfriamento do meio de preservação, configuração e distribuição das lesões.

O aumento do tamanho das células endoteliais decorre da necessidade de se preencher os espaços vazios deixados pelas células mortas e descamadas do endotélio. Está diretamente relacionado com a perda endotelial. Entretanto, ainda que permita fazer inferências sobre a perda celular ele não a quantifica. Quem faz isso é o microscópio especular. Ocorre que até mesmo esse instrumento é criticável como estimador da função endotelial, uma vez que fornece apenas a medida do número de células no momento do exame. Não revela nada sobre a evolução da perda endotelial. É onde entra o pleomorfismo e o polimegalismo. Se forem acentuados, é provável que a velocidade de perda celular estivesse ace-




Figura 5: Células endoteliais: a) células de tamanho normal; b) células com tamanho acentuadamente aumentado, sugerindo grande perda endotelial; A variação modesta do tamanho (polimegalismo) e do formato (pleomorfismo) das células sugere que o endotélio esteja sadio e estável

lerada, antes do óbito. Se forem pouco pronunciados, é porque a taxa de perdas provavelmente já tivesse voltado ao ritmo normal, com as células acomodadas homogeneamente ao espaço disponível, sem discrepâncias acentuadas de forma e tamanho (Figura 5).

Entre experientes analisadores de endotélio prevalece a desconfiança de que o polimegalismo indicativo de risco de insuficiência endotelial tende a apresentar-se em nichos, com padrão de roseta, espalhados por toda malha endotelial. Essas rosetas são formadas por uma célula grande, arredondada, circundada por um grupo de células pequenas, com áreas inferiores à média. A importância dessas configurações ainda não foi suficientemente comprovada, mas é prudente ficar atento a elas. Em suma, suspeita-se que a correlação da função endotelial com a morfologia seja maior do que com a contagem celular⁽²³⁻²⁶⁾.

O aspecto do endotélio é influenciado pelo resfriamento e pela composição do meio de preservação. O resfriamento alivia o trabalho da bomba endotelial, mas gera edema celular. Para neutralizá-lo, os meios contêm agentes desidratantes como o dextrano e o sulfato de condroitina. Em geral, quanto mais efetiva a desidratação mais duradoura a preservação. No Optisol, nos três primeiros dias de preservação, prevalece o edema endotelial. Como o edema obscurece os limites celulares, é preciso manter o frasco por 30 minutos fora da geladeira para que o exame do endotélio seja adequado. Mesmo assim, algumas células podem permanecer edemaciadas, gerando configurações semelhantes às da distrofia guttata ou do caminho de lesma. Às vezes é preciso esperar 1 hora para que o edema desapareça e se esclareça o diagnóstico. Após o terceiro dia de preser-

vação, passa a prevalecer a desidratação celular. Nesse cenário, o endotélio torna-se menos refletivo e as células menos aparentes. A contagem celular e as análises morfométricas tornam-se menos confiáveis. Em resumo, se o meio de preservação for eficiente na desidratação tecidual, as análises endoteliais tendem a ser paulatinamente menos confiáveis na medida em que se afasta do terceiro dia de preservação.

Suspeita-se que a degradação do conteúdo ocular, gerada pela morte do doador, possa alterar o humor aquoso de forma a acelerar a morte das células endoteliais⁽²⁷⁾. Isso sugere que quanto mais rápido o olho for retirado do cadáver e a córnea do olho, menor a chance de intoxicação endotelial. Ocorre que até o momento ainda não foi possível determinar a importância prática desse fenômeno. Por isso, a tendência atual é de desconsiderar o tempo de morte de 6 horas, como limite de retirada do olho, e substituí-lo pelas análises habituais do endotélio.

Córneas de doadores com menos de três anos de idade são muito elásticas. Não devem ser ofertadas pelo Banco de Olhos. O manuseio é trabalhoso, porque se enrolam facilmente sobre si mesmas. Quando transplantadas, tendem a assumir curvaturas acentuadas e irregulares gerando, com frequência, altas miopias de difícil correção ótica, mesmo com lentes de contato⁽²⁸⁻³⁰⁾. Quanto ao limite superior de idade, as informações são conflitantes. A razão sugere que a idade da córnea deva ser importante, mas, na prática, isto ainda não foi demonstrado⁽³¹⁻³⁵⁾. Seguindo o princípio de que o ato da doação não deve ser desestimulado, o ideal é que não haja restrição de idade quanto à aceitação da doação. Quanto à distribuição, o problema deve ser negociado entre o Banco de Olhos e a clientela médica. O fato é que, se córneas acima de um limite não forem aceitas, não adianta preservá-las, tampouco ofertá-las.

Apesar de valorizarmos mais o exame biomicroscópico do endotélio do que o número de células, nosso Banco de Olhos oferta apenas córneas com contagem igual ou superior a 2.000 cels/mm².

Considerações finais

Após a aplicação dos critérios de seleção, uma parcela das córneas é descartada. Se os critérios forem muito rigorosos o descarte tenderá a ser exagerado. O custo de produção aumentará e a disponibilidade de tecidos diminuirá. O Banco de Olhos será considerado ineficiente, a despeito da maior segurança. Se os critérios de seleção forem pouco rigorosos o descarte tenderá a ser pequeno. O custo de produção cairá, a disponibilidade de tecido subirá. O Banco será considerado eficiente, a despeito da menor segurança. Nenhum desses resultados é adequado. Surge então a pergunta: qual seria a taxa de aproveitamento para que um banco fosse simultaneamente seguro e eficiente?

Ainda não existe resposta para isso. O motivo é que ainda não existem critérios objetivos e cientificamente comprovados para a seleção de córneas para transplante. Os critérios atuais podem ser considerados mais como exercícios de boa intenção do que julgamentos científicos. Entretanto, eles são importantes porque formam um núcleo estruturado de conceitos, que se aperfeiçoam com as novas informações. Nos Bancos de Olhos americanos a média de utilização das córneas é de 50%; no nosso é de 40%.

REFERÊNCIAS

- Vieira-Silva J, Faria e Sousa SJ, Ferrante A M. Corneal transplantation in developing country: problems associated with technology transfer from rich to poor societies. *Acta Ophthalmol Scand.* 2006;84(3):396-400.
- Panda A, Saxena R, Vajpayee RB, Satpathy G, Angra SK, Sethi HS. The efficacy of postenucleation saline wash and the effect of different antimicrobial agents on microbial contamination of donor eyes. *Ophthalmic Res.* 2006;38(5):287-93.
- Kloess PM, Sulzing RD, Warning GO 3rd, Wilson LA. Bacterial and fungal endophthalmitis after penetrating keratoplasty. *Am J Ophthalmol.* 1993;115(3):309-16. Review. Erratum in: *Am J Ophthalmol* 1993;115(4):548.
- Al-Assiri A, Al-Jastaneiah S, Al-Khalaf A, Al-Fraikh H, Wagoner MD. Late-onset donor-to-host transmission of *Candida glabrata* following corneal transplantation. *Cornea.* 2006;25(1):123-5.
- Hoft RH, Pflugfelder SC, Forster RK, Ullman S, Polack FM, Schiff ER. Clinical evidence for hepatitis B transmission resulting from corneal transplantation. *Cornea.* 1997;16(2):132-7.
- Houff SA, Burton RC, Wilson RW, Henson TE, London WT, Baer GM, et al. Human-to-human transmission of rabies virus by corneal transplant. *N Engl J Med.* 1979;300(11):603-4.
- Javadi MA, Fayaz A, Mirdehghan SA, Ainollahi B. Transmission of rabies by corneal graft. *Cornea.* 1996;15(4):431-3. Comment in *Cornea.* 1997;16(2):242.
- Hammersmith KM, Cohen EJ, Rapuano CJ, Laibson PR. Creutzfeldt-Jakob disease following corneal transplantation. *Cornea.* 2004;23(4):406-8.9. Maddox RA, Belay ED, Curns AT, Zou WQ, Nowicki S, Lembach RG, et al. Creutzfeldt-Jakob disease in recipients of corneal transplants. *Cornea.* 2008;27(7):851-4.
- Mata B. The uses of cornea from gliomatous eyes in corneal transplantation. *Nippon Ganka Gakkai Zasshi.* 1939;43:1963.
- Salahuddin SZ, Palestine AG, Heck E, Ablashi D, Luckenbach M, McCulley JP, Nussenblatt RB. Isolation of human T-cell leukemia/lymphotropic virus type III from the cornea. *Am J Ophthalmol.* 1986;101(2):149-52.
- Lee HM, Naor J, Alhindi R, Chinfook T, Krajden M, Mazzulli T, Rootman DS. Detection of hepatitis C virus in the corneas of seropositive donors. *Cornea.* 2001;20(1):37-40.
- Schwarz A, Hoffmann F, L'age-Stehr J, Tegzess AM, Offermann G. Human immunodeficiency virus transmission by organ donation. Outcome in cornea and kidney recipients. *Transplantation.* 1987;44(1):21-4.
- Simonds RJ, Holmberg SD, Hurwitz RL, Coleman TR, Bottenfield S, Conley LJ, et al. Transmission of human immunodeficiency virus type 1 from a seronegative organ and tissue donor. *N Engl J Med.* 1992;326(11):726-32.
- Eye Bank Association of American [Internet]. Available from: <http://www.restoreight.org/>
- Rehany U, Balut G, Lefler E, Rumelt S. The prevalence and risk factors for donor corneal button contamination and its association with ocular infection after transplantation. *Cornea.* 2004;23(7):649-54.
- Filatov VP. Transplantation of the cornea. *Arch Ophthalmol.* 1935;13:321-47.
- Wilson SE, Bourne WM. Corneal preservation. *Surv Ophthalmol.* 1989;33(4):237-59. Review.
- Cowden JW. Slit-lamp attachment for examination of donor corneas in MacCarey-Kaufman medium. *Arch Ophthalmol.* 1979;97(5):953.
- Carlson KH, Bourne WM, Brubaker RF. Variations in human corneal endothelial cell morphology and permeability to fluorescein with age. *Exp Eye Res.* 1988;47(1):27-41.
- Yee RW, Matsuda M, Schultz RO, Edelhauser HF. Changes in the normal corneal endothelial cellular pattern as a function of age. *Curr Eye Res.* 1985;4(6):671-8.
- Arffa CR. Degenerations. In: Arffa CR. *Grayson's diseases of the cornea.* 3rd ed. St. Louis: Mosby-Year Book; c 1991. p. 333-63.
- Rao GN, Aquavella JV, Goldberg SH, Berk SL. Pseudophakic bullous keratopathy. Relationship to preoperative corneal endothelium status. *Ophthalmology.* 1984;91(10):1135-40.24. Matsuda M, Suda T, Manabe R. Serial alterations in endothelium cell shape and pattern after intraocular surgery. *Am J Ophthalmol.* 1984;98(3):313-9.25. Matsuda M, Miyake K, Inaba M. Long-term corneal endothelial changes after intraocular lens implantation. *Am J Ophthalmol.* 1988;105(3):248-52.
- Lass JH, Sugar A, Benetz BA, Beck RW, Dontchev M, Gal RL, Kollman C, Gross R, Heck E, Holland EJ, Mannis MJ, Raber I, Stark W, Stulting RD; Cornea Donor Study Investigator Group. Endothelial cell density to predict endothelial graft failure after penetrating keratoplasty. *Arch Ophthalmol.* 2010;128(1):63-9.
- Bito LZ, Salvador EV. Intraocular fluid dynamics. II. Postmortem changes in solute concentrations. *Exp Eye Res.* 1970;10(2):273-87.
- Wood TO, Nissenkorn I. Infant donor corneas for penetrating keratoplasty. *Ophthalmic Surg.* 1981;12(7):500-2.
- Koenig S, Graul E, Kaufman HE. Ocular refraction after penetrating keratoplasty with infant donor corneas. *Am J Ophthalmol.* 1982;94(4):534-9.
- Koenig SB. Myopic shift in refraction after penetrating keratoplasty with pediatric donor tissue. *Am J Ophthalmol.* 1986;101(6):740-1.
- Abbot RL, Foster RK. Determinants of graft clarity in penetrating keratoplasty. *Arch Ophthalmol.* 1979;97(6):1071-5.
- Jenkins MS, Lempert SL, Brown SI. Significance of donor age in penetrating keratoplasty. *Ann Ophthalmol.* 1979;11(6):974-6.
- Linn JG Jr, Stuart JC, Warnicki JW, Sinclair RA, Marsh GM. Endothelial morphology in long-term keratoconus corneal transplants. *Ophthalmology.* 1981;88(8):761-70.
- Cornea Donor Study Investigator Group, Gal RL, Dontchev M, Beck RW, Mannis MJ, Holland EJ, Kollman C, et al. The effect of donor age on corneal transplantation outcome results of the cornea donor study. *Ophthalmology.* 2008;115(4):620-626. e6.
- Wilhelmus KR, Stulting RD, Sugar J, Kahan MM. Primary corneal graft failure: A national reporting system. Medical Advisory Board of the Eye Bank Association of America. *Arch Ophthalmol.* 1995;113(12):1497-502.

Endereço para correspondência:

Luís Antonio Gorla Marcomini

Rua Voluntários da Pátria, nº 1839 - apto 141

CEP 14801-320 - Araraquara (SP), Brasil

Tel: (16) 3336-8225 / (16) 9156-5149

E-mail: lamarcomini@terra.com.br