

Aplanamento corneano após DMEK associado a facoemulsificação em paciente com distrofia endotelial de Fuchs, ceratocone e catarata

Corneal flattening after simultaneous DMEK and phacoemulsification in patient with Fuchs endothelial dystrophy, keratoconus and cataract combined

Vinicius Secchim de Britto¹ <https://orcid.org/0000-0002-1932-3008>
Guilherme Garcia Criado¹ <https://orcid.org/0000-0003-1105-8622>
Alexandre de Carvalho Mendes Paiva¹ <https://orcid.org/0000-0002-9774-1635>
Nelson Batista Sena Jr.^{2,4} <http://orcid.org/0000-0003-4031-017X>
Renato Ambrósio Jr.^{2,3,4} <http://orcid.org/0000-0001-6919-4606>
Gustavo Amorim Novais³ <https://orcid.org/0000-0001-5445-6407>

RESUMO

Descrição de relato de caso de paciente com ceratocone (KC), Distrofia Endotelial de Fuchs (DEF) e catarata concomitantes com descompensação corneana submetido a Ceratoplastia Lamelar Posterior pela técnica Descemet's Membrane Endothelial Keratoplasty (DMEK) associado a facoemulsificação com implante de lente intraocular (LIO). Observou-se aplanamento corneano significativo no pós-operatório e acuidade visual final sem correção de 20/25. Destaca-se a possibilidade do DMEK como alternativa à Ceratoplastia Penetrante (Penetrating Keratoplasty - PK) em casos de DEF e KC associados. Aplanamento corneano pode ocorrer neste grupo de pacientes, o que pode resultar em imprevisibilidade refracional no cálculo do poder da LIO ao se optar por facectomia combinada. Neste relato, apesar da modificação da curvatura corneana após cirurgia combinada de DMEK com facectomia, a acuidade visual final sem correção foi satisfatória, demonstrando a possibilidade de sucesso desta abordagem na coexistência de DEF, KC e Catarata. Entretanto, a possibilidade de mudança significativa na curvatura corneana deve ser considerada em pacientes com KC, edema de córnea secundário a DEF e catarata, na decisão de cirurgia simultânea ou em dois tempos.

Descritores: Distrofia endotelial de Fuchs; Ceratocone; Ceratoplastia endotelial com remoção da lâmina limitante posterior; Lente intraocular; Tomografia de Scheimpflug

ABSTRACT

This is a case report of a patient with concomitant Keratoconus (KC), Fuchs Endothelial Dystrophy (FED) and cataract with corneal decompensation submitted to Posterior Lamellar Corneal surgery (Descemet's Membrane Endothelial Keratoplasty - DMEK) associated with phacoemulsification with intraocular lens (IOL) implantation. Corneal flattening and uncorrected visual acuity of 20/25 was observed in the postoperative period. We reasure the viability of DMEK as an alternative to Penetrating Keratoplasty (PK) in cases of associated DEF and KC associated. Changes in corneal curvature may occur in this group of patients and lead to the possibility of refractive unpredictability in IOL calculation when performing a combined cataract surgery. Despite unexpected corneal flattening, satisfactory final visual acuity was achieved, demonstrating the possibility of this approach in the coexistence of the three conditions. Nonetheless, the possibility of corneal curvature changes should be considered in patients with KC and corneal decompensation due to FED in decision making, regarding simultaneous or sequential surgical approach.

Keywords: Fuchs endothelial dystrophy; Keratoconus; Descemet stripping endothelial keratoplasty; Intraocular lens; Scheimpflug tomography

¹Programa de Residência Médica em Oftalmologia, Universidade Federal do Estado do Rio de Janeiro, Rio de Janeiro, RJ, Brasil.

²Programa de Pós-Graduação em Medicina; Universidade Federal do Estado do Rio de Janeiro, Rio de Janeiro, RJ, Brasil.

³Departamento de Oftalmologia, Universidade Federal do Estado do Rio de Janeiro, Rio de Janeiro, RJ, Brasil.

⁴Grupo de Estudos de Tomografia e Biomecânica de Córnea do Rio de Janeiro - Rio de Janeiro, RJ, Brasil.

Dr. Renato Ambrósio Jr. é consultor da OCULUS, ALCON, MEDIPHACOS e ZEISS.

Os demais autores declaram não haver conflitos de interesse.

Instituição onde o trabalho foi realizado: Hospital Universitário Gaffrée e Guinle – HUGG, Rio de Janeiro, RJ, Brasil.

Recebido para publicação em 2/4/2020 - Aceito para publicação em 6/7/2020.

INTRODUÇÃO

A Distrofia Endotelial de Fuchs (DEF) é uma doença do endotélio corneano que possui caráter hereditário, bilateral e progressivo, evoluindo com edema corneano, baixa visual progressiva e ofuscamento nos casos avançados.⁽¹⁾ Nos últimos anos, o transplante endotelial ou lamelar posterior vem sendo empregado como primeira opção nas endoteliopatias, tendo a DEF como uma das principais indicações.⁽²⁾

O ceratocone (KC) consiste em doença ectásica bilateral, tipicamente assimétrica que provoca afinamento corneano progressivo e astigmatismo irregular, responsáveis pela baixa visual progressiva em alguns pacientes.^(3,4) A concomitância das duas doenças é possível.⁽⁵⁾ A base fisiopatológica postulada é oriunda da lesão de DNA por estresse oxidativo mitocondrial. A condução clínica dos pacientes com DEF e KC associados é frequentemente desafiadora, uma vez que estas patologias provocam alterações estruturais em áreas distintas da córnea prejudicando a interpretação de parâmetros clínicos e tomográficos de progressão das mesmas.^(6,7)

Classicamente, o tratamento cirúrgico indicado nos casos apresentando coexistência de DEF e KC era a Ceratoplastia Penetrante (PK). Atualmente, podemos observar, em casos selecionados de pacientes portadores de KC não avançado e com sinais de descompensação endotelial, a indicação da ceratoplastia lamelar endotelial profunda (DMEK).⁽⁷⁻¹⁰⁾ Por se tratar de técnica cirúrgica menos invasiva, apresenta vantagens como menor risco de complicações no intra-operatório e menores taxas de rejeição no enxerto.^(2,11) Há, no entanto, poucos casos relatados de abordagens combinadas de DMEK com facotomia para esse subgrupo, e não há uma metodologia padrão na literatura para prever com exatidão a refração final, em virtude do grau variável de mudança de poder refrativo corneano que pode ocorrer.⁽⁷⁻⁹⁾

Relatamos o caso de uma paciente com KC, DEF e catarata inicial com edema de córnea e baixa da acuidade visual progressiva. Como não havia presença de cicatriz estromal apical significativa no eixo visual e na tentativa de evitar o PK, optou-se pela ceratoplastia lamelar posterior (DMEK). Levou-se em consideração parâmetros de biometria do olho contralateral, uma vez que a córnea do olho em questão apresentava-se irregular pela descompensação endotelial.

Relato de caso

Paciente feminina de 54 anos, com diagnóstico prévio de KC e DEF, apresentava queixa de baixa acuidade visual (BAV) ao longo do último ano, principalmente no período matinal. Possui irmã e mãe com DEF e KC, tendo a última já realizado duas ceratoplastias.

Ao exame, apresentava olho direito (OD) e olho esquerdo (OE) com melhor acuidade visual corrigida (CDVA) de 20/50 e 20/400 respectivamente. À biomicroscopia observamos córnea transparente com afinamento paracentral inferior, e guttata central não confluyente (Krachmer grau 2) em OD.⁽¹²⁾ Apresentava em OE sinal de Munson e anel de Fleischer, edema estromal e subepitelial microscístico e guttata central confluyente difusa (Krachmer grau 5). Havia esclerose nuclear bilateral simétrica em estágio inicial.

A tomografia de Scheimpflug (Galilei G4, Ziemer Group, Port, Switzerland) mostrava encurvamento paracentral inferior bilateral, mais acentuado em olho esquerdo, com valores ceratométricos máximos (Kmax) de 54,75D OD e 59,26D OE e paquimetria central de 610µm (mais fina 560µm) em OD e 645 µm (mais fina 567 µm) OE em 2016, com astigmatismo corneano total por raytracing de 4,55D OD e 1,18D OE. Em 2017, a tomografia evidenciou Kmax 54,66D OD e 59,23D OE, paquimetria central de 611µm (mais fina 576µm) em OD e 659 µm (mais fina 592 µm) OE (Figuras 1 e 2), com astigmatismo corneano de 4,03D OD e 3,59D OE. A microscopia especular (CEM-530, NIDEK, Gamagori, Japan) mostrava guttata central em OD, sendo indetectável a leitura do OE em função do edema corneano importante,

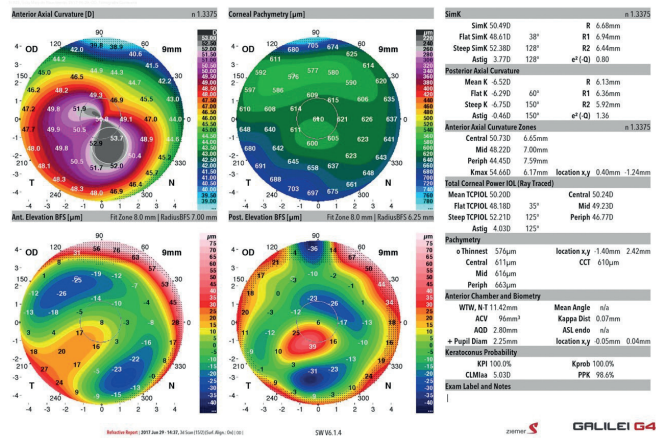


Figura 1: Tomografia de Scheimpflug (Galilei G4) OD 2017 Pré-operatório

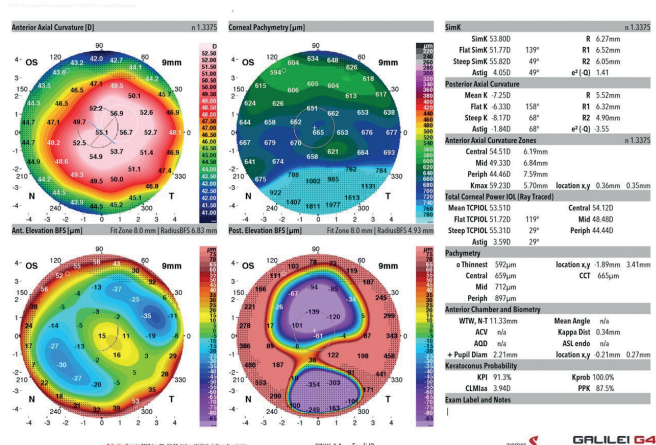


Figura 2: Tomografia de Scheimpflug (Galilei G4) OE 2017 Pré-operatório

características que se mantiveram ao longo do último ano.

O aumento dos parâmetros volumétricos corneanos do OE com curvatura anterior em relativa estabilidade em paciente de 54 anos, sugeriu que a baixa de acuidade visual tenha sido determinada em maior grau pela progressão da disfunção endotelial, do que pela irregularidade corneana.

Foi realizado procedimento combinado DMEK e facoemulsificação em OE. Para a biometria foi usado o IOL Master (IOL 500, Carl Zeiss Meditec AG, Jena, Germany) levando em conta os parâmetros obtidos no olho direito (ceratometria de K1=48.84D e K2=52.98D) tendo como alvo refrativo a emetropia.

No follow-up de 10 meses de pós-operatório, paciente relatava não ter mais ofuscamento nem embaçamento visual matinal e referia melhora significativa da visão. A acuidade visual não corrigida era de 20/25 em OE, sem melhora à refração. Ao exame, a córnea encontrava-se transparente, com discreta opacidade intersticial estromal e o enxerto completamente aderido. A tomografia de Scheimpflug mostrou aplanamento da curvatura axial anterior de Kmax de 59.23 D para 53.70 D, redução do astigmatismo total para 0,42 D. A espessura corneana central diminuiu para 484 µm (local mais fino 358 µm) (Figura 3).

A clínica e o aplanamento significativo à tomografia se mantiveram pelo ano e meio subsequente de follow-up. O mapa diferencial (Figura 4) (2019-2017 pré-operatório) evidenciava o aplanamento da superfície anterior e a microscopia especular demonstrou contagem e morfologia de células adequadas (Figura 5).

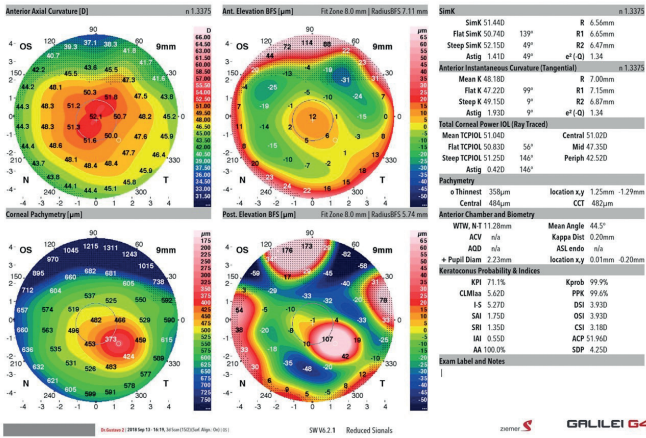


Figura 3: Galilei OE 2018 Pós-operatório: Aplanamento corneano visto ao mapa de curvatura axial anterior, bem como paquimetria mais fina.

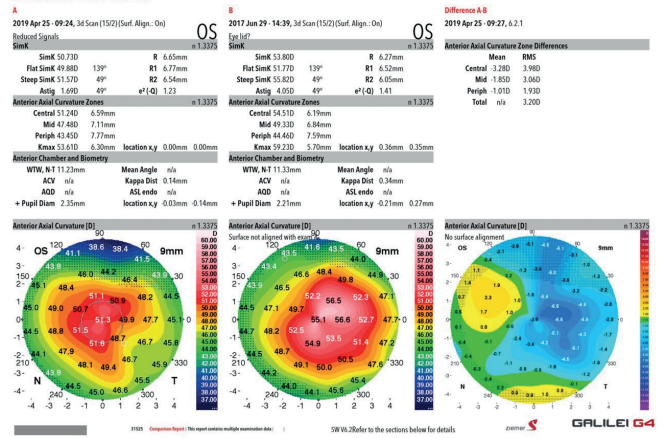


Figura 4: Mapa diferencial (2019-2017) onde se observam as alterações do pré para o pós-operatório nos mapas de curvatura anterior da córnea.

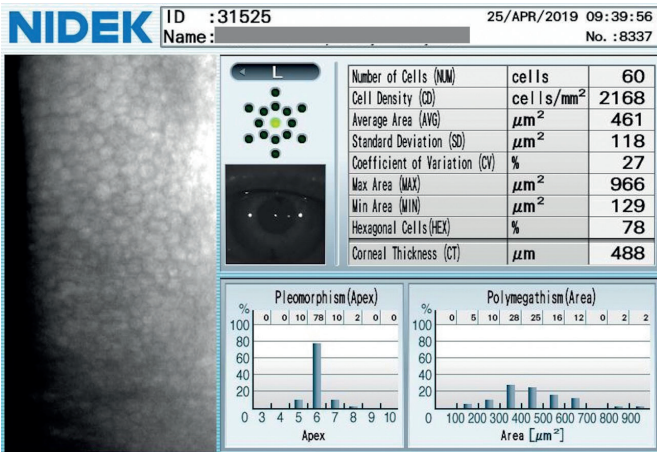


Figura 5: Microscopia especular de OE pós-operatório (2019): contagem e morfologia de células endoteliais adequadas no tecido transplantado.

DISCUSSÃO

O presente relato trata de caso de cirurgia combinada de DMEK com facoemulsificação em paciente com KC e DEF, alcançando acuidade visual manifesta de 20/25 com refração plana e melhora dos parâmetros tomográficos de astigmatismo e paquimetria, em caso onde habitualmente se indicaria dois procedimentos sequenciais gerando potencial pior prognóstico do enxerto e maior limitação de atividades durante o pós-operatório, na tentativa de se obter previsibilidade refracional.⁽¹³⁻¹⁵⁾ Apesar da dificuldade de quantificar o quanto cada uma das doenças contribuía para a BAV, observamos Kmédio em OE de 49,33D, correspondendo ao estágio 2 pela classificação clássica de Amsler-Krumeich para KC.⁽¹⁶⁻¹⁸⁾ Constatou-se também DEF com grau 5 de Krachmer, com aumento significativo da volumetria corneana desde o ano anterior pelo Galilei, e esclerose nuclear bilateral Inicial.

Os principais procedimentos lamelares posteriores para doença endotelial são a ceratoplastia endotelial da membrana de Descemet (DMEK) e a ceratoplastia endotelial com dissecação automatizada da lamela posterior da córnea (DSAEK). O DMEK usa uma córnea de doador de espessura parcial, preparada manualmente, contendo apenas endotélio e membrana de Descemet; no DSAEK, a preparação com um microcerátomo automatizado também inclui uma quantidade variável de estroma, fazendo com que o enxerto seja relativamente mais espesso. O DMEK

possui maiores dificuldades técnicas associadas, como curva de aprendizado cirúrgico longa, preparação e manuseio complexos do enxerto, maior suscetibilidade ao trauma cirúrgico endotelial, maior tempo intraoperatório e descolamento frequente do enxerto que requer reinjeção do ar (re-bubbling; 2% a 20% no DMEK em comparação com menos de 5% no DSAEK). Todavia, os resultados visuais alcançados com o DMEK são aparentemente superiores, e trabalhos recentes sugeriram sua superioridade em relação ao período de reabilitação visual, hipermetropia residual, indução de distorções visuais e aberrações de alta ordem, e risco de rejeição do enxerto.⁽¹⁹⁻²¹⁾ Ressalta-se ainda que em face ao edema estromal e a fragilização biomecânica da córnea, a alteração de curvatura posterior pode gerar incompatibilidade de curvaturas entre enxerto e receptor, tornando-se necessária adequação da técnica cirúrgica e dos cuidados pós-operatórios.⁽²²⁾

A abordagem com ceratoplastia lamelar profunda em pacientes com DEF e KC associados já havia sido realizada com sucesso, como demonstrado na série de casos por Vira et al, em que se sugeriu sua realização quando há pouca ou nenhuma cicatriz apical induzida pelo KC, principalmente em pacientes com ausência de progressão.⁽⁷⁾

Em pacientes com DEF e sem ectasia, um erro hiperométrico de 0,5 a 1,5 dioptrias é esperado após o DMEK através de uma diminuição do poder refrativo corneano total por aumento do raio de curvatura posterior subsequente a deturpância estromal, com impacto mínimo na curvatura anterior.^(12, 23, 24) Entretanto, para pacientes com KC associado, o resultado tem mais imprevisibilidade, sendo particularmente difícil para casos avançados (K>55D), nos quais grandes erros hiperométricos são esperados.⁽⁸⁾

Em caso semelhante ao presente, relatado por Gupta et al, observou-se um desvio hiperométrico de 3,75D para uma córnea com espessura equivalente, mas Kmáx menor, de 50,8D.⁽⁸⁾ Considerando os fenômenos descritos na literatura, usando a ceratometria do olho em questão esperávamos ter como resultado um desvio de magnitude equivalente ou superior ao obtido por Gupta et al. Nesse sentido, para realizar o cálculo da LIO, optou-se utilizar a ceratometria do olho contralateral na tentativa de estimar o resultado anatômico final após o transplante endotelial, uma vez que este olho direito possuía 3,31D a menos de poder refrativo corneano total (PRCT) médio e 3,88D de PRCT central que o olho esquerdo a ser tratado, uma ordem de grandeza equivalente ao previsto em literatura.

O uso da ceratometria do olho contralateral, no entanto, adiciona mais um fator de imprevisibilidade de resultado refracional, sobretudo em casos em que há KC muito assimétrico. Já

foi proposto que a fragilidade biomecânica imposta ao estroma anterior pelo KC facilitaria o alongamento do estroma colágeno menos coeso e propenso a deformação.^(5, 25) Na vigência da disfunção endotelial, o edema da matriz colágena promoveria mais elevação e encurvamento da superfície anterior ectásica. Por conseguinte, o DMEK e a subsequente deturgescência estromal geraria o aplanamento da superfície anterior, em teoria tanto maior quanto mais avançado fosse o KC.⁽⁸⁾ Outras abordagens adicionais para o cálculo da LIO já foram sugeridas, como uso de salina hipertônica e repetir a biometria durante a tarde.

CONCLUSÃO

O caso descrito sugere que as mudanças na curvatura anterior da córnea podem ocorrer com maior frequência em pacientes com KC e edema corneano secundário a disfunção endotelial significativa ocasionada pela DEF. É importante a descrição de casos que possam sugerir padrões de comportamento de córneas biomecanicamente alteradas (KC) associadas a outras doenças corneanas com a DEF. Apesar do sucesso refracional, a imprevisibilidade e o possível maior aplanamento corneano no pós-operatório em pacientes com KC e DEF (principalmente na presença de edema de córnea clinicamente significativo) concomitantes podem resultar em erros biométricos importantes. Embora a abordagem concomitante seja factível e passível de bons resultados, a preferência atual dos autores nos casos onde haja descompensação com edema corneano significativo é a realização do transplante endotelial isolado em um primeiro tempo cirúrgico. Após a estabilização corneana, é realizada a biometria para cálculo mais preciso da LIO, aumentando as chances de resultados melhores e mais previsíveis em uma futura cirurgia de catarata. Por se tratar de um relato de caso isolado usando esse método, necessita-se de uma série de casos semelhantes maior para corroborar os achados expostos.

REFERÊNCIAS

- Elhalis H, Azizi B, Jurkunas UV. Fuchs endothelial corneal dystrophy. *Ocul Surf*. 2010;8(4):173–84.
- Deng SX, Lee WB, Hammersmith KM, Kuo AN, Li JY, Shen JF, et al. Descemet Membrane Endothelial Keratoplasty: Safety and Outcomes: A Report by the American Academy of Ophthalmology. *Ophthalmology*. 2018;125(2):295–310.
- Mas Tur V, MacGregor C, Jayaswal R, O'Brart D, Maycock N. A review of keratoconus: Diagnosis, pathophysiology, and genetics. *Surv Ophthalmol*. 2017;62(6):770–83.
- Ambrósio R Jr, Lopes B, Amaral J, Correia FF, Canedo AL, Salomão M, et al. Ceratocone: quebra de paradigmas e contradições de uma nova subespecialidade. *Rev Bras Oftalmol*. 2019;78:81–5.
- Jurkunas UV, Bitar MS, Funaki T, Azizi B. Evidence of oxidative stress in the pathogenesis of fuchs endothelial corneal dystrophy. *Am J Pathol*. 2010;177(5):2278–89.
- Cremona FA, Ghosheh FR, Rapuano CJ, Eagle RC Jr, Hammersmith KM, Laibson PR, et al. Keratoconus associated with other corneal dystrophies. *Cornea*. 2009;28(2):127–35.
- Vira S, Abugo U, Shih CY, Udell JJ, Sperling B, Hannush SB, et al. Descemet stripping endothelial keratoplasty for the treatment of combined fuchs corneal endothelial dystrophy and keratoconus. *Cornea*. 2014;33(1):1–5.
- Gupta R, Kinderyte R, Jacobs DS, Jurkunas UV. Elimination of Anterior Corneal Steepening With Descemet Membrane Endothelial Keratoplasty in a Patient With Fuchs Dystrophy and Keratoconus: implications for IOL Calculation. *Cornea*. 2017;36(10):1260–2.
- Bronner A, Guzek J. Descemet stripping automated endothelial keratoplasty for a patient with combined fuchs dystrophy and corneal ectasia—a follow-up on vira et al's “descemet stripping endothelial keratoplasty for treatment of combined fuchs corneal endothelial dystrophy and keratoconus.” *Cornea*. 2014;33: 1-5. *Cornea*. 2016 Nov;35(11):e37–8.
- Güell JL, El Husseiny MA, Manero F, Gris O, Elies D. Historical Review and Update of Surgical Treatment for Corneal Endothelial Diseases. *Ophthalmol Ther*. 2014;3(1-2):1–15.
- Anshu A, Price MO, Price FW Jr. Risk of corneal transplant rejection significantly reduced with Descemet's membrane endothelial keratoplasty. *Ophthalmology*. 2012;119(3):536–40.
- Jurkunas U, Azar DT. Potential complications of ocular surgery in patients with coexistent keratoconus and Fuchs' endothelial dystrophy. *Ophthalmology*. 2006;113(12):2187–97.
- Ambrósio R Jr, Guerra FP. Advanced corneal imaging for Fuchs endothelial corneal dystrophy. *Ophthalmology*. 2019;126(2):205–6.
- Ambrosio R Jr, Netto MV, Wilson SE. Surgery in patients with Fuchs'. *Ophthalmology*. 2006;113(3):503; author reply 504.
- Seitzman GD, Gottsch JD, Stark WJ. Cataract surgery in patients with Fuchs' corneal dystrophy: expanding recommendations for cataract surgery without simultaneous keratoplasty. *Ophthalmology*. 2005;112(3):441–6.
- Correia FF, Lopes B, Ramos I, Salomão MQ. Topometric and Tomographic Indices for the Diagnosis of Keratoconus. *Int J Kerat Ect Cor Dis*. 2012;1:92–9.
- Lopes BT, Luz A, Freitas Valbon B, Belin MW, Ambrósio R Jr. Correlation of Topometric and Tomographic Indices with Visual Acuity in Patients with Keratoconus. *Int J Kerat Ect Cor Dis*. 2012;1:167–72.
- Krumeich JH, Daniel J, Knülle A. Live-epikeratophakia for keratoconus. *J Cataract Refract Surg*. 1998;24(4):456–63.
- Marques RE, Guerra PS, Sousa DC, Gonçalves AI, Quintas AM, Rodrigues W. DMEK versus DSAEK for Fuchs' endothelial dystrophy: A meta-analysis. *Eur J Ophthalmol*. 2019;29(1):15–22.
- MonnerEAU C, QuilendrinO R, Dapena I, Liarakos VS, Alfonso JF, Arnalich-Montiel F, et al. Multicenter study of descemet membrane endothelial keratoplasty: first case series of 18 surgeons. *JAMA Ophthalmol*. 2014;132(10):1192–8.
- Rodríguez-Calvo-de-Mora M, QuilendrinO R, Ham L, Liarakos VS, van Dijk K, Baydoun L, et al. Clinical outcome of 500 consecutive cases undergoing Descemet's membrane endothelial keratoplasty. *Ophthalmology*. 2015;122(3):464–70.
- Giebel A. Barosurgery, the Surgical Use of Air, as a Technique to Promote Adhesion Between Corneal Layers in Lamellar Keratoplasty. *Tech Ophthalmol*. 2008;6(2):35–40.
- Ham L, Dapena I, Moutsouris K, Balachandran C, Frank LE, van Dijk K, et al. Refractive change and stability after Descemet membrane endothelial keratoplasty. Effect of corneal dehydration-induced hyperopic shift on intraocular lens power calculation. *J Cataract Refract Surg*. 2011;37(8):1455–64.
- Holz HA, Meyer JJ, Espandar L, Tabin GC, Mifflin MD, Moshirfar M. Corneal profile analysis after Descemet stripping endothelial keratoplasty and its relationship to postoperative hyperopic shift. *J Cataract Refract Surg*. 2008;34(2):211–4.
- Meek KM, Tuft SJ, Huang Y, Gill PS, Hayes S, Newton RH, et al. Changes in collagen orientation and distribution in keratoconus corneas. *Invest Ophthalmol Vis Sci*. 2005;46(6):1948–56.

Autor Correspondente

Vinicius Secchim de Britto
E-mail: vinicctr@gmail.com