

Anatomia endoscópica do seio esfenoidal

Endoscopic anatomy of the sphenoid sinus

Alexandre A. Murta¹, Christiano G. Carneiro²,
Alexandre Felippu³

Palavras-chave: seio esfenoidal, cirurgia endoscópica, artéria carótida interna, nervo maxilar, nervo óptico, anatomia.
Key words: sphenoid sinus, endoscopic sinus surgery, internal carotid artery, maxillary nerve, optic nerve, anatomy.

Resumo / Summary

Introdução: A importância da compreensão da anatomia interna do seio esfenoidal deve-se à sua peculiar localização no centro do crânio, com estruturas vizinhas de nobreza indiscutível, e por transparecer estas relações anatômicas em suas delgadas paredes internas. **Forma de estudo:** Anatômico. **Material e método:** No presente estudo foram dissecados endoscopicamente 52 seios esfenoidais, sendo suas saliências e depressões internas analisadas, correspondentes aos relevos internos produzidos pela artéria carótida interna, nervo óptico, nervo maxilar, e nervo vidiano. **Resultado:** Em 88,5% dos casos a artéria carótida interna apresentou-se saliente, e o nervo óptico o fez em 55,8%. O nervo vidiano e o nervo maxilar mostraram-se visíveis em 25% e 30,8% dos casos, respectivamente. **Conclusão:** Tais dados nos chamam a atenção para a rica e frágil anatomia interna do seio esfenoidal que, devido ao avanço dos métodos de cirurgia endoscópica, está progressivamente mais próxima e vulnerável a manobras e procedimentos cirúrgicos. Assim, sua compreensão torna-se essencial quando se trata de cirurgia endoscópica endonasal e seu horizonte de recursos técnicos.

Introduction: The internal anatomy of the sphenoid sinus plays a role of great importance due to its peculiar placement in the center of the head, surrounded by important adjacent structures, which make themselves transparent in its internal walls. **Study design:** Anatomic. **Material and method:** In this study, 52 sphenoid sinus were endoscopically dissected, and the elevations and depressions presented on its internal walls, produced by the internal carotid artery and the optic, maxillary and vidian nerves, were analyzed. **Results:** In 88,5% of the cases, the internal carotid artery were projected into the sinus, while the optic nerve were in 55,8%. The vidian and maxillary nerves were salient in 25% and 30% respectively. **Conclusion:** These data point us to the rich and delicate internal anatomy of the sphenoid sinus, which is progressively closer and more vulnerable to surgical maneuvers, due to the advance of surgical skills, techniques and knowledge. Thus, the study and comprehension of the sphenoid sinus internal anatomy became essential, concerning the endoscopic sinus surgery and its huge field of technical resources.

¹ Responsável pelo Setor de Cirurgia Plástica Facial do Instituto Felippu de Rinologia.

² Responsável pelo Setor de Laringologia e Voz do Instituto Felippu de Rinologia.

³ Diretor Geral do Instituto Felippu de Rinologia.

Instituição de Origem: Instituto Felippu de Rinologia

Endereço para correspondência: Alexandre A. Murta – Rua Stela Marina, 46

Brooklin Novo – 04601-090 – São Paulo – SP

Fone: (0xx11)5536.5353 Fax: (0xx11) 5535.7525

E-mail: alexandremurta@hotmail.com

Artigo recebido em 09 de agosto de 2001. Artigo aceito em 09 de maio de 2002.

INTRODUÇÃO

O seio esfenoidal apresenta a peculiaridade de refletir suas relações anatômicas em suas paredes¹. As estruturas vizinhas, já presentes antes do seu desenvolvimento, imprimem um relevo em suas paredes internas na medida em que o seio se pneumatiza e se expande, aumentando seu contato com tais estruturas, ou mesmo englobando-as^{2,3}. Assim, à visão endoscópica, nota-se uma cavidade cujas paredes internas mostram-se marcadas por uma série variável de saliências e depressões correspondentes às impressões dos elementos anatômicos vizinhos⁴, sendo que a espessura da lâmina óssea que os separa pode variar de compacta até muito delgada⁵, ou mesmo inexistente⁵. Essa íntima relação contribui para a inquestionável importância clínica e cirúrgica do seio esfenoidal⁶.

As estruturas que usualmente fazem parte desta relação são os vasos e nervos que transitam ao lado do seio, em seus trajetos de aferência e eferência do crânio, sendo as mais freqüentes e importantes a artéria carótida interna e os nervos óptico, maxilar e vidiano (nervo do canal pterigoideo)⁷.

O presente estudo tem por finalidade quantificar a intensidade e freqüência em que tais estruturas se projetam no interior do seio esfenoidal, e ressaltar a importância do seu conhecimento anatômico preciso na prática cirúrgica e clínica.

MATERIAL E MÉTODO

Foram submetidos à dissecação cirúrgica videoendoscópica 52 cadáveres frescos, não-formolizados, adultos, no Programa de Dissecação Cadavérica do Instituto Felippu de Rinologia (São Paulo), tomados randomicamente, e estudados seguindo um mesmo protocolo cirúrgico.

Em cada cadáver, após adequada etmoidectomia, procedeu-se a abertura ampla da parede anterior do seio esfenoidal, permitindo total visualização da cavidade sinusal e do relevo impresso em suas paredes internas. As elevações e recessos foram identificados e os elementos adjacentes comprovados pela delicada remoção das paredes ósseas.

Todas as dissecações foram realizadas com instrumental de cirurgia endoscópica convencional, com telescópios de 30 graus e eventualmente de 70 graus, e gravadas em vídeo para documentação e análise posterior.

RESULTADOS

Foram dissecados 52 seios esfenoidais e analisadas as saliências e depressões produzidas pela artéria carótida interna e nervos óptico, maxilar e vidiano no relevo de suas paredes internas.

A artéria carótida interna apresentou elevação identificável em 46 (88,5%) casos, sendo que em 32 (61,5%)

sua projeção foi considerada pronunciada, e em 8 (15,4%) casos todo o seu trajeto serpiginoso, o sifão carotídeo, foi caracterizado. Não foi encontrado nenhum caso de deiscência.

O nervo óptico foi identificado em 29 (55,8%) cadáveres. Vale ressaltar que em todos os casos nos quais o nervo apresentou saliência na parede do seio, também o fez a artéria carótida interna.

O nervo vidiano (nervo do canal pterigoideo) mostrou-se visível no assoalho do seio em 13 (25%) casos, variando desde uma discreta elevação até uma trabécula óssea.

O nervo maxilar projetou-se na parede lateral do seio esfenoidal em 16 (30,8%) casos, muitos deles com a presença concomitante do nervo vidiano abaixo dele.

DISCUSSÃO

Com o aprimoramento das técnicas de diagnóstico por imagem e de cirurgia endonasal, a anatomia dos seios paranasais e a base anterior do crânio passaram a representar um papel de crescente destaque. Neste contexto, o seio esfenoidal assume posição de evidência devido à sua localização singular, praticamente no centro do crânio, em contato íntimo com estruturas nobres, tais como os seis primeiros pares cranianos, a artéria carótida interna, a hipófise, o seio cavernoso, a fossa pterigopalatina e o próprio encéfalo³. O progressivo avanço da cirurgia endonasal realçou a importância do conhecimento dessa anatomia, a qual passou a ser vista sob outro prisma – o endoscópico⁸. Com o auxílio do endoscópio, o cirurgião pode visualizar o interior do seio esfenoidal com grande precisão e proximidade, dispondo de recursos para alterar seu ângulo de visão, permitindo-o “olhar” para os lados, para cima, ou mesmo para frente, através de telescópios de diferentes angulações⁸. Além disso, a cirurgia pode extrapolar o limite de suas barreiras ósseas, transformando o seio esfenoidal em via de acesso para procedimentos neurocirúrgicos, como para a hipófise e certos tumores intracranianos^{9,10}. Entretanto, sua

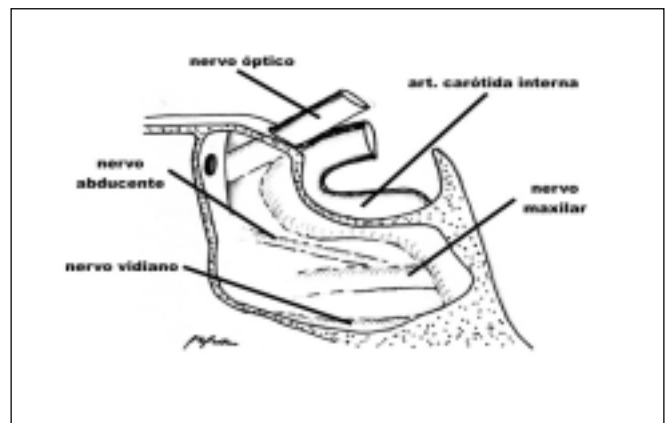


Figura 1. Anatomia seio esfenoidal

incrível diversidade anatômica caracteriza as inúmeras variações como uma constante, conferindo um valor extra ao seu estudo e conhecimento³.

Analisamos o comportamento das principais estruturas relacionadas ao seio esfenoidal – artéria carótida interna e nervos óptico, maxilar e vidiano – em 52 cadáveres frescos, submetidos a dissecação endoscópica.

A artéria carótida interna lidera o grupo, não apenas pela frequência em que sua elevação aparece (88,5%), como também pelo grau de projeção dentro do seio, visto que em 61,5% dos casos seu relevo foi considerado pronunciado, e em 15,4% todo o seu trajeto apresentou-se saliente. São incidências mais elevadas que as encontradas por van Alyea⁶, que notou a presença da artéria em 65% dos casos, sendo que em 53% a condição foi considerada pronunciada, e em 14% apresentou seu trajeto completo. Fujii et al.⁵ também estudaram o trajeto da artéria no seio esfenoidal, com resultados semelhantes, além de mencionarem um caso de deiscência do vaso. É inquestionável a importância dessas constatações sob o ponto de vista cirúrgico. O conhecimento das variações anatômicas da artéria carótida interna é fundamental para se evitar sua manipulação inadvertida, que pode resultar em sua rotura, uma complicação gravíssima, de difícil controle, com prognóstico sombrio. Diversos autores relatam lesão na artéria carótida durante procedimentos de cirurgia endoscópica endonasal¹¹. Após identificada, a hemorragia deve ser imediatamente controlada com tamponamento compressivo, seguido da angiografia de urgência com oclusão permanente por balão. Ocasionalmente, a artéria carótida interna precisa ser sacrificada por ligadura arterial no pescoço, com alto risco de danos neurológicos irreversíveis⁸. Felippu relatou dois casos de lesão transoperatória da artéria carótida intracavernosa no seio esfenoidal controlados com sucesso por fixação de enxerto muco-periosteal livre de corneto inferior e curativo compressivo¹². Maniglia et al.¹³ mencionam três casos de lesão arterial resultando em morte.

Também observamos um número mais elevado de proeminência do nervo óptico (55,8%), que outros autores, como no estudo de van Alyea⁶, que encontrou 40% dos casos, ou Lang com 42,85%¹⁴. A relação entre o nervo óptico e o seio posteriores despertou o interesse de inúmeros autores. Onodi¹⁵ classificou essa relação em 12 grupos, com 38 variedades anatômicas. Mellinger¹⁶ ressaltou a importância da assimetria dos seios posteriores em relação à vulnerabilidade do nervo óptico. Ambos, entre muitos outros autores, acreditaram que a projeção do nervo óptico para o interior do seio esfenoidal deveria ser considerada como possível fator etiológico em casos de neurite óptica¹⁷ e outras doenças órbito-oculares¹⁸. Essa íntima relação do nervo óptico com o seio esfenoidal e seio etmoidal atribui-lhe grande vulnerabilidade durante as cirurgias dos seios paranasais. Maniglia et al. relataram uma série de 10 casos de cegueira como complicação maior pós-operatória¹³.

Em nosso estudo, o nervo vidiano (nervo do canal pterigoideo) mostrou-se saliente em 25% dos casos, menos frequentes que quando comparado aos achados de outros autores, como 48%²⁸ e 52%¹⁹, ou mesmo índices de 10% de deiscência do canal pterigoideo dentro do seio esfenoidal¹⁹. Zuckerkandl²⁰, em 1893, foi um dos primeiros a identificar a saliência do nervo vidiano no assoalho do seio, sendo que Sluder^{21,22} e Vail²³ enfatizaram sua importância clínica. Este último concluiu que a irritação do nervo vidiano produz os sintomas da síndrome de Sluder (do gânglio esfenopalatino), que consiste em rinorréia e dor no assoalho do nariz, no olho ou atrás dele, maxilar e dentes.

O nervo maxilar, segunda divisão do quinto par craniano, frequentemente produz uma elevação na parede lateral do seio esfenoidal no seu trajeto no interior do seio cavernoso, antes de atingir o forame redondo^{24,25}, fato esse observado em 40% dos casos segundo van Alyea⁶, em comparação com os 30,8% por nós identificados, e 28,6% por Lang¹⁹. Houser²⁶ concluiu que essa proximidade anatômica pode afetar o nervo maxilar em casos de empiema do seio esfenoidal, com neurite, mesmo estando o nervo mergulhado em sangue do seio cavernoso. Nessa mesma linha, Garber²⁷ chamou a atenção para o fato de que o nervo maxilar está tão próximo ao seio esfenoidal quanto o nervo vidiano, estando assim também implicado na síndrome do gânglio esfenopalatino. Sluder²⁸ reforçou esse argumento demonstrando a permeabilidade das paredes do seio esfenoidal através da injeção de cocaína em seu interior, provocando a paralisia do nervo maxilar.

Embora não seja objetivo deste estudo, ressaltamos que o seio esfenoidal apresenta um conjunto muito rico de variações anatômicas em relação aos seios etmoidais posteriores, à sela túrcica, à fossa pterigopalatina, ao seio cavernoso, bem como diferentes morfologias de recessos, pneumatização e simetria^{29,30}.

CONCLUSÃO

Com o presente estudo, demonstramos a complexidade da anatomia do seio esfenoidal e de suas relações com estruturas nobres, bem como sua ampla gama de variações. Salienciamos a importância da compreensão desta anatomia para sua adequada interpretação clínica e, principalmente, para a prática cirúrgica precisa e segura. Tal compreensão torna-se particularmente essencial quando se trata de cirurgia endoscópica e seu horizonte de recursos técnicos.

REFERÊNCIAS BIBLIOGRÁFICAS

1. Cope VZ. The internal structure of the sphenoid sinus. *J Anat (Lond)* 1917;51:127-136.
2. Salinger S. The paranasal sinuses. *Arch Otolaryng* 1939;30:44.
3. Van Alyea OE. *Nasal Sinuses: An Anatomic and Clinic Consideration*. Baltimore: The Williams and Wilkins Company; 1951. p.155.

4. Draf W. Endoscopy of Paranasal Sinuses. Berlin: Springer; 1983.
5. Fujii K, Chambers SM, Rhoton AL Jr. Neurovascular relationships of the sphenoid sinus: a microsurgical study. *J Neurosurg* 1979;50:31-39.
6. Van Alyea OE. Sphenoid sinus anatomic study with consideration of the clinical significance of the structural characteristics of the sphenoid sinus. *Arch Otolaryng* 1941;34:225-253.
7. Peele JC. Unusual anatomical variations of the sphenoid sinuses. *Laryngoscope* 1957;67:208-237.
8. Stammberger H. Results, problems, and complications. In: Stammberger H, Hawke M. *Functional Endoscopic Sinus Surgery. The Messerklinger Technique*. Philadelphia: BC Decker; 1991. p. 459-477.
9. Fahlbusch R, Buchfelder M. Present status of neurosurgery in the treatment of prolactinomas. *Neurosurg Rev* 1985;8:195-205.
10. Hammer G, Radberg C. Sphenoidal sinus: an anatomical and morfogenological study with reference to transsphenoid hypophysectomy. *Acta Radiol (Stockh.)* 1961;56:401-422.
11. Stankiewicz JA. Complications of endoscopic sinus surgery. *Otolaryngol Clin North Am* 1989;22:749-758.
12. Felippu A. Severe Epistaxis: The Transnasal Vessels Dissection. Instruction Course, Annual Meeting of the American Academy of Otolaryngology – Head and Neck Surgery: New Orleans; 1999.
13. Maniglia AJ. Fatal and Major Complications Secondary to Nasal and Sinus Surgery. *Laryngoscope* 1989;99(3):276-283.
14. Lang J. In: *Clinical Anatomy of the Nose Nasal Cavity and Paranasal Sinuses*. New York: Thieme Medical Publishers; 1989. p.91.
15. Onodi A. The optic nerve and the accessory sinuses of the nose. New York: William Wood & Co.; 1910.
16. Mellinger WJ. Optic nerves and their relations in the sphenoidal region. *Tr. Pacific Coast Oto-Ophth Soc* 1937;22:85.
17. Tunis JP. Sphenoidal sinusitis in relation to optic neuritis. *Laryngoscope* 1912;22:1157-1164.
18. Blum ME, Larson A. Mucocele of the sphenoidal sinus with sudden blindness. *Laryngoscope* 1973;83:2024-2049.
19. Lang J, Keller H. Über die hintere Pfortenregion der Fossa pterygopalatina und das Ganglion pterygopalatinum. *Gegenbaurs Morph Jb.* 1978;124:207-214.
20. Zuckerkandl E. Normale und pathologische Anatomie der Nasenhöhle und ihrer pneumatischen Anhänge. 2nd ed. Wien: W. Braumüller; 1893;1:368-400.
21. Sluder G. The role of the sphenopalatina (or Meckel's) ganglion in nasal headaches. *Int Rec Med* 1908;23:989-990.
22. Sluder G. In: *Headaches and Eye Disorders of Nasal Origin*. St. Louis: C. V. Mosby Co.; 1919.
23. Vail HH. Vidian Neuralgia. *Ann Otol Rhin & Laryng* 1932;14:837.
24. Dixon FW. A comparative study of the sphenoid sinus (a study of 1600 skulls). *Ann Otol* 1937;46:687-698.
25. Mosher HP. The anatomy of the sphenoid sinus and the method of approaching it from the antrum. *Laryngoscope* 1903;13:177-215.
26. Houser KM. Anatomic relations of the sphenoid sinus to Dorello's canal: abducens paralysis. *Arch Otolaryng* 1932;16:488.
27. Garber H. Sinusitis and neuralgia. *Arch Otolaryng* 1933;18:339.
28. Sluder G. Cited by Van Alyea.
29. Cope VZ. Internal structure of the sphenoid sinus. *J Anat & Physiol* 1917;51:127.
30. Congdon ED. The distribution and mode of origin of septa and walls of the sphenoid sinus. *Ant Rec* 1920;18:97.