

Tratamento do carcinoma epidermóide do palato mole

Treatment of squamous cell carcinoma of soft palate

Ali Amar¹, Otávio Alberto Curioni¹, Sérgio Altino Franzini¹, Josias Andrade Sobrinho¹, Abrão Rapoport¹

Palavras-chave: carcinoma epidermóide, palato mole.
Key words: squamous cell carcinoma, soft palate.

Resumo / Summary

Objetivo: Avaliar o resultado do tratamento dos pacientes com carcinoma epidermóide do palato mole. Forma de Estudo: Série de casos, retrospectivo. Material e Método: Foram avaliados os prontuários de 111 pacientes com carcinoma epidermóide do palato mole tratados entre 1977 e 2000. Foram excluídos 12 pacientes com múltiplos tumores primários simultâneos e selecionados 66 pacientes com seguimento após o tratamento, sendo avaliados o controle loco-regional e a sobrevida livre de doença de acordo com o estadiamento. Resultados: O tratamento radioterápico apresentou resposta completa no sítio primário em 76% dos pacientes e no pescoço em 47% dos pacientes N+. Considerando as recidivas, o controle em ambos os sítios caiu para 52% e 31%, respectivamente. As recidivas cervicais ocorreram em 11% dos pacientes N0 irradiados e em 28% dos casos T1 sem tratamento do pescoço. A sobrevida livre de doença a 3 e 5 anos foi de 45% e 35% respectivamente, sendo significativamente menor entre os pacientes N+. Conclusão: A persistência ou recidiva cervical é a principal causa de falha no tratamento radioterápico exclusivo. Mesmo as lesões T1 apresentam alta incidência de metástases, justificando o esvaziamento cervical eletivo.

Aim: To evaluate the results of the treatment of squamous cell carcinoma of the soft palate. Study Design: Retrospective case-series. Material and Method: Retrospective review of the files of 111 patients with squamous cell carcinoma of the soft palate treated between 1977 and 2000. Sixty-six patients with follow up after the treatment were selected, being appraised the loco-regional control and the disease-free survival according to the stage. Results: Radiotherapy presented complete response in the primary site in 76% of the patients and in the neck in 47% of the N+ patients. Considering the recurrences, the control in both sites were 52% and 31% respectively. The cervical recurrences occurred in 11% of irradiated N0 patients and in 28% of the T1 surgical cases without neck treatment. The disease free survival at 3 and 5 years was 45% and 35% respectively, being significantly minor in N+ patients. Conclusion: The persistence or neck recurrence is the main cause of failure in the exclusive irradiated cases. Even the T1 lesions present high incidence of lymph node metastases, justifying the elective neck dissection.

¹ Cirurgião do Departamento de Cirurgia de Cabeça e Pescoço e Otorrinolaringologia do Hospital Heliópolis, Hospshel. São Paulo, Brasil.
Trabalho realizado pelo Departamento de Cirurgia de Cabeça e Pescoço e Otorrinolaringologia do Hospital Heliópolis, Hospshel. São Paulo, Brasil.
Endereço para correspondência: Rua Iramaia, 136 Jd. Europa São Paulo 01450-020
E-mail: arapoport@terra.com.br

Artigo recebido em 11 de agosto de 2004. Artigo aceito em 23 de setembro de 2004.

INTRODUÇÃO

As neoplasias do palato mole são pouco frequentes e geralmente estudadas em conjunto com os demais subsítios da orofaringe, sendo raros os estudos que avaliam especificamente este sítio anatômico. O carcinoma epidermóide é o tipo histológico predominante e chama atenção a elevada incidência de segundo tumor primário associado aos tumores desta localização, sejam sincrônicos ou metacrônicos¹. O palato mole tem função importante na deglutição e na fonação, determinando uma difícil reabilitação e conseqüente escolha do tratamento radioterápico, observado em diversas publicações²⁻⁶. Apesar disto, os tumores do palato mole cursam com metástases linfonodais precocemente, muitas vezes bilaterais, e neste contexto, a radioterapia pode ser insuficiente para o controle da doença⁷. O presente estudo avalia os resultados do tratamento dos pacientes com carcinoma epidermóide de palato mole.

MATERIAL E MÉTODO

Foram revisados os prontuários de 111 pacientes com carcinoma epidermóide de palato mole atendidos no Hospital Heliópolis entre outubro de 1977 e dezembro de 2000. Na avaliação dos resultados do tratamento, foram excluídos 12 pacientes (10%) que apresentavam um segundo tumor primário simultâneo e outros 33 pacientes que não retornaram após o exame inicial, restando 66 pacientes. Entre os 66 pacientes, 58 (87%) tiveram acompanhamento superior a 18 meses ou até o diagnóstico da recidiva. Quanto ao gênero, 56 eram masculinos e 10 femininos, com idade média de 58 anos (15 a 100). Os pacientes foram reestadiados de acordo com a classificação TNM 2002 da UICC. A análise da sobrevida empregou o método atuarial de Kaplan-Meier e as diferenças entre os grupos foram avaliadas pelo teste de log-rank, sendo aceito $p < 0,05$.

RESULTADOS

O tratamento radioterápico foi empregado em 46 pacientes. A dose média empregada foi de 72 Gy em campos paralelos opostos. A resposta completa foi observada em 31 pacientes (67%). No sítio primário, ao término do tratamento, foi observada resposta completa em 35 (76%) [1/1 T1, 11/13 T2, 20/26 T3 e 3/6 T4]. Entre os 35 que apresentaram resposta completa no sítio primário, 14 desenvolveram recidiva local no intervalo médio de 8 meses. Três foram resgatados com sucesso, sendo 1 T2 e 2 T3. Considerando as recidivas (persistência) e resgates, o controle no sítio primário foi obtido em 52% dos pacientes, sendo 1/1 T1, 9/13 T2, 12/26 T3 e 2/6 T4. Dezenove pacientes apresentavam metástases cervicais e a resposta completa no pescoço foi observada em 9 (47%). Destes 9 pacientes, 3 apresentaram recidiva regional, uma das quais an-

tecida de recidiva local. Assim, o controle cervical foi alcançado em 31% dos pacientes N+. Entre os 27 pacientes N0 ocorreram 3 (11%) recidivas cervicais, sendo uma simultânea e outra anterior ao diagnóstico de recidiva no sítio primário. O controle loco-regional conforme o estadiamento T e N é demonstrado na Tabela 1.

Os pacientes submetidos à cirurgia constituem um grupo heterogêneo. Doze pacientes se submeteram à ressecção do tumor primário, dos quais apenas 2 com esvaziamento cervical associado. A recidiva local foi diagnosticada em 2 pacientes no primeiro ano pós-tratamento e 3 pacientes apresentaram recidivas no sítio primário entre 51 e 101 meses do tratamento inicial. Sete pacientes com estadiamento T1N0 submeteram-se à ressecção do tumor primário, sem tratamento do pescoço, sendo que dois destes desenvolveram recidiva regional, ambas resgatadas com sucesso. Oito pacientes receberam tratamento cirúrgico apenas da metástase cervical, sendo dois esvaziamentos radicais e seis linfonodectomias, posteriormente encaminhados para o tratamento irradiante. Houve um óbito pós-operatório e dois pacientes foram perdidos de seguimento precocemente. Apenas um paciente apresentava doença controlada após 13 meses.

Tabela 1. Controle loco-regional após radioterapia, conforme o estadiamento T e N

T \ N	N0	N1	N2	N3	Total
T1	-	-	-	0/1	0/1
T2	7/10	-	0/1	0/2	7/13
T3	7/15	2/7	0/3	0/1	9/26
T4	0/2	0/1	2/3	-	2/6
Total	14/27	2/8	2/7	0/4	18/46

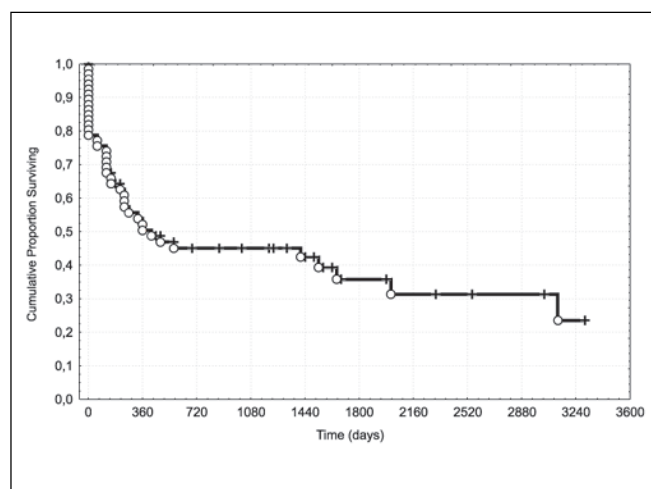


Figura 1. Sobrevida livre de doença no carcinoma epidermóide do palato mole (n=66).

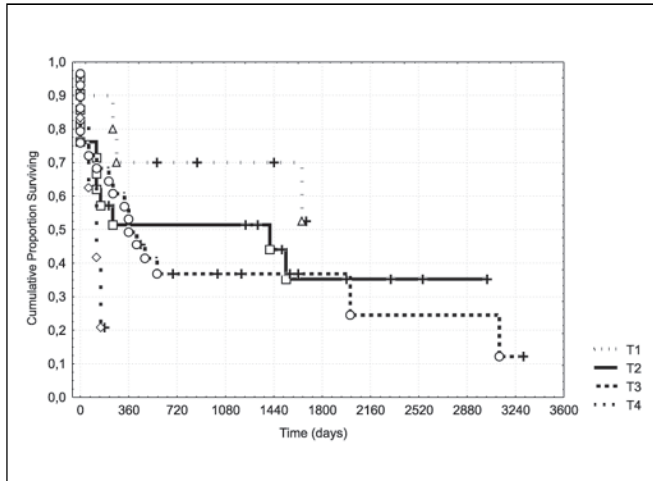


Figura 2. Sobrevida livre de doença conforme o estágio T (n=66).

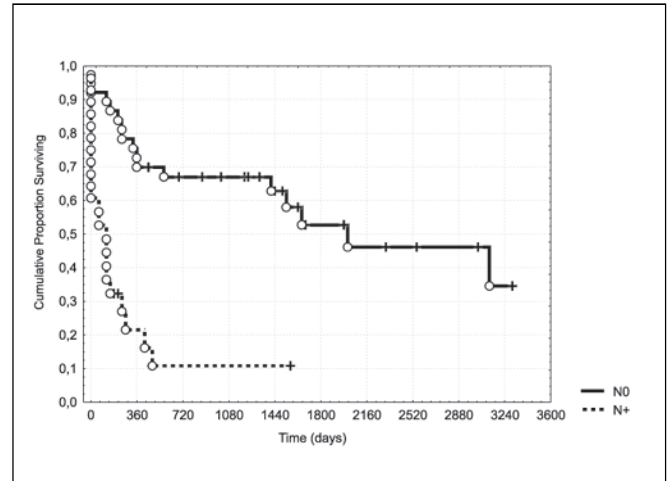


Figura 3. Sobrevida livre de doença e metástases linfonodais (n=66).

A sobrevida livre de doença a três e cinco anos foi de 45% e 35% respectivamente (Figura 1). Não houve diferença significativa em relação ao estágio T (Figura 2), devido aos resultados semelhantes nos estádios T2 e T3, que constituem a maioria dos pacientes. A presença de metástases linfonodais se relacionou com decréscimo significativo na sobrevida livre de doença (Figura 3), sendo 53% e 11% em cinco anos para os pacientes N0 e N+ respectivamente ($p=0,00004$).

DISCUSSÃO

As neoplasias malignas do palato mole tem sido preferencialmente tratadas com radioterapia, escolha decorrente da dificuldade na reconstrução e reabilitação do paciente, considerada a estrutura muscular desta região anatômica. Por outro lado, a alta incidência de metástases linfonodais faz com que a radioterapia exclusiva seja insuficiente no controle da doença⁷. Entre os pacientes N+, o controle da doença regional foi alcançado em 31% dos casos, uma taxa semelhante ao percentual de falso-positivos observados nos esvaziamento cervicais. Nos casos N0, apesar da expectativa de uma alta taxa de metástases ocultas, as recidivas regionais isoladas ocorreram em apenas 1 paciente, sugerindo o efeito da radioterapia na doença cervical subclínica. Em relação ao sítio primário, a radioterapia apresentou resposta completa em 76% dos casos, mas 40% destes apresentaram recidiva após um intervalo médio de 8 meses. Mais do que a simples indicação de radioterapia, os tumores do palato mole merecem ser incluídos nas estratégias de preservação de órgãos, onde o tratamento cirúrgico é considerado na falta de resposta à radioterapia no sítio primário e no pescoço, bem como no resgate das recidivas. A quimioterapia neoadjuvante, com o intuito de selecionar candidatas à preservação de órgãos, pode ser dispensada nos tumores do

palato mole, pois o resultado do tratamento radioterápico pode ser monitorado com mais facilidade neste sítio anatômico do que na laringe/hipofaringe. Um subgrupo que poderia se beneficiar desta modalidade seriam os pacientes com doença extensa, mas até o momento apenas a quimioterapia concomitante demonstrou melhorar o controle locoregional da doença^{8,9}. A avaliação da resposta no sítio primário durante o tratamento irradiante também é um indicador prognóstico. Jaulerry et al. observaram que uma resposta menor ou igual a 50% no sítio primário após 5 semanas de radioterapia (55Gy), especialmente entre os pacientes com tumores primários extensos (T3 e T4), se relacionou com baixa probabilidade de controle da doença¹⁰. Assim, nos casos operáveis que não apresentam boa resposta ao tratamento, o resgate cirúrgico pode ser antecipado. Com a doença controlada no sítio primário, a avaliação do pescoço deve ser feita 3 a 4 semanas após o término da radioterapia, sendo indicada a tomografia computadorizada¹¹. Diante de uma resposta completa no pescoço, não há necessidade do esvaziamento nos casos inicialmente N1. No pescoço N3, mesmo com resposta completa (incomum neste estágio), esta indicado o esvaziamento cervical, pois até 50% destes pacientes podem apresentar tumor residual e, quando do diagnóstico deste, a doença frequentemente é irressuscitável¹². Embora seja recomendado o esvaziamento planejado também no pescoço N2, este estágio engloba uma grande variedade de apresentações clínicas, desde linfonodos volumosos (entre 3,1 cm e 6 cm de diâmetro) ou múltiplos até pequenos linfonodos bilaterais ou contralaterais. Em síntese, a presença de metástases linfonodais constitui um sinal de pior prognóstico, relacionado não apenas com o controle regional da doença, mas também com maior taxa de recidivas no sítio primário e à distância.

Nos tumores iniciais, a cirurgia pode apresentar menor morbidade do que a irradiação da faringe com altas doses.

Cabe ressaltar que a irradiação, associada à destruição causada pelo tumor, também acarreta em déficit funcional do órgão ou estrutura. Em relação ao tratamento cirúrgico é relevante a incidência de metástases cervicais mesmo nos tumores iniciais, sendo de aproximadamente 40% nos tumores T1¹³. Adicionalmente, os tumores de palato mole podem exigir o tratamento bilateral do pescoço quando as lesões se situam junto à linha média. No presente estudo, 28% dos pacientes com tumor primário T1N0, que não receberam tratamento no pescoço, desenvolveram recidiva cervical. Embora todos tenham sido resgatados com sucesso, esta incidência de metástases ocultas justifica o tratamento eletivo do pescoço. Nos tumores maiores, que podem exigir a ressecção de todo o palato mole para obtenção de margens adequadas, a preservação de estruturas pode ser tentada. Faltam estudos que avaliem a qualidade de vida após radioterapia ou cirurgia neste grupo de pacientes, porém a reconstrução completa do palato apresenta grande dificuldade técnica e resultados modestos, mesmo com o uso de próteses.

Embora o desenvolvimento de segundo tumor primário seja freqüente entre os pacientes com carcinoma epidermóide das vias aerodigestivas superiores, a maioria destes tumores são metacrônicos enquanto que no palato mole é encontrado um grande número de tumores simultâneos, reforçando a importância do conceito de campo de cancerização¹⁴.

REFERÊNCIAS BIBLIOGRÁFICAS

1. Point D, Rodriguez J, Ferrante B, Brugere J. Cancers du voile du palais: Résultats de la chirurgie de rattrapage. *Ann Otolaryngol Chir Cervicofac* 1987; 104:395-7.
2. Martin H. Tumors of the palate (benign and malignant). *Arch Surg* 1942; 44:599-635.
3. Mendenhall WM, Amdur RJ, Stringer SP, Villaret DB, Cassisi NJ. Radiation therapy for squamous cell carcinoma of the tonsillar region: a preferred alternative to surgery? *J Clin Oncol* 2000; 18:2219-25.
4. Fee WE, Schoepel SL, Rubenstein R et al. Squamous cell carcinoma of the soft palate. *Arch Otolaryngol* 1979; 105:710-8.
5. Horton D, Tran L, Greenberg P, Selch MT, Parker RG. Primary radiation therapy in the treatment of squamous cell carcinoma of the soft palate. *Cancer* 1989; 63:2442-5.
6. Tandon DA, Bahadur S, Rath GK. Carcinoma of the soft palate. *J Laryngol Otol* 1992; 106:130-2.
7. Erkal HS, Serin M, Amdur RJ, Villaret DB, Stringer SP, Mendenhall WM. Squamous cell carcinomas of the soft palate treated with radiation therapy alone or followed by planned neck dissection. *Int J Radiat Oncol Biol Phys* 2001; 50:359-66.
8. Machtay M, Rosenthal DI, Hershock D et al. Organ preservation therapy using induction plus concurrent chemoradiation for resectable oropharyngeal carcinoma: A University of Pennsylvania phase II trial. *J Clin Oncol* 2002; 20:3964-71.
9. Denis F, Garaud P, Bardet E et al. Final results of the 94-01 French Head and Neck Oncology and Radiotherapy Group randomized trial comparing radiotherapy alone with concomitant radiochemotherapy in advanced-stage oropharynx carcinoma. *J Clin Oncol* 2004; 22:69-76.
10. Jaulerry C, Dubray B, Brunin F et al. Prognostic value of tumor regression during radiotherapy for head and neck cancer: a prospective study. *Int J Radiat Oncol Biol Phys* 1995; 33:271-9.
11. Ojiri H, Mendenhall WM, Stringer SP, Johnson PL, Mancuso AA. Post-RT CT results as a predictive model for the necessity of planned post-RT neck dissection in patients with cervical metastatic disease from squamous cell carcinoma. *Int J Radiat Oncol Biol Phys* 2002; 52:420-8.
12. Mabanta SR, Mendenhall WM, Stringer SP, Cassisi NJ. Salvage treatment for neck recurrence after irradiation alone for head and neck squamous cell carcinoma with clinically positive neck nodes. *Head Neck* 1999; 21:591-4.
13. Har-El G, Shaha A, Chaudry R, Hadar T, Krespi YP, Lucente FE. Carcinoma of the uvula and midline soft palate: indication for neck treatment. *Head Neck* 1992; 14:99-101.
14. Slaughter DP, Southwick HW, Smejkal W. Field cancerization in oral stratified squamous epithelium. *Cancer* 1953; 6:963-8.