

## Pólipo antrocoanal: uma revisão de dezesseis casos

## Antrochoanal polyp: a review of sixteen cases

Marcos Rabelo de Freitas <sup>1</sup>, Rogério Pinto Giesta <sup>2</sup>, Sebastião Diógenes Pinheiro <sup>3</sup>, Viviane Carvalho da Silva <sup>4</sup>

Palavras-chave: pólipo antrocoanal, pólipo de Killian, tratamento cirúrgico.

Keywords: antrochoanal polyp, Killian's polyp, surgical treatment.

### Resumo / Summary

**I**ntrodução: O pólipo antrocoanal ou pólipo de Killian é uma lesão polipóide solitária benigna, que acomete principalmente crianças e adultos jovens. Estudos demonstram que o pólipo de Killian representa entre 4-6% de todos os pólipos nasais da população em geral. Contudo, na população pediátrica, esta porcentagem atinge 33%. Origina-se de uma hipertrofia da mucosa do antro do seio maxilar próximo ao óstio e desenvolve-se, por estímulo desconhecido, através do óstio do seio maxilar para a cavidade nasal e em direção a coana e parte posterior da nasofaringe, podendo estender-se até a orofaringe. **Objetivo:** Avaliar o resultado do tratamento cirúrgico em pacientes atendidos no Serviço de Otorrinolaringologia do Hospital Universitário Walter Cantídio da Faculdade de Medicina da Universidade Federal do Ceará, principalmente em relação à técnica cirúrgica empregada e a eficácia de cada técnica no controle da doença. **Material e Método:** Trata-se de um trabalho retrospectivo, realizado através da análise dos prontuários dos pacientes submetidos à polipectomia por pólipos de Killian ou por outros pólipos nasais, atendidos no período de 01.03.1991 a 30.04.2001, no Setor de Otorrinolaringologia do Hospital Universitário Walter Cantídio da Universidade Federal do Ceará. **Resultados:** Nove pacientes (56,6%) eram do sexo masculino e 7 (43,8%) do sexo feminino. Onze (68,75%) pacientes encontravam-se na faixa etária entre 8 e 20 anos de idade. Os sintomas predominantes foram obstrução nasal unilateral (81,3%) e rinorréia purulenta (43,8%). A cirurgia mais comumente empregada foi a abordagem combinada externa e endonasal em 87,5% dos casos. A cirurgia do pólipo antrocoanal correspondeu a 21,6% de todos os procedimentos cirúrgicos realizados no mesmo período para remoção de pólipos nasais. Houve uma taxa de recidiva pós-operatória de 12,5%. **Conclusões:** Pólipo antrocoanal foi uma afecção que predominou entre crianças e adultos jovens. O acesso combinado externo e endonasal foi a abordagem cirúrgica mais empregada. Apesar da abordagem da origem do pólipo no seio maxilar, há a possibilidade de recidiva pós-operatória.

**I**ntroduction: An Antrochoanal polyp, or Killian's polyp is a benign solitary polypoid lesion that affects mainly children and young adults. Studies demonstrate that Killian's polyp generally represents 4-6% of all nasal polyps. However, in the pediatric population this percentage reaches 33%. It originates from a hypertrophy of the mucous membrane on the maxillary sinus antrum, and it grows for unknown reasons, through the maxillary sinus ostium towards the nasal cavity and the choana - the posterior portion of the pharynx. **Aim:** To evaluate the result of the surgical treatment on patients assisted in the Department of Otorhinolaryngology of the Walter Cantídio University Hospital - Medical School of the Federal University of Ceará, mainly on the surgical technique employed and the efficacy of each technique in controlling the disease. **Materials and methods:** Retrospective study, accomplished through a chart analysis from the patients submitted to polypectomy because of Killian's polyps or other nasal polyps, operated from March 1st, 1991 to April 30th of 2001, in the Department of Otorhinolaryngology of the Medical School of the Walter Cantídio University Hospital of the Federal University of Ceará. **Results:** Nine patient (56.6%) were males and 7 (43.8%) were females. Eleven (68.75%) patients were between 8 and 20 years of age. Predominant symptoms were unilateral nasal obstruction (81.3%) and purulent rhinorrhoea (43.8%). The most common procedure employed was the combined approach: external and endonasal, in 87.5% of the cases. Antrochoanal polyp removal procedure accounted for 21.6% of all the surgical procedures accomplished in the same period for the removal of nasal polyps. Postoperative recurrence was of 12.5%. **Conclusions:** Antrochoanal polyp was an affection that prevailed among children and young adults. The combined external and endonasal approach was the one most used. Despite maxillary sinus approach to the polyp origin, postoperative recurrence is a possibility.

<sup>1</sup> Mestre em Otorrinolaringologia pela Faculdade de Medicina de Ribeirão Preto/ USP, Professor Assistente e Chefe da Residência Médica do Serviço de Otorrinolaringologia do Hospital Universitário Walter Cantídio da Faculdade de Medicina da Universidade Federal do Ceará.

<sup>2</sup> Mestrando do Serviço de Patologia do Departamento de Patologia e Medicina Legal da Faculdade de Medicina da Universidade Federal do Ceará, Professor Substituto do Serviço de Patologia da Faculdade de Medicina da Universidade Federal do Ceará.

<sup>3</sup> Doutor, Professor Adjunto e chefe do Serviço de Otorrinolaringologia do Hospital Universitário Walter Cantídio da Faculdade de Medicina da Universidade Federal do Ceará.

<sup>4</sup> Mestranda do Departamento de Saúde Comunitária da Faculdade de Medicina da Universidade Federal do Ceará, Médica Assistente do Serviço de Otorrinolaringologia do Hospital Universitário Walter Cantídio da Faculdade de Medicina da Universidade Federal do Ceará.

Endereço para correspondência: Marcos Rabelo de Freitas - Rua Prof. Costa Mendes 1608 Rodolfo Teófilo 60416-160 Fortaleza CE.  
Tel: (0xx85) 288-8063 - Fax: (0xx85) 288-8064

Este artigo foi submetido no SGP (Sistema de Gestão de Publicações) da RBORL em 2 de maio de 2005. cod 292.  
Artigo aceito em 21 de outubro de 2006.

---

## INTRODUÇÃO

---

O pólipio antrocoanal ou pólipio de Killian é uma lesão polipóide solitária benigna que acomete principalmente crianças e adultos jovens. Estudos demonstram que o pólipio de Killian representa entre 4-6% de todos os pólipios nasais da população em geral, contudo, na população pediátrica, esta porcentagem atinge 33%<sup>1</sup>. Origina-se de uma hipertrofia da mucosa do antro do seio maxilar próximo ao óstio e desenvolve-se, por estímulos desconhecidos, através do óstio do seio maxilar para a cavidade nasal e em direção à coana e parte posterior da nasofaringe, podendo estender-se até a orofaringe<sup>11</sup>. Raramente tem origem em outra região, como nos seios esfenoidal ou etmoidal<sup>3</sup>. O pólipio aumenta de volume muito rapidamente, provavelmente devido ao retorno venoso do seu pedúnculo, que é comprimido pelo óstio, assim, o pólipio passa a ficar cada vez mais edematoso. Manifesta-se clinicamente por uma obstrução nasal, geralmente unilateral, mas que pode ser bilateral, especialmente nos casos em que o pólipio é extremamente volumoso, com importante desvio do septo nasal. Acompanha-se de secreção mucosa ou muco-purulenta e, excepcionalmente, pode obstruir o óstio da tuba auditiva promovendo otite média secretora. A epistaxe pode ser um sinal, não clássico, de apresentação do pólipio de Killian<sup>10</sup>. Nota-se que o óstio do seio maxilar encontra-se aumentado de diâmetro, provavelmente devido à presença do pedúnculo do pólipio, o qual agiria aumentando suas dimensões. Na histopatologia, o pólipio de Killian apresenta-se com uma cavidade central cística rodeada por edema e com uma parede externa revestida por epitélio respiratório normal. Em alguns casos, encontram-se microcistos em seu interior, porém não são encontradas estruturas glandulares.

A primeira descrição do pólipio antrocoanal foi feita por Palfyn, em 1753, relatando o caso de uma mulher com um pólipio nasofaríngeo estendendo-se até o nível da úvula. Contudo, somente em 1906, Killian, pela primeira vez, descreveu precisamente a história natural do pólipio antrocoanal, incluindo que sua origem estava no seio maxilar e não na coana posterior, como se acreditava antigamente. Contudo, Killian não conseguiu confirmar a origem no antro maxilar do pólipio, a qual foi documentada por Kubo em 1909<sup>11</sup>. Ao exame físico, através da rinoscopia anterior ou com o uso de nasofibroscópio, observa-se um pólipio único saindo pelo meato médio e projetando-se na coana, podendo preencher parcial ou totalmente o cavum. Na tomografia computadorizada, observa-se opacificação e preenchimento homogêneo da cavidade do seio maxilar, da cavidade nasal ipsilateral e, eventualmente, do cavum, podendo evidenciar também desvio das paredes nasais e, em especial, do septo nasal, mas sem destruição óssea. Este é considerado o melhor exame de imagem para essa afecção. A tomografia também auxilia na escolha da

técnica cirúrgica a ser utilizada, uma vez que mostra com clareza todos os limites da massa tumoral. Os principais diagnósticos diferenciais são feitos com grande cisto mucoso de retenção, tumor de antro maxilar, mucocele, sinusite maxilar e com meningoencefalocoele. O tratamento é exclusivamente cirúrgico, podendo utilizar vários tipos de acesso para abordagem do pólipio. Os mais utilizados são a microcirurgia endonasal, a cirurgia endoscópica e a técnica de Caldwell-Luc<sup>4</sup>. Apesar de seguir rigorosamente as técnicas cirúrgicas preconizadas, ainda ocorre, com relativa frequência, recidiva do pólipio. Por este motivo é recomendada, na maioria das vezes, a exploração antral com remoção da doença sinusal maxilar.

---

## OBJETIVO

---

Descrever dezesseis casos de pacientes com diagnóstico histopatológico de pólipio antrocoanal atendidos no Serviço de Otorrinolaringologia do Hospital Universitário Walter Cantídio da Faculdade de Medicina da Universidade Federal do Ceará.

---

## MATERIAL E MÉTODO

---

Trata-se de um estudo de coorte histórica longitudinal realizado através da análise dos prontuários dos pacientes submetidos a polipectomia por pólipios de Killian ou por outros pólipios nasais, atendidos no período de 01.03.1991 a 30.04.2001, no Setor de Otorrinolaringologia do Hospital Universitário Walter Cantídio da Universidade Federal do Ceará. O estudo foi submetido à aprovação pelo comitê de ética em pesquisa da Faculdade de Medicina da referida universidade.

---

## RESULTADOS

---

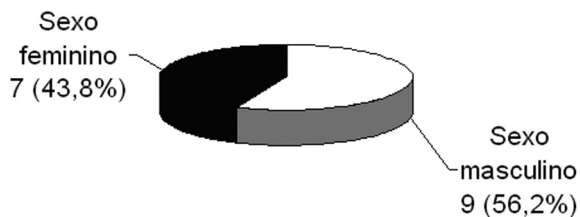
Após a revisão dos dezesseis casos, observou-se nove pacientes (56,2%) do sexo masculino e sete (43,8%) do sexo feminino (Gráfico 1), sendo que, em dez pacientes (62,5%), o pólipio localizava-se na fossa nasal esquerda e, em seis (37,5%), na fossa nasal direita (Gráfico 2).

A idade variou entre 8 e 43 anos, com a grande maioria dos casos situando-se entre 8 e 20 anos (Gráfico 3).

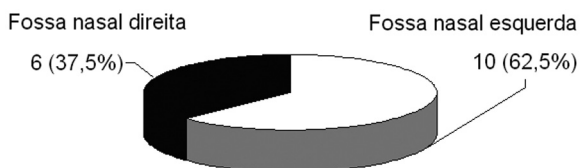
Os principais sintomas observados foram obstrução nasal constante e unilateral em treze (81,3%) pacientes, rinorréia purulenta em sete (43,8%), epistaxe em seis (37,5%), rinorréia hialina em quatro (25%), roncos noturnos e dor facial em três (18,8%) pacientes, além de obstrução nasal bilateral, disfagia, sangramento oral, halitose, crises esternutatórias e cefaléia em dois pacientes e disфония, dispnéia, prurido nasal, anosmia e cacosmia em um paciente (Quadro 1).

O tempo médio entre o início dos sintomas e a procura por atendimento médico especializado foi de três

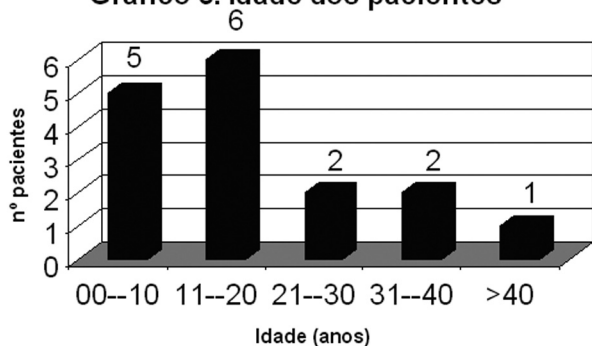
**Gráfico 1. Relação entre o sexo**



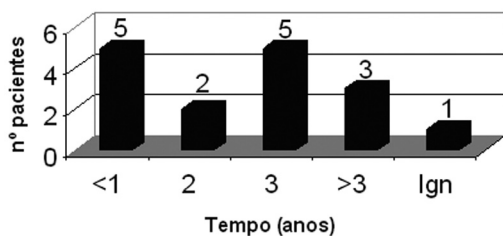
**Gráfico 2. Localização do pólipo**



**Gráfico 3. Idade dos pacientes**



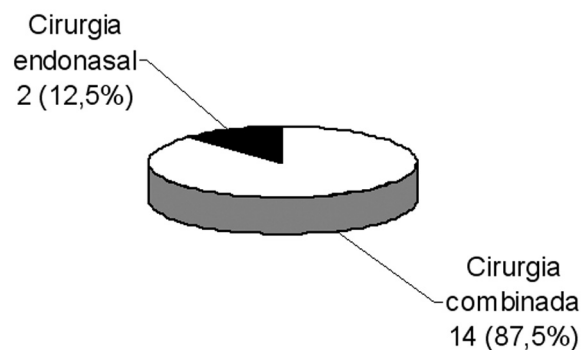
**Gráfico 4. Tempo de sintomatologia até atendimento especializado**



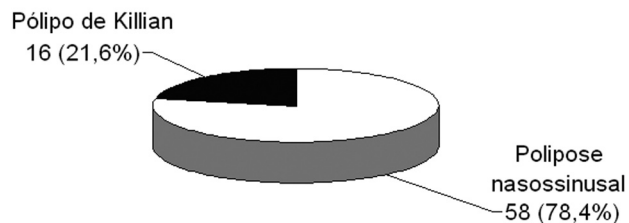
**QUADRO 1**

Sintomatologia	Nº de pacientes
Obstrução nasal unilateral	13
Rinorréia purulenta	7
Epistaxe	6
Rinorréia hialina	4
Dor facial	3
Roncos noturnos	3
Cefaléia	2
Crises esternutatórias	2
Disfagia	2
Halitose	2
Obstrução nasal bilateral	2
Sangramento oral	2
Anosmia	1
Cacosmia	1
Disfonia	1
Dispnéia	1
Prurido nasal	1

**Gráfico 5: Cirurgias Utilizadas**



**Gráfico 6. Cirurgias de pólipo nasal**



anos (Gráfico 4).

Em relação às técnicas cirúrgicas utilizadas, dois pacientes (12,5%) foram submetidos a remoção do pólipó apenas por acesso cirúrgico endonasal e os demais foram submetidos a cirurgia combinada endonasal e externa via Caldwell-Luc (Gráfico 5).

Destes dezesseis pacientes, dois já haviam sido submetidos à polipectomia anterior, sendo um há um ano e seis meses da cirurgia atual nesta mesma instituição, e outro, cinco anos antes da cirurgia atual, em outra instituição médica.

No período analisado, foram realizadas 74 cirurgias nasossinusais para tratamento de pólipos, sendo 16 (21,6%) por pólipos de Killian, e 48 (78,4%) por polipose nasossinusal (Gráfico 6). Nesta casuística não houve nenhuma complicação trans ou pós-operatória.

## DISCUSSÃO

Apesar de não ser uma afecção rara, o pólipo de Killian teve pouca divulgação nos últimos anos, com poucos casos descritos na literatura especializada. Trata-se de uma doença benigna unilateral que se origina ao nível do assoalho do seio maxilar, próximo às raízes dentárias e migra para a cavidade nasal, cavum e até orofaringe. Microscopicamente, é indistinguível do cisto intramural. Syme, em Towbin<sup>11</sup>, encontrou 26 pacientes (3,0%) com pólipos de Killian em uma série de 878 pacientes com pólipos nasais. Na série de Heck em Towbin<sup>11</sup> foram encontrados 56 pacientes (3,7%) com pólipo antrocoanal em 1.720 pacientes com pólipos nasais. No grande experimento de 118.374 pacientes examinados em mais de treze anos no Helsinki University Central Hospital, Sirola em Towbin<sup>11</sup> relatou 1.295 casos de pólipos nasais, sendo 80 (6,3%) pólipos de Killian. Nesta casuística foram encontrados 74 casos de pólipos nasais, sendo que, destes, 16 (21,6%) eram pólipos de Killian. A incidência aumentada em relação à literatura pesquisada está ligada ao fato de só terem sido considerados, para o estudo, aqueles pacientes com diagnóstico histopatológico de pólipo inflamatório, não incluindo outros blastomas nasais que entrariam como diagnóstico diferencial. O pólipo de Killian ocorre mais comumente em crianças e adultos jovens. No presente estudo, 11 pacientes (68,75%) apresentavam-se com até vinte anos de idade. É considerado o pólipo mais comum em crianças, tendo como etiologia, provavelmente, uma doença inflamatória bacteriana crônica e/ou fibrose cística. Alergia é uma causa rara. Raji et al.<sup>8</sup> e Lapantin em Raji et al.<sup>8</sup> não mostram diferença significativa em relação à incidência por sexo. Entretanto Piquet em Raji et al.<sup>8</sup> e Rugina em Raji et al.<sup>8</sup> demonstram uma clara predominância para o sexo masculino. Neste estudo há uma discreta predominância para o sexo masculino (1:1,3). Gomes et al.<sup>3</sup> apresentam, em sua casuística, como principais sintomas: obstrução nasal bilateral (7/12), roncos noturnos (5/12),

obstrução nasal unilateral (4/12) e respiração bucal (3/12). Raji et al.<sup>8</sup>, em seu estudo, tiveram como principais sintomas obstrução nasal unilateral (9/12), rinorréia purulenta (8/12), roncos noturnos (4/12) e obstrução nasal bilateral (3/12). Neste trabalho, obstrução nasal unilateral (13/16) e rinorréia purulenta (7/16) foram os sintomas mais frequentes. Segundo Marshal em Gomes et al.<sup>3</sup>, dependendo de suas dimensões, o pólipo antrocoanal pode acarretar obstrução tubária e desenvolver otite média secretora unilateral, o que não ocorreu nesta casuística. Robson et al.<sup>10</sup> descreveram um caso de um jovem que apresentou epistaxe severa como sintoma. No presente estudo foram encontrados 6 (37,5%) pacientes com epistaxe, sendo que nenhum apresentou epistaxe severa. A simples avulsão do pólipo de Killian pode acarretar recorrência do mesmo em aproximadamente 25% dos pacientes<sup>3</sup>. Aktas em Raji et al.<sup>8</sup> reporta 4 casos de recorrência em 8 pacientes operados com ressecção simples. É necessária a identificação da origem do pólipo, pois o componente sinusal deve ser ressecado, na tentativa de evitar a recidiva da tumoração. Apesar de nos casos relatados neste estudo terem sido seguidas rigorosamente as técnicas cirúrgicas preconizadas, ainda se observou recidiva do pólipo antrocoanal em dois pacientes (12,5%).

## CONCLUSÕES

1. Pólipo antrocoanal foi uma afecção que predominou entre crianças e adultos jovens.
2. O acesso combinado externo e endonasal foi a abordagem cirúrgica mais empregada.
3. Apesar da abordagem da origem do pólipo no seio maxilar, há a possibilidade de recidiva pós-operatória.

## REFERÊNCIAS BIBLIOGRÁFICAS

1. Basak S, Karaman CZ, Akdilli A, Metin KK. Surgical approaches to antrochoanal polyps in children. *Int J Pediatr Otorhinolaryngol* 1998;46(3):197-205.
2. Cook PR, Davis WE, McDonald R, McKinsey JP. Antrochoanal Polypoid. *Ear Nose Throat J* 1993;72(6):401-10.
3. Gomes CC, Sakano E, Lucchezi MC, Endo LH. Pólipo antrocoanal - causa de obstrução nasal na infância: uma série de 12 casos. *J Ped* 1994;70(5):291-8.
4. Marcon RP, Segatto ACF, Conci I, Dartona MB, Slompo MA. Pólipo de Killian. *Rev Cient AMECS* 1997;6(2):202-4.
5. Pinilla M, González F, García-Berrolcal JR, Vergara J. Abordaje endoscópico de los pólipos antrocoanales. *Acta Otorrinolaringol Esp* 1994 Sep-Oct;45(5):345-7.
6. Pruna X, Ibañez JM, Santamaria G, Serres X, Inaraja L, Vilar F. Antrochoanal autopolyptomy: CT findings. *Eur Radiol* 1997;7(4):571-2.
7. Pruna X, Ibañez J.M, Serres X, Garriga V, Barber I, Vera J. Antrochoanal polyps in children: CT findings and differential diagnosis. *Eur Radiol* 2000;10(5):849-51.
8. Raji A, Essaadi M, Detsouli M, Chekkoury IA, Benchakroun. The Antrochoanal Polyp. *Acta Otorhinolaryngol Belg* 2000;54(4):473-8.
9. Rivero VP, Ruiz GT, Garcia MM, Fuentes MA, Romero GP, Huelva AB. Killian antrum-choanal polyps. Analysis of 30 operated patients.

- 
- An Otorrinolaringol Ibero Am 2003;30(4):405-11.
10. Robson AK, Barker CS, Whittet HB. Epistaxis as an unusual presentation of an antrochoanal polyp. J Laryngol Otol 1990;104(8):643-4.
  11. Towbin R, Dunbar JS, Bove K. Antrochoanal Polyps. Am J Roentgenol 1979;132(1):27-31.
  12. Yanagisawa E, Joe JK, Pastrano JÁ. Unilateral antrochoanal polyp with bilateral nasal obstruction. Ear Nose Throat J 1998;77(3):170-1.