

Achado ocasional de doenças neurológicas durante a pesquisa da surdez infantil através do BERA

Occasional finding of neurological disorders during children hearing loss evaluation using the ABR

*Luiz Carlos Alves de Sousa*¹, *Luciano da Silveira Rodrigues*², *Marcelo Ribeiro de Toledo Piza*³, *Denise Rezende Ferreira*⁴, *Danielle Barbosa Ruiz*⁵

Palavras-chave: abr, bera, doenças neurológicas, potenciais evocados de tronco encefálico.

Keywords: abr, bera, neurological diseases, brainstem auditory evoked potentials.

Resumo / Summary

Uma das mais importantes aplicações clínicas dos potenciais evocados auditivos de tronco cerebral (BERA) é a sua utilização na avaliação da surdez infantil. Atualmente o BERA também é utilizado na triagem das síndromes cócleo-vestibulares a procura de lesões retro-cocleares, na monitoração dos estados de coma (morte cerebral), na monitoração do tronco cerebral em cirurgias da base do crânio, etc. Uma das qualidades do BERA é a sua capacidade de avaliar a integridade neurofisiológica das vias auditivas do tronco cerebral. Desta maneira, algumas vezes durante a pesquisa dos limiares auditivos infantis, nos deparamos com BERAs que sugerem a presença de lesões retro-cocleares das vias auditivas (assimetria de traçados, aumento dos intervalos interpícos), muitas vezes comprovadas através de exames de imagem. Trata-se de achado ocasional de moléstia neurológica por ocasião da pesquisa dos limiares auditivos infantis. Neste trabalho relatamos dois casos de doenças neurológicas, diagnosticadas ocasionalmente através do BERA realizado com o intuito de se pesquisar os limiares auditivos.

One of the most important applications of the Brainstem evoked response audiometry (ABR) is in the evaluation of hearing loss in children. Today the ABR is also indicated in the screening of cochleo-vestibular syndromes to detect retrocochlear lesions, to monitor patients in a coma (brain death), in monitoring the brainstem during skull base surgery, etc. Among the many BERA qualities, is its capacity to evaluate the neurophysiologic integrity of the auditory brainstem pathway. In doing so, sometimes while evaluating hearing function in children we are faced with ABR waves that suggest the presence of retrocochlear lesions (trace asymmetry, increased interpeak intervals), many times confirmed through image studies. These cases are seen as occasional findings of neurologic disorders during children hearing loss evaluation. In this study we report 2 cases of neurologic disorders diagnosed with the use of the ABR to evaluate hearing loss in children.

¹ Doutor em Neurocirurgia pelo Departamento de Cirurgia, Faculdade de Medicina de Ribeirão Preto, Universidade de São Paulo, Professor de Otorrinolaringologia - Faculdade de Medicina de Ribeirão Preto - UNAERP. Diretor Presidente da Associação Paparella de Otorrinolaringologia.

² Residentes do Serviço de ORL da Associação Paparella de ORL, Hospital da Sociedade Portuguesa de Beneficência, Ribeirão Preto, SP.

³ Mestre em ORL pelo Departamento de ORL da Faculdade de Medicina de Ribeirão Preto, USP, Médico do ambulatório de Otologia da Associação Paparella de ORL, Ribeirão Preto, SP.

⁴ Mestranda pelo Departamento de ORL da UNICAMP, Médica colaboradora do ambulatório de distúrbios da comunicação da UNICAMP.

⁵ Residente da Associação Paparella de ORL, Ribeirão Preto, SP, R3 do Serviço de ORL da Associação Paparella de ORL, Ribeirão Preto, SP. Serviço de Otorrinolaringologia, Associação Paparella de ORL, Centro Clinico Electro Bonini, Faculdade de Medicina da Universidade de Ribeirão Preto - UNAERP.

Endereço para correspondência: Luiz Carlos Alves de Sousa - Rua Bernardino de Campos 1503 Ribeirão Preto SP 14015-130.

Tel./Fax: (0xx16) 3610-6755/ 3610-6515 - E-mail: lcarlos@clinicapaparella.com.br

Este artigo foi submetido no SGP (Sistema de Gestão de Publicações) da RBORL em 9 de março de 2005. cod. 55.

Artigo aceito em 23 de setembro de 2006.

INTRODUÇÃO

Uma rápida consideração histórica

A neurofisiologia do sistema auditivo e seus meios de avaliação eram conhecimentos restritos aos laboratórios de pesquisa em audiologia até há trinta anos. Com a evolução dos equipamentos eletrônicos foi possível o desenvolvimento de sistemas de estimulação, captação, amplificação, computação e registro de atividades neurofisiológicas do sistema auditivo que possibilitaram sua aplicação clínica. Como consequência, tais equipamentos começaram a ser produzidos em escala industrial e a neurofisiologia auditiva e seus métodos de avaliação passaram dos ambientes de laboratório para os meios clínicos. Iniciou-se assim um novo e fascinante capítulo dentro da audiologia: a eletrofisiologia da audição (audiometria de respostas elétricas).

A audiometria de respostas elétricas é a denominação genérica dos métodos que permitem a análise dos fenômenos bioelétricos que ocorrem no sistema auditivo, como resposta aos estímulos sonoros (potenciais evocados auditivos), desde a orelha interna até a córtex cerebral. Todos estes testes eletrofisiológicos têm em comum a detecção de uma atividade bioelétrica, relacionada com um evento (apresentação de um sinal acústico e a atividade mental desencadeada por mudanças nas características do sinal acústico). Esta atividade bioelétrica é produzida no momento da transdução do estímulo acústico em eletricidade na orelha interna e em todas as sinapses que ocorrem sucessivamente na via auditiva.

O desenvolvimento de computadores capazes de individualizar e mediar diferentes respostas viabilizou o registro exclusivo de potenciais neurais emitidos pelas vias auditivas. Possivelmente um grande passo para a utilização clínica da audiometria de respostas elétricas foi o trabalho de Jewett que, em 1970, baseado em estudos experimentais em gatos, descreveu a presença de 4 ondas que foram relacionadas a sítios de origem específicos localizados no tronco encefálico, que se seguem a um primeiro potencial, o potencial de ação (onda I)¹. Desde então, a audiometria de respostas elétricas vem sendo cada vez mais utilizada na prática clínica, ampliando a potencialidade de sua aplicação. Atualmente os exames eletrofisiológicos da audição são ferramentas indispensáveis para a avaliação, diagnóstico e monitoramento de inúmeras patologias otoneurológicas.

Dentre os potenciais evocados, possivelmente o exame dos potenciais evocados auditivos de tronco cerebral (BERA) seja o mais utilizado na prática clínica. Ele nos permite a obtenção da atividade eletrofisiológica do sistema auditivo ao nível do tronco encefálico, mapeando as sinapses das vias auditivas desde o nervo coclear, núcleos cocleares, complexo olivar superior (ponte) até o colículo inferior (mesencéfalo).

Uma série de sete ondas (os componentes do traçado do BERA são chamados de ondas ou potenciais) podem ser registradas a partir da derivação de eletrodos fronte-lóbulo ou mastóide durante os primeiros 12ms após estimulação sonora moderada. Estas ondas rotuladas seqüencialmente com algarismos romanos parecem representar tratos sucessivos e/ou sinapses das vias auditivas. Destas sete ondas, as cinco primeiras são as que nos interessam e dentre estas, as ondas I, III e V são aquelas que nos oferecem os parâmetros mais importantes para a interpretação do BERA. As ondas I e II são geradas no nervo auditivo, a onda III nos neurônios que saem do complexo dos núcleos cocleares²⁻⁴, as ondas IV e V no lemnisco lateral superior e o grande potencial negativo que segue a onda V na despolarização do colículo inferior.⁵

No presente, as aplicações do BERA expandem-se cada vez mais, sendo utilizado na investigação da surdez infantil, na triagem das síndromes cócleo-vestibulares a procura de lesões retro-cocleares, na monitoração dos estados de coma (morte cerebral), na monitoração do tronco cerebral em cirurgias da base do crânio etc.

Uma das qualidades do BERA é a sua capacidade de avaliar a integridade neurofisiológica das vias auditivas do tronco cerebral. Podemos comparar a velocidade de progressão do estímulo (latências) em ambas as orelhas. Desta maneira, algumas vezes, durante a pesquisa dos limiares auditivos infantis, nos deparamos com BERAs que sugerem a presença de lesões retro-cocleares das vias auditivas (assimetria de traçados, aumento dos intervalos interpícos), muitas vezes comprovadas através de exames de imagem. Trata-se de achado ocasional de moléstia neurológica por ocasião da pesquisa dos limiares auditivos infantis.

Neste trabalho apresentaremos 2 casos de doenças neurológicas como achados ocasionais durante a investigação da surdez infantil realizada através do BERA.

RELATO DE CASOS

Caso 1

B.N.C.C., 1 ano e 11 meses, sexo feminino, apresentando comportamento auditivo suspeito. Foi realizada eletrococleografia e os limiares objetivos obtidos foram de 30dBNA bilateralmente. Na seqüência de investigação, o BERA revelou atraso da onda V em orelha esquerda, além de aumento dos intervalos interpícos I-III, I-V, III-V, se comparado à orelha direita. O exame era sugestivo de comprometimento da condução do estímulo auditivo a nível do tronco cerebral à esquerda. A sugestão de lesão retrococlear pelo BERA nos motivou solicitar o exame de imagem que mostrou cisto de aracnóide desviando a linha média cerebral e pressionando o tronco cerebral à esquerda. Trata-se de achado ocasional de moléstia neurológica por ocasião da pesquisa do limiar auditivo infantil através do BERA (Figura 1 e 2).

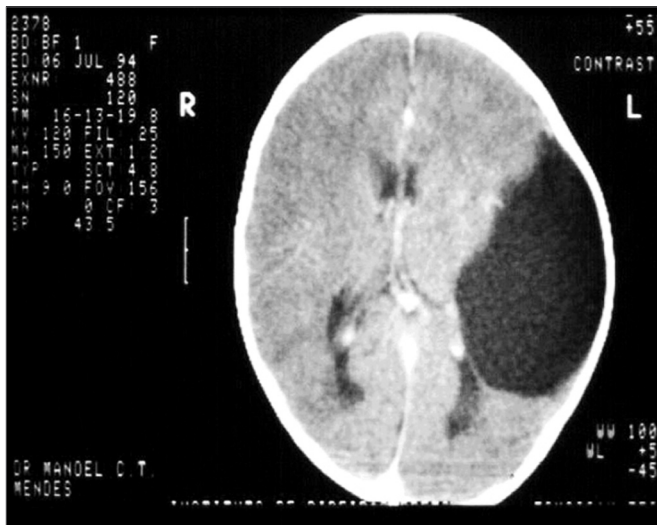


Figura 1. Note o atraso das latências das ondas III e V em orelha esquerda.

Os limiares auditivos encontravam-se moderadamente elevados bilateralmente. Os antecedentes pessoais associados ao resultado do BERA nos levou a pedir um exame de imagem, que revelou hidrocefalia (Figuras 3 e 4).

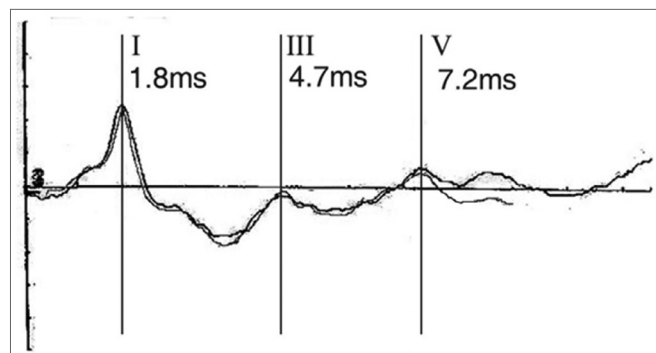


Figura 3. Note o grande aumento do intervalo interpico LI-LV e a baixa amplitude da onda V.

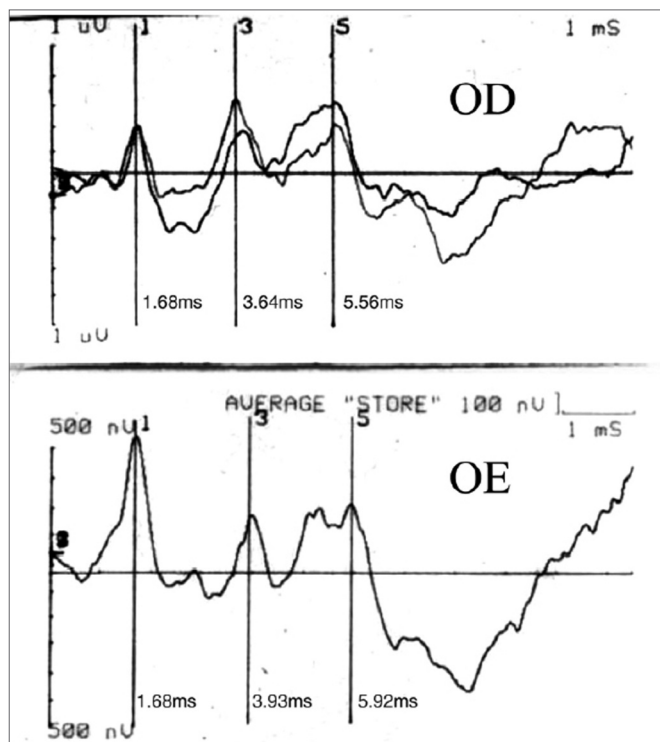


Figura 2. A sugestão de lesão retrococlear pelo BERA nos motivou solicitar o exame de imagem que mostrou cisto de aracnóide desviando a linha média cerebral e pressionando o tronco cerebral à esquerda.

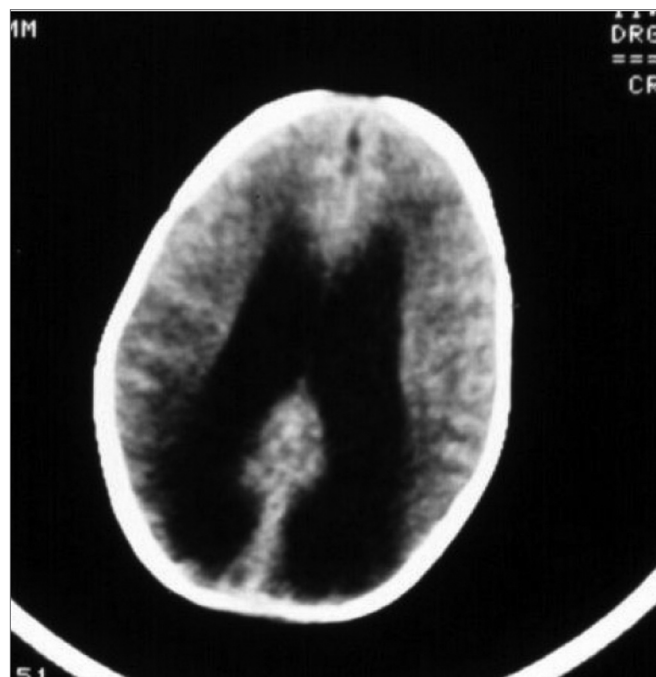


Figura 4. Hidrocefalia importante visualizada através da tomografia computadorizada.

Caso 2

Y.S.F.A., 3 meses, sexo feminino. Foi encaminhada para avaliação objetiva da audição. Era portadora de fatores de risco para deficiência auditiva. Nos antecedentes pessoais, a mãe relatava convulsões. Foi realizado o BERA que revelou aumento dos intervalos interpicos I-V (5.4ms) e baixas amplitudes das ondas III e V em ambos os ouvidos.

DISCUSSÃO

O registro dos potenciais auditivos evocados de tronco cerebral (BERA) nos propicia acesso à fisiologia de nobre segmento do sistema nervoso central (tronco cerebral), que vai da região dos núcleos cocleares, passando pela ponte, até o nível dos colículos inferiores (mesencéfalo).

As vias auditivas ascendentes formam inúmeras conexões com núcleos do sistema nervoso central como parte de um complexo sistema de reflexos auditivos. Inter-

secções e comunicações internucleares fazem com que as vias auditivas ocupem todos os níveis do tronco cerebral (porção média e caudal da ponte e mesencéfalo)⁶. Isto torna o BERA um teste não-invasivo, confiável, objetivo e extremamente útil para se monitorar variações nos padrões fisiológicos das vias auditivas do tronco cerebral.

Quaisquer afecções, sejam elas degenerativas, inflamatórias, vasculares, expansivas ou traumáticas, que acometam o tronco cerebral, teriam que ser extremamente caprichosas para não comprometer a sincronia das ondas do BERA (sincronia do elemento neural)^{7,8}.

Compreender os princípios eletrofisiológicos do BERA amplia e facilita sua aplicação clínica. Como exame que detecta e registra os potenciais evocados do nervo auditivo e tronco cerebral, o BERA, indiretamente, fornece informações concernentes ao estado das estruturas relacionadas às vias auditivas, seja pela proximidade de localização, seja através de mecanismos de interação neural. Inúmeras aplicações, além do estudo da audição propriamente dito, têm sido descritas nos últimos anos para o potencial evocado das vias auditivas.

A investigação de patologias retrococleares, sobretudo de schwannomas do nervo vestibular é um exemplo deste fato. Pela proximidade anatômica das estruturas dentro do conduto auditivo interno e pelo fato destas estruturas estarem contidas em um túnel ósseo, tumores e outros processos inflamatórios e expansivos dos nervos vestibulares e do nervo facial podem alterar a condução do estímulo elétrico através do nervo auditivo, ainda que não haja comprometimento da audição medida por outros métodos. Apesar de alguns autores questionarem a suficiência do BERA para detecção de tumores retrococleares pequenos⁹, outros estudos demonstram que a utilização deste exame é de grande utilidade, chegando a estar alterado em 98% dos casos de schwannoma do vestibular¹⁰.

Em nossa experiência em eletrofisiologia da audição, o BERA tem sido capaz de diferenciar alterações cocleares daquelas do VIII nervo. Temos utilizado o BERA como procedimento de triagem para detectar a presença de lesões retrococleares tais quais schwannomas vestibulares, outros tumores da fossa posterior (p.e., meningiomas), doenças neuro-degenerativas (esclerose múltipla), anomalias vasculares, etc.^{11,12}. Para esta finalidade, o BERA é um teste que goza de excepcional sensibilidade, principalmente para o diagnóstico precoce do schwannoma vestibular (sua especificidade não goza do mesmo privilégio)¹³.

Em um paciente portador de uma perda auditiva em consequência de uma patologia coclear, estímulos de mesma intensidade apresentados à orelha comprometida e à orelha normal vão evocar ondas V com latências bastantes próximas uma da outra. A lesão coclear promove o fenômeno do recrutamento eletrofisiológico, ou seja, não se observa, apesar da perda auditiva, atraso importante da latência da onda V na orelha afetada quando comparada

com a orelha contralateral, ao contrário, às vezes nos deparamos com onda V com latência menor na orelha afetada do que na orelha normal.

Nas lesões retrococleares observamos grandes atrasos da onda V. Perdas auditivas moderadas causadas por estas lesões podem provocar atrasos de até mais de 1.0ms, o que consideramos uma eternidade em eletrofisiologia dos potenciais de latências curtas (ECOG e BERA). Além destes atrasos da onda V o traçado do BERA pode se apresentar de outras maneiras como exemplificado na Figura 5.

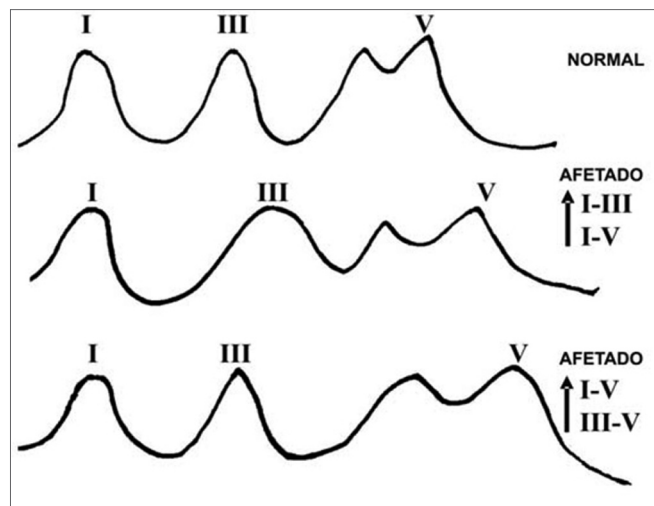


Figura 5. Exemplos do comportamento dos intervalos interpicos do traçado do BERA nas lesões retrococleares.

Em nosso protocolo de triagem de lesões retrococleares, os traçados do BERA da orelha afetada, evocados por estímulos cliques de 90 dBNA de intensidade, são considerados como sugestivos de lesões retrococleares quando apresentarem qualquer uma das seguintes características:

- Atraso da latência da onda V da orelha afetada maior do que 0.1ms para cada 10 dB de perda auditiva (média aritmética dos limiares psicoacústicos nas frequências de 2 a 4 KHz), quando comparada com a latência da onda V da orelha contralateral;
- Qualquer atraso de latência da onda V maior do que 0.3ms (quando comparado à orelha contralateral) independentemente do nível da perda auditiva da orelha comprometida;
- Presença somente de onda I e ausência das subsequentes;
- Ausência de todas as ondas em orelha com perda auditiva menor do que 70 dB (média aritmética dos limiares psicoacústicos nas frequências de 2 a 4 KHz).

A rígida observação do comportamento dos traçados do BERA daqueles 2 casos relatados nos permitiu suspeitar da presença de acometimento retrococlear das

vias auditivas e através do exame de imagem comprovar o achado ocasional de doenças neurológicas por ocasião da investigação dos limiares auditivos infantis.

COMENTÁRIOS FINAIS

O BERA tem se mostrado um exame de grande valia na investigação da surdez e dos problemas das vias auditivas. Entretanto, o conhecimento adequado da eletrofisiologia da audição e, conseqüentemente, a correta interpretação dos dados obtidos na pesquisa dos potenciais evocados do tronco cerebral, levará a diagnósticos precisos, proporcionados por uma visão ampliada do paciente em questão. Apresentamos dois casos onde foram feitos diagnósticos neurológicos não esperados, através da investigação da surdez na infância com o potencial evocado auditivo de tronco cerebral.

REFERÊNCIAS BIBLIOGRÁFICAS

1. Jewett DL, Romano MN, Williston JS. Human auditory evoked potentials: possible brain stem components detected on the scalp. *Science* 1970;167(924):1517-8.
2. Starr A, Hamilton AE. Correlation between confirmed sites of neurological lesions and abnormalities of far-field auditory brainstem responses. *Electroencephalogr Clin Neurophysiol* 1976;41(6):595-608.
3. Levine RA, Gardner JC, Fullerton BC, Stufflebeam SM, Carlisle EW, Furst M, et al. Effects of multiple sclerosis brainstem lesions on sound lateralization and brainstem auditory evoked potentials. *Hear Res* 1993;68(1):73-88.
4. Moller AR, Jannetta PJ. Auditory evoked potentials recorded intracranially from the brain stem in man. *Exp Neurol* 1982;78(1):144-57.
5. Hashimoto I, Ishiyama Y, Yoshimoto T, Nemoto S. Brain-stem auditory-evoked potentials recorded directly from human brain-stem and thalamus. *Brain* 1981;104(Pt 4):841-59.
6. Anson B, Donaldson J. *Surgical anatomy of the temporal bone*. 3rd ed. Philadelphia: W.B. Saunders; 1981.
7. Sousa LCA, Piza MRT, Costa SS. Poster: "Brainstem Evoked Auditory Potential (ABR) in Neurology and Neurosurgery": 99th Meeting of the American Academy of Otolaryngology- Head and Neck Surgery. New Orleans, USA, Setembro; 1995.
8. Sousa LCA, Piza MRT, Costa SS. Diagnosis of Menières Disease: Routine and Extended Tests. *Otolaryngol Clin North Am* 2002(June).
9. Marangos N, Maier W, Merz R, Laszig R. Brainstem response in cerebellopontine angle tumors. *Otol Neurotol* 2001;22(1):95-9.
10. Haapaniemi J, Laurikainen E, Jahansson R, Rinne T, Varpula M. Audiovestibular findings and location of an acoustic neuroma. *Eur Arch Otorhinolaryngol* 2000;257(4):237-41.
11. Costa SS, Sousa LCA, Cruz OLM, Colli BO, Andrade MJ, Rollin GAFS. Schwannoma vestibular: apresentação atípica. *J Bras Neurosurg* 1995;6(2):41-8.
12. Sousa LCA, Piza MRT, Costa SS, Ferez M, Colli BO. Electrophysiologic Monitoring (ABR) of Coma Status";: 99th Meeting of the American Academy of Otolaryngology. Head and Neck Surgery, New Orleans, USA; 1995.
13. Coser PL, Menon AD. Electrophysiological study of auditory pathways and the vestibular system in tumor pathology of the 8th cranial nerve and of the cerebellopontine angle. *Rev Laryngol Otol Rhinol (Bord)* 1981;102(5-6):239-44.