

## Avaliação da artéria etmoidal anterior pela tomografia computadorizada no plano coronal

## Anterior Ethmoidal Artery Evaluation on Coronal CT Scans

Soraia Ale Souza<sup>1</sup>, Marcia Maria Ale de Souza<sup>2</sup>,  
Luís Carlos Gregório<sup>3</sup>, Sergio Ajzen<sup>4</sup>

Palavras-chave: anatomia, seio etmoidal, tomografia.  
Keywords: anatomy, ethmoid sinus, tomography.

### Resumo / Summary

O conhecimento da localização da artéria etmoidal anterior (AEA) constitui etapa importante na cirurgia do recesso do seio frontal e do etmóide anterior. A tomografia computadorizada (TC), em especial no plano coronal pode fornecer reparos anatômicos que identificam o trajeto da AEA. **Objetivo:** Identificar os reparos anatômicos que caracterizam o trajeto da AEA na parede medial da órbita e na parede lateral da fossa olfatória. Verificar a correlação entre a presença de pneumatização supra-orbitária e a visualização do etmoidal anterior (canal da AEA). **Casística e Métodos:** Estudo retrospectivo de 198 tomografias computadorizadas dos seios paranasais no plano coronal do período de agosto a dezembro de 2006. **Resultados:** Pneumatização supra-orbitária foi identificada em 35% (70 exames). O canal da AEA foi caracterizado em 41% (81 exames). O sulco etmoidal anterior foi visualizado em 98% (194 dos exames) e o forame etmoidal anterior foi identificado em todos os exames (100%). **Conclusão:** O forame etmoidal anterior e o sulco etmoidal anterior foram referências anatômicas presentes em quase 100% dos exames avaliados. Houve correlação entre a presença de pneumatização supra-orbitária e a caracterização do canal da AEA.

The anterior ethmoidal artery (AEA) is an important point for frontal and ethmoid sinuses surgery. CT scans can identify landmarks to help the surgeon find the AEA. **Aim:** To identify the landmarks of the AEA on the orbital medial wall and on the lateral wall of the olfactory fossa. and to correlate the presence of supraorbital ethmoidal cells with spotting the anterior ethmoidal artery canal. **Materials and Methods:** Retrospective review of 198 direct coronal paranasal sinuses computed tomography (CT) scans from August to December, 2006. **Results:** Supraorbital pneumatization was seen in 35% (70 scans). The AEA canal was seen in 41% (81 scans). The anterior ethmoidal sulcus was seen in 98% (194 scans) and the anterior ethmoidal foramen was seen in all the scans (100%). **Conclusion:** The anterior ethmoidal foramen and the anterior ethmoidal sulcus were anatomical landmarks present in almost 100% of the scans studied. There was a correlation between the presence of supraorbital pneumatization and AEA canal visualization.

<sup>1</sup> Mestrado em Radiologia pela UNIFESP, Aluna do programa de pós-graduação-Doutorado pela UNIFESP.

<sup>2</sup> Doutorado em ORL pela UNIFESP, Aluna do pós-doutorado da UNIFESP.

<sup>3</sup> Doutorado em ORL pela UNIFESP, Professor adjunto da disciplina de otorrinolaringologia da UNIFESP.

<sup>4</sup> Livre docência - UNIFESP, Professor titular do departamento de diagnóstico por imagem da UNIFESP.

Universidade Federal de São Paulo e Laboratório Diagnósticos da América.

Endereço para correspondência: Soraia Ale Souza - Av. Dr. Altino Arantes 620 apto. 194 Vila Clementino 04042-003 São Paulo SP.

Este artigo foi submetido no SGP (Sistema de Gestão de Publicações) da RBORL em 30 de agosto de 2007. cod.4751

Artigo aceito em 24 de setembro de 2007.

## INTRODUÇÃO

A artéria etmoidal anterior atravessa três cavidades: a órbita, o labirinto etmoidal e a fossa anterior do crânio. Ela penetra a fossa olfatória através da lamela lateral da lâmina crivosa pelo chamado sulco etmoidal anterior, que é o local de maior fragilidade de toda a base anterior do crânio. Nesse ponto, o osso é extremamente fino, sendo considerado local de alto risco na cirurgia endoscópica nasal. No seu trajeto através do labirinto etmoidal, a sua posição em relação ao teto etmoidal é muito variável, tornando-a vulnerável a lesões durante procedimento cirúrgico<sup>1,2</sup>.

Essa artéria é responsável pela irrigação das células etmoidais anteriores e do seio frontal. Emite vasos meníngeos em seu trajeto na fossa olfatória e desce para a fossa nasal, onde irriga o terço anterior do septo nasal e da parede lateral do nariz<sup>1,3-9</sup>.

A AEA constitui um ponto de reparo anatômico, sendo a sua localização importante para o reconhecimento de estruturas de difícil acesso (seio frontal) e para a demarcação do limite superior durante cirurgia (base do crânio)<sup>10-14</sup>. Além disso, a sua visualização permite reconhecer e tratar foco de epistaxe grave<sup>1</sup>.

Kainz e Stammberger<sup>15</sup> descreveram que o canal etmoidal anterior pode estar em contato direto com a base do crânio, particularmente quando o teto do seio etmoidal é baixo. No entanto, na maioria dos casos, o canal está conectado ao teto do seio etmoidal por um mesentério, com espaço de até cinco milímetros entre a AEA e o teto. Do mesmo modo, essa situação anatômica foi encontrada por Becker<sup>16</sup> em disseções endoscópicas. Entretanto, contrariamente aos trabalhos citados, em estudo com peças anatômicas, Moon et al.<sup>11</sup> descreveram que AEA tinha trajeto livre através das células etmoidais anteriores em apenas 11% e que em 85,7% estava em contato direto com a base do crânio.

Em análise tomográfica no plano coronal, pesquisando pontos de referência anatômicos para a localização da AEA, Gotwald et al.<sup>17</sup> verificaram que o entalhe na parede medial da órbita (forame etmoidal anterior) e o afilamento focal na fossa olfatória (sulco etmoidal anterior) foram boas referências na identificação da posição e também na orientação dessa artéria no interior do seio etmoidal.

Simmen et al.<sup>13</sup>, em estudo endoscópico, demonstraram que a posição da AEA é muito variável e que, na presença de pneumatização supra-orbitária do seio etmoidal, a artéria se localizava abaixo da base do crânio.

Lesões inadvertidas da lamela lateral da lâmina crivosa e da artéria etmoidal anterior constituem potenciais riscos durante a cirurgia endoscópica nasal podendo acarretar conseqüências desastrosas<sup>12,18-25</sup>. O conhecimento da

complexa anatomia da base do crânio e das suas relações anatômicas, incluindo a fôvea etmoidal, lamela lateral da lâmina crivosa e o trajeto da AEA é de fundamental importância na prevenção de complicações na cirurgia endoscópica nasal<sup>12,15,20,21,26</sup>.

A tomografia computadorizada<sup>22</sup> tem contribuído não só na avaliação das doenças nasossinuais, mas também na caracterização da anatomia dos seios paranasais<sup>22,27-30</sup>. Em especial, o plano coronal é considerado um mapa na avaliação da anatomia, que apresenta um alto grau de variabilidade mesmo entre os lados de um mesmo indivíduo, alertando para as áreas de potenciais de risco de complicações na cirurgia endoscópica nasal<sup>18,28,30-37</sup>.

## CASUÍSTICA E MÉTODOS

Análise retrospectiva de 198 TC de seios paranasais realizadas de agosto a dezembro de 2006, nas unidades do laboratório Diagnósticos da América, na região metropolitana de São Paulo.

Os critérios de exclusão foram: pacientes com idade inferior a 12 anos, antecedentes de cirurgia ou trauma nas cavidades paranasais ou na base do crânio, anomalias congênitas da face, afecções malignas dos seios paranasais, lesões ósteo-fibrosas, e sinusopatia que determinasse a opacificação do recesso frontal e/ou das células etmoidais anteriores.

O Projeto de pesquisa foi submetido e aprovado pelo Comitê de Ética Médica da instituição sob o número 0757/05.

### Exame tomográfico

Todos os exames foram realizados em tomógrafo helicoidal Hi-Speed (GE Medical Systems, Milwaukee U.S.A.). Apenas as imagens no plano coronal foram utilizadas para estudo e análise. Foram obtidas com cortes perpendiculares ao palato duro, com o paciente em decúbito ventral, desde a margem anterior do seio frontal até a margem anterior do clívus.

Os parâmetros técnicos usados para a obtenção e análise das imagens tomográficas estão relacionados no Quadro 1.

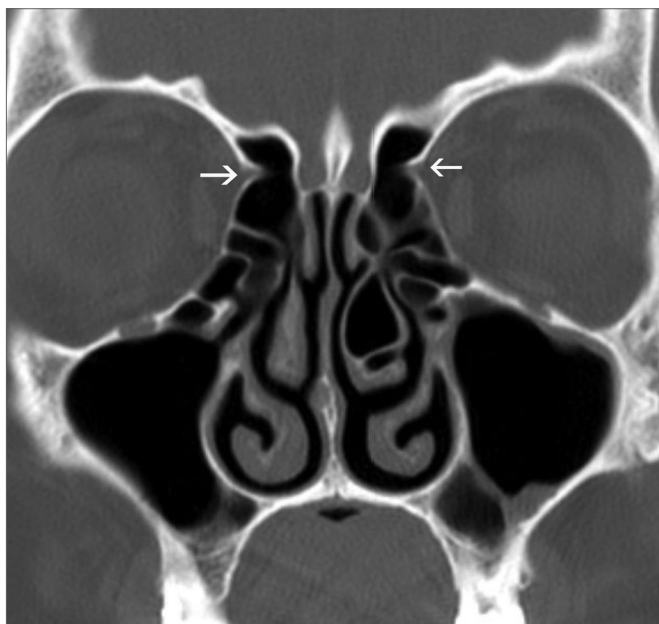
**Quadro 1.** Parâmetros técnicos utilizados para obtenção e análise das imagens tomográficas.

Parâmetros técnicos					
kV	mAs	Campo de visão	Filtro	Espessura/incremento de corte	Janela (Largura/Nível)
120	150	14,7cm	Ósseo	3/3mm	2500/400 UH

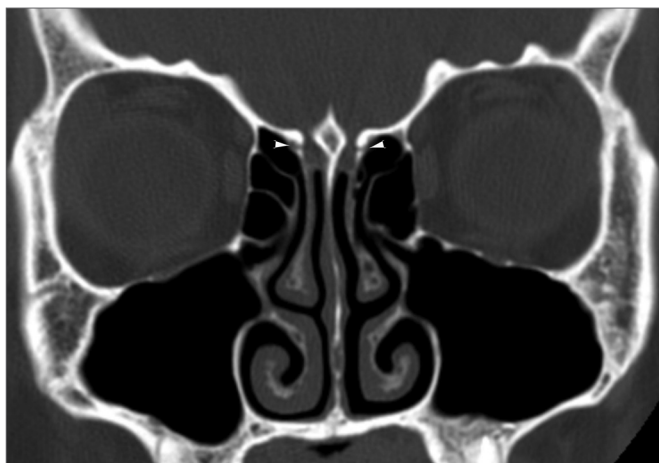
### Análise do exame tomográfico

Os exames foram interpretados por um único observador com análise dos seguintes parâmetros:

Reparos anatômicos utilizados para a identificação da AEA. O entalhe ósseo produzido na parede orbitária medial, que corresponde ao forame etmoidal anterior (Figura 1) e o sulco ósseo produzido na parede lateral da fossa olfatória, que corresponde ao sulco etmoidal anterior (Figura 2).

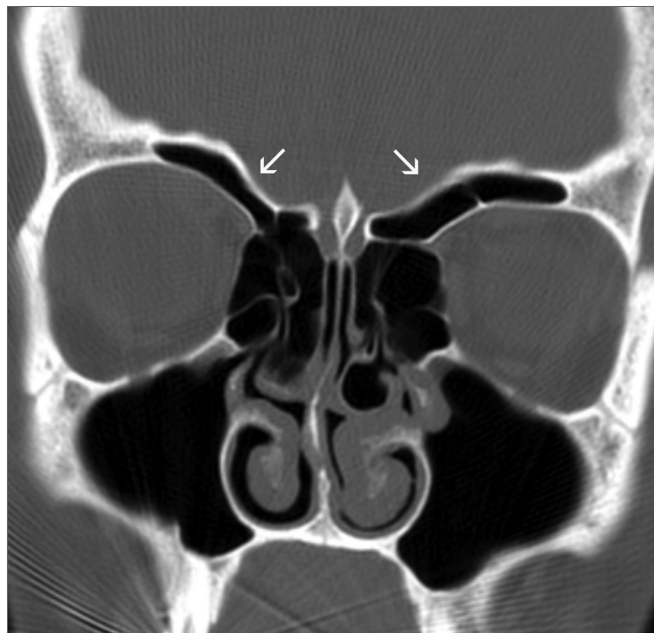


**Figura 1.** Forame etmoidal anterior - Entalhe ósseo (setas) na parede medial das órbitas que correspondem aos forames etmoidais anteriores.

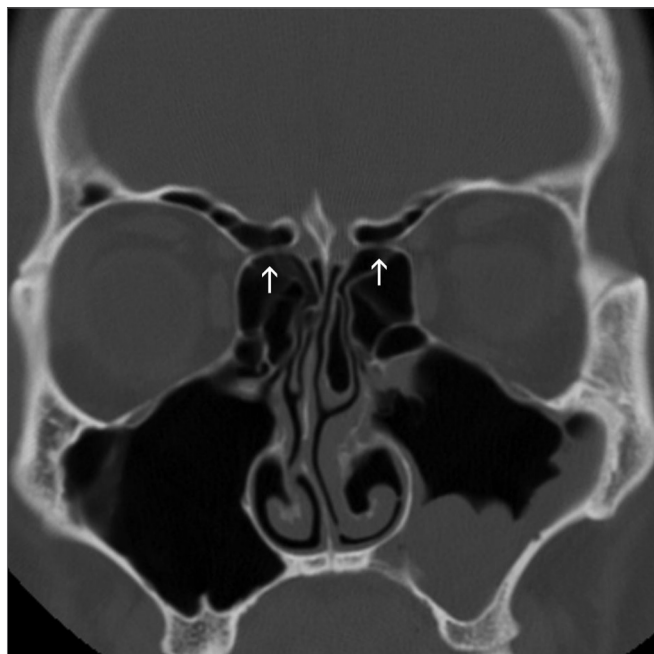


**Figura 2.** Sulco etmoidal anterior - Sulco ósseo (pontas de setas) nas paredes laterais das fossas olfatórias, que correspondem aos sulcos etmoidais anteriores.

Presença de pneumatização supra-orbitária, que Owen e Kuhn<sup>38</sup> definem como a pneumatização do teto orbitário póstero-lateral ao recesso do frontal (Figura 3). Canal da AEA com caracterização total ou parcial do seu trajeto (Figura 4).



**Figura 3.** Pneumatização supra-orbitária - Ampla pneumatização supra-orbitária bilateral (setas).



**Figura 4.** Canal etmoidal anterior - Canal etmoidal anterior no seu trajeto pelas células etmoidais anteriores (setas).

## Análise estatística

Os dados coletados foram armazenados em um banco de dados e analisados por intermédio do software SPSS 10 for Windows. Efetuou-se a análise descritiva de distribuição de frequência para as variáveis qualitativas. Na comparação da prevalência das variáveis categóricas, aplicaram-se os testes do qui-quadrado ou Teste Exato de Fisher, quando apropriados. Foram considerados como estatisticamente significantes valores de “p” menores ou iguais a 0,05.

## RESULTADOS

### Distribuição das frequências

A amostra foi constituída por 198 pacientes, 82 (41,4%) do sexo masculino e 117 (58,6%) do sexo feminino. A idade variou de 12 a 88 anos, com média de 34,33 anos. Em 35% dos exames avaliados foi encontrada pneumatização supra-orbitária, sendo bilateral em 27% (Figura 5).

Em 41% dos exames foi possível a caracterização do canal da AEA, a maioria na sua apresentação completa (Figura 6).

Foi possível caracterizar o sulco etmoidal anterior em 98% dos exames e o entalhe na parede medial da órbita que corresponde ao forame etmoidal anterior, foi visualizado em 100% dos exames.

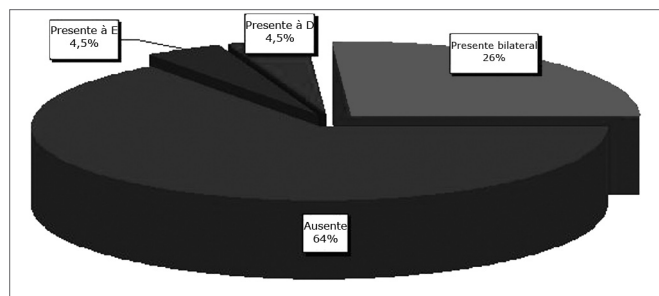


Figura 5. Pneumatização supra-orbitária - Distribuição da pneumatização supra-orbitária de acordo com o lado onde foi observada.

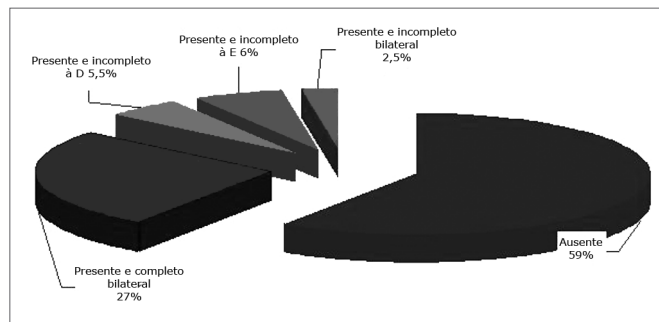


Figura 6. Canal da artéria etmoidal anterior - Distribuição da visualização do canal da AEA conforme o lado e o tipo de caracterização.

## Associação entre as categorias estudadas

A Tabela 1 aponta associação estatisticamente significativa entre a presença de pneumatização supra-orbitária e a visualização do canal da AEA.

Não observamos diferenças estatisticamente significativas entre as variáveis categóricas e o sexo dos pacientes.

Tabela 1. Distribuição da visualização do canal da AEA em relação à pneumatização supra-orbitária

Visualização do canal da AEA	Pneumatização		
	Ausente	Presente	Total
Ausente	118 (59,6%)	-	118 (59,6%)
Presente	11 (5,6%)	69 (34,8%)	80 (40,4%)
Total	129 (65,2%)	69 (34,8%)	198 (100,0%)

Os grupos foram estatisticamente diferentes entre si ( $p < 0,001$ ).

## DISCUSSÃO

Há grande variação no trajeto do canal etmoidal anterior pelo seio etmoidal<sup>14,5,12,39</sup>. A lesão da AEA durante procedimento endoscópico pode ocorrer com conseqüências graves. O conhecimento do seu trajeto no pré-operatório é fundamental na prevenção de complicações, cabendo à tomografia computadorizada essa importante tarefa.

Vários trabalhos anatômicos de localização da AEA foram publicados, a grande maioria deles com medidas endoscópicas em relação a reparos anatômicos endonasais<sup>1,3-5,8,9,11-14,40,41</sup>. Em contrapartida, não encontramos um número expressivo de publicações com estudos realizados por TC<sup>6,17,18,33,39</sup>.

Na avaliação dos reparos anatômicos para a localização da AEA, verificamos que o entalhe medial da órbita (forame etmoidal anterior) e o sulco etmoidal anterior na parede lateral das fossas olfatórias foram parâmetros confiáveis, sendo identificados em 100% e 98% dos exames respectivamente. Gotwald et al.<sup>17</sup> avaliando 40 TC no plano coronal, com parâmetros técnicos semelhantes aos do nosso estudo, demonstraram o entalhe medial na órbita e o sulco da AEA em 95% e 84% dos exames respectivamente. McDonald et al.<sup>7</sup> analisaram 50 exames tomográficos no plano coronal com cortes contíguos com 2,5 mm de espessura, identificaram o forame etmoidal anterior bilateralmente em 95% e unilateralmente em 5% dos exames, conseguindo resultados próximos aos nossos. Porém não avaliaram a presença do forame etmoidal anterior como no nosso estudo.

Caracterizamos o canal da AEA em seu trajeto dentro do seio etmoidal em 41% dos exames. Esse dado foi concordante com os resultados de Basak et al.<sup>18</sup>, os quais, estudando a localização da AEA em relação à base do



crânio pela TC no plano coronal, caracterizaram a artéria em seu trajeto através das células etmoidais anteriores em 43% dos exames. Gotwald et al.<sup>17</sup> identificaram a provável orientação do trajeto da AEA em 79% dos seus exames tomográficos, porém utilizaram apenas reparos anatômicos sem a visualização direta do canal da AEA no interior do seio etmoidal.

A pneumatização supra-orbitária foi identificada em 35% dos exames avaliados. Essa frequência é um pouco maior que a encontrada por Chung et al.<sup>42</sup>, que também usando TC no plano coronal com cortes de 3mm de espessura, demonstraram essa ocorrência em 26% de sua amostra. Diferentemente do nosso trabalho, os autores mencionados não estudaram a associação dessa ocorrência com a identificação do trajeto da AEA.

Houve associação estatisticamente significativa entre a presença de pneumatização supra-orbitária e a visualização do canal da AEA. Em todos os exames, na presença de pneumatização supra-orbitária, o canal da artéria foi caracterizado. Constatamos que a presença da pneumatização supra-orbitária influenciou a relação da artéria com a base do crânio. Encontramos em todos os casos livre trajeto do canal da artéria pelas células etmoidais, posicionado distante do teto etmoidal. Em estudo por TC, Bayram et al.<sup>33</sup> alertaram para a possibilidade dessa associação, porém não avaliaram a frequência desse achado. Igualmente, em disseções anatômicas de 30 hemicabeças, Simmen et al.<sup>13</sup> também identificaram o canal da AEA abaixo do teto etmoidal na presença de pneumatização supra-orbitária. Desta forma, o reconhecimento pré-operatório da pneumatização supra-orbitária pela TC é de grande valor, alertando que o canal da AEA estará distante do teto etmoidal, com livre trajeto pelas células etmoidais, determinando grande risco de lesão da AEA durante o procedimento cirúrgico.

## CONCLUSÕES

O entalhe medial da órbita (forame etmoidal anterior) e o sulco etmoidal anterior na parede lateral das fossas olfatórias foram parâmetros confiáveis na identificação do trajeto da AEA, sendo caracterizados em quase 100% dos exames avaliados.

O trajeto da AEA foi identificado abaixo do teto do seio etmoidal em todos os exames que apresentaram pneumatização supra-orbitária.

## REFERÊNCIAS BIBLIOGRÁFICAS

1. Araujo Filho BC, Weber R, Pinheiro Neto CD, Lessa MM, Voegels RL, Butugan O. Endoscopic anatomy of the anterior ethmoidal artery: a cadaveric dissection study. *Rev Bras Otorrinolaringol*. (Engl Ed). 2006 ;72(3):303-8.
2. Pandolfo I, Vinci S, Salamone I, Granata F, Mazziotti S. Evaluation of the anterior ethmoidal artery by 3D dual volume rotational digital subtraction angiography and native multidetector CT with multiplanar reformations. *Initial findings. Eur Radiol*. 2007;17(6):1584-90.

3. Erdogmus S, Govsa F. The anatomic landmarks of ethmoidal arteries for the surgical approaches. *J Craniofac Surg*. 2006;17(2):280-5.
4. Floreani SR, Nair SB, Switajewski MC, Wormald PJ. Endoscopic anterior ethmoidal artery ligation: a cadaver study. *Laryngoscope*. 2006;116(7):1263-7.
5. Lang J, Schafer K. [Ethmoidal arteries: origin, course, regions supplied and anastomoses]. *Acta Anat (Basel)*. 1979;104(2):183-97.
6. Lannoy-Penisson L, Schultz P, Riehm S, Atallah I, Veillon F, Debry C. The anterior ethmoidal artery: radio-anatomical comparison and its application in endonasal surgery. *Acta Otolaryngol*. 2007 ;127(6):618-22.
7. McDonald SE, Robinson PJ, Nunez DA. Radiological anatomy of the anterior ethmoidal artery for functional endoscopic sinus surgery. *J Laryngol Otol*. 2007; 7:1-4.
8. Vokes DE, Mclvor NP, Wattie WJ, Chaplin JM, Morton RP. Endovascular treatment of epistaxis. *ANZ J Surg*. 2004 ;74(9):751-3.
9. Woolford TJ, Jones NS. Endoscopic ligation of anterior ethmoidal artery in treatment of epistaxis. *J Laryngol Otol*. 2000; 114(11):858-60.
10. Lee WC, Ming Ku PK, van Hasselt CA. New guidelines for endoscopic localization of the anterior ethmoidal artery: a cadaveric study. *Laryngoscope*. 2000;110(7):1173-8.
11. Moon HJ, Kim Hu, Lee JG, Chung IH, Yoon JH. Surgical anatomy of the anterior ethmoidal canal in ethmoid roof. *Laryngoscope*. 2001;111(5):900-4.
12. Ohnishi T, Yanagisawa E. Endoscopic anatomy of the anterior ethmoidal artery. *Ear Nose Throat J*. 1994 ;73(9):634-6.
13. Simmen D, Raghavan u, Briner HR, Manestar M, Schuknecht B, Groscurth P, et al. The surgeons view of the anterior ethmoid artery. *Clin Otolaryngol*. 2006;31(3):187-91.
14. White DV, Sincoff EH, Abdulrauf SI. Anterior ethmoidal artery: microsurgical anatomy and technical considerations. *Neurosurgery*. 2005;56(2 Suppl):406-10; discussion -10.
15. Kainz J, Stammberger H. [The roof of the anterior ethmoid: a locus minoris resistentiae in the skull base]. *Laryngol Rhinol Otol*. (Stuttg) 1988;67(4):142-9.
16. Becker SP. Applied anatomy of the paranasal sinuses with emphasis on endoscopic surgery. *Ann Otol Rhinol Laryngol Suppl*. 1994;162:3-32.
17. Gotwald TF, Menzler A, Beauchamp NJ, zur Nedden D, zinreich SJ. Paranasal and orbital anatomy revisited: identification of the ethmoid arteries on coronal CT scans. *Crit Rev Comput Tomogr*. 2003;44(5):263-78.
18. Basak S, Karaman Cz, Akdilli A, Mutlu C, Odabasi O, Erpek G. Evaluation of some important anatomical variations and dangerous areas of the paranasal sinuses by CT for safer endonasal surgery. *Rhinology*. 1998;36(4):162-7.
19. Grevers G. Anterior skull base trauma during endoscopic sinus surgery for nasal polyposis preferred sites for iatrogenic injuries. *Rhinology*. 2001;39(1):1-4.
20. Ohnishi T, Tachibana T, Kaneko Y, Esaki S. High-risk areas in endoscopic sinus surgery and prevention of complications. *Laryngoscope*. 1993;103(10):1181-5.
21. Ohnishi T, Yanagisawa E. Lateral lamella of the cribriform plate--an important high-risk area in endoscopic sinus surgery. *Ear Nose Throat J*. 1995;74(10):688-90.
22. Sharp HR, Crutchfield L, Rowe-Jones JM, Mitchell DB. Major complications and consent prior to endoscopic sinus surgery. *Clin Otolaryngol Allied Sci*. 2001;26(1):33-8.
23. Stankiewicz JA. Complications of endoscopic intranasal ethmoidectomy. *Laryngoscope*. 1987 ;97(11):1270-3.
24. Stankiewicz JA, Chow JM. The low skull base: an invitation to disaster. *Am J Rhinol*. 2004 ;18(1):35-40.
25. Vleming M, Middelweerd RJ, de Vries N. Complications of endoscopic sinus surgery. *Arch Otolaryngol Head Neck Surg*. 1992; 118(6):617-23.

- 
26. Stammberger H HM. Endoscopic Anatomy of Lateral Wall and Ethmoidal Sinuses. In: R. H, ed. *Essentials of Functional Endoscopic Sinus Surgery*. St. Louis: Mosby-Year Book, Inc;1993.p.13-42.
  27. Hudgins PA. Complications of endoscopic sinus surgery. The role of the radiologist in prevention. *Radiol Clin North Am* .1993;31(1):21-32.
  28. Melhem ER, Oliverio PJ, Benson ML, Leopold DA, zinreich SJ. Optimal CT evaluation for functional endoscopic sinus surgery. *AJNR Am J Neuroradiol*. 1996 ;17(1):181-8.
  29. Polavaram R, Devaiah AK, Sakai O, Shapshay SM. Anatomic variants and pearls--functional endoscopic sinus surgery. *Otolaryngol Clin North Am*. 2004 ;37(2):221-42.
  30. Rao VM, el-Noueam KI. Sinonasal imaging. Anatomy and pathology. *Radiol Clin North Am*. 1998 ;36(5):921-39, vi.
  31. Arslan H, Aydinlioglu A, Bozkurt M, Egeli E. Anatomic variations of the paranasal sinuses: CT examination for endoscopic sinus surgery. *Auris Nasus Larynx*. 1999;26(1):39-48.
  32. Basak S, Akdilli A, Karaman Cz, Kunt T. Assessment of some important anatomical variations and dangerous areas of the paranasal sinuses by computed tomography in children. *Int J Pediatr Otorhinolaryngol* .2000 29;55(2):81-9.
  33. Bayram M, Sirikci A, Bayazit YA. Important anatomic variations of the sinonasal anatomy in light of endoscopic surgery: a pictorial review. *Eur Radiol*. 2001;11(10):1991-7.
  34. Chong VF, Fan YF, Lau D, Sethi DS. Functional endoscopic sinus surgery (FESS): what radiologists need to know. *Clin Radiol*. 1998;53(9):650-8.
  35. Kaluskar SK, Patil NP, Sharkey AN. The role of CT in functional endoscopic sinus surgery. *Rhinology*. 1993;31(2):49-52.
  36. Teatini G, Simonetti G, Salvolini u, Masala W, Meloni F, Rovasio S, et al. Computed tomography of the ethmoid labyrinth and adjacent structures. *Ann Otol Rhinol Laryngol*. 1987;96(3 Pt 1):239-50.
  37. Zacharek MA, Han JK, Allen R, Weissman JL, Hwang PH. Sagittal and coronal dimensions of the ethmoid roof: a radioanatomic study. *Am J Rhinol*. 2005;19(4):348-52.
  38. Owen RG, Jr., Kuhn FA. Supraorbital ethmoid cell. *Otolaryngol Head Neck Surg*. 1997;116(2):254-61.
  39. Cankal F, Apaydin N, Acar HI, Elhan A, Tekdemir I, Yurdakul M, et al. Evaluation of the anterior and posterior ethmoidal canal by computed tomography. *Clin Radiol*. 2004;59(11):1034-40.
  40. Hawke M, Bingham B. Surgical anatomy of the lateral nasal wall. *Otolaryngol Head Neck Surg*. 1991;105(1):135.
  41. Wormald PJ. Surgery of the frontal recess and frontal sinus. *Rhinology*. 2005;43(2):82-5.
  42. Chung SK, Dhong HJ, Kim HY. Computed tomography anatomy of the anterior ethmoid canal. *Am J Rhinol*. 2001;15(2):77-81