

## MICROSPORUM NANUM RELATO DO SEGUNDO CASO DE INFECÇÃO HUMANA NO BRASIL

R. M. P. CAMARGO, N. A. S. SILVA, S. A. MARQUES, H. O. STOLF e N. L. DILLON

### RESUMO

É comunicado o segundo caso de infecção humana por *Microsporium nanum* no Brasil. A investigação epidemiológica visando determinar a fonte de infecção não obteve sucesso. O padrão dermatológico das lesões foi o de *Tinea corporis* clássica.

### INTRODUÇÃO

*Microsporium nanum* foi isolado pela primeira vez<sup>16</sup>, de material colhido de *Tinea capitis* em criança; suas características semelhantes ao *M. gypseum*, deste diferindo pelo menor tamanho dos macroaleuriosporos, o fez receber de início a designação de *Microsporium gypseum* var. *nana*<sup>16</sup>. No entanto, ao preencher os postulados de Koch e ter a cultura se mostrado estável em suas características, foi formalmente reconhecido como nova espécie e denominado *Microsporium nanum* FUENTES 1956<sup>17</sup>. Seu estado teleomorfo ou sexuado foi observado em 1961<sup>14</sup> e denominado *Nannizia obtusa*.

*M. nanum* é espécie considerada geofílica por AJELLO & CONANT<sup>1,2,10</sup> e geo-zoofílica por RIPPON<sup>29</sup>; são escassos os relatos de obtenção indubitável do *M. nanum* a partir de amostras de solo<sup>1,2,28</sup> e excepcional no cão<sup>25</sup> e gado vacum<sup>30,33</sup>, mas é particularmente freqüente o isolamento em suínos<sup>1,7,11,13,15,19,21,23,24,32,33</sup>, nos quais parece ser patógeno comum.

As infecções humanas são menos freqüentemente relatadas, com 24 casos descritos em diferentes países até 1982 (Tabela I), aos quais o presente relato acrescenta o que se constitui no 25.º caso da literatura mundial e o 2.º caso da literatura brasileira.

T A B E L A I

Tinea humana por *Microsporium nanum*: número de casos relatados

Países	N.º de casos	Referências
Índia	4	9, 18
Austrália	5	27, 34
Nova Zelândia	1	4
Cuba	2	16
Itália	1	31
Romênia	1	3
Canadá	1	8
México	3	5, 12
EUA	5	1, 6, 26
Brasil	2 (*)	22

Adaptado de MORGANTI, L. & col., 1976.

(\*) Incluindo o presente trabalho

### RELATO DO CASO

Mulher de 40 anos, branca, residente em zona rural, na região central do Estado de São Paulo, queixando-se de lesões cutâneas há 1 mês, pouco pruriginosas. Ao exame dermatológico apresentava quadro clássico de *Tinea*, com lesões anulares de vários diâmetros, com bordas ativas eritemato-pápulo-desquamativas e centro esmaecido descamativo, lo-

calizadas na região cervical, tronco, dorso da mão esquerda e regiões inguino-crurais. Exame micológico direto das escamas coletadas das diversas lesões, constatou presença de filamentos de dermatófitos, confirmando o diagnóstico clínico. A paciente foi medicada sistemicamente com griseofulvina, 1,0 g ao dia e topicamente com derivado imidazólico, com os quais obteve cura após um mês de tratamento.

Escamas coletadas da borda ativa de diversas lesões foram semeadas em ágar Mycosel (BBL) e mantidas à temperatura ambiente. Após lento crescimento, aproximadamente 21 dias, observou-se colônia de 15 mm, cor creme, pulverulenta, filamentosa, com discreta elevação central (Fig. 1) e reverso de cor ferrugem. A identificação do material de cultura revelou grande quantidade de macroaleuriosporos piriformes, de base truncada, contendo uma a três células, com predominância de uma septação e duas células internas, paredes espinacentes e dimensões entre 9-22 x 6-8  $\mu$ m, sésseis ou originando-se de conidióforos curtos septados; características do *Microsporium nanum* (Figs. 2 e 3). Além disto havia microaleuriosporos cilíndricos sésseis (Fig. 4).

Frente à excepcional identificação, procedeu-se à investigação epidemiológica com a finalidade de se isolar o *M. nanum* nos comunicantes, nos animais domésticos, no solo peridomiciliar e em pocilga, esta desativada 3 meses antes da consulta do caso índice. O exame dermatológico dos comunicantes e dos animais domésticos não revelou qualquer lesão suspeita de *Tinea*; do solo peri-domiciliar e da pocilga, foram coletadas 19 amostras, nas quais foram isoladas apenas colônias contaminantes: *Penicillium* sp; *Geotrichum candidum*; *Alternaria* sp e *Rhizopus* sp.

#### DISCUSSÃO

A exiguidade de casos relatados de infecção humana por *M. nanum*, decorridos quase 30 anos de sua identificação, os relatos frequentes da infecção em suínos, o fato de ser o *M. nanum* fungo geofílico, produzindo esporos apenas no solo<sup>2</sup>, reforçam a idéia do

*M. nanum* ser de baixa patogenicidade para o homem e o de exercê-la de modo preferencial para os porcos. Assim, o homem comportar-se-ia como hospedeiro eventual, desde que circunstâncias relacionadas ao seu trabalho ou lazer o coloquem em contacto com solos ou suínos infectados; entretanto, nem sempre nos casos relatados pode ser comprovada história epidemiológica nestes moldes. A menor patogenicidade do *M. nanum* para o homem poderia determinar também infecções discretas com curas espontâneas<sup>4,16,27</sup> o que contribuiria igualmente para o baixo registro de casos.

O diferencial micológico deve levar em consideração fungos hialinos contaminantes de laboratório que apresentam morfologia microscópica semelhante. Entre eles salientamos o *Trichotecium* sp que apresenta conídios bicelulares, porém de paredes lisas e acumulados em cachos terminais a conidióforos longos não septados<sup>4,10,29</sup> e *Chrysosporium* sp que produz conídios grandes, ovóides, semelhantes aos macroaleuriosporos do *M. nanum*, mas neste a presença de macro e microaleuriosporos fornece segurança ao diagnóstico<sup>29</sup>.

No aspecto clínico-dermatológico, as lesões não obedecem a padrão claramente definido, podendo determinar lesões com componente inflamatório importante ou evoluir cronicamente com discreto prurido. Determinam preferencialmente lesões na pele glabra, mas podem ocasionar lesões do couro cabeludo, tipo *endothrix*, fluorescentes ou não à lâmpada de WOOD<sup>1,6,16</sup> com lesões alopecias clássicas ou do tipo KERIUM<sup>16</sup> e excepcionalmente como no presente caso, comprometem as regiões inguino-crurais.

#### SUMMARY

Report of the second human infection case by *Microsporium nanum*, in Brazil

The second Brazilian case of human infection by *Microsporium nanum* is reported. The epidemiologic investigation to detect the origin of the infection was unsuccessful. The dermatologic pattern of the lesions was the classic *Tinea corporis*.

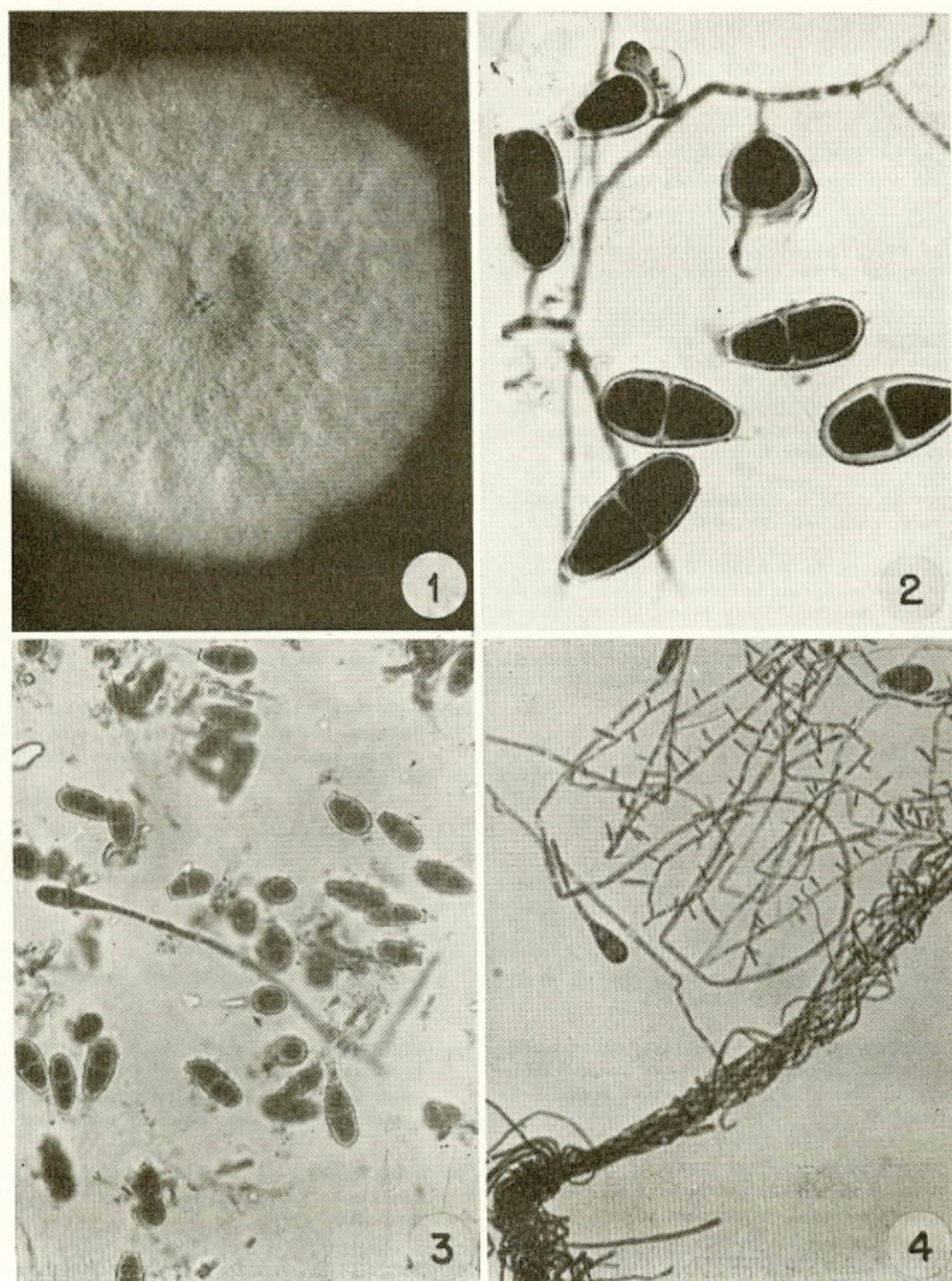


Fig. 1 — *Microsporium nanum*. Macromorfologia em ágar Mycosel. Cultura pulverulenta, com elevação central.

Fig. 2 — *Microsporium nanum*. Macroaleuriosporos com uma ou duas células internas, base truncada, paredes espinhentas (imersão)

Fig. 3 — *Microsporium nanum*. Conidióforo septado; macroaleuriosporos com uma ou duas células internas (500 ×)

Fig. 4 — *Microsporium nanum*. Microaleuriosporos cilíndricos sêsses (500 ×)

REFERÊNCIAS BIBLIOGRÁFICAS

1. AJELLO, L.; VARSAVSKY, E.; GINTHER, O. J. & BUBASH, G. — The natural history of *Microsporium nanum*. *Mycologia* 56: 873-884, 1964.
2. AJELLO, L. — Natural history of the dermatophytes and related fungi. *Mycopathologia (Den Haag)* 53: 93-110, 1974.
3. ALTERAS, I. — First case of tinea infection by *Microsporium nanum* in Romania. *Mykosen* 13: 447-450, 1970.
4. BAXTER, M. — Ringworm caused by *Microsporium nanum* in New Zealand. *N.Z. Med. J.* 70: 24-26, 1969.
5. BEIRANA, L. & MAGANA, M. — Primer caso mexicano de tiña producida por *Microsporium nanum*. *Bol. Dermatol. (México)* 1: 11-13, 1960.
6. BROCK, J. M. — *Microsporium nanum*: A cause of Tinea capitis. *Arch. Dermatol.* 84: 504-505, 1961.
7. BUBASH, G. R.; GINTHER, O. J. & AJELLO, L. — *Microsporium nanum*: first recorted isolation from animals in the United States. *Science* 143: 366-367, 1964.
8. CARMICHAEL, J. W. & REID, J. F. — *Microsporium nanum* infection in Alberta. *Mycopathologia (Den Haag)* 17: 325-326, 1962.
9. CHATTERJEE, A.; CHATTOPADHYAY, D.; BHATTACHARYA, D.; DUTTA, A. K. & SENGUPTA, D. N. — Some epidemiological aspects of zoophilic dermatophytosis. *Int. J. Zoon.* 7: 19-33, 1980.
10. CONANT, N. F.; SMITH, D. T.; BAKER, R. D. & CALLAWAY, J. L. — *Micologia*. 3a. Ed. México, Nueva Editorial Interamericana S.A., 1972.
11. CONNOLE, M. D. & BAYNES, I. D. — Ringworm caused by *Microsporium nanum* in pigs in Queensland. *Austr. Vet. J.* 42: 19-24, 1966.
12. CORDERO SANTOS, T. — Aislamento de dermatofites en la piel cabelluda en ausencia de lesiones clinicas. [Thesis, 1969]. México, Universidade Autonoma de Puebla.
13. CRUTCHFIELD, W. O. & LIBKE, K. G. — *Microsporium nanum* infection in Virginia Swine. *Vet. Med./Small Anim. Clin.* 62: 1173, 1967.
14. DAWSON, C. O. & GENTLES, J. C. — The perfect states of Keratinomycoses *ajelloi* Vanbreuseghem, *Trichophyton terrestre* Durie and Frey and *Microsporium nanum*, *Sabouraudia* 1: 49-57, 1961.
15. DODD, D. C.; NEWLIN, R. W. & NIKSCH, G. R. — Infection of swine with *Microsporium nanum*. *J. Am. Vet. Med. Ass.* 14: 486-489, 1965.
16. FUENTES, C. A.; ABOULAFIA, R. & VIDAL, R. J. — A dwarf form of *Microsporium gypseum*. *J. Invest. Derm.* 23: 51-61, 1954.
17. FUENTES, C. A. — A new species of *Microsporium*. *Mycologia* 48: 613-614, 1953.
18. GARG, A. K. & MULAY, D. N. — Isolation of *Microsporium nanum* from man in India. *Hindustan Antibiotics Bull.* 14: 137-139, 1972.
19. GINTHER, O. J.; BUBASH, G. R. & AJELLO, L. — *Microsporium nanum* infection in swine. *Vet. Med./Small Anim. Clin.* 59: 79-84, 1964.
20. GINTHER, O. J.; BUBASH, G. R.; AJELLO, L. & FENWICK, P. E. — *Microsporium nanum* infection in four states. *Vet. Med./Small Anim. Clin.* 59: 490-494, 1964.
21. HERNANDEZ, G. V. & CARRADA, T. B. — Investigacion del dermatofito *Microsporium nanum* en cerdos. *Veterinaria (México)* 3: 73-77, 1972.
22. LONDERO, A. T. & BENEVENGA, J. P. — Human infection by *Microsporium nanum* in Brazil. *Rev. Inst. Med. trop. São Paulo* 14: 388-391, 1972.
23. MORGANTI, L.; BIANCHEDI, M.; AJELLO, L. & PADHYE, A. — First european report of swine infection by *Microsporium nanum*. *Mycopathologia (Den Haag)* 59: 179-182, 1976.
24. MÔS, E. N.; PAULA, C. R. & MOTT Jr., L. — Dermatomicose por *Microsporium nanum* em criação de suínos. *Rev. Fac. Med. Vet. Zootec. Univ. São Paulo* 15: 159-160, 1978.
25. MUHAMMED, S. I. & MBOGWA, S. — The isolation of *M. nanum* from a dog with skin lesions. *Vet. Rec.* 95: 573, 1974.
26. MULLINS, J. F.; WILLIS, C. J.; BERGERON, J. R.; JOHNSON, D. A. & STONE, O. J. — *Microsporium nanum*. A review of the literature and a report of two cases. *Arch. Derm.* 94: 300-303, 1966.
27. O'KEEFE, M. F. — A report of three human infections due to *Microsporium nanum*. *Aust. J. Derm.* 14: 73-74, 1973.
28. PADHYE, A. A.; MISRA, S. P. & THIRUMALACHAR, M. J. — Occurrence of soil inhabiting dermatophytes and other keratinophilic fungi from soils in Poona. *Hindustan Antibiotics Bull.* 9: 90-93, 1966.
29. RIPPON, J. W. — *Medical Mycology*. 2a. Ed., Philadelphia, W. B. Saunders Company, 1982.

---

CAMARGO, R. M. P.; SILVA, N. A. C.; MARQUES, S. A.; STOLF, H. O. & DILLON, N. L. — *Microsporium nanum*: Relato do segundo caso de infecção humana no Brasil. *Rev. Inst. Med. trop. São Paulo* 26:165-169, 1984.

---

30. SANDINO ALFARO, R. A. — Las dermatomicosis en Colombia. *Rev. Fac. Med. Vet. Zootecn.* 33: 87-94, 1971.
31. SBERNA, P. & GARDENGHI, G. — Microscorie par *Microsporium nanum* Fuentes dans la Province de Florence. *Int. J. Derm.* 12: 173-175, 1973.
32. SMITH, J. M. B. & STEFFERT, I. J. — *Microsporium nanum* in New Zealand pigs. *N.Z. Vet. J.* 14: 97, 1966.
33. SMITH, J. M. B.; RUSH-MUNRO, F. M. & McCARTHY, M. — Animals as a reservoir of human ringworm in New Zealand. *Aust. J. Derm.* 10: 169-182, 1969.
34. TURNER, T. W. & KAMINSKI, G. W. — *Microsporium nanum* infection in South Australia. *Med. J. Aust.* 1: 743-744, 1976.

---

Recebido para publicação em 24/8/1983.