

EUMICETOMA DE GRÃOS PRETOS POR *Madurella grisea*. REGISTRO DE DOIS CASOS*.

Luís Antonio de Paula MACHADO (1), Maria Cecília da Matta RIVITTI (1), Luís Carlos CUCÉ (2), Alberto SALEBIAN (3), Carlos da Silva LACAZ (4), Elisabeth Maria HEINS-VACCARI (3), Walter BELDA Jr. (2) & Natalina TAKAHASHI DE MELO (3).

RESUMO

Os Autores registram dois casos de eumicetoma de grãos pretos, com localização podal, procedentes da Bahia, provocados por *Madurella grisea* Mackinnon et al., 1949. São estudadas a estrutura dos grãos, bem como as características micromorfológicas do fungo em vida saprofítica. Acreditam os Autores que estas observações correspondem ao sétimo e oitavo casos registrados na literatura do país, provocadas por este fungo. Os Autores consideram *nomen dubium* ou *nomina confusa* as seguintes espécies de *Madurella*: *M. ramiroi*, *M. oswaldoi*, *M. bovoi*, *M. tozeuri*, *M. mansonii*, *M. brumpti*, *M. reynieri*, *M. americana*, *M. lackawanna* e *M. ikedae*, o mesmo ocorrendo com a chamada *Rubromadurella mycetomi*. As únicas espécies válidas são *Madurella mycetomatis* McGinnis, 1980 (= *Madurella mycetomi* Brumpt, 1905) e *Madurella grisea* Mackinnon et al., 1949. Nos dois casos registrados o tratamento com itraconazol, por um período de 3 meses não fez regredir as lesões, havendo ligeira melhora clínica.

UNITERMOS: Eumicetoma; *Madurella grisea*.

INTRODUÇÃO

Os eumicetomas ou hifomicetomas de grãos pretos provocados pela *Madurella grisea* MACKINNON et al., 1949^{52,53} foram inicialmente registrados na América do Sul por JUAN E. MACKINNON do Uruguai, LUÍS V. FERRADA-URZUA, do Chile e LORENZO MONTEMAYOR, da Venezuela. Cinco amostras isoladas no Paraguai, Uruguai, Argentina, Chile e Venezuela foram estudadas, com a utilização de provas auxológicas, bem como a verificação da atividade proteolítica e hidrólise do amido. Levou-se, também, em consideração, a temperatura ótima de crescimento e as características micromorfológicas. Após a descrição original de MACKINNON et al. (1949)^{52,53}, outros casos de eumicetoma por *Madurella grisea* foram assinalados na África,

Antilhas, Argentina, Chile, El Salvador, Estados Unidos, Filipinas, Guatemala, Índia, Malásia, Paraguai, Uruguai, México e Venezuela. (Tabela 1).

Os casos de eumicetoma de grãos pretos, por *Madurella grisea*, até agora registrados no Brasil são de autoria de LACAZ & FAVA NETTO (1954)⁴⁵, LACAZ & BELFORT, A. (1961)⁴⁴ HEINS-VACCARI et al., (1982)⁴⁰, ARRUDA NETO et al. (1989)⁷ e SILVA et al. (1991)⁷⁵. A observação de LACAZ & BELFORT A. (1961)⁴⁴ corresponde ao caso de MIGNONE & LACAZ (1955)⁶⁴.

O paciente da primeira observação procedia do Estado do Ceará, o segundo da Bahia e o terceiro de São Paulo.

* Trabalho realizado na Clínica Dermatológica do Hospital das Clínicas, Departamento de Dermatologia da Faculdade de Medicina da U.S.P. (Serviço do Prof. Sebastião Almeida Prado Sampaio). Laboratório de Micologia Médica do Instituto de Medicina Tropical de São Paulo e Laboratório de Investigação Médica nº 53 do Hospital das Clínicas da Faculdade de Medicina da U.S.P. (Chefe - Prof. Carlos da Silva Lacaz).

(1) Residentes da Clínica Dermatológica do Hospital das Clínicas, Departamento de Dermatologia da Faculdade de Medicina da U.S.P. (Serviço do Prof. Sebastião Almeida Prado Sampaio).
(2) Departamento de Dermatologia da Faculdade de Medicina da U.S.P.
(3) Micologistas do Instituto de Medicina Tropical de São Paulo.
(4) Chefe do Laboratório de Micologia Médica do Instituto de Medicina Tropical de São Paulo e do L.I.M. 53 do H.C./F.M.U.S.P. - Pesquisador do CNPq.

Este trabalho nós o dedicamos à memória do eminente micologista uruguaio JUAN E. MACKINNON, falecido em Montevidéu (Uruguai) em 1987. O ilustre colega, em 1949, identificava a *Madurella grisea*, contando com a colaboração dos Drs. Luis V. Ferrada-Urzúa e Lorenzo Montemayor.

Tabela 1.
Casos de eumicetoma por *Madurella grisea*,
registrados na literatura.

ÁFRICA	
Congo Belga	: VANDEPITTE et al., 1956 ⁷⁸ , (=VANBREUSEGHEM, 1956) ⁷⁷
Tchad	: DESTOMBES et al., 1970 ³¹
Sudão	: GUMMA et al., 1986 ³⁸
ANTILHAS	
Curaçao	: BORELLI, 1956 ¹⁵
St.Christophe	: ANNING et al., 1958 ⁵
Grenada	: CHADFIELD, 1964 ²⁵
Ilhas das Caraibas	: LA TOUCHE et al., 1967 (2 casos) ⁴⁷
ARGENTINA	: MAZZA & CANAL-FELIÓ, 1931 (2 casos) ⁵⁹ : MAZZA & SEÑORANS, 1939 ⁶⁰ : NIÑO & FREIRE, 1966 ⁶⁹
BRASIL	: LACAZ & FAVA NETO, 1954 ⁴⁵ : LACAZ & BELFORT A., 1961 ⁴⁴ : HEINS-VACCARI et al., 1982 ⁴⁰ : BELDA JUNIOR et al., 1989 ¹³ : ARRUDA NETO et al., 1989 ⁷ : SILVA et al., 1991 ⁷⁵
CHILE	: MERINO GONZALEZ, 1946 ⁶³
EL SALVADOR	: LLERENA, 1964 ⁴⁹
ESTADOS UNIDOS	
Chicago	: NEUHAUSER, 1955 ⁶⁸
Bethesda	: EMMONS et al., 1963 ³²
Chicago	: COHEN, 1965 ²⁶
California	: GOULD, 1969 ³⁷
Houston	: MONTES et al., 1969 ⁶⁵
Georgia	: BUTZ & AJELLO, 1971 ²¹
FILIPINAS	: BOCOBO et al., 1960 ¹⁴ : SIMUANGO et al., 1963 ⁷⁶
GUATEMALA	: MAYORGA & CLOSE DE LEÓN, 1966 ⁵⁸
ÍNDIA	: KLOKKE et al., 1968 (4 casos) ⁴¹ : GOKHLALAY et al., 1968 ³⁶
MALÁSIA	: MARIAT, 1963 ⁵⁶
MÉXICO	: BUOT et al., 1987 ²⁰
PARAGUAI	: DELAMARE & GATTI, 1931 ³⁰
URUGUAI	: MACKINNON et al., 1949 ^{32,33}
VENEZUELA	: CONVIT et al., 1950 ²⁷ : CAMPINS, 1955 ²³ : REYES & BORELLI, 1957 ⁷²

* Este caso corresponde à observação de MIGNONE & LACAZ (1955)⁶⁴.

Atualmente, acredita-se que *Madurella grisea* forma com *Pyrenochaeta romeroi* um verdadeiro complexo, correspondendo a fungos geralmente isolados do solo.

Pyrenochaeta mackinnonii, nova espécie criada por BORELLI (1976),¹⁷ agente de um eumicetoma de grãos pretos na Venezuela é muito

semelhante, também, à *Madurella grisea*, quando esta espécie produz picnídios.

Assinala BORELLI (1976)¹⁷ que algumas cepas de *Pyrenochaeta mackinnonii* ao sofrerem processo de degradação, tornam-se indistinguíveis de *M. grisea*. São variantes desta última espécie.

SEGRETAIN & DESTOMBES (1969)⁷³ acreditam que *M. grisea* e *P. romeroi* são realmente muito semelhantes, havendo possibilidade da produção de picnídios (formas férteis) em amostra de *M. grisea*, fato este, também observado por HEINS-VACCARI et al. (1982)⁴⁰.

McGINNIS (1980)⁶¹ aceita duas espécies de *Madurella*: *M. grisea* e *M. mycetomatis*, esta última crescendo melhor a 37°C, não assimilando a sacarose como única fonte de carbono, enquanto que *M. grisea* desenvolve-se melhor a 30°C, assimilando a sacarose.

Para diferenciar a *M. mycetomatis*, produtora de esclerócios quando cultivada em ágar-batata-cenoura, da *M. grisea*, valemo-nos dos critérios adotados por LACAZ et al. (1991)⁴⁶ em seu livro de Micologia Médica.

A expressão *M. mycetomatis* (= *M. mycetomi*) foi proposta por McGINNIS (1980)⁶¹ tendo em vista que o genitivo em latim de *mycetoma* é *mycetomatis* e não *mycetomi*.

O gênero *Madurella* foi criado por BRUMPT¹⁹ em 1906. O ilustre parasitologista francês havia descrito vários casos de micetoma em Djibuti e, quando identificou *Madurella*, baseou-se apenas na descrição do fungo em vida parasitária. Posteriormente, o cultivo da *Madurella mycetomatis* foi realizado por BRAULT¹⁸ em 1912, observando um caso de micetoma de grãos negros na Argélia, com o nome de *Madurella mycetomi*.

Na opinião deste ilustre micologista, o gênero *Madurella*, em especial a *M. mycetomatis* deveria sofrer uma ampla revisão, já que algumas amostras são membros de *Mycelia sterilia*, produzindo fiálides com fialoconídios. *Madurella* pode, na realidade, constituir um complexo de microrganismos do solo. Até o presente momento, os agentes de eumicetomas estão condensados na Tabela 2, segundo AJELLO et al. (1985)¹, com ligeiras modificações por nós introduzidas.

Tabela 2.

Agentes etiológicos de eumicetomas. (Segundo AJELLO et al., 1985, modificado).

Acremonium	Madurella*
A. falciforme	M. grisea
A. kiliense	M. mycetomatis
A. recifei	
A. serrae	Neotestudina
(= <i>Cephalosporium</i>)	N. rosatii (= <i>Zopfia rosatii</i>)
Aspergillus	
A. amstelodami	Phialophora*
A. flavus	P. cyanescens
A. nidulans	
Corynespora*	Plenodomus*
C. cassiicola	P. avramii
Curvularia*	Polycyttella
C. geniculata	P. hominis
C. lunata	
Exophiala*	Pseudallescheria
E. jeanselmei	P. boydii (incluindo
(= <i>Phialophora</i>	<i>Scedosporium</i>
jeanselmei)	<i>apiospermum</i>)
Fusarium §	Pseudochaetosphaeronema
F. moniliforme	P. larense (=
F. solani var.	<i>Chaetosphaeronema</i>
coeruleum	<i>larense</i>)
F. solani var. minus	Pyrenochaeta*
	P. mackinnonii
	P. romeroi
Hendersonula *	
H. toruloidea	
Leptosphaeria *	
L. senegalensis	
L. tompkinsii	

* Grãos pretos. Os outros casos são de grãos brancos a branco-amarelados.

§ Inicialmente classificado como *Acremonium*.

Pyrenochaeta romeroi e *Madurella grisea* constituem, segundo BORELLI (1976)¹⁷, um "complexo a ser melhor estudado".

Segundo a experiência de LACAZ et al. (1991)⁴⁶, os eumicetomas, de modo geral, produzem geralmente lesões podais, sendo freqüentes na África. O processo inflamatório é mais fibroblástico, com escassa secreção, ao passo que nos actinomicetomas o processo é mais piogênico, com a produção de grãos em maior número.

REGISTRO DOS CASOS

CASO 1 - Tionésio F.A., masculino, 30 anos, pardo, lavrador, residente em Vitória da Conquista (BA). Internado no Hospital das Clínicas da Faculdade de Medicina da U.S.P. (Clínica Dermatológica - Serviço do Prof. Sebastião Almeida Prado Sampaio), apresentava há 6 anos, no cavo plantar esquerdo, tumoração fistulizada, com escassos sinais flogísticos e eliminação de grãos pretos através dos pertuitos (Fig. 1a). Ausência de lesões osteoarticulares. O exame histopatológico revelou epiderme acantótica e hiperqueratósica. Na derme, foco supurativo, tendo ao centro grão de cor marrom, com estrutura miceliana. Na periferia, polimorfonucleares íntegros e degenerados. As colorações pelos métodos de P.A.S. e Gomori-Grocott confirmaram a estrutura eumicótica das estruturas fúngicas (Fig. 1b). O exame microscópico, a fresco, dos grãos parasitários, após clareamento com KOH 10% + DMSO revelou estrutura miceliana constituída por entrelaçamento de hifas fuliginosas. O cultivo em ágar-Sabouraud (Fig. 1c) permitiu o isolamento de um fungo demácio identificado como *Madurella grisea*. O paciente está sendo tratado com itraconazol (200 mg ao dia, via oral), há aproximadamente 3 meses, com discreta melhora.

CASO 2 - Aureliano S., masculino, 53 anos, pardo, lavrador, residente em Jaguaquara (Bahia). Internado no Hospital das Clínicas da Faculdade de Medicina da U. S. P. (Clínica Dermatológica - Serviço do Prof. Sebastião Almeida Prado Sampaio), apresentava há 2 anos aproximadamente, tumefação no cavo do pé esquerdo, com fistulas múltiplas, não notando o paciente a presença de secreção (Fig. 2a). O exame histopatológico revelou pele com tecido de granulação dérmica cortada por trajetos fistulosos. No interior destes trajetos, notam-se grãos parasitários constituídos por entrelaçamento de hifas de cor marrom, em meio a exsudato de neutrófilos (Fig. 3a). O exame radiológico do pé esquerdo mostra aumento de partes moles a nível de metatarso e falanges. Presença de áreas císticas em diversos ossos do tarso, metatarso e falange. Lesão cística, com bordas escleróticas na extremidade do 1º metatarsiano esquerdo (Fig. 3b). À compressão de um nódulo foi possível detectar grão parasitário preto (Fig. 2b), o qual, clareado pela potassa a 10% + DMSO mostrou estrutura miceliana, com hifas entrelaçadas e fuliginosas (Fig. 2c). O paciente está recebendo itraconazol - 200mg diariamente há 4 meses, com discreto resultado clínico.

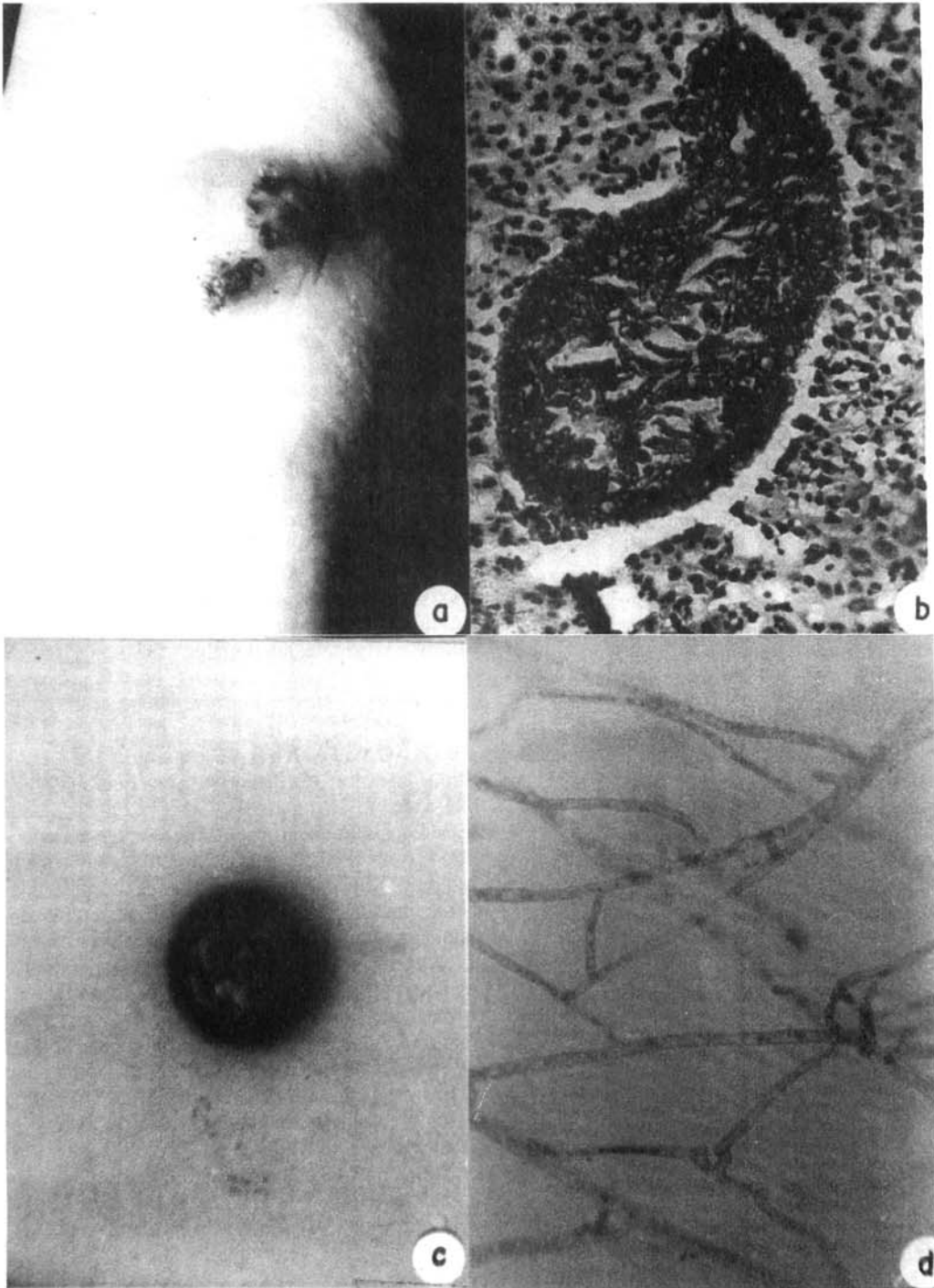


Fig. 1 - Caso Tionésio F.A. a) Lesões fistulosas no cavo plantar esquerdo. b) Exame histopatológico. Grão preto eumicótico, notando-se vesículas resultantes do corte transversal dos filamentos micelianos (H.E. 400x). c) Colônia, em ágar-Sabouraud, de coloração acinzentada, centro saliente e irregular, com sulcos e depressões. Observação à temperatura ambiente, 20 dias após a semeadura de um pequeno inóculo. d) Hifas obtidas por cultivo em lâmina, a partir da colônia anterior. Notam-se septos bastante nítidos e anastomoses entre hifas (1000x).

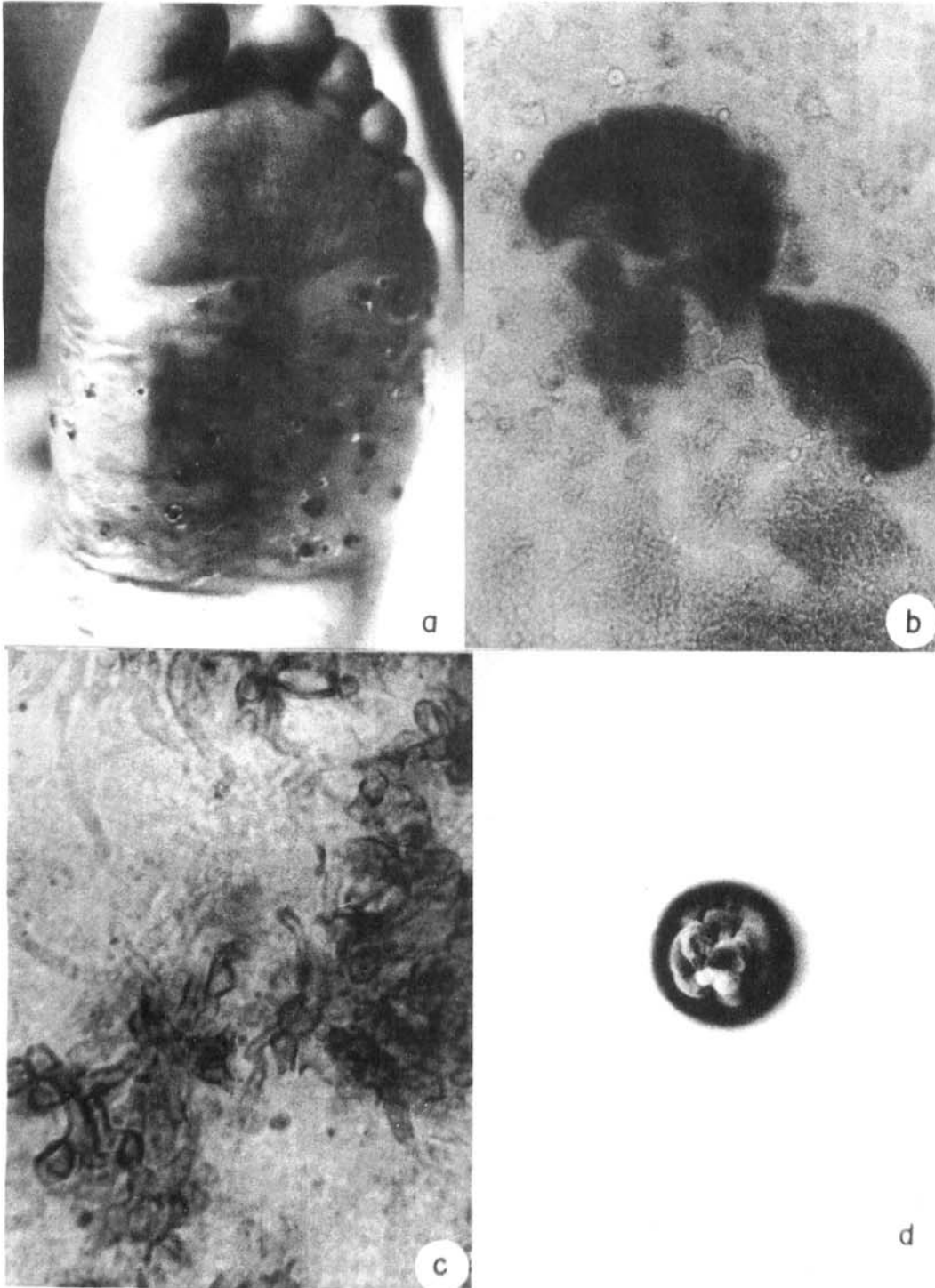


Fig. 2 - Caso Aureliano S. a) Lesões cutâneas, multifistulosas, no cavo do pé esquerdo. b) Grãos pretos (100x). c) Filamentos micelianos e clamidiosporos obtidos por esmagamento do grão (1000x). d) Colônia de *Madurella grisea*, obtida à temperatura ambiente, após 20 dias de incubação.

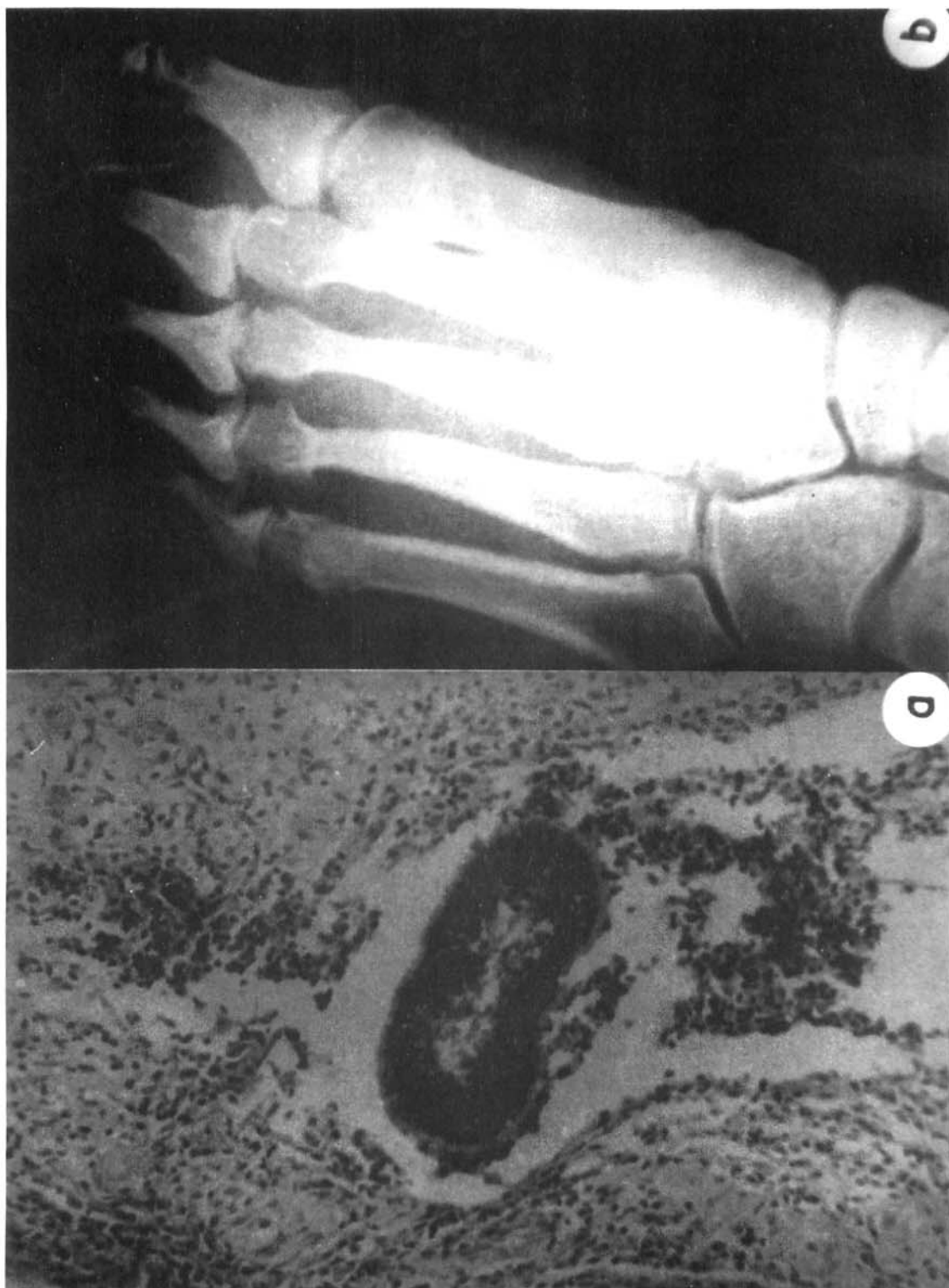

Fig. 3 - Caso Aureliano S. a) Exame histopatológico, mostrando grão eumicótico, de coloração preta (100x). b) Radiografia do pé esquerdo. Lesões ósseas presentes.

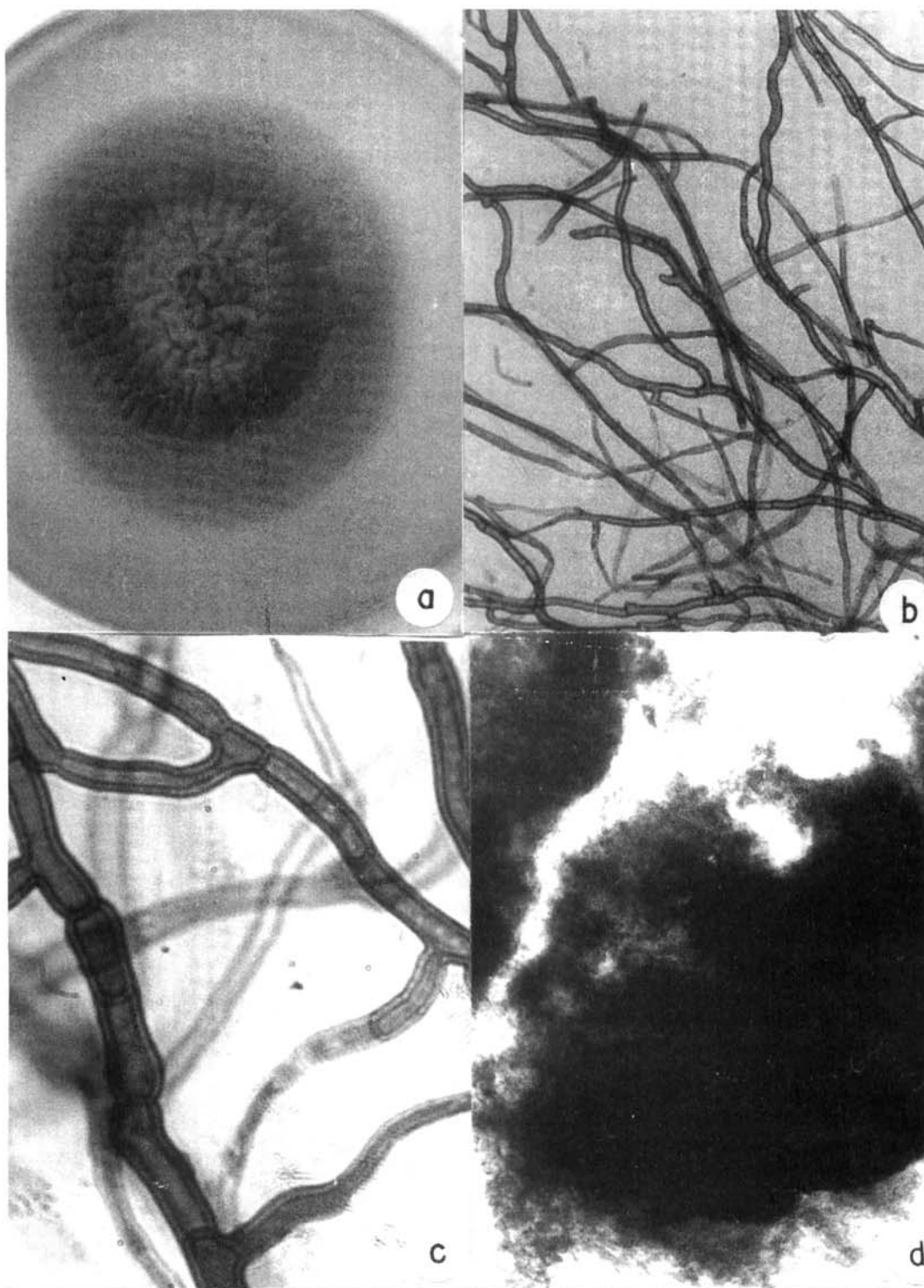


Fig. 4 - *Madurella grisea*. a) Aspecto macroscópico da colônia após 21 dias de incubação a temperatura ambiente em ágar-Sabouraud; b, c) Filamentos micelianos fuliginosos com dupla parede e septos bem evidentes 100 e 500 x; d) Picnídios de coloração escura em ágar batata (32x).

Estudo micológico das amostras isoladas

Colônias de crescimento lento, atingindo em 20 dias, de 17 a 25 mm de diâmetro. Temperatura ótima de crescimento: 26-30°C. As colônias são acinzentadas, de contorno irregular, aspecto coriáceo e sulcado. Reverso de coloração preta. Semeada a cultura em ágar batata, lactrimel, ágar-terra, Czapek e ágar-fubá, o exame microscópico revelou apenas filamentos micelianos, sem a presença de picnídios ou de cleistotécios. As hifas apresentam-se de coloração marrom-amareladas, septadas, com raros clamidosporos.

As amostras estudadas tiveram o seguinte comportamento bioquímico:

Assimilação de açúcares	Amostra Tionésio	Amostra Aureliano
Lactose	1+	2+
Sacarose	4+	2+
Glicose	4+	4+
Galactose	3+	4+
Maltose	4+	4+
Controle	1+	1+

Assimilação de fontes de N	Amostra Tionésio	Amostra Aureliano
Asparagina	3+	4+
Peptona	4+	4+
Sulfato de amônio	1+	1+
Uréia	3+	4+
KNO ₃	3+	1+
Controle	1+	1+
Hidrólise da gelatina	positiva	negativa

Coagulação do leite: Negativa.

Ação "in vitro" do itraconazol

Concentrações mínimas inibitórias foram determinadas pelo método de diluição em caldo-Sabouraud, pH 7,0. Após 7 dias de incubação à temperatura ambiente os valores obtidos foram:

amostra Tionésio	=	0,25 µg/ml.
amostra Aureliano	=	0,12 µg/ml.

DISCUSSÃO

Os eumicetomas, em todas as partes do mundo são menos frequentes que os actinomicetomas. Geralmente os agentes etiológicos dos eumicetomas

produzem nos tecidos grãos brancos, de textura mole, medindo de 0,2 a 0,5 mm em seu maior diâmetro. Quando os grãos são de coloração preta, podem os mesmos ser duros ou moles. A Tabela 1 especifica os agentes etiológicos até agora isolados de lesões humanas.

Nos dois casos por nós registrados, os pacientes procediam do Estado da Bahia (Brasil) onde, no passado foram registradas várias observações de eumicetomas.

Verificando os trabalhos de LACAZ & FAVA NETO (1954)⁴⁵, LACAZ & BELFORT A. (1961)⁴⁴, HEINS-VACCARI et al. (1982)⁴⁰, BELDA Jr. et al. (1989)¹³, ARRUDA NETO et al. (1989)⁷ e SILVA et al. (1991)⁷⁵, a procedência dos pacientes, bem como o sexo foi, respectivamente: Ceará, masculino; Bahia, masculino; São Paulo, masculino; desconhecida, feminino; Bahia, masculino e Goiás, feminino.

No caso da *Madurella grisea*, esta espécie geralmente não produz órgãos de reprodução, havendo muita semelhança com a *Pyrenochaeta romeroi* BORELLI, 1959¹⁶, algumas amostras produzindo picnídios (SEGRETAIN & DESTOMBES, 1969)⁷³, tal como o caso descrito por MAYORGA & CLOSE DE LEÓN (1966)⁵⁸ em um caso de eumicetoma de grãos pretos observado na Guatemala.

Os grãos de *Madurella grisea* são geralmente ovais ou reniformes, mas em alguns casos são vermiformes. A coloração das hifas é marrom, sendo os grãos moles, medindo 0,3 a 0,6 mm, enquanto que na *M. mycetomatis* os grãos são duros, medindo 0,5 a 5 mm de diâmetro, crescendo esta última espécie melhor a 37°C.

As principais características fisiológicas da *Madurella grisea* e *M. mycetomatis* estão expressas no Quadro 1.

Com relação à *Pyrenochaeta romeroi*, tudo faz crer na identidade entre as duas espécies. Todavia, MURRAY & BUCKLEY (1969)⁶⁶, encontraram diferenças sorológicas entre as mesmas.

Os dois casos ora publicados correspondem ao 7º e 8º casos da literatura brasileira. Em um deles lesões ósseas foram registradas, ocorrência esta muito comum nos micetomas em geral, principalmente nos casos de longa evolução. Esta é uma das razões pelas quais o tratamento medicamentoso

Quadro 1
Principais características fisiológicas do gênero *Madurella*, com as espécies *grisea* e *mycetomatis*.

	M. grisea	M. mycetomatis
Assimilação de açúcares:		
Galactose	+	+
Glicose	+	+
Lactose	-	+
Maltose	+	+
Sacarose	+	-
Assimilação de compostos nitrogenados:		
Asparagina	+	+
KNO ₃	+	+
(NH ₄) ₂ SO ₄	+	+
Hidrólise do amido:	+	+
Atividade da protease:	±	±
Temperatura ótima de crescimento:	25°C	37°C

Em nosso meio, CURY (1983)²⁹, estudando uma "cepa" de *Madurella grisea*, extraiu da mesma elementos lipídicos e hidrossolúveis avaliados através de procedimentos cromatográficos, químicos e físico-químicos.

não oferece resultado satisfatório, exigindo-se quase sempre tratamento cirúrgico, conservador ou mutilante.

Da leitura de trabalhos antigos sobre eumicetomas, conclui-se que todas as espécies de *Madurella*, a não ser *M.grisea* e *M.mycetomatis* devem ser considerados *nomen dubium* ou *nomina confusa*.

Nos casos que publicamos foram os mesmos tratados com itraconazol, derivado triazólico utilizado por via oral no tratamento de várias micoses superficiais e profundas.

Apesar das concentrações baixas desta droga *in vitro* inibirem o crescimento da *M. grisea*, os casos observados não se beneficiaram efetivamente com este tipo de tratamento, talvez pela dificuldade de penetração do quimioterápico nos grãos parasitários.

SUMMARY

Eumycotic mycetoma of black grains caused by *Madurella grisea*. Report of two cases.

Two cases of black grains eumycotic mycetoma, occurring on a foot, are reported. Both proceeded from the State of Bahia (Brazil), and in both the etiologic agent was *Madurella grisea* Mackinnon et al., 1949.

The grains structure as well as the micromorphologic characteristics of the fungus in saprophytic life were studied. It is the Author's belief that these observations correspond to the 7th and 8th cases reported in the Brazilian medical literature.

The Authors do consider the following *Madurella* species as *nomen dubium* or *nomina confusa*: *M. ramiroi*, *M. oswaldoi*, *M. bovoi*, *M. tozeuri*, *M. mansonii*, *M. brumpti*, *M. reynieri*, *M. americana*, *M. lackawanna* e *M. ikedae* and the same for *Rubromadurella mycetomi*. The only valid species must be *Madurella mycetomatis* McGinnis, 1980 (= *Madurella mycetomi* Brumpt, 1905) and *Madurella grisea* Mackinnon et al., 1949.

Treatment with itraconazole in both reported cases, for a 3 month duration, did not produce any regression of the lesions, the clinical improvement being meager.

REFERÊNCIAS BIBLIOGRÁFICAS

1. AJELLO, L.; PADHYE, A. A.; CHANDLER, F. W.; MCGINNIS, M. R.; MORGANTI, L. & ALBERICI, F. - *Fusarium moniliforme*, a new mycetoma agent. Reestudy of a European case. *Europ. J. Epidem.*, 1: 5-10, 1985.
2. ALBORNOZ, M. B. de - Micetoma (Pie de Madura) debido a *Cephalosporium recifei*. *Derm. venez.*, 4: 56-64, 1964.
3. ALBORNOZ, M. B. de - *Cephalosporium serrae*, agente etiológico de micetomas. *Mycopathologia (Den Haag)*, 54: 485-498, 1974.
4. ALMEIDA, F. de; LACAZ, C. da S.; RIBEIRO, D. O. & AZEVEDO, P. C. de - Contribution to the study of mycetoma in São Paulo. *Rev. bras. Biol.*, 8: 287-296, 1948.
5. ANNING, S.T.; LA TOUCHE, C. J. & HUNTER, G. - Madura foot (Mycetoma). *Brit. J. Derm.*, 70: 309, 1958.
6. ARAUJO, E. - Do "Mycetoma pedis" no Brasil. Bahia, Duas Américas. 1930. (Tese de Cátedra).
7. ARRUDA NETO, E.; PIGNATARI, A. C. C.; CASTELLO FILHO, A.; COLOMBO, A. L.; LONGO, J. C. & CAMARGO, Z. P. - Eumycotic mycetoma. Report of

- a case caused by *Madurella grisea*. *Rev. Microbiol. (S. Paulo)*, 20: 495-500, 1989.
8. ARX, J. A. von - *The Genera of Fungi Sporulating in pure culture*. Vaduz, J. Cramer, 1974.
 9. AVRAM, A. - Experimental induction of grain with *Cephalosporium falciforme*. *Sabouraudia*, 5: 89-91, 1966.
 10. AVRAM, A. - *Micetoamele in România*. România, Ed. Academiei Republicii Socialiste, 1969.
 11. BARBOSA, F. A. S. - *Subsídios para o estudo parasitológico do gênero Hyalopus* CORDA, 1838. Recife, Imprensa Industrial, 1941. (Tese de Livre-Docência da Fac. Medicina do Recife).
 12. BARRON, G. L. - *The Genera of Hyphomycetes from soil*. New York, Robert E. Krieger, 1971.
 13. BELDA JUNIOR, W.; CUCÉ, L. C.; DIAS, C. M. & LACAZ, C. da S. - Eumicetoma de grãos pretos por *Madurella grisea*. *Rev. Inst. Med. trop. S. Paulo*, 31: 195-199, 1989.
 14. BOCOBO, F.; DE LEÓN, D. & REYES, A. - Black grain maduromycosis. *J. Philipp. med. Ass.*, 36: 345-350, 1960.
 15. BORELLI, D. - Cenni di micopathologia Venezuelana. *G. Ital. Derm. Sif.*, 5: 507-526, 1956.
 16. BORELLI, D. - *Pyrenochaeta romeroi* n. sp. *Rev. Derm. venez.*, 1: 325-326, 1959.
 17. BORELLI, D. - *Pyrenochaeta mackinnonii* nova species agente de micetoma. *Castellania*, 4: 227-234, 1976.
 18. BRAULT, J. - Mycétome à grains noirs observé en Algérie. Isolément du *Madurella mycetomi*. *Ann. Derm. Syph. (Paris)*, 3: 333-343, 1912.
 19. BRUMPT, E. - *Les Mycetomes*. Paris, Asselin & Honzeau, 1906.
 20. BUOT, G.; LAVALLE, P.; MARIAT, F. & SUGUIL, P. - Étude épidémiologique des mycétomes au Mexique. A propos de 502 cas. *Bull. Soc. Path. exot.*, 80: 329-339, 1987.
 21. BUTZ, W. C. & AJELLO, L. - Black grain mycetoma. A case due to *Madurella grisea*. *Arch. Derm.*, 104: 197-201, 1971.
 22. CAMPBELL, C. K. - *Polycytella hominis* gen. et sp. nov., a cause of human pale grain mycetoma. *J. med. vet. Mycol.*, 25: 301-305, 1987.
 23. CAMPINS, M. - Micosis profundas endémicas en Venezuela. VI Cong. Venez. Cienc. Med., 5: 2787, 1955.
 24. CARRIÓN, A. L. - *Cephalosporium falciforme* sp. nov., a new etiologic agent of maduromycosis. *Mycologia*, 43: 522-523, 1951.
 25. CHADFIELD, H. W. - Maduromycosis. *Proc. roy. Soc. Med.*, 57: 103-104, 1964.
 26. COHEN, D. M. - Case presentation. American Academy of Dermatology. 24th Annual Meeting, 1965.
 27. CONVIT, J.; SALAS, A. & MONTEMAYOR, L. - Micetoma de granos negros. *Rev. Policlin. Caracas*, 18: 321, 1950.
 28. CORRÊA, A. & FAVA NETTO, C. - Maduromicose na face. *Rev. Hosp. Clin. Fac. Med. S. Paulo*, 8: 10-18, 1953.
 29. CURY, A. E. - Extração, isolamento e algumas características químicas de substâncias lipídicas de *Madurella grisea* Mackinnon, Ferrada, Montemayor, 1949. São Paulo, 1983. (Tese de doutoramento - Instituto de Ciências Biomédicas da Universidade de São Paulo).
 30. DELAMARE, G. & GATTI, G. - Micétome du pied à grains noirs. *Bull. Soc. Path. exot.*, 24: 80-84, 1931.
 31. DESTOMBES, P.; RAVISSE, P. & NAZIMOFF, O. - Bilan des mycoses profondes établi in vingt années d'histopathologie a l'Institut Pasteur de Brazzaville. *Bull. Soc. Path. exot.*, 63: 315-324, 1970.
 32. EMMONS, C. W.; BINFORD, C. H. & UTZ, J. P. - *Medical Mycology*. Philadelphia, Lea & Febiger, 1963.
 33. FRÓES, H. P. - Do "Mycetoma pedis" no Brasil. Bahia, 1930. (Tese de Cátedra).
 34. GAMS, W. - *Cephalosporium - artige schimmelpilze (Hyphomycetes)*. Stuttgart, Gustav Fischer Verlag, 1971.
 35. GILMAN, J. C. - *A Manual of Soil Fungi*. 2 ed. Ames, Iowa State University Press, 1971.
 36. GOKHALALAY, B. B.; PADHYE, A. A. & THIRUMALACHAR, M. J. - Madura foot in India caused by *Madurella grisea*. *Sabouraudia*, 6: 305-306, 1968.
 37. GOULD, W. M. - Black grain mycetoma originating in northern California. *Arch. Derm.*, 99: 426-428, 1969.
 38. GUMMA, S. A.; MAHGOUB, E. S. & EL SID, M. A. - Mycetoma of the head and neck. *Amer. J. trop. Med. Hyg.*, 35: 594-600, 1986.
 39. HALDE, C.; PADHYE, A. A.; HALEY, L. D.; RINALDI, M. G.; KAY, D. & LEEPER, R. - *Acremonium falciforme* as a cause of mycetoma in California. *Sabouraudia*, 14: 319-326, 1976.
 40. HEINS-VACCARI, E. M.; TAKAHASHI, N.; OLIVEIRA, N. R. B. de; LACAZ, C. da S. & PORTO, E. - Eumicetoma de grãos pretos, por *Madurella grisea*. Registro de um caso. *Rev. Inst. Med. trop. S. Paulo*, 29: 116-123, 1982.
 41. KLOKKE, A. H.; SWAMIDASAN, G.; ANGULI, R. & VERGHESE, A. - The causal agents of mycetoma in South India. *Trans. roy Soc. trop. Med. Hyg.*, 62: 509-516, 1968.

42. KOSHI, G.; PADHYE, A. A.; AJELLO, L. & CHANDLER, F. W. - *Acremonium recifei* as an agent of mycetoma in India. *Amer. J. trop. Med. Hyg.*, 28: 692-696, 1979.
43. LACAZ, C. da S. - Distribuição geográfica dos micetomas no Brasil. *An. bras. Derm.*, 56: 167-172, 1981.
44. LACAZ, C. da S. & BELFORT A., E. - Maduromicose podal de grãos pretos, por *Madurella grisea*. *Hospital (Rio de Janeiro)* 60: 11-18, 1961.
45. LACAZ, C. da S. & FAVA NETTO, C. - Contribuição para o estudo dos agentes etiológicos da maduromicose. *Fol. clin. biol.*, 21: 331-352; 413-432; 22: 303-337, 1954.
46. LACAZ, C. da S.; PORTO, E. & MARTINS, J. E. C. - *Micologia Médica. Fungos, Actinomicetos e Algas de interesse médico*. 8. ed. São Paulo, Sarvier, 1991.
47. LA TOUCHE, C. J.; TYAGI, S. C. & GENTLES, J. C. - Quelques données mycologiques et histologiques a propos de deux cas de maduromycose a *Madurella grisea* provenant de l'les Caraïbes. *Bull. Soc. Path. exot.*, 60: 9-12, 1967.
48. LEÃO, A. de A. & LÔBO, J. - Micetome du pied a *Cephalosporium recifei* n. sp. mycetome a grains blancs. *C. R. Soc. Biol.*, 117: 203-205, 1934.
49. LLERENA, G. J. - Reunión Mexico-Centroamericana de Dermatologia. México D. F., 1964.
50. LOUZADA, A. - Micetoma podal por *Cephalosporium* sp. *Med. e Cirurg.*, 12: 88-90, 1950.
51. MACKINNON, J. E. - A contribution to the study of the causal organism of maduromycosis. *Trans. roy. Soc. trop. Med. Hyg.*, 48: 470-480, 1954.
52. MACKINNON, J. E.; FERRADA, L. V. & MONTE-MAYOR, L. - Investigaciones sobre las maduromicoses y sus agentes. Definiciones, descripción de una nueva especie hallada en varios países de America del sur y consideraciones sobre la observación de lesiones viscerales parecidas. *An. Fac. Med. Montevideo*, 34: 231-300, 1949 a.
53. MACKINNON, J. E.; FERRADA-URZUA, L. V. & MONTEMAYOR, L. - *Madurella grisea* n. sp. A new species of fungus producing the black variety of maduromycosis in South America. *Mycopathologia (Den Haag)*, 4: 384-393, 1949 b.
54. MAGALHÃES, P. S. de - *Hyphomycetoma* (nova Mycose). Rio de Janeiro, Imprensa Nacional, 1919.
55. MAHGOUB, E. S. & MURRAY, I. G. - *Mycetoma*. London, William Heinemann Medical Books, 1973.
56. MARIAT, F. - Notes epidemiologiques a propos des mycetomes. *Recent Progr. Microbiol.*, 8: 668-684, 1963.
57. MARTINS, J. E. C.; CUCÉ, L. C.; LACAZ, C. da S.; CUNNING, J. J. & WEBER, D. - Maduromicose podal por *Cephalosporium* sp. Registro de um caso. *Hospital (Rio de J.)*, 74: 1221-1229, 1968.
58. MAYORGA, R. & CLOSE DE LEÓN, J. E. - Sur une souche de *Madurella grisea* sporifère isolée d'un mycetome Guatemalteque a grains noirs. *Sabouraudia*, 4: 210-214, 1966.
59. MAZZA, S. & CANAL-FELJÓ, E. J. - Micetoma de granos negros por *Madurella* sp. del Chaco Santiagueño. In: REUNIÓN SOCIEDAD ARGENTINA DE PATOLOGIA REGIONAL DEL NORTE, 6., Salta, 1930. Buenos Aires, Misión de Estudios de Patología Regional, 1931. p.244-254.
60. MAZZA, S. & SENORANS, A. J. - Micetoma podal por *Madurella* sp. originario del Chaco. In: REUNIÓN SOCIEDAD ARGENTINA PATOLOGIA REGIONAL DEL NORTE, 9., Mendoza, 1935. p.1974-1978.
61. MCGINNIS, M. R. - *Laboratory Handbook of Medical Mycology*. New York, Academic Press, 1980.
62. MCGINNIS, M. R. & FADER, R. C. - Mycetoma: a contemporary concept. *Infect. Dis. Clin. N. America*, 2: 939-954, 1988.
63. MERIÑO-GONZÁLEZ, H. - Estudio del pie de Madura en Chile con el primer caso de micetoma podal maduromicótico de granos negros. 1946. (Tesis de médico-cirujano - Facultad de Biología y Ciencias Medicas - Universidad de Chile).
64. MIGNONE, C. & LACAZ, C. da S. - Comentários sobre um caso de maduromicose podal de grãos pretos. *Rev. paul. Med.*, 47: 478, 1955.
65. MONTES, L. F.; FREEMAN, R. G. & McCLARIN, W. - Maduromycosis due to *Madurella grisea*. Report of the fifth North American case. *Arch. Derm.*, 99: 74-79, 1969.
66. MURRAY, I. G. & BUCKLEY, H. R. - Serological differences between *Pyrenochaeta romeroi* and *Madurella grisea*. *Sabouraudia*, 7: 62-63, 1969.
67. NEGRONI, R.; ROBLES, A. M.; ARECHAVALA, A. & BONIFÁCIO, C. - Micetoma podal por *Acremonium falciforme*. *Rev. argent. Micol.*, 9: 10-19, 1986.
68. NEUHAUSER, I. - Black grain maduromycosis caused by *Madurella grisea*. Report of the first North American case and its response to therapy with diaminodiphenylsulfone. *Arch. Derm.*, 72: 550-555, 1955.
69. NIÑO, F. L. & FREIRE, R. S. - El micetoma maduromicótico en la Provincia de Chaco (Argentina). *Mycopathologia (Den Haag)*, 28: 95-96, 1966.
70. PIRAJÁ DA SILVA, P. R. - Sobre uma nova maduromycose de grãos brancos, produzida pela *Indiella Brumpti* n. sp. Bahia, Livraria Duas Américas, 1922. (Tese de Doutorado).
71. REY, M. - *Les Mycétomes dans l' ouest africain*. Paris, R. Foulon, 1961.
72. REYES, C. & BORELLI, D. - Un caso de micetoma podal por *Madurella grisea*. *Rev. Sanid. Asist. soc.*, 22: 445, 1957.

73. SEGRETAIN, G. & DESTOMBES, P. - Recherche sur les mycetomes a *Madurella grisea* et *Pyrenochaeta romeroi*. *Sabouraudia*, 7: 51-61, 1969.
74. SILVA, A. T. T. da - Sobre um caso de Mycetoma de grãos vermelhos. Salvador, Livraria Catilina, 1917. (Tese inaugural).
75. SILVA, M. do R. R.; FERNANDES, O. de F. L.; OLIVEIRA, L. M. de; COSTA, M. B. & CASTRO, L. C. de - Eumicetoma por *Madurella grisea*. Relato de caso. *Rev. Soc. bras. Med. trop.*, 24: 51-54, 1991.
76. SIMUANGO, S. A.; BOCOBO, F. C. & LACUÑA, L. - Review of literature on medical mycology in the Philippines, 1955-1962. *Mycopathologia (Den Haag)*, 20: 145-156, 1963.
77. VANBREUSEGHEM, R. - A propos d'une souche de *Madurella grisea* Mackinnon, 1949 isolée au Congo Belge. *Ann. Soc. belge Méd. trop.*, 36: 467-477, 1956.
78. VANDEPITTE, J.; BEECKMANS, G. & NINANE, J. - Premier cas de pied de Madura par *Madurella grisea* au Congo Belge. *Ann. Soc. belge Med. trop.*, 36: 493-497, 1956.
79. YASBEK, A. K. - Dos Mycetomas. Subsídios para o seu estudo. São Paulo, Secção de Obras de "O Estado de São Paulo", 1920. (Tese - Faculdade de Medicina e Cirurgia de São Paulo).

Recebido para publicação em 4/03/1992.
Aceito para publicação em 15/06/1992.