

ESTADO ATUAL DA LEISHMANIOSE CUTÂNEA DIFUSA (LCD) NO ESTADO DO MARANHÃO. II. ASPECTOS EPIDEMIOLÓGICOS, CLÍNICO-EVOLUTIVOS

Jackson Maurício Lopes Costa, Ana Cristina Rodrigues Saldanha, Ana Carla de Melo e Silva, Artur Serra Neto, Clovis Eduardo Santos Galvão, Conceição de Maria Pedroso e Silva e Antonio Rafael da Silva

Os Autores fazem um estudo retrospectivo e prospectivo de 6 pacientes portadores de leishmaniose cutânea difusa, observados no Estado do Maranhão a partir de 1974. Os casos abordados são oriundos de diversas regiões do estado, observando-se em todos eles o envolvimento da leishmania (Leishmania) amazonensis, sendo que 5 (84%) dos pacientes apresentaram início de doença na 1ª década de vida. Em todos os pacientes envolvidos no estudo, houve relato de lesão inicial nodular única, que, posteriormente, em período variável de tempo, disseminou-se adquirindo outros aspectos. Evolutivamente apresentaram múltiplas lesões nodulares e ulceradas, intradermorreação de Montenegro(-) e refratariedade aos esquemas terapêuticos utilizados até ao presente momento.

Palavras-chaves: Leishmaniose cutânea difusa. Leishmania (Leishmania) amazonensis. Estado do Maranhão.

As primeiras descrições da leishmaniose cutânea difusa (LCD), sob o ponto de vista clínico, histopatológico e parasitológico, ocorreram no Brasil em 1945³² e na Venezuela no ano de 1946¹², posteriormente, Barrientos³ na Bolívia, descreve um caso da doença, chamando atenção para a evolução crônica e a refratariedade em relação à terapêutica utilizada naquele período. Esta variante da leishmaniose tegumentar americana aparece esporadicamente em áreas onde a doença é endêmica. No Brasil, somente foram observados pacientes nas regiões Norte e Nordeste, destacando os Estados do Amazonas, Pará, Maranhão, Pernambuco e Bahia ^{15 27 28 29 31}.

A LCD, foi descrita também na Venezuela, Bolívia, República Dominicana, México, Colômbia, Honduras, Costa Rica e Estados Unidos, sendo que fora das Américas somente a Etiópia destacou-se com 33 casos ^{3 6 7 9 14 16}.

Das 10 espécies de *Leishmânias* que causam doença em humanos, o complexo *mexicana* encontra-se estritamente associado à leishmaniose

cutânea difusa no Continente Americano (*L. amazonensis*, *L. mexicana*, *L. pifanoi* são espécies identificadas); já na África, temos *L. tropica* e *L. aethiopica*, responsabilizadas pela doença naquele continente ^{6 7 18 19 20}.

Na Amazônia brasileira o ciclo ecológico da LCD encontra-se bem estudado. Segundo Lainson & Shaw, o reservatório primário da *Leishmania (L.) amazonensis* é o *Proechimys guyanensis*, tendo como secundários os marsupiais e outros roedores. O vetor é o *Lutzomyia flaviscutellata*, flebotomíneo de hábitos noturnos, de vôo baixo que geralmente não se atrai pelo homem, que é um hospedeiro acidental. Portanto, a infecção humana não é comum, sendo geralmente adquirida pelos indivíduos que penetram nas várzeas, onde a população do vetor é particularmente elevada ^{18 30}.

No que diz respeito aos aspectos clínicos, observa-se que no local da inoculação, forma-se uma mácula, pápula ou nódulo que, ao contrário do que geralmente ocorre na leishmaniose cutânea, não ulcera; depois, aparecem outras lesões semelhantes na vizinhança e, num período de tempo que varia de alguns meses a anos, há disseminação hematogênica do parasita com aparecimento de lesões em várias áreas do tegumento ^{10 11 13 20 21 22 24}.

No Maranhão, a LCD foi descrita pela primeira vez na década de 1960, sendo hoje o estado brasileiro

Núcleo de Patologia Tropical, Departamento de Patologia da Universidade Federal do Maranhão, São Luís, MA.

Endereço para correspondência: Prof. Jackson Maurício Lopes Costa. Núcleo de Patologia Tropical/FM/UFMA. Pavilhão Pedagógico, Pça. Madre Deus, 02 - Anexo ao Hospital Geral Tarquínio Lopes Filho) 65025-560 São Luís, MA.

Recebido para publicação em 20/01/92.

com o maior número de casos. Sentindo a necessidade de respostas, para diversas interrogações sobre a evolução da doença no estado, decidimos realizar o presente trabalho, na tentativa de trazer alguma contribuição para o conhecimento desta patologia em nosso meio, dando continuidade ao estudo iniciado por Costa e cols¹⁵.

MATERIAL E MÉTODOS

Para a realização deste trabalho, foi feito um estudo retrospectivo e prospectivo de 6 (seis) casos de LCD, acompanhados a partir da década de 70, nos hospitais da rede pública de São Luís, Maranhão. Para uma melhor avaliação do mesmo, fez-se um levantamento dos prontuários, desde a primeira internação à "última avaliação". Para os autores, última avaliação corresponde à observação final realizada pela equipe em relação aos pacientes. Considerando o mês de junho de 1991 como observação final.

Os dados colhidos dos prontuários dos pacientes, destacavam os aspectos clínicos, como: dados pessoais (idade, sexo, raça, naturalidade, procedência, profissão, tempo de doença), dados referentes às lesões (localização, aspecto, ano do aparecimento da primeira lesão), presença ou não de linfonodos palpáveis e evolução clínica no decorrer da doença correlacionando-a com a terapêutica empregada. Em relação ao laboratório, exames realizados para o diagnóstico e isolamento do parasito, intradermorreação de Montenegro, histopatologia, inoculação em hamster (*Mesocricetus auratus*), esfregaço e cultura em meios artificiais (LIT/NNN)¹⁷.

No que diz respeito à terapêutica, levamos em consideração a análise dos tratamentos utilizados e a resposta clínica referente a cada esquema. Deu-se ênfase à dose total do Sb^v (substância ativa do antimoniato-N-metilglucamina), e outras drogas opcionais utilizadas no tratamento.

RESULTADOS

Dos 6 pacientes envolvidos no estudo, 5 (84%) foram acometidos na 1ª década de vida e apenas 1 (16%) apresentou início da doença na 3ª década. Observou-se predominância do sexo masculino, 4

(67%) e, devido ao pequeno número de casos não pudemos considerar relevante a procedência e a naturalidade dos pacientes. O acometimento precoce, notado na maioria dos casos, 5 (84%), não nos permitiu fazer uma relação entre incidência e atividade profissional.

Pudemos constatar o caráter evolutivo crônico da doença nos casos estudados, sendo que em relação aos aspectos clínicos, todos os pacientes apresentaram polimorfismo lesional, com disseminação das lesões; 3 (50%) pacientes apresentaram infiltração na mucosa nasal. Detalhes referentes a estes dados são mostrados na Tabela 1 e Figuras 1, 2, 3 e 4.

Em relação aos exames laboratoriais, intradermorreação de Montenegro negativa, persistindo até à última realização da mesma (junho/91). Nos 6 (100%), pacientes isolou-se a *Leishmania (Leishmania) amazonensis* como agente etiológico da doença (Isolamento realizado no Instituto Oswaldo Cruz, Rio de Janeiro, RJ, Grimaldi Jr). Os Dados referentes aos exames laboratoriais encontram-se na Tabela 2.

Quanto à terapêutica, demos ênfase à utilização do antimoniato-N-metilglucamina (glucantime). A dose comprovada do Sb^v (g) foi obtida a partir dos dados retirados dos prontuários. A correlação entre terapêutica (glucantime), seguimento e resultados clínicos observados na última avaliação encontra-se na Tabela 2. Observou-se que em todos os casos houve um período considerável de tempo entre o aparecimento da primeira lesão e o início do tratamento (Tabela 3).

Todos os pacientes fizeram uso do glucantime na dose variável de 16 a 20 mg/Sb^v/kg/dia em séries intercaladas por períodos variáveis. Três pacientes fizeram uso de anfotericina B associada ao glucantime no início do tratamento, sem resultados satisfatórios. Por ocasião da última avaliação, 5 (84%) pacientes encontravam-se fazendo uso de gamma interferon recombinante associado ao glucantime, apresentando discreta melhora no quadro clínico. Um dos pacientes, em determinado período do tratamento, utilizou metronidazol e sulfona (dapsona) sem, no entanto, apresentar melhora no quadro clínico, encontrando-se atualmente no Instituto Evandro Chagas em Belém (PA), fazendo uso da medicação pentamidina, apresentando ainda lesões clinicamente ativas, entretanto com melhora

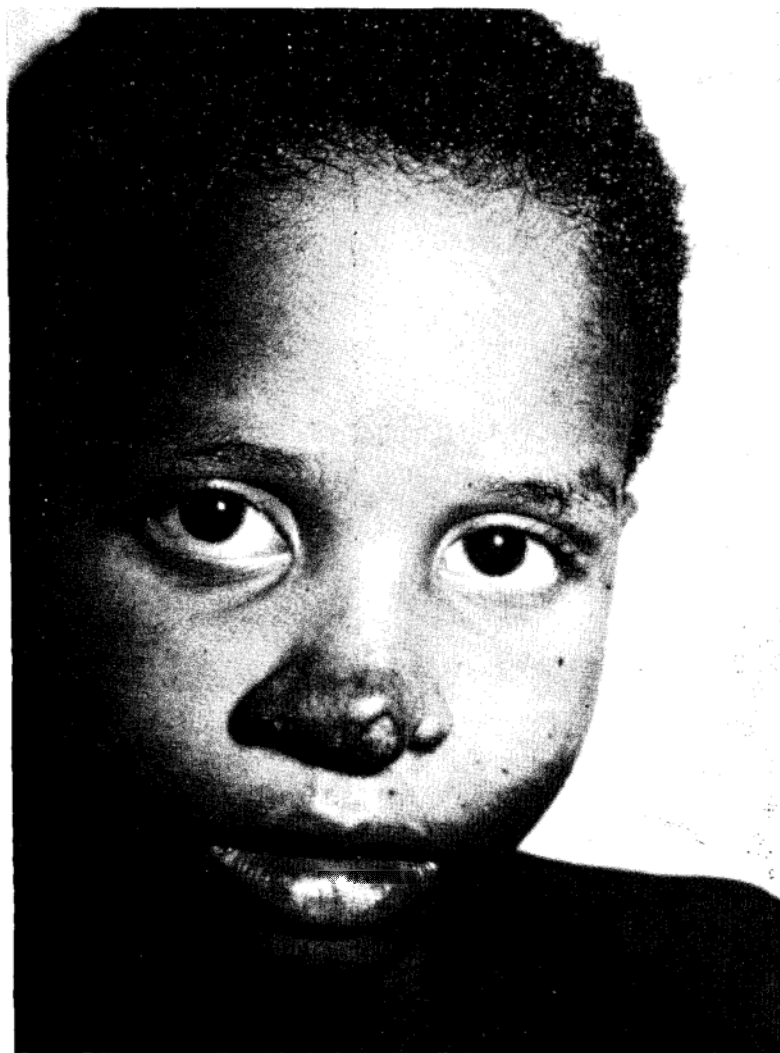

Figura 1 - Aspectos da lesão do paciente A.A.A. aos 6 anos de idade, mostrando detalhes do comprometimento nasal com leve ulceração na asa do nariz (lado esquerdo) associado à infiltração nasal.

do quadro geral (Fernando T. Silveira: informação pessoal).

Durante a evolução clínica, os pacientes apresentaram períodos intercalados de melhora e exacerbação das lesões. Na última avaliação (junho/91), observou-se presença de lesões clinicamente ativas em todos os casos.

DISCUSSÃO

Segundo Convit e cols ^{11 14}, os critérios para estabelecer o diagnóstico da LCD são os seguintes:

há sempre uma lesão inicial, que evolui, depois aparecem outras lesões semelhantes com posterior disseminação para outras partes do corpo, envolvendo grandes áreas; as lesões são nodulares e não ulceradas; existe abundância parasitária nas lesões; histologicamente caracteriza-se por intenso número de macrófagos parasitados; não há comprometimento visceral; intradermorreação de Montenegro negativa; doença com evolução crônica; a terapêutica com antimonial pentavalente produz somente melhora temporária.

Levando-se em consideração esses critérios,

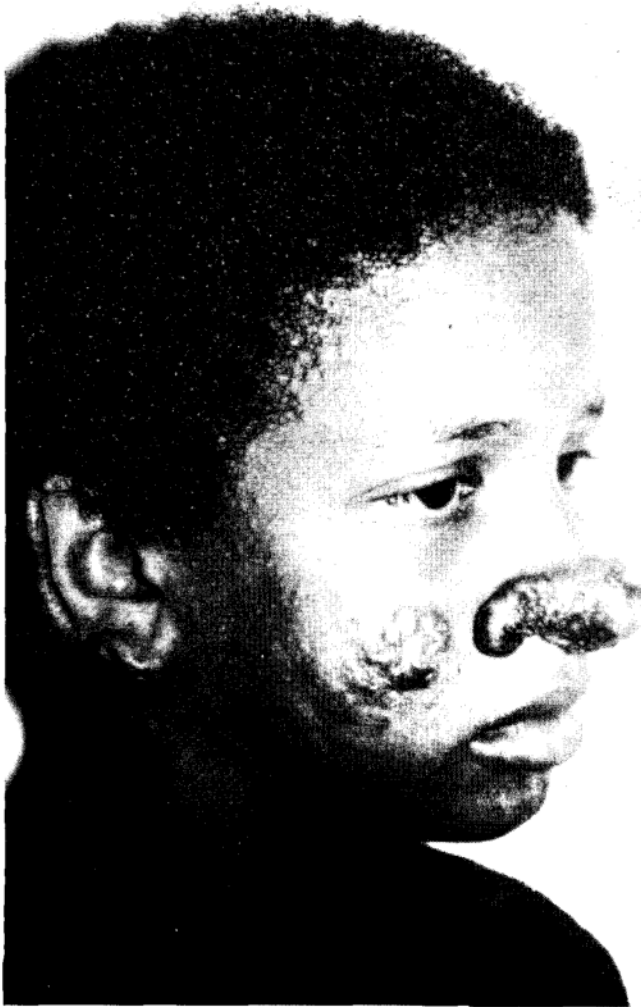

Figura 2 - Paciente A.A.A. aos 13 anos de idade, mostrando detalhes evolutivos da lesão nasal associada à exulceração. Observa-se também comprometimento do pavilhão auricular e seios da face.

faremos uma análise comparativa dos pacientes estudados neste trabalho, na tentativa de estabelecer alguns padrões para LCD no Estado do Maranhão.

As características clínicas dos nossos casos confirmam em parte as descrições clássicas. Todos os pacientes envolvidos no estudo apresentaram lesão inicial localizada nodular que, posteriormente, em espaço variável em tempo, disseminava-se acometendo principalmente face, extremidades superiores e inferiores, não poupando, entretanto, outras áreas, como no paciente (R.N.P.S.) onde houve disseminação em todo o tórax. Quanto ao

comprometimento de órgãos profundos, nada constatamos, inclusive em nenhum dos casos houve história progressiva de leishmaniose visceral.

Segundo Bittencout e cols^{4 5}, quando há ulceração na LCD, sugere sempre causas secundárias como traumas e infecções, devido à elasticidade tecidual facilitar os microtraumas e consequentemente a penetração de microorganismos existentes na pele para o sítio da lesão. O acometimento da mucosa em nossos casos restringiu-se a infiltração e exulcerações da mucosa nasal, embora Barrientos relate "fungosidades" e ulcerações do palato duro,

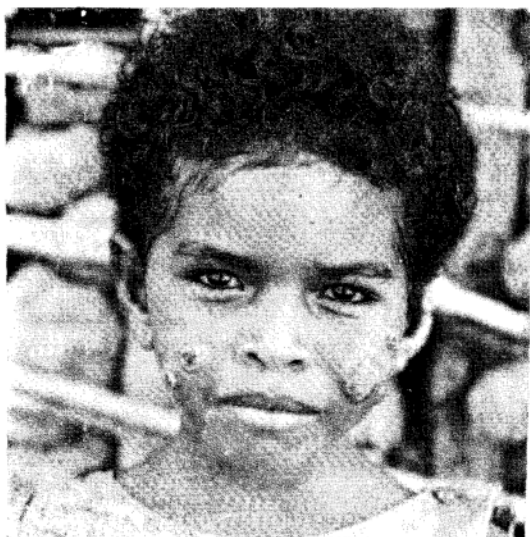


Figura 3 - Aspectos da lesão inicial da paciente M.E.C.S. aos 6 anos de idade, mostrando detalhes das lesões nos seios da face e pavilhão auricular.

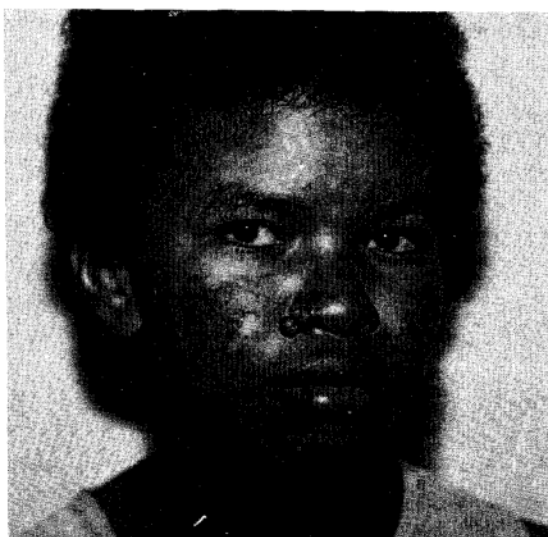


Figura 4 - Paciente M.E.C.S. aos 16 anos de idade, mostrando melhora das lesões nos seios das faces direita e esquerda. Nariz com presença de lesão exulcerada infiltrativa no lado direito.

Tabela 1 - Algumas características clínicas dos seis pacientes estudados.

Paciente	Idade* (anos)	Tempo de doença (até a última avaliação**)	Sexo/raça	Profissão	Nº de lesões	Aspectos da lesão								Localização da lesão				
						Código I								Código II				
						ABC	DEF	GH						ABC	DEF	F		
MECS	2	17 anos	F/parda	-	35	A	C	E	F									
RNMG	4	11 anos	M/parda	-	20	A	C	E										
AAA	2	13 anos	M/negra	-	51	A	B	C	D	G	H							
RNPS	22	8 anos	M/branca	lavrador	168	A	C	D	E									
MCMA	7	4 anos	F/parda	-	40	B	C	E	F	H								
ROF	5	14 anos	M/branca	-	86	A	B	C	D	E								

* Início da doença

** Última avaliação ano de 1991

Chaves de localização:

Código I:

- A - nódulo
- B - úlcero-vegetante
- C - ulceração
- D - tubérculo
- E - úlcero-crostosa
- F - mancha hipercrômica
- G - placas infiltradas
- H - infiltração de mucosa nasal

Código II:

- A - MMSS (membros superiores)
- B - MMII (membros inferiores)
- C - MMSS e MMII (membros superiores e membros inferiores)
- D - MMSS e tórax (membros superiores e tórax)
- E - MMII e abdome
- F - face

Tabela 2 - Detalhes dos aspectos laboratoriais e evolutivos dos pacientes portadores de leishmaniose cutânea difusa estudados.

Pacientes	I.D.R.M.	Método de demonstração do parasita	Caracterização do parasita*	Terapêutica (Sb ^v /g) total dose mínima comprovada	Follow up (anos)	Resultados C = curado A = ativo
MECS	(-)	HI,HA,E	LLA	22	13	A
RNMG	(-)	HI,HA	LLA	23	**	A
AAA	(-)	HI,HA,E,C	LLA	275	8	A
RNPS	(-)	HI,E,C	LLA	260	2	A
MCMA	(-)	HI,E,C	LLA	70	1	A
ROF	(-)	HI,E,C	LLA	36	**	A

Chave de localização: HI - Histopatologia; C - Cultura; E - Esfregaço; HA - Inoculação Hamster; LLA - *Leishmania (Leishmania) amazonensis*.

* Isolamento e caracterização das cepas (Grimaldi Jr.) (Instituto Oswaldo Cruz, Rio de Janeiro-RJ).

** Pacientes não foram acompanhados por um período variável de 4-7 anos antes de serem encaminhados ao nosso Serviço.

semelhantes às observadas no tipo "espundia"³.

A intradermoreação negativa, constatada em todos os nossos pacientes, atesta a deficiência da imunidade celular específica dos casos, frente aos antígenos parasitários, proporcionando um acúmulo de leishmânias nas lesões e a manutenção de altos níveis de antígenos, provavelmente, responsáveis pela perpetuação da ausência da resposta específica^{24 25 26}.

Estudos imunológicos realizados na Etiópia em portadores de LCD demonstraram níveis normais de imunoglobulinas, repostas positivas à lepromina e tuberculina, embora o teste de Montenegro tenha sido negativo e a ocorrência de infecções concomitantes (como hepes simples, pneumonia lobar, amebíase) não fossem mais graves que o habitual. Estes achados confirmam a imunodeficiência dos portadores de LCD, específica à infecção leishmaniótica, confinada à imunidade celular^{4 6}. Esta deficiência pode ser congênita ou resultar da depressão primária da imunidade celular

provocada pela infecção leishmaniótica ou algum evento ainda desconhecido^{8 13 26 32}.

Já Akuffo e cols^{1 2} acreditam que as diferentes respostas nas duas formas de leishmaniose (cutânea e cutânea difusa) são devidas à variação nas propriedades antigênicas dos agentes infectantes. Observaram que os linfócitos de pacientes com LCD e de controles normais produzem mais interleucinas 2 (IL-2) e interferon-gamma (-IFN), quando estimulados com antígenos de promastigotas provenientes de pacientes com leishmaniose cutânea. Haveria nos parasitos causadores da LCD, antígenos especificamente supressores, os quais inibiriam a produção das linfocinas.

O acompanhamento por tempo prolongado dos pacientes atesta o caráter evolutivo crônico da doença, observando-se que a infecção inicial ocorreu em 84% dos casos no início da 1ª década de vida, confirmando o achado de outros autores^{10 14 21}. Não foi observado o caráter familiar, como citam Diaz e cols¹⁶ na República Dominicana, pois durante a

Tabela 3 - Distribuição quanto ao tempo de doença dos seis pacientes estudados correlacionando com o tratamento e evolução.

Pacientes	Início da doença	Diagnóstico (ano)	Tratamentos anteriores	Tratamento atual	Evolução
MECS*	1974	1978	T1 T4 T5 T6	T7	clinicamente melhorado
RNMG	1980	1983	T1	T1 T3	clinicamente melhorado
AAA	1978	1983	T1 T2	T1 T3	clinicamente intercalando períodos de melhora e exacerbação
RNPS	1983	1989	T1 T2	T1 T2	quadro clínico envolvendo lentamente
MCMA	1987	1990	T1	T1 T3	quadro clínico envolvendo lentamente
ROF	1976	1977	T1 T2 T3	T1 T3	lesões nódulo tumorais exulcerada totalmente involuídas, persistindo pequenos nódulos infiltrados a nível da face

Legenda: Tratamento T1 - glucantime T4 - rifampicina T7 - pentamidina
 T2 - anfotericina B T5 - metronidazol
 T3 - interferon gama T6 - sulfona

* Paciente encontra-se em Belém-PA, fazendo uso de pentamidina (Instituto Evandro Chagas).

realização do nosso trabalho, tivemos a oportunidade de acompanhar a irmã do paciente (R.N.M.G.), que contraiu leishmaniose cutânea na mesma localidade do irmão, desenvolvendo a forma verrucóide com intradermorreação de Montenegro positiva e resposta ao antimoniató-N-metil-glucamina (glucantime), na dose de 20 mg/kg/peso/dia durante 40 dias.

Quando à refrateriedade ao uso do antimoniató-N-metil-glucamina (glucantime), observa-se uma resposta inicial satisfatória, porém temporária, com posterior reativação das lesões no mesmo local ou em locais diferentes. Bryceson⁸, usando 11 drogas no tratamento da LCD na Etiópia, observou que a pentamidina e a anfotericina B foram as drogas às quais o parasito foi constantemente sensível. Neste

período, geralmente, os pacientes apresentam padrão histológico tuberculóide, com reação de Montenegro positiva (imunoc conversão)^{3 6 22 23}. Segundo esse autor, o emprego de qualquer droga efetiva nesta fase possibilitaria a "cura da doença".

SUMMARY

The authors describe a retrospective and prospective study of 6 patients with diffuse cutaneous leishmaniasis observed in the State of Maranhão, since 1974. The patients come from different rural regions of the state and in all of them Leishmania (Leishmania) amazonensis was the cause five of the patients initiated their disease in the first decade of life. All the patients first had a solitary, nodular lesion, that after a variable period of time,

disseminated and acquired other aspects. Sequentially the patients presented multiple nodular and ulcerative lesions, negative leishmania skin-tests and a refractory response to the therapeutic schedules used up to the

present.

Key-words: Diffuse cutaneous leishmaniasis. Leishmania (Leishmania) amazonensis. State of Maranhão.

REFERÊNCIAS BIBLIOGRÁFICAS

1. Akuffo HO, Fehniger TE, Britton S. Differential recognition of leishmania aethiopica antigens by lymphocytes from patients with local and diffuse cutaneous leishmaniasis. Journal of Immunology 141:2461-2466, 1988.
2. Akuffo HO, Shurr E, Anderson G, Yamanckerhan T, Britton S. Responsiveness in diffuse versus local cutaneous leishmaniasis is due to parasite differences. Scandinavian Journal of Immunology 26: 717-721, 1987.
3. Barrientos PL. Um caso típico de leishmaniose cutâneo-mucosa. Memórias do Instituto Oswaldo Cruz 46-415-418, 1948.
4. Bittencourt AL, Freitas LAR. Leishmaniose tegumentar difusa - Aspectos anátomo-patológicos. Medicina cutânea I. L.A. 11:256-270, 1983.
5. Bittencourt AL, Guimarães NA. Imunopatologia da leishmaniose tegumentar difusa. Medicina Cutânea I. L.A. 4:395-402, 1968.
6. Bryceson ADM. Diffuse cutaneous leishmaniasis in Ethiopia, III Immunological studies. Transactions of the Royal Society of Tropical Medicine and Hygiene 64:380-387, 1970.
7. Bryceson ADM. Diffuse cutaneous leishmaniasis in Ethiopia, II. Treatment. Transactions of the Royal Society of Tropical Medicine and Hygiene 64:369-379, 1970.
8. Carvalho EM, Badaró R. Absence of Gamma interferon and interleukin 2. Production curing Active Visceral Leishmaniasis. Journal of Clinical Investigation 76: 2066-2069, 1985.
9. Convit J, Alarcon CJ, Medina R, Reyes O, Kerdel-Vegas F. Leishmaniasis tegumentaria difusa. Nueva entidad clínico-patológica Y parasitaria. Archives Venezolanas Patologia Tropical e Parasitologia Medica 3: 219-251, 1959.
10. Convit J, Castellanos PF, Ulrich M, Costés M, Rondon A, Pinardi ME, Rodrigues N, Bloom BR, Formica S, Valecillos L, Bretana A. Immunotherapy of localized, intermediate and diffuse forms of american cutaneous leishmaniasis. The Journal of Infectious Diseases 160: 104-115, 1989.
11. Convit J, Kerdel-Vegas F. Disseminated cutaneous leishmaniasis. Archives of Dermatology 91: 439-447, 1965.
12. Convit J, Lapenta P. Sobre um caso de leishmaniasis disseminada. Revista Patologia Clínica (Caracas) 17: 153-158, 1946.
13. Convit J, Pinardi ME, Rondon AJ. Diffuse cutaneous leishmaniasis: a disease due to an immunological defect on the host. Transactions of the Royal Society of Tropical Medicine and Hygiene 66: 603-610, 1972.
14. Convit J, Reyes O, Kerdel F. Disseminated anergic american leishmaniasis. A.M.A. Archives of Dermatology 76: 213-217, 1957.
15. Costa JML, Saldanha ACR, Silva CMP, Serra-Neto A, Galvão CES, Godinho AMR, Silva AC, Mendes WS, Silva ACM. Estágio atual da leishmaniose cutânea difusa (LCD) no Estado do Maranhão. I. Relato Preliminar. Revista da Sociedade Brasileira de Medicina Tropical 24: 59-60, 1991.
16. Diaz HB, Martinez D, Quinones M, Estevez FN. Leishmaniose enérgica na República Dominicana - Estudo de 20 casos. Anais Brasileiros de Dermatologia 60 (supl1):229-236, 1985.
17. Kadivar DMH, Soulsay E JL. Model of disseminated cutaneous leishmaniasis. Science 190:1198-1220, 1975.
18. Lainson R, Shaw JJ. Las leishmanias y la leishmaniasis del Nuevo Mundo, con particular referencia al Brasil. Bulletin of Sanitary Panamerican 76: 93-119, 1974.
19. Mayer M, Convit J, Pifano F. Estudios experimentales con una cepa de leishmania braziliensis proveniente de un caso de leishmaniasis tegumentaria diseminada aspecto lepromatoso. Archives Venezolanas Medicina Tropical 1:183-192, 1949.
20. Medina R, Romero J. Estudio sobre la leishmaniasis tegumentaria en Venezuela. Dermatologia Venezolana 1:33-86, 1957.
21. Medina R, Romero J. Estudio clinico e parasitológico de una nueva cepa de Leishmania. Archives Venezolanas Patologia Tropical Y Parasitologia Médica 3:298-326, 1959.
22. Medina R, Romero J. Leishmania pifanoi nsp. El agente causal de la leishmaniasis tegumentaria difusa. Archives Venezolanas Medicina Tropical e Parasitologia Médica 4:349-353, 1962.
23. Orsini O. Leishmaniose em Minas Gerais. Brasil

Médico 76:766, 1940.

24. Pereira LIA. Leishmaniose Tegumentar - Estudo terapêutico baseado nos aspectos clínicos e imunológicos. *Revista de Patologia Tropical* 8:191-391, 1974.
25. Petersen EA, Neva FA, Barral A, Correa-Coronas R, Diaz-Bogaert H, Martinez D, Ward FE. Monocyte suppression of antigen-specific lymphocyte responses in diffuse cutaneous leishmaniasis patients from the Dominican Republic. *The Journal of Immunology* 132:2603-2606, 1984.
26. Petersen EA, Neva FA, Oster CN, Diaz-Bogaert H. Specific inhibition of lymphocyte proliferation responses by adherent suppression cells in diffuse cutaneous leishmaniasis. *The New England Journal of Medicine* 306:387-391, 1982.
27. Porto Marques A, Portugal H. Leishmaniose tegumentar difusa. *O Hospital* 57:11-23, 1960.
28. Rabello FE. Leishmaniose cútis difusa. *Anais Brasileiros de Dermatologia* 53:157, 1978.
29. Silva AR, Martins G, Melo JEM, Araújo JR, Mendes MG. Surto epidêmico de leishmaniose tegumentar americana ocorrido na colonização agrícola de Buriticupu (Estado do Maranhão) Brasil. *Revista do Instituto de Medicina Tropical de São Paulo* 21:43-50, 1979.
30. Silva AR, Mendes JR, Rodrigues MLM, Carvalho ZS, Reis FMP, Melo JEP, Morais JCO. Leishmaniose cutânea difusa (LDC). Registro de um caso em Buriticupu (Estado do Maranhão). *Revista do Instituto de Medicina Tropical de São Paulo* 23:1-4, 1981.
31. Silva D. Leishmaniose anérgica hansenóide. *Anais Brasileiros de Dermatologia* 53:163-168, 1978.
32. Silva F. Forma raríssima de Leishmaniose Tegumentar. Leishmaniose dérmica não ulcerada em nódulos e extensas placas infiltradas e hiperpigmentadas. Separata do Volume de Reunião Anual da Dermato-Sifilógrafos Brasileiros, Rio de Janeiro, 97-103p, 1945.