

RELATO DE CASO

LINFONODO PULMONAR NA PARACOCCIDIOIDOMICOSE AGUDA INFANTIL (RELATO DE UM CASO)

Evanil Pires de Campos, Ciro João Bertoli e Katia Stanigher Barbosa

Observou-se a evolução de um linfonodo pulmonar na paracoccidiodomicose (PCM) aguda infantil. Doente, masculino, 6 anos, branco, natural de Curitiba (PR), procedente de Guaratinguetá (SP), que há 3 meses desenvolveu quadro gripal, febre diária, bimodal, prolongada, precedida de calafrio, acompanhada de sudorese inodora, cefaléia frontal e anorexia. Diagnosticado e tratado como pneumonia por cinco dias, sem melhora do quadro. Há 2 meses, apresentou dor óssea nos braços e articulações do pé, com edema inflamatório e emagrecimento de 6 kg em 3 meses. Exame físico revelou: peso 20 kg; estatura 120 cm; P.A. 90/60 mmHg; facies atípica, hipoativo, palidez cutâneo-mucosa (+ +), hipotrofia muscular, adenopatia generalizada, sopro sistólico suave em foco aórtico acessório e hepatoesplenomegalia. Imunodifusão com exoantígeno glicoprotéico 43 kd positiva (1/32). A biópsia de gânglio revelou Paracoccidiodoides brasiliensis. A radiologia demonstrou na primeira consulta, discreto infiltrado intersticial bilateral com linfadenomegalia para-hilar que desapareceu em 30 dias. Observou-se, ainda, massa tumoral mediastínica superior, hiperplasia do sistema fagocítico mononuclear e lesões osteolíticas nos 60 dias iniciais da evolução.

Palavras-chaves: Linfonodo pulmonar. Paracoccidiodomicose aguda da infância.

A paracoccidiodomicose (PCM), causada pelo *Paracoccidiodoides brasiliensis*, possui caráter sistêmico, evolução aguda ou subaguda no jovem além da crônica no adulto, podendo comprometer os pulmões, tegumentos, sistema fagocítico mononuclear (SFM)^{1 4 5 6 7 10 12 13 14 15 24 25}.

Trabalhos de Mackinnon²⁰, Londero¹⁹, Ramos²³ entre outros^{14 15 24 25 26}, induziram a considerar-se a via inalatória como possível porta de entrada do agente.

A lesão pulmonar inicial teria características semelhantes ao complexo primário da tuberculose e, como este, poderia evoluir para cura ou progredir estendendo-se a outros órgãos.

De acordo com Giraldo e cols¹⁵ e Londero¹⁹, Negroni²² a doença pode assumir as seguintes formas: a) pulmonar primária benigna ou assintomática; b) pulmonar progressiva (aguda ou crônica); c) disseminada.

Clinicamente há confirmação de que na infância, a doença é rara e incide igualmente em ambos os sexos^{12 13 19 22 23 25}. A existência do complexo primário, assim como a reativação diante

de condições de imunodepressão foram assinaladas por Londero¹⁹ e Severo e cols²⁶. Não se encontrou na literatura descrição de caso onde se observou o complexo primário na PCM aguda infantil.

RELATO DO CASO

C.F., masculino, branco, 6 anos, natural de Curitiba (PR) e procedente de Guaratinguetá (SP).

Q.P. Febre há 3 meses.

H.M.A. Há 3 meses, febre diária (39 - 40°C), bimodal, prolongada (2h), precedida de discreto calafrio acompanhada de intensa sudorese inodora, cefaléia frontal latejante e anorexia. A febre recorrente cedia após o uso de antitérmico. Procurou serviço médico sendo diagnosticado e tratado de pneumonia por cinco dias, sem melhora. Há 2 meses dor osteoarticular, principalmente nos braços e articulações do pé, não migratória com edema local inflamatório, que piorava à movimentação e melhorava com o uso de ácido acetil salicílico e repouso.

Há um mês a febre intensificou-se (das 12 às 14-15h) mantendo as mesmas características descritas.

Apresentava excitação psíquica porém orientado auto e alopsiquicamente. Refere emagrecimento de 6 kg desde o início do quadro.

Endereço para correspondência: Prof. Evanil Pires de Campos, Faculdade de Medicina de Botucatu/UNESP, 18618-000 Botucatu, SP.

Recebido para publicação em 17/10/91.

I.S.D.A. Nega qualquer alteração.

Antecedentes pessoais e H.P.P. peso ao nascimento 3.800 g, estatura 49 cm. Período pré-natal e puericultura sempre com acompanhamento médico e sem intercorrências. Familiares com boa saúde. Tem contato com animais. Pratica equitação em chácara onde há cachorros, aves, vegetações e plantações. Possui hábito de mastigar gravetos. Há 4 meses esteve em praia deserta de Florianópolis (SC) onde visitou uma caverna.

Exame físico geral: criança indiferente, hipoativa, palidez cutânea, mucosa descorada (+ +), hidratada, hipotrofia muscular com subcutâneo escasso, adenopatia cervical posterior bilateral, inguinal e axilar. Gânglios móveis não dolorosos, coalescentes. Articulações livres sem sinais flogísticos.

P.A. 90 x 60 mmHg, pulso e frequência cardíaca 110 bpm; peso 20 kg e estatura 120 cm.

Exame físico especial: tórax cilíndrico sem retratações (eupnéico), palpação, percussão e ausculta pulmonar sem alterações. Bulhas rítmicas, taquicárdicas com sopro suave proto e meso sistólico em foco acessório. Abdome globoso, massas tumorais visíveis, móveis à respiração, no hipocôndrio esquerdo e direito e ausência de cicatrizes e de hérnia umbilical.

Hepatomegalia: lobo direito a 8 cm da borda costal, bordas endurecidas, superfície lisa e irregular, móvel à respiração, discretamente doloroso e não laminado à palpação. Lobo esquerdo a 6 cm do apêndice xifóide. Baço visível, percutido e palpado a 6 cm do rebordo costal esquerdo, endurecido, liso e sem chanfradura. Exame neurológico e geniturinário: sem alterações. Otoscopia e orofaringoscopia: normais.

Hipoteses diagnósticas

Doença granulomatosa com envolvimento do sistema fagocítico mononuclear (SFM) - paracoccidioidomicose, histoplasmose, tuberculose e sarcoidose.

Doença granulomatosa com envolvimento do SFM - leucemia, linfoma e histiocitose X.

Doença do tecido conjuntivo: a esclerecer.

Conduta: internação no Hospital Universitário da UNITAU (Taubaté, SP), para investigação clínico-laboratorial.

Exames subsidiários:

Hemograma: Hb 10,2g%; Ht 30%; leucócitos 12.300 cels.; bastões 2%; segmentado 34%; basófilo 0; eosinófilo 45%; linfócito 18%; monócito 1%.

Plaquetas: 380.000 células.

VHS: 1 hora 115mm; 2 horas 120mm.

Eletroforese de proteínas: total 7,80g%; albumina 2,35g%; alfa1 0,19g%; alfa2 1,46g%; beta 0,84g%; gama 2,96g%.

IgE: 1025

Bilirrubinas: total 0,20mg%; direta 0,10mg%; indireta 0,10mg%.

Fosfatase alcalina: 311 U.I.

T.G.O.: 15 U/ml; T.G.P. 15 U/ml; T.A.P. 74%.

Látex: negativo.

Mucoproteínas: 9,7 mg/tirosina (nl = 2,0 a 4,5 mg/tirosina).

P.C.R.: negativo.

Whaler Rose: 1/16

Urina I: leucócitos 15.300; com cristais de oxalato de cálcio.

Imunodifusão com exoantígeno glicoprotéico 43 kd 1/32.

Biópsia de gânglio: reação inflamatória crônica granulomatosa, não caseificante, com presença de *Paracoccidioides brasiliensis* (Figura 1).

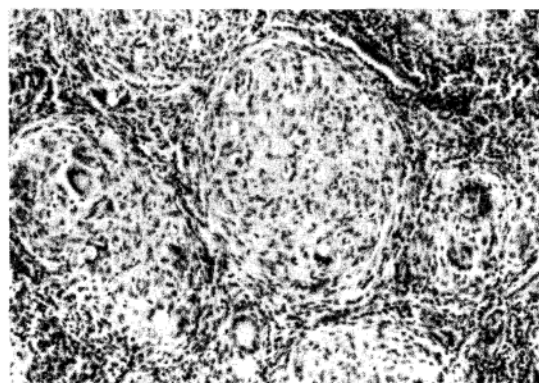


Figura 1 - Linfonodo: granulomas epitelióides com células gigantes e numerosas formas leveduriformes de *P. brasiliensis* (HE: 400X).

Médula óssea: eosinofilia reacional mostrando setor granulocítico intensamente hiper celular, com domínio maciço da linhagem eosinofílica.

Radiologia torácica: a. Efetuada no início do quadro febril (3 e 2 meses antes da internação) (Figura 2).

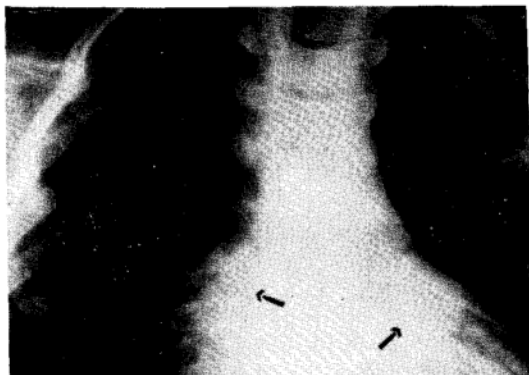


Figura 2 - Nódulo perihilar exuberante - tipo complexo de Ghon.

Partes moles: nada digno de nota.

Campos pulmonares: observou-se presença de nódulo exuberante, semelhante ao complexo de Ghon e discreto infiltrado intersticial bilateral.

Parte óssea: sem alterações.

b. Radiologia na internação:

Torácica: partes moles: nada digno de nota. (Figura 3).

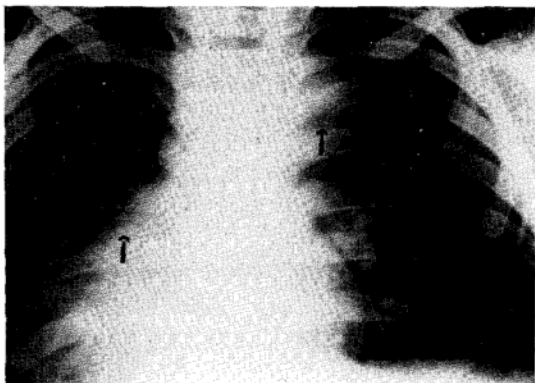


Figura 3 - Nódulo hilo esquerdo (discreto) e massa tumoral mediastínica. Discreta lesão lítica na clavícula direita.

Campos pulmonares: ângulo de carina modificado pela presença de nódulo (tipo complexo de Ghon).

Mediastino superior: com massa tumoral visível.

Parte óssea: extensa área de lesões líticas em articulações dos ombros, joelhos e cotovelos.

Ultrassonografia abdominal: hepatosplenomegalia, presença de adenomegalia junto ao tronco cefálico e hilo hepático.

Tratamento

Após a confirmação diagnóstica e instituição da terapêutica com sulfametoxazol e trimetoprim⁴ (60 mg/kg/dia) constatou-se no primeiro mês de acompanhamento:

Peso: 22 Kg

Estatura: 120 cm.

Criança ativa, comunicativa, corada, hidratada, com adenopatia cervical posterior bilateral, móvel, não dolorosa, medindo 0,5 cm, coalescente. Articulações móveis.

Abdome discretamente globoso. Hepatomegalia de 4 cm em lobo direito e 2 cm em lobo esquerdo. Baço a 3 cm do rebordo costal esquerdo.

Exames complementares:

Proteinograma: total 7,7g%; albumina 4,40g%; alfa 1 0,23g%; alfa 2 0,71g%; beta 0,80g%; gama 1,46g%.

Fosfatase alcalina: 113 UI.

T.G.O.: 13 U/ml.

T.G.P.: 03 U/ml.

Hemograma: Ht 35%; Hb 11,5%; linfócito 36%; leucócito 3%; eosinófilo 1%; monócito 3%.

Mucoproteínas: 4,1 mg/tirosina.

Reação de imunodifusão com exoantígeno 43 kd: negativa.

Radiologia torácica: evidenciou desaparecimento das lesões líticas, dos nódulos e da massa tumoral mediastínica.

DISCUSSÃO

A febre bimodal diária caracterizou doença de manifestação clínica simile às protozoárias que aliada ao envolvimento linfático progressivo reforçou a impressão clínica e imunopatia com resposta granulomatosa tecidual.

A artropatia inflamatória suscitou a lembrança de doença auto-imune ou infecciosas, a exemplo da tuberculose. A anemia com leucocitose, a elevação de mucoproteínas, fosfatase alcalina e IgE séricas, bem com a médula óssea eosinofílica foram condizentes com retículo endoteliose ativa, Kalazar, micoses profundas ou neoplasia^{2 4 5 6 7 11 13 14 16 18 22 24 25 27}.

O período de incubação foi de difícil caracterização, apesar de serem relatados fatos epidemiológicos considerados, por nós, importantes

- prática de equitação e alimentação do cavalo, mastigar gravetos para PCM, e frequentar gruta (30 dias antes de adoecer) para outras doenças infecciosas.

Sabe-se que na infância, a PCM possui igual distribuição entre os sexos, de acordo com os relatos da literatura^{2 12 13 15 19 21 23 24 25 27}.

A raridade da doença na infância foi assinalada por vários autores^{2 11 13 19 23 24 25 27}.

O envolvimento linfático é muito freqüente e exuberante^{2 4 12 19 22 24} enquanto que as lesões pulmonares foram eventualmente descritas na infância^{2 12 13 19 21 22 23 24 25 26 27}. Existem evidências clínicas experimentais sugestivas de que a via inalatória, com ou sem manifestações respiratórias, deve-se constituir na principal porta de entrada do parasita na micose de Lutz^{1 3 8 9 10 11 13 15 19 20 21 22 23 24 25 26}.

A hipótese do complexo pulmonar primário na PCM foi aventada por Londero¹⁹, Angulo-Ortega³ e Severo e cols²⁷, Ramos e cols²³.

A criança do presente caso, apresentou quadro respiratório gripal seguido de febre bimodal. Possivelmente, essa manifestação pulmonar inicial correspondeu à reação das vias respiratórias diante da primeira agressão do *P. brasiliensis* na doença, a exemplo dos relatos efetuados em outras micoses profundas^{8 9 16 22 24 25}.

O complexo primário persistiu aproximadamente, por 35 dias após início do quadro respiratório "gripal". Essa evolução foi semelhante à observada na histoplasmose onde é descrito processo gripal na fase aguda da doença¹⁶. No caso em apreço, houve comprometimento linfonodal com aparecimento de hiperplasia de gânglios no mediastino superior, abdominal junto ao tronco celíaco e hilo hepático, hepatoesplenomegalia e adenomegalia cervical, manifestações estas freqüentemente observadas na PCM da infância e dos jovens^{2 4 5 7 10 11 12 13 14 18 19 22 24 25 27}. No entanto, a presença da lesão calcificada localizada no pulmão e na região hilar foi suficiente para que Angulo-Ortega³ caracterizasse o complexo primário da PCM.

Modelos experimentais, inoculados pela via testicular¹⁷ evidenciaram invasão do SFM a exemplo do ocorrido na criança estudada. A via linfática

parece, portanto, ser a primeira e preferencial à disseminação da PCM^{2 4 11 12 13 15 17 18 20 22 24 25 27}.

As lesões osteolíticas existentes na artropatia inflamatória do ombro e dos pés foram diagnosticadas radiologicamente e laboratorialmente se observou fosfatase alcalina sérica elevada aos 60 dias da evolução clínica. A hipoalbuminemia e hiperglobulinemia reforçaram a hipótese da linfopatia do SFM na PCM^{2 5 6 7 11 12 13 14 15 18 22 24 25 27}.

No presente caso, a doença atingiu, inicialmente, os pulmões (quadro gripal e infiltrado intersticial bilateral e nódulo parahilar) e a seguir houve disseminação linfohematogênica (SFM e ósteo-articular) sugestivas de complexo primário em doença granulomatosa aguda ativa da infância^{5 11 13 15 16 19 20 22 23 24 25 26}.

A exemplo do estudo realizado por Barbosa e cols⁴ o paciente apresentou excelente resposta clínica à terapia instituída.

SUMMARY

The primary complex like Ghon was observed in a child's clinical roentgenographic study. C.S., white, male, 6 years old, was born in Curitiba (PR), Brazil and living in Guaratingueta (SP), Brazil, developed "common cold", bimodal diary fever, chills, shake and sweats. Dyspnea, cough with general lymphadenopathy. Foot and right shoulder artralgies. Six months ago visited a cave, equitation practice, dog and cat contacts and no transfusion, frontal sweats, fever (38.4°C). T.A. was 8/6, tachycardia in generalized lymphadenopathy. Cardiopulmonary system was normal, mesogastric tumoral mass, hepatoesplenomegaly and no ascitis. Bone marrow with eosinophilia; nodule demonstrated presence of P. brasiliensis; hypoalbuminemia; hyperglobulinemia; anemia; leukocytosis with eosinophilia. Immunodiffusion with exoantigen 43 kd of P. brasiliensis was 1/32. Primary complex like Ghon was observed in interstitial pneumonia followed by mediastinic and mesogastric mass (35 to 40 days). Clavicular osteolytic lesions (45 to 60 days) appeared during paracoccidiodomycosis therapy. Recovery was observed 2 months after treatment of acute infantile paracoccidiodomycosis.

Key-words: Pulmonary lymphonode. Acute Infantile paracoccidiodomycosis.

REFERÊNCIAS BIBLIOGRÁFICAS

1. Afonso JE, Nery LE, Romaldini H, Bogossian M, Ribeiro Ratto O. Função pulmonar na Paracoccidiodomicose (Blastomicose sul-americana). Revista do Instituto de Medicina Tropical de São Paulo 21:269-280, 1979.
2. Alvarez PJ, Barnola J. Paracoccidiodomicosis en un niño de seis años. Archivos Venezolano de Puericultura 21:57-70, 1958.
3. Angulo-Ortega A. Calcification in Paracoccidiodomycosis: Are they he morphological manifestation of sub-clinical infections? In: Pro. First Panamericana Symp. PAHO Paracoccidiodomycosis, Washington (Scientific Publication n°. 254) p.129-133, 1972.
4. Barbosa W, Vasconcelos WMPV. Ação da sulfametoxazol associada ao trimetoprim na terapêutica da blastomicose sul-americana. Revista de Patologia Tropical 2:329-339, 1973.
5. Brass K. Observaciones sobre la anatomia patologica, patogênese y evolution de la Paracoccidiodomicosis. Mycopathologia (Den Haag) 37:119-138, 1969.
6. Campos EP, Cataneo AJM. Função pulmonar na evolução de 35 doentes com Paracoccidiodomicose. Revista do Instituto de Medicina Tropical de São Paulo 28:330-336, 1986.
7. Campos EP, Sartori JC, Hetch ML, Franco MF. Aspectos clínicos e sorológicos de 47 pacientes com Paracoccidiodomicose tratados pela Anfotericina B. Revista do Instituto de Medicina Tropical de São Paulo 26:212-217, 1984.
8. Campos EP, Sugizaki MF, Tani EM, Sadatsune T, Cataneo AJM, Campos CEOP. Inoculação via intra-traqueal da Paracoccidiodomicose em ratos brancos adultos. Modelo experimental. In: Resumos do XX Congresso da Sociedade Brasileira de Pneumologia e Tisiologia, São Paulo, Jornal de Pneumologia 10(supl.):204, 1984.
9. Campos EP, Tani EM, Mackenzie DWR. Estudo comparativo da infecção pelo *Cryptococcus* 3166 NCPF em ratos machos. In: XVIII Congresso da Sociedade Brasileira de Pneumologia e Tisiologia, São Paulo, Jornal de Pneumologia 8(supl.):209, 1982.
10. Campos EP, Torchio LN, Cataneo AJM, Perotti EAA. Paracoccidiodomicose pulmonar agressiva, endotraqueíte estenosante e Cor pulmonale subagudo. Descrição de um caso. Revista do Instituto de Medicina Tropical de São Paulo 28:185-189, 1986.
11. Chibante A, Rêgo A. Paracoccidiodomicose pulmonar fisiopatologia. A Folha Médica 86:67-69, 1983.
12. Castro RM, Del Negro G. Particularidades clínicas da Paracoccidiodomicose na criança. Revista do Hospital das Clínicas de São Paulo 31:194-198, 1976.
13. Del Negro G, Lacaz CS, Fiorillo AM. Paracoccidiodomicose. Blastomicose Sul-Americana. EDUSP, Savier, São Paulo, 1982.
14. Fialho AS. Localização pulmonar da "Micose de Lutz". Anatomia patológica e patogenia. Importância de seu estudo na patologia pulmonar. Tese para cátedra, Universidade Federal do Rio de Janeiro, Rio de Janeiro, 1946.
15. Giraldo R, Restrepo MA, Guitierrez F, Robledo M, Londoño F, Hernandez H, Sierra F, Calle G. Pathogenesis of Paracoccidiodomycosis: A model based on the study of 46 patients. Mycopathologia 56:63-70, 1976.
16. Goodwin RA, Des Prez RM. Apical localization of pulmonary tuberculosis, chronic pulmonary histoplasmosis, and progressive massive fibrosis of the lung. Chest 83:801-805, 1983.
17. Iabuki K, Montenegro MR. Experimental Paracoccidiodomycosis in syrian hamster. Morphology, ultrastructure and correlation of lesions with presence of specific antigens and serum levels of antibodies. Mycopathologia 67:131-144, 1979.
18. Lima FXP. Contribuição ao estudo clínico e radiológico da blastomicose pulmonar. Tese de doutoramento, Faculdade de Medicina da Universidade de São Paulo, São Paulo, 1952.
19. Londero AT, Ramos CD. Paracoccidiodomicose. Estudo clínico e micológico de 250 casos observados no interior do Estado do Rio Grande do Sul. Jornal de Pneumologia 16:129-132, 1990.
20. Mackinnon JE. Pathogenesis of South America Blastomycosis. Transactions Royal Society of Tropical Medicine and Hygiene 53:487-494, 1959.
21. Melo IS, Londero AT. Spontaneously resolving pulmonary lesions in Paracoccidiodomycosis. Mycopathologia 82:57-59, 1983.
22. Negroni P. Las blastomycosis y coccidiodomicosis. In: Comission de Investigación Científica (ed) Micosis profundas (cutaneas y viscerales), 3 edition, Buenos

- Aires p.133-232, 1966.
23. Ramos CD, Londero AT, Gal MCL. Pulmonary Paracoccidiomycosis in nine years old girl. Mycopathologia 74:15-18, 1981.
24. Restrepo MA. *Paracoccidioides brasiliensis*. In: Mandell GL, Douglas Jr RG, Bennett JE (eds) Principles and practice of infectious diseases. 3rd edition, John Wiley New York p.2028-2031, 1990.
25. Rubinstein P, Negróni R. Paracoccidioidomycosis. In: Rubinstein P, Negróni R (eds) Micosis broncopulmonares del adulto y del niño. 2ª edición, Editora Beta, Buenos Aires p.193-248, 1981.
26. Severo LC, Geyer GR, Londero AT, Porto NS, Rizzon CFC. The primary pulmonary lymphonode complex in Paracoccidioidomycosis. Mycopathologia 67:115-118, 1979.
27. Terra GMT, Rio-Gonçalves AJ, Londero AT, Braga MP, Ouricuri AL, Mesquita CC, Marinho JCA, Ervilha LM, Decker-Macher S, Duarte DNA. Paracoccidioidomycose em crianças. Apresentação dos casos. Arquivos Brasileiros Medicina 65 (Supl.):8-15, 1991.