

## Comparação entre os métodos de Ziehl-Neelsen modificado e *Acid-Fast-Trichrome* para a pesquisa fecal de *Cryptosporidium parvum* e *Isospora belli*

Comparison between the modified Ziehl-Neelsen and *Acid-Fast-Trichrome* methods for fecal screening of *Cryptosporidium parvum* and *Isospora belli*

Carla R. Rigo<sup>1</sup> e Regina Maura B. Franco<sup>2</sup>

**Resumo** Devido a crescente importância dos coccídios intestinais (*Cryptosporidium*, *Isospora* e *Cyclospora*) como parasitos oportunistas, é fundamental para os laboratórios diferenciar morfologicamente estes protozoários; a técnica de Ziehl-Neelsen modificada (ZNM) é amplamente utilizada para este fim; recentemente, foi proposto um novo procedimento, a coloração combinada do ácido tricrômico (*Acid-Fast-Trichrome* - AFT). O objetivo do presente estudo foi comparar os processos AFT e ZNM para a detecção destes coccídios em amostras fecais de pacientes portadores do vírus VIH. Foram selecionados dois grupos de indivíduos, para inclusão no estudo, segundo a presença (n=60) ou ausência de diarreia (n=60). As amostras de fezes foram coletadas em solução de formalina 10% e os esfregaços fecais preparados i) diretamente das fezes e ii) após concentração prévia a 500xg (10 minutos), foram submetidos aos diferentes processos de coloração. Considerando-se a positividade por técnica (AFT e ZNM), verificou-se a superioridade do procedimento de ZNM (n=19; 100% dos casos positivos) sobre o de AFT (n=8; 42,1%). Ambos possibilitaram a identificação dos 101 casos verdadeiramente negativos. Coccidiose intestinal foi mais frequente entre os pacientes que apresentaram diarreia (26,6%) em comparação à positividade observada entre os indivíduos assintomáticos (5%) sendo que *C. cayetanensis* não foi detectada em ambos os grupos. Foi de nosso interesse avaliar a aplicabilidade da técnica AFT para a coloração deste protozoário. Devido à sensibilidade e especificidade obtida neste estudo (100%), conclui-se que o método de ZNM continua sendo o mais indicado para o diagnóstico da criptosporidiose e isosporose, principalmente quando associado ao procedimento de centrífugo-concentração (500xg, 10 minutos). Embora a coloração AFT tenha baixo custo, faz-se necessário o seu aperfeiçoamento pois este procedimento permite o diagnóstico simultâneo dos coccídios intestinais (*C. parvum*, *I. belli* e *C. cayetanensis*) e dos microsporídios.

**Palavras-chaves:** Coloração combinada do ácido tricrômico-AFT. Método de Ziehl-Neelsen modificado. Coccídios entéricos e VIH. *Cryptosporidium*. *Isospora*.

**Abstract** Due to the importance of *Cryptosporidium parvum*, *Cyclospora cayetanensis* and *Isospora belli* as opportunistic parasites, it is essential for laboratories to morphologically differentiate these coccidia. Among the recommended methods for diagnosis of *C. parvum* and *I. belli* is the Modified Ziehl-Neelsen stain (MZN) and recently a new technique, the *Acid-Fast-Trichrome* (AFT) was proposed. The purpose of this study was to compare the AFT and MZN techniques regarding the detection of *C. parvum* and *I. belli* oocysts in stool samples of HIV-positive patients. According to the presence (n=60) or absence of diarrhea (n=60), two groups were selected for inclusion in this study. The stool samples were collected in 10% formalin solution and the pellets, obtained without and after centrifugation-concentration (500xg; 10 min), were submitted to both stain techniques. Considering the positivity of the techniques (AFT and MZN), we observed the superiority of MZN stain (n=19; 100% positive cases) over AFT (n=8; 42.1%). The identification of the 101 truly-negative cases was possible with both techniques, but when the AFT stain was used, the oocysts showed a variable inner stain degree, which resulted in false-negatives. Enteric coccidiosis was more frequent among the patients who presented diarrhea (26.6%) compared to asymptomatic individuals (5%); *C. cayetanensis* was not detected in these groups. We were interested in evaluating the employment of AFT for the *Cyclospora* oocyst stain. Based on the sensitivity and specificity obtained in this study (100%), we concluded that the MZN technique is still the most indicated for routine use in clinical analysis laboratories, for the diagnosis of cryptosporidiosis and isosporosis, especially when it was used together with the centrifugation procedure (500xg; 10 min). Our results showed that with some improvements, AFT would be a simple and inexpensive technique appropriate for use in the diagnosis of intestinal coccidia (*C. parvum*, *C. cayetanensis* and *I. belli*). It can also be extended to the detection of microsporidia.

**Key-words:** Combined *Acid-Fast-Trichrome* Stain (AFT). Ziehl-Neelsen modified method. Enteric coccidia and HIV. *Cryptosporidium*. *Isospora*.

1. Bolsista de Iniciação Científica da Fundação de Amparo à Pesquisa do Estado de São Paulo (FAPESP). Processo n.º. 98/12740-7. 2. Laboratório de Protozoologia do Departamento de Parasitologia do Instituto de Biologia da Universidade Estadual de Campinas, Campinas, SP.  
Endereço para correspondência: Dr.ª. Regina Maura Bueno Franco. Dept.º de Parasitologia/IB/UNICAMP, Caixa Postal 6109, 13.083-970, Campinas, SP, Brasil.  
FAX: 55 19 3289-3124  
e-mail: fillanos@uol.com.br  
Recebido em 6/11/2000.

Os indivíduos portadores do vírus VIH formam um segmento populacional altamente susceptível a desenvolver várias infecções oportunistas, cuja severidade é proporcional ao grau de imunossupressão<sup>3,12</sup>.

Como a diarreia aquosa é a principal manifestação clínica das infecções causadas pelos coccídios intestinais dos gêneros *Cryptosporidium*, *Isospora* e *Cyclospora*, o diagnóstico clínico não permite uma diferenciação específica do agente causal; a confirmação laboratorial constitui uma ferramenta imprescindível para estabelecer a diagnose diferencial e requer, no caso desses protozoários, o uso de técnicas específicas de concentração e coloração<sup>6</sup>.

Atualmente, os métodos de coloração ácidos-resistentes são os mais recomendados para a demonstração dos oocistos de *Cryptosporidium* nas fezes<sup>4</sup>. Entretanto, Ignatius *et al*<sup>9</sup> descreveram um novo procedimento denominado *Acid-Fast-Trichrome* (AFT) que, segundo os autores, possibilita a detecção simultânea dos coccídios e microsporídios intestinais. Até o momento, a evidência desses parasitos em

amostras fecais, só era possível com a utilização de colorações distintas, aplicáveis a cada agente parasitário<sup>5</sup>.

O interesse em aprimorar métodos de coloração é justificado tanto por sua fácil aplicação nos laboratórios de Análises Clínicas devido aos baixos custos do exame coproparasitológico como pelo fato de que o mesmo não é um procedimento invasivo, o que pode representar um impacto positivo na sobrevivência dos hospedeiros imunocomprometidos, especialmente aqueles portadores da Síndrome de Imunodeficiência Adquirida.

No caso da coloração combinada do ácido tricrômico (AFT), ressalte-se que esse procedimento possibilita a evidência simultânea dos mais importantes protozoários emergentes (*Cryptosporidium*, *Isospora* e microsporídios), apenas utilizando microscopia óptica.

O presente estudo teve por objetivo tecer comparações entre as colorações *Acid-Fast-Trichrome* (AFT)<sup>11</sup> e de Ziehl-Neelsen modificada<sup>7</sup> (ZNm), com o intuito de esclarecer vantagens inerentes a cada metodologia.

## MATERIAL E MÉTODOS

Para a análise comparativa entre os diferentes procedimentos, foram empregadas amostras fecais de indivíduos portadores de infecção pelo VIH que: 1) relataram ocorrência de diarreia (n=60) (definida como emissão de duas ou mais fezes líquidas em um período de 24 horas) e 2) não apresentaram diarreia (n=60).

**Obtenção das amostras de fezes.** As amostras fecais foram colhidas em solução de formalina 10% pelo setor de Parasitologia do Hospital de Clínicas e analisadas no laboratório de Protozoologia do Departamento de Parasitologia/IB/UNICAMP. Suspensão fecal contendo oocistos de *Cyclospora cayetanensis* foi cedida pelo Dr. Hércules de Moura (Center for Diseases Control, EUA).

**Testes de concentração e coloração.** Previamente, os espécimens fecais foram selecionados quanto à positividade para os coccídios intestinais (*C. parvum*, *C. cayetanensis* e *I. belli*) por meio dos métodos de Safranina Ácida<sup>15</sup> e ZNm. Na seqüência, esfregaços preparados *i)* diretamente das fezes preservadas em solução de formalina 10% (1:3) e *ii)* após centrifugo-concentração a 500xg (10 minutos) com éter-PBS, foram submetidos aos diferentes procedimentos de coloração (AFT e ZNm) com o propósito de observar tanto a facilidade de evidência como a quantidade de oocistos encontrados. A leitura microscópica dos diversos

preparados foi realizada sem que o examinador tivesse conhecimento do grupo ao qual cada indivíduo pertencia.

Posteriormente, foram efetuados testes com a finalidade de estabelecer o tempo ideal de coloração pelo método AFT ( $t_1=5\text{min}$ ;  $t_2=10\text{min}$ ;  $t_3=15\text{min}$ ).

**Análise comparativa entre os processos de coloração.** Na avaliação das lâminas, foram considerados os seguintes critérios: oocistos medindo em torno de 4-6 $\mu\text{m}$ , formato esférico e presença de esporozoítos (= *C. parvum*); oocistos não esporulados, grandes, com 20-30 $\mu\text{m}$  de tamanho (= *I. belli*); oocistos medindo em torno de 8-10 $\mu\text{m}$  e aspecto granuloso semelhante a *mórula* (= *C. cayetanensis*); contagem do número de oocistos em 50 campos microscópicos; intensidade da coloração dos oocistos; tonalidade de fundo da preparação; facilidade de visualização dos oocistos em aumento de 400x e dos esporozoítos; presença de oocistos que não sofreram impregnação adequada dos corantes. Estes fatores foram transformados em dados numéricos e, da pontuação final obtida, calculou-se a média, sendo este o valor usado para a comparação entre os procedimentos.

**Análise estatística:** os dados obtidos foram analisados utilizando-se o teste t de Student para comparação de médias.

## RESULTADOS

De um total de 120 amostras fecais incluídas no estudo, 19 (15,8%) apresentaram positividade para os coccídios entéricos (*C. parvum*, *I. belli*) sendo que o procedimento de ZNm permitiu o encontro de oocistos em 100% dos casos (n=19) e a coloração de AFT, em apenas 42,1% (n=8). As onze amostras consideradas como falso-negativas pelo método de AFT foram ZNm

positivas. Ambos os procedimentos permitiram a identificação dos 101 casos negativos, ou seja, os verdadeiramente negativos (Tabela 1). A técnica de AFT apresentou sensibilidade de 42,1% e especificidade de 90,1%; a de ZNm, alcançou índices de 100%. Coccidiose intestinal foi mais freqüente entre os pacientes que apresentaram diarreia (26,6%) em

**Tabela 1 - Comparação entre os procedimentos de Ziehl-Neelsen modificado (ZNm) e coloração combinada do ácido tricrômico (AFT) para detecção de *Cryptosporidium parvum* e *Isospora belli* em amostras fecais.**

AFT	ZNm		total
	positivo	negativo	
Positivo	8	0	8
Negativo	11	101	112
Total	19	101	120

comparação à positividade observada entre os indivíduos assintomáticos (5%) sendo esta diferença estatisticamente significativa ( $t = 3,376$ ;  $p = 0,001$ ). Em ambos os grupos, não foi detectada *C. cayetanensis* (Tabela 2).

Quando considerada a quantidade de oocistos presentes nas preparações submetidas ao processo de centrífugo-concentração, tais formas foram detectadas em maior número nos esfregaços submetidos à coloração de ZNm (Tabela 3) do que naqueles efetuados

**Tabela 2 - Positividade para os coccídios intestinais em amostras fecais de pacientes portadores de VIH, apresentando ou não diarreia, atendidos pelo Hospital de Clínicas da UNICAMP.**

Protozoário	Pacientes portadores de VIH			
	com diarreia		sem diarreia	
	Nº de positivos	%	Nº de positivos	%
<i>C. parvum</i>	11	18,3	1	1,6
<i>I. belli</i>	4	6,6	1	1,6
<i>C. cayetanensis</i>	0	0	0	0
Infecção concomitante	1	1,6	1	1,6
Total	16	26,6	3	5

**Tabela 3 - Número médio de oocistos (em 50 campos microscópicos) dos coccídios intestinais encontrados nos exames fecais efetuados por meio dos métodos de Ziehl-Neelsen modificado (ZNm) e coloração combinada do ácido tricrômico (AFT), sem e após concentração a 500xg (10 minutos).**

AP <sup>1</sup>	Técnica de Coloração							
	ZNm				AFT			
	C*		SC**		C*		SC**	
	média	DP <sup>2</sup>	média	DP	média	DP	média	DP
1 <sup>3</sup>	0,06	0,24	0	0	0	0	0	0
2	0,62	0,57	0,24	0,43	0	0	0	0
3	21,88	29,86	1,20	0,81	0	0	0,38	0,49
4	8,76	6,83	1,54	0,79	5,04	6,63	0	0
5	0,94	0,80	0	0	0,04	0,20	0	0
6	3,80	5,69	1,42	2,19	0	0	0,04	1,14
7	2,56	2,39	0,42	0,54	0	0	0	0
8	0,68	0,71	0	0	0	0	0,18	0,52
9	1,26	0,90	0,42	0,80	0	0	0	0
10	0,02	0,14	0	0	0	0	0	0
11	33,32	25,62	5,70	5,10	2,86	1,70	2,08	1,23
12	1,24	0,43	0,34	0,51	0	0	0,38	0,48
13	0,10	0,30	0	0	0	0	0	0
14	0,10	0,30	0	0	0	0	0	0
15 <sup>4</sup>	0	0	0	0	0	0	0,04	0,20
16	0,02	0,14	0	0	0	0	0	0
17	0,10	0,30	0	0	0	0	0	0
18	0,10	0,30	0	0	0	0	0	()
19	0,20	0,40	0	0	0	0	0	0
20	0,34	0,59	0,22	0,41	0,5	0,64	0,02	0,14
21	0,10	0,30	0	0	0	0	0	0

<sup>1</sup>AP= amostra/paciente; <sup>2</sup>DP = desvio padrão; <sup>3</sup>= amostras 1 a 14: positividade para *C. parvum*;

<sup>4</sup> = amostras 15 a 21: positividade para *I. belli*; \*C= após concentração (500xg, 10min); SC\*\*= sem concentração previamente à coloração.

pela técnica AFT (ZNm: média final e desvio padrão após concentração:  $18,6 \pm 3,1$ ; AFT: média final e desvio padrão após concentração:  $10,1 \pm 2,3$  sendo as diferenças entre as médias estatisticamente significantes, com nível de significância de 5%) e, quando analisados os esfregaços empregados sem enriquecimento prévio (Tabela 3), novamente o método de ZNm mostrou evidente superioridade (ZNm: média

final e desvio padrão sem enriquecimento:  $15,8 \pm 3,9$ ; AFT: média final e desvio padrão sem enriquecimento:  $10,2 \pm 2,7$ ; sendo as diferenças entre as médias estatisticamente significantes; nível de significância de 5%). Alterações no tempo de coloração (AFT), não acarretaram melhores resultados ( $t_1 = 5\text{min}$  - média final: 11,3;  $t_2 = 10\text{min}$  - média final: 17;  $t_3 = 15\text{min}$  - média final: 17).

## DISCUSSÃO

As prevalências observadas, neste estudo, para *C. parvum* (18,3%) e *I. belli* (6,6%), foram coerentes com a taxa anual de criptosporidiose (5 - 10%) e isosporose (15%) estimada para os indivíduos portadores de SIDA<sup>5,10</sup> e que apresentam diarreia.

Neste estudo, verificou-se a superioridade da coloração de ZNm para o diagnóstico individual da criptosporidiose e isosporose (Tabela 1). Esta preparação propiciou uma melhor visualização dos oocistos que apresentavam diferentes tonalidades de róseo-avermelhado (Figura 1) e os esporozoítos eram facilmente observados na maioria dos oocistos presentes (Figuras 1 e 2). O fundo dos esfregaços apresentou tonalidade esverdeada ou azulada (dependendo da contra-coloração empregada), resultando num bom contraste. Também para *I. belli*, foi possível observar aspectos morfológicos (Figura 3).

Contrariamente, nas lâminas efetuadas pela técnica AFT, os oocistos apresentavam diferentes nuances de vermelho mas muitos não se impregnavam adequadamente com o corante (Figura 4), tornando difícil a evidência da morfologia interna para os protozoários estudados o que já havia sido mencionado por Ignatius *et al*<sup>9</sup>. Outra desvantagem desta coloração é que ela oferece pouco contraste entre os oocistos e o fundo das preparações, predominando tons de cinza ou rosa claro dificultando a leitura dos espécimens, enquanto no caso do procedimento ZNm, um técnico pode realizar a triagem do material utilizando menor aumento e facilmente identificar os oocistos róseos (Figura 5).

Neste estudo, foram empregadas amostras fecais contendo número variável de oocistos o que refletiu diferentes intensidades de infecção. Tal fato possibilitou concluir que o procedimento ZNm é indicado para diagnóstico das infecções leves, quando o número de oocistos presentes nas fezes é baixo, como revelado pela contagem em 50 campos microscópicos (Tabela 3), devido à fácil visualização da morfologia interna.

O método de centrífugo-concentração em formalina-éter (500xg por 10 minutos) tem sido recomendado como o mais adequado para o diagnóstico das coccidioses entéricas quando associado às técnicas de coloração específicas<sup>2</sup>. Alguns pesquisadores (comunicação pessoal) sugerem que não é necessário o emprego de métodos de concentração nos casos de infecção sintomática pois o simples exame das fezes diluídas (1:3) seria suficiente para um teste positivo. Entretanto, a técnica de concentração em formalina-éter utilizada nesta

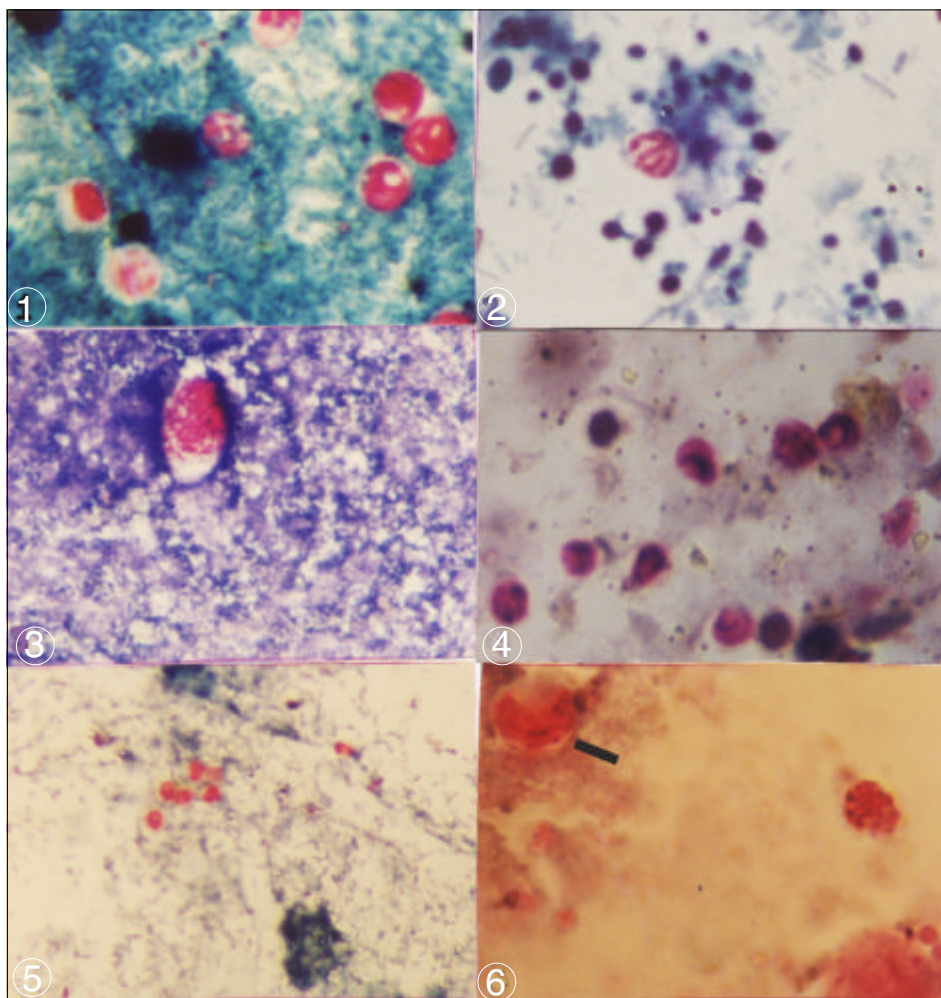
investigação acarretou um aumento da sensibilidade: em 12 casos (Tabela 3), só foi possível comprovar a presença de oocistos nas fezes após submetê-las ao procedimento prévio de concentração. Esses dados corroboram aqueles relatados por vários autores que só encontraram preparações ZNm positivas quando o grau de infecção era muito alto<sup>8,11</sup>. Além disto, seu uso é justificável pelo fato de que em um considerável número de pacientes imunodeficientes que apresentam diarreia crônica, *C. parvum* só pode ser detectado após o exame de múltiplas amostras<sup>1</sup>.

Resultados discrepantes entre as colorações (ZNm e AFT) em relação à detecção de *I. belli* podem ser explicados pela maior fragilidade dos oocistos à centrifugação; uma posterior avaliação dessas lâminas, revelou a presença de oocistos com morfologia alterada, dificultando sua evidênciação.

*C. cayetanensis* é um protozoário coccídeo causador de diarreia crônica em pacientes imunocomprometidos; foi descrito como uma espécie nova a partir de 1993<sup>13</sup>. Seus oocistos (8-10 $\mu\text{m}$ ) possuem morfologia e propriedades de coloração semelhantes aos de *C. parvum* (4-6 $\mu\text{m}$ ) o que justifica a atualização dos dados de prevalência de criptosporidiose.

O teste de autofluorescência tem sido recomendado para o diagnóstico de *C. cayetanensis*<sup>14</sup> mas, esse critério pode não ser preciso pois relato recente<sup>14</sup> enfatiza que os oocistos de *C. parvum* também podem ser autofluorescentes. Os testes laboratoriais referentes a aplicabilidade da coloração de AFT para evidênciação dos oocistos de *Cyclospora* permitiram concluir que o mesmo é adequado para a coloração das formas de resistência deste coccídeo pois foram visíveis, nas lâminas, tanto as estruturas internas dos oocistos (que apresentaram tonalidade rosa, o que permite diferenciá-los dos resíduos fecais) como a parede e os grânulos internos, embora a não impregnação do corante foi evientes em alguns oocistos (Figura 6).

Devido à sensibilidade e especificidade obtidas neste estudo (100%), conclui-se *i)* que a técnica de ZNm continua sendo a mais indicada para uso rotineiro em laboratórios de análises clínicas, com relação ao diagnóstico da criptosporidiose e isosporose e *ii)* que a aplicação prévia de procedimento de centrífugo-concentração a 500xg (10 minutos) constitui um fator primordial para aumento da sensibilidade da coloração de Ziehl-Neelsen modificada.



**Figura 1** - Oocistos de *Cryptosporidium parvum* (coloração ZNm), aumento: 1000x. **Figura 2** - Oocistos de *Cryptosporidium parvum* - 4 esporozoitos (coloração ZNM), aumento: 1000x. **Figura 3** - Oocisto de *Isospora belli* (coloração ZNm), aumento: 400x. **Figura 4** - Oocistos de *Cryptosporidium parvum* (coloração AFT), aumento: 1000x. **Figura 5** - Oocistos *Cryptosporidium parvum* (coloração ZNm), aumento: 400x. **Figura 6** - Oocisto de *Cyclospora cayetanensis* (coloração AFT), aumento: 1000x.

#### AGRADECIMENTOS

Agradecemos ao Dr. Hércules de Moura, Center for Diseases Control, por ter cedido os espécimens contendo *Cyclospora cayetanensis*, permitindo a realização dos testes de coloração e, aos biólogos Rubens Riscalá Madi e Nilson Branco pelo auxílio na elaboração das figuras.

#### REFERÊNCIAS BIBLIOGRÁFICAS

- Adal KA, Sterling CR, Guerrant RL. *Cryptosporidium* and Related Species. In: Blaser MJ, Smith PD, Ravdin, JI, Greenberg HB, Guerrant RL (eds) Infections of the Gastrointestinal Tract. Raven Press, New York, p. 1107-1128, 1995.
- Clavel A, Arnal A, Sanchez E, Varea M, Quílez J, Ramírez I, Castilho, FJ. Comparison of 2 Centrifugation Procedures in the Formalin – Ethyl Acetate Stool Concentration Technique for the Detection of *Cryptosporidium* oocysts. International Journal of Parasitology 26: 671-672, 1996.
- Curry A, Turner AJ, Lucas E. Opportunistic Protozoan Infections in Human Immunodeficiency Virus Disease: Review Highlighting Diagnostic and Therapeutic Aspects. Journal of Clinical Pathology 44: 182-193, 1991.
- De Carli GA. Parasitologia Clínica: Diagnóstico de Laboratório dos Coccídios e Microsporídios Intestinais. Cadernos Edipucrs; série Farmácia, Porto Alegre: ISBN 85-7430-102-107, 2000.
- Goodgame RW. Understanding Intestinal Spore-Forming Protozoa: Cryptosporidia, Microsporidia, Isospora, and Cyclospora. Annals of Internal Medicine 124: 429-441, 1996.
- Griffiths JK. Human Cryptosporidiosis: Epidemiology, Transmission, Clinical Disease, Treatment and Diagnosis. Advances in Parasitology 40: 38-73, 1998.

7. Henriksen SA, Pohlenz JFL. Staining of Cryptosporidia by a Modified Ziehl-Neelsen Technique. *Acta Veterinaria Scandinavia* 22: 594-596,1981.
8. Ignatius R, Eisenblatter M, Regnath T, Mansmann U, Futh U, Hahn H, Wagner J. Efficacy of Different Methods for Detection of Low *Cryptosporidium parvum* Oocysts Numbers or Antigen Concentrations in Stool Specimens. *European Journal of Microbiology and Infectious Diseases* 16: 732-736,1997.
9. Ignatius R, Lehmann M, Miksits K, Awand M, Engelmann E, Futh U, Hahn H, Wagner J. A New Acid-Fast-Trichrome Stain for Simultaneous Detection of *Cryptosporidium parvum* and Microsporidial Species in Stool Specimens. *Journal of Clinical Microbiology* 35: 446-449, 1997.
10. Juranek DD. Cryptosporidiosis: Source of infection and Guidelines for Preventions. *Clinical Infectious Diseases* 21 (supl I): S57-S61,1996.
11. Kellogg JA, Elder CJ. Justification for Use of a Single Trichrome Stain as the Sole Means for Routine Detection of Intestinal Parasites in Concentrated Stool Specimens. *Journal of Clinical Microbiology* 37: 835-837, 1999.
12. Smith PD. Intestinal Infectious in HIV-1 Disease. *In: Blaser MJ, Smith PD, Ravdin JI, Greenberg HB, Guerrant RL (eds) Infections of the Gastrointestinal Tract.* Raven Press, New York p. 483-493, 1995.
13. Soave R. *Cyclospora*: an Overview. *Clinical Infectious Diseases* 23: 429-437, 1996.
14. Varea M, Clavel A, Doiz O, Castilho FJ, Rubio MC, Gómez-Lus R. Fuchsin fluorescence and autofluorescence in *Cryptosporidium*, *Isospora* and *Cyclospora* oocysts. *International Journal of Parasitology* 28: 1881-1883, 1998.
15. Visvesvara GS, Moura H, Kovacs-Nace E, Wallace S, Eberhard ML. Uniform Staining of *Cyclospora* Oocysts in Fecal Smears by a Modified Safranin Technique with Microwave Heating. *Journal of Clinical Microbiology* 35: 730-733, 1997.