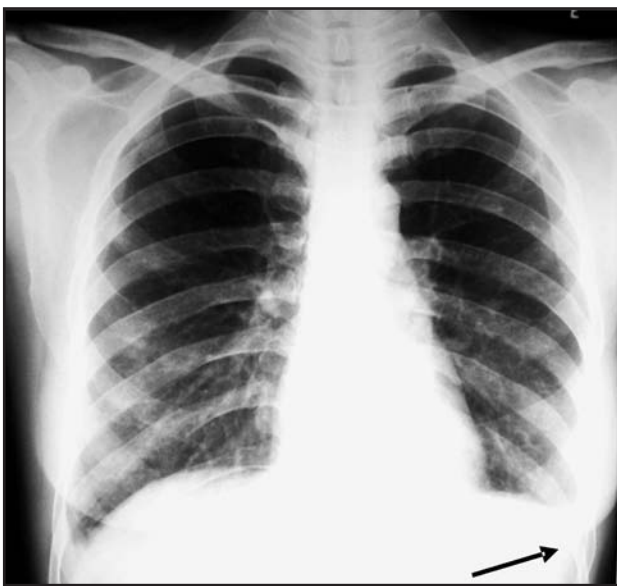


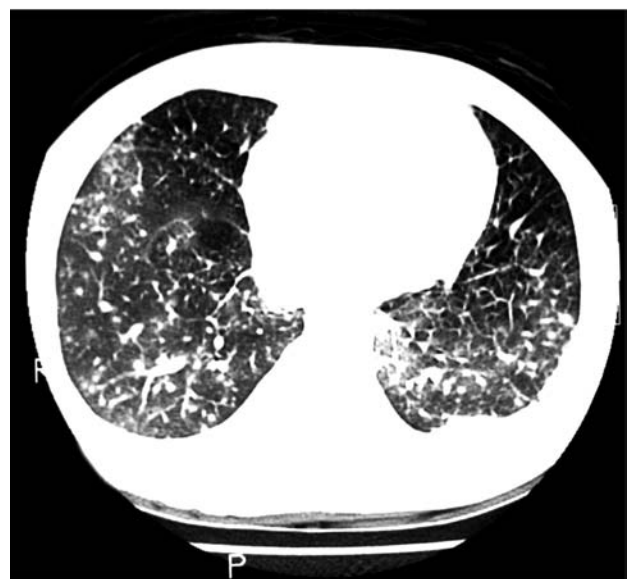Pulmonary nodules and pleural effusion in the acute phase of schistosomiasis mansoni

Nódulos pulmonares e derrame pleural na fase aguda da esquistossomose mansônica

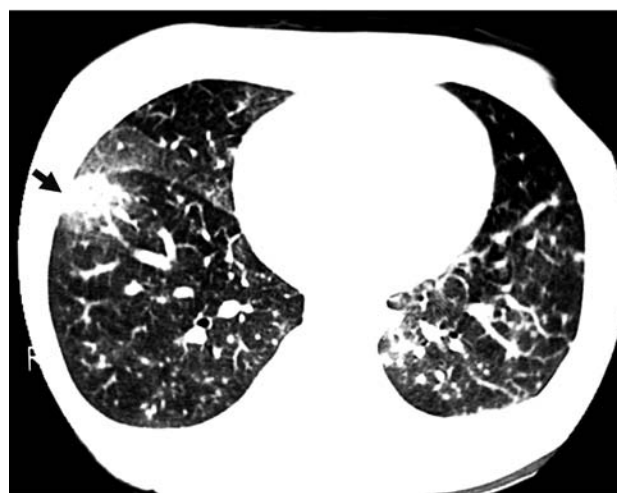José Roberto Lambertucci¹, Luciana Cristina dos Santos Silva¹
and Leonardo Campos de Queiroz²



A



B



C

1. Departamento de Clínica Médica, Serviço de Doenças Infecciosas e Parasitárias da Universidade Federal de Minas Gerais, Belo Horizonte, MG. 2. Departamento de Radiologia da Faculdade de Medicina da Universidade Federal de Minas Gerais, Belo Horizonte, MG.

Address to: Prof. José Roberto Lambertucci. Av. Alfredo Balena 190, 30130-100 Belo Horizonte, MG, Brasil.
e-mail: lamber@uai.com.br

Recebido para publicação em 22/1/2007

Aceito em 26/1/2007

A 39-year-old woman came to hospital complaining of fever, diarrhea, myalgia, dyspnea and dry cough that had started 20 days earlier. She also stated that she had had allergic rhinitis and bronchial asthma attacks during infancy. She said that she had been in contact with natural waters in an area that is endemic for schistosomiasis over the past 60 days. Physical examination showed that she was feverish but in a good general state, although she presented tachypnea and, on palpation, her liver and spleen presented soft consistency and were tender to the touch. Blood tests showed leukocytosis with 1,960 eosinophils per mm³. Stool examination showed *Schistosoma mansoni* eggs. Abdominal ultrasound confirmed a diagnosis of hepatosplenomegaly and identified several periportal lymph nodes. Chest x-ray showed nodules at the base of the right lung and pleural effusion in the left lung (Figure A). A computed tomography scan of the lungs confirmed the findings (Figure B). The nodules seemed to coalesce in some areas, thus simulating pulmonary condensation (Figure C). With a presumptive diagnosis of acute schistosomiasis, the patient was treated with praziquantel (50mg/kg body weight, in a single dose). One day later, the illness worsened: she had general feelings of malaise, high fever, chest pain, dry cough and dyspnea with diffuse wheezing. A diagnosis of pulmonary embolism due to dead worms was contemplated. She received prednisone (1mg/kg of body weight, in a single dose) for seven days, with rapid improvement of her clinical condition. Seven days later, the prednisone dose was reduced to half and a few days later it was ceased.

A paciente, de 39 anos, foi admitida ao Pronto Atendimento do hospital, queixando-se de febre, diarreia, mialgia, dispnéia e tosse seca de início havia 20 dias. Informava ainda ter tido rinite alérgica

e crises de asma brônquica na infância. Ela admitiu contato com águas naturais de região endêmica para esquistossomose, nos últimos 60 dias. Ao exame físico encontrava-se febril, com bom estado geral, mas taquipnéica; o fígado e baço tinham, à palpação, consistência macia e eram sensíveis ao toque. O leucograma revelou eosinofilia (1.960 células/mm³). Ovos de *Schistosoma mansoni* foram observados nas fezes. O ultra-som do abdômen confirmou a hepatoesplenomegalia e identificou vários linfonodos periportais. À telerradiografia do tórax observaram-se nódulos na base do pulmão direito e derrame pleural à esquerda (Figura A). A tomografia computadorizada do tórax confirmou os achados (Figura B); os nódulos pareciam coalescer, em algumas áreas, simulando condensação pulmonar (Figura C). Após o diagnóstico presuntivo de esquistossomose aguda, a paciente foi tratada com praziquantel (50mg/kg de peso, dose única). Um dia depois, houve piora da doença: notou-se mal estar, febre alta, dor torácica, tosse seca com dispnéia e sibilos pulmonares difusos. O diagnóstico de embolia pulmonar de vermes mortos foi cogitado. Ela recebeu prednisona (1mg/kg de peso, dose única) por sete dias com melhora rápida do quadro clínico. A dose de prednisona foi reduzida à metade sete dias depois e, a seguir, retirada em poucos dias.

REFERENCES

1. Barata CH, Pinto-Silva RA, Lambertucci JR. Abdominal ultrasound in acute schistosomiasis mansoni. *British Journal of Radiology* 72:949-952, 1999.
2. Lambertucci JR. Pulmonary nodules on CT scan of the lungs in acute schistosomiasis. *British Journal of Radiology* 75:491, 2002.
3. Lambertucci JR, Rayes AA, Barata CH, Teixeira R, Gerspacher-Lara R. Acute schistosomiasis: report on five singular cases. *Memórias do Instituto Oswaldo Cruz* 92:631-635, 1997.