

# Trombose em Artérias Coronárias Normais Causando Infarto Agudo do Miocárdio em Paciente Alcoólatra

David Pamplona, Marcello Barduco, Marcelo Luis C. Vieira, Luciano Forlenza,  
Luiz Antonio Machado César

São Paulo, SP

*Paciente jovem, etilista, que sofreu infarto agudo do miocárdio. Após terapêutica trombolítica sem sucesso, a cineangiocoronariografia na fase aguda evidenciava trombos em múltiplas artérias. Um 2º CATE, realizado no 7º dia de internação revelou coronárias normais. Não havia nenhum distúrbio do metabolismo lipídico, assim como outro fator de risco de doença arterial coronária, a não ser o fato de ser tabagista de oito a 10 cigarros ao dia, há dois anos, o que nos levou a acreditar que o abuso de álcool etílico possa ter contribuído para esse evento.*

## Thrombosis in Normal Coronary Arteries Causing Acute Myocardial Infarction in an Alcoholic Patient

*A case of a young patient, heavy drinker, who suffered an acute myocardial infarction (AMI), and whose cinecoronariography, early post unsuccessful intravenous thrombolysis, showed the presence of thrombi in multiple arteries is reported. A second cinecoronariography performed on the 7<sup>th</sup> day post AMI revealed normal coronary arteries. There were no plasmatic lipid or coagulation abnormalities, nor other risk factors for coronary artery disease. We speculate about the role of the heavy alcohol ingestion in this particular case.*

Arq Bras Cardiol, volume 69 (nº 3), 185-188, 1997

### Relato do Caso

Homem de 35 anos, pardo, atendido na Unidade de Emergência com quadro de dor precordial intensa, opressiva, iniciada ao repouso, irradiada para região medial do braço e antebraço esquerdos e acompanhada de náuseas, vômitos e sudorese. Não havia história de hipertensão arterial (HA), diabetes mellitus, dislipidemia, uso de drogas e antecedentes familiares relacionados à doença aterosclerótica. Paciente sedentário, tabagista de oito a 10 cigarros/dia durante dois anos, etilista de cerca de 350ml de álcool etílico/semana, não se enquadrando dentro do perfil de indivíduos de personalidade tipo A.

O exame físico demonstrava pressão arterial de 120x70mmHg, frequência cardíaca de 88bpm, altura de 165cm e peso de 66kg. A ausculta pulmonar revelou murmúrio

Instituto do Coração do Hospital das Clínicas - FMUSP  
Correspondência: David Pamplona - Incor - Unidade de Emergência - Av. Dr. Enéas C. Aguiar, 44 - 05403-000 - São Paulo, SP  
Recebido para publicação em 9/1/97  
Aceito em 23/7/97

Tabela I - Perfil lipídico

Lípides	mg/dl
Total	718
Colesterol total	154
LDL	68
HDL	47
VLDL	39
Triglicérides	194

Tabela II - Perfil da coagulação

Coagulação	Tempo (s)	Atividade (%)
TT	10,8	90
AP	11,5	100
Fator V		115
Fator VIIIc		70
AT III		80
T. de Owrewn		90
TTPA (relação)	28,1( 0,91)	
Fibrinogênio		200 mg%

TT- tempo de trombina; TP- atividade da protrombina; AT III- anti-trombina III; TTPA- tempo de tromboplastina parcial ativada.

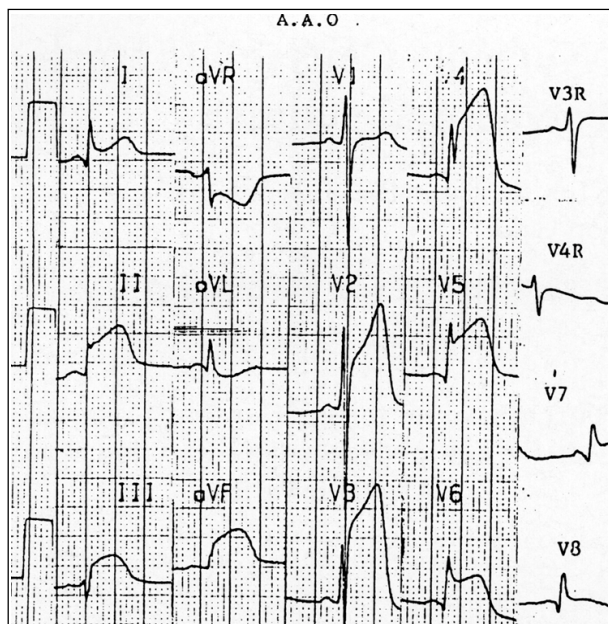


Fig. 1 - Eletrocardiograma na admissão: ritmo sinusal com supra-desnívelamento do segmento S-T nas derivações D<sub>1</sub>, D<sub>2</sub>, D<sub>3</sub>, aVF e V<sub>1</sub>-V<sub>2</sub>.

vesicular presente e ausência de ruídos adventícios e a cardíaca ritmo regular e sopro sistólico regurgitativo (+/4) em ápice com irradiação para axila esquerda. O exame abdominal e os pulsos periféricos eram normais. O eletrocardiograma demonstrou ritmo sinusal e supra-desnívelamento do segmento ST em DI, DII, DIII, aVF, V<sub>1</sub>-V<sub>2</sub> e infradesnível do segmento ST em aVR e aVL (fig. 1). O paciente recebeu estreptoquinase 1.500.000U endovenosa em 60min, 90min após o início dos sintomas. Não apresentando melhora clínica e eletrocardiográfica que sugerissem reperfusão, foi indicada cineangiocoronariografia (CATE) para angioplastia de resgate.

O cateterismo cardíaco demonstrou artéria descendente anterior (DA) com trombos em terço inicial e oclusão distal, artéria coronária direita (CD) e circunflexa (Cx) com trombos em terço médio e ventriculografia esquerda com hipocinesia de parede anterior +/4 (fig. 2).

Evoluiu, clinicamente, em grupo I (Kimball e Killip)<sup>1</sup> com pico de CKMB de 53u/L, com 18h a partir do início do evento. A radiografia de tórax evidenciou área cardíaca normal e o ecocardiograma transtorácico, função ventricular

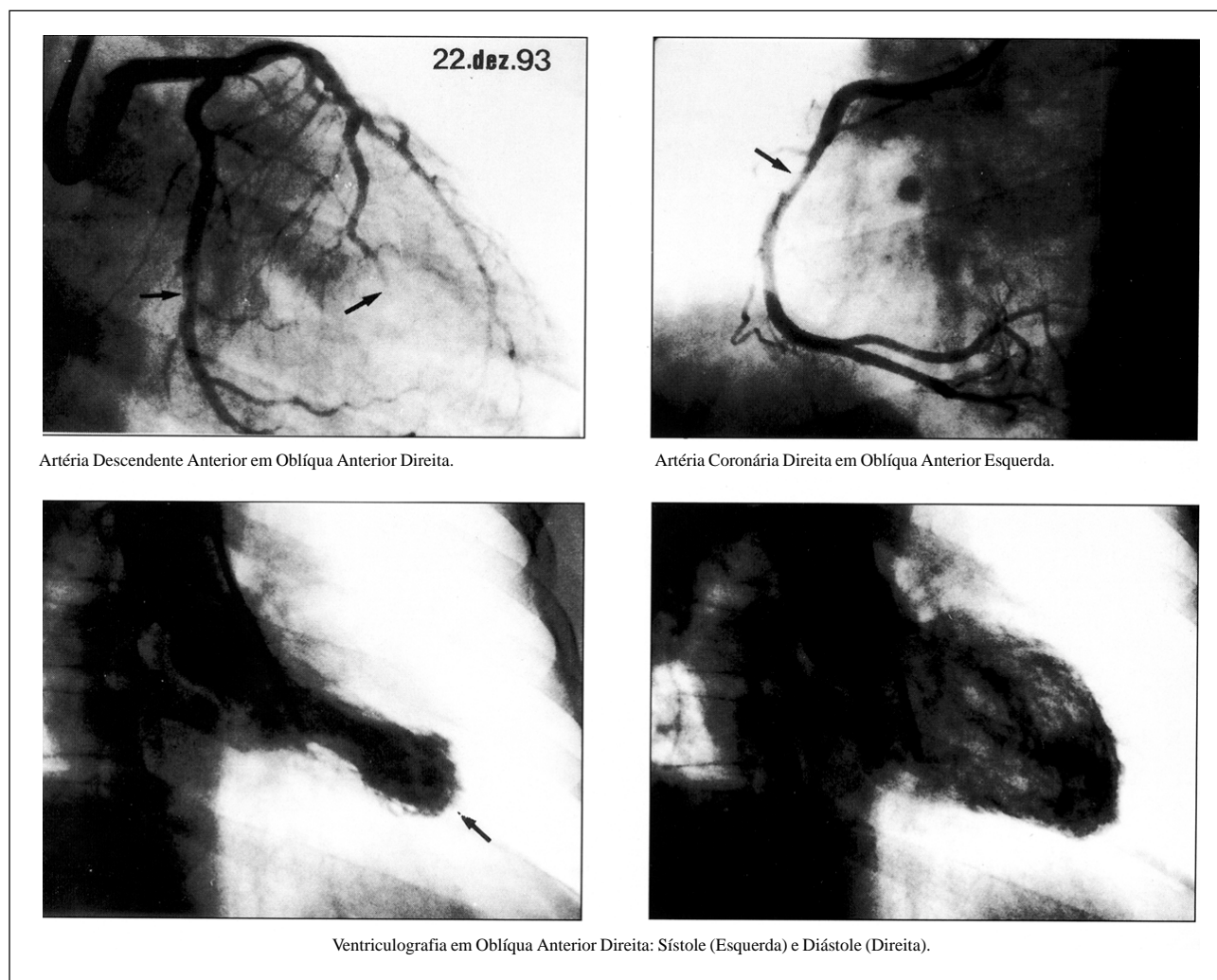


Fig. 2 - Coronariografia mostrando oclusão da artéria descendente anterior e trombos nas artérias circunflexa e coronária direita. Ventriculografia esquerda com hipocinesia apical +/4.

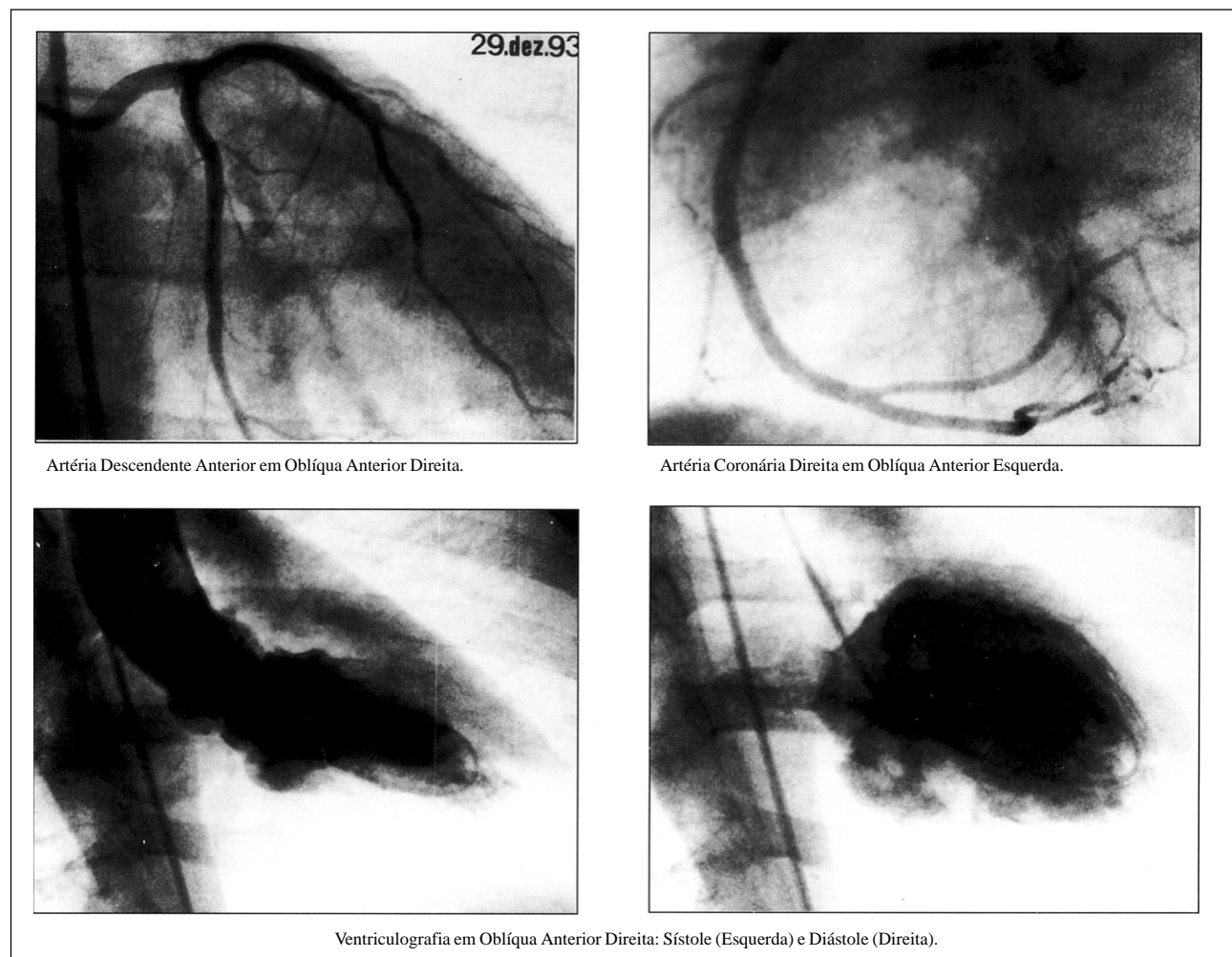


Fig. 3 - Coronariografia e ventriculografia sete dias após sua admissão. Não há evidências de trombos e a hipocinesia apical ventricular desapareceu.

esquerda preservada com hipocinesia apical +/4, válvula aórtica espessada sem estenose e demais sem alterações. No ecocardiograma transesofágico não havia trombos intracavitários. Os exames bioquímicos do sangue e urina encontravam-se dentro dos limites da normalidade. O fator anti-núcleo (FAN) era normal e o teste de agregação plaquetária indicava hipoagregabilidade com ADP e adrenalina. Nas tabelas I e II encontram-se os resultados do perfil lipídico e da coagulação.

O paciente recebeu durante a internação heparina endovenosa 24.000U/dia, nitroglicerina e ácido acetil salicílico 100mg/dia.

Realizada cinecoronariografia no 7º dia pós IAM que demonstrou coronariografia normal e ventriculografia esquerda com hipocinesia de parede anterior de +/4 (fig. 3).

A alta hospitalar ocorreu no 10º dia de internação com teste ergométrico (protocolo Ellestadt) normal.

### Discussão

Em nosso paciente, não encontramos história pregressa que sugerisse angina variante, evidências angio-

gráficas de espasmo arterial coronário, presença de trombo intracavitário pela ecocardiografia transesofágica e ventriculografia contrastada que justificassem múltiplas embolias (não havia cardiopatia prévia e não foi identificado doença hematológica). Embora não possamos afastar a possibilidade da presença de pequenas placas ateroscleróticas coronárias, achamos pouco provável a participação das mesmas neste processo, já que precisaríamos acreditar que mais de uma placa tenha se instabilizado ao mesmo tempo ou que o trombo coronário oriundo de uma delas tenha sido responsável pela embolização retrógrada das outras.

Para explicar o infarto agudo do miocárdio (IAM) com artérias normais, inúmeros modelos fisiopatológicos<sup>1-5</sup> foram propostos, porém o enigma não foi totalmente desvendado, ficando o espasmo arterial e a agregação plaquetária com conseqüente trombose coronária, seguida de lise e reperfusão, as causas mais prováveis. A trombose coronária em artérias angiográficas normais<sup>6-8</sup>, embora não rara, quando presente em múltiplos vasos é incomum<sup>9</sup>, o que torna único o caso relatado.

A prevalência de IAM em indivíduos com artérias angiograficamente normais ou praticamente normais varia

entre 1 a 12%<sup>6,7,10,11</sup> com incidência três vezes maior em homens<sup>2</sup> e, freqüentemente, envolve indivíduos jovens<sup>2,6,7,12</sup> com baixa incidência de fatores de risco para doença arterial coronária (DAC).

A relação entre consumo de álcool etílico e eventos coronários é, em parte, conhecida. Estudos epidemiológicos<sup>13-15</sup> mostram haver diminuição de risco para DAC, quando se avalia a incidência de IAM, entre consumidores habituais de etanol em doses moderadas (100 a 300mL de álcool/semana). Embora haja associação entre consumo de etanol e HA e uma freqüência maior de tabagismo nestes, dois grandes fatores de risco para DAC, a maioria dos estudos demonstra redução deste risco relativo de 0,6 para etilistas em relação a não etilistas<sup>13-17</sup>.

Provavelmente, esta redução é secundária aos efeitos sobre o metabolismo lipídico e no sistema de coagulação. O aumento da fração HDL colesterol entre os consumidores habituais de álcool é bem estabelecido e descrito como um dos fatores mais importantes que confere proteção a este grupo. Da mesma forma, sua ação em nível de plaquetas, inibindo sua agregação ou o aumento na produção e secreção do ativador do plasminogênio, leva à menor tendência trombótica e maior atividade fibrinolítica<sup>18,19</sup>.

É importante ressaltar, que os trabalhos realizados visando correlacionar fatores de risco em pacientes infartados

com coronárias angiograficamente normais<sup>6,10</sup>, mesmo quando constataram níveis baixos de colesterol total, não se preocuparam, no entanto, com a pesquisa da fração HDL.

Permanecem as controvérsias com relação aos grandes etilistas (mais que 300ml de álcool/semana) devido à possível associação do efeito tóxico do etanol e dos contaminantes, tais como o cobalto e o arsênico<sup>15,17</sup>.

Experimentalmente<sup>20</sup>, em cães, existe relação direta entre a concentração plasmática de álcool etílico em coronárias e vasoespasmos, sendo descrito também em humanos, mesmo em baixas concentrações, podendo causar sintomas anginosos<sup>21</sup>. Regan e col<sup>22</sup>, estudando 12 pacientes etilistas severos com IAM demonstraram, em nove deles, coronárias angiograficamente normais, e nos demais que evoluíram a óbito, achados anatomopatológicos descritos como anéis concêntricos de colágeno em grandes artérias intramurais, mas sem a presença de doença aterosclerótica.

Sugerimos, portanto, que o provável efeito direto do etanol sobre a pressão diastólica final do ventrículo esquerdo, levando a aumento da demanda de oxigênio<sup>23,24</sup>, associado à restrição do fluxo coronário secundário ao vasoespasmos<sup>20,21</sup>, além da presença de fibrose nas artérias coronárias<sup>22</sup> poderia ser responsável por uma lentificação de fluxo sanguíneo coronário e, conseqüentemente, predispor à trombose.

## Referências

1. Killip T, Kimball JT - Treatment of myocardial infarction in a coronary care unit: A two year experience with 250 patients. *Am J Cardiol* 1967; 20: 457-64.
2. Raizner AE, Chahine RA - Myocardial infarction with normal coronary arteries. In: Hurst JW, ed - *The Heart*. Suppl I. New York: McGraw-Hill, 1979: 147-66.
3. Arnett EN, Roberts WC - Acute myocardial infarction and angiographically normal coronary arteries. An unproven combination. *Circulation* 1976; 53: 395-400.
4. Ciraulo DA - Recurrent myocardial infarction and angina in a woman with normal coronary angiograms. *Am J Cardiol* 1975; 35: 923-8.
5. Oren A, Bar-Shlomo B, Stern S - Acute coronary occlusion following blunt injury to the chest in the absence of coronary atherosclerosis. *Am Heart J* 1976; 92: 501-9.
6. Rosenblatt A, Selzer A - The nature and clinical features of myocardial infarction with normal coronary arteriograms. *Circulation* 1977; 55: 578-80.
7. Betriu A, Pare JC, Sanz GA, Casals F, Magrina J, Castaner A, Navarro-Lopez F - Myocardial infarction with normal coronary arteries: A prospective clinical-angiographic study. *Am J Cardiol* 1981; 48: 28-32.
8. Legrand V, Deliege M, Henrard L, Boland J, Kulbertus H - Patients with myocardial infarction and normal coronary arteriogram. *Chest*; 82: 678.
9. Serrano CV, Ramires JAF, Gebara OC, Cesar LAM, Lage S - Acute myocardial infarction after simultaneous thrombosis in normal right and left coronary arteries. *Clin Cardiol* 1991; 14: 436-8.
10. Mc Kenna WJ, Chew CYC, Oakley CM - Myocardial infarction with normal coronary angiogram. *Br Heart J* 1980; 43: 493-8.
11. Eliot RS, Baroldi G, Leane A - Necropsy studies in myocardial infarction with minimal or no coronary luminal reduction due to atherosclerosis. *Circulation* 1974; 49: 1127-31.
12. Khan H, Haywood LJ - Myocardial infarction in nine patients with radiographically patent coronary arteries. *N Engl J Med* 1974; 291: 427-31.
13. Gordon T, Kannel WB - Drinking habits and cardiovascular disease. The Framingham Study. *Am Heart J* 1983; 105: 667-73.
14. Jensen G, Nyboe J, Appleyard M, Schnob P - Risk factors for acute myocardial infarction in Copenhagen II: Smoking, alcohol intake, physical activity, obesity, oral contraception, diabetes, lipids, and blood pressure. *Eur Heart J* 1991; 12: 298-308.
15. Klatsky AL, Friedman GD, Siegelaub AB - Alcohol use and cardiovascular disease: The Kaiser permanent experience. *Circulation* 1981; 64(suppl III): 32-41.
16. Barbonak JJ, Rimm AA, Anderson AJ, Schmidbroffer M, Tristani FE - Coronary artery occlusion and alcohol intake. *Br Heart J* 1977; 39: 289-93.
17. Handa K, Sasaki J, Saku K, Kono S, Arakawa K - Alcohol consumption, serum lipids and severity of angiographically determined coronary artery disease. *Am J Cardiol* 1990; 65: 287-89.
18. Kuller LH - Epidemiologic data, pp 972-975. In: Steinberg D - Moderator. alcohol and atherosclerosis. *Ann Intern Med* 1991; 114: 967-76.
19. Moushmouth B, Abi-Mansour P - Alcohol and the heart. The long-term effects of alcohol on the cardiovascular system. *Arch Intern Med* 1991; 151: 35-42.
20. Rogers PJ, Bove AA - Epicardial coronary artery constriction with intravenous ethanol. *Int J Cardiol* 1989; 29: 301-10.
21. Takizawa A, Yasue H, Omote S et al - Variant angina induced by alcohol ingestion. *Am Heart J* 1984; 107: 25.
22. Regan TJ, Wu FC, Weisse BA, Moschos CB, Ahmed SS, Lyons MM - Acute myocardial infarction in toxic cardiomyopathy without coronary obstruction. *Circulation* 1975; 51: 453-61.
23. Raff WK, Kosche F, Lochner W - Extra vascular coronary resistance and its relation to microcirculation. Influence of heart rate, end-diastolic pressure and maximal rate of rise of intra-ventricular pressure. *Am J Cardiol* 1972; 29: 598.
24. Asokan SK, Frank MJ, Witham AC - Cardiomyopathy without cardiomegaly in alcoholics. *Am Heart J* 1972; 84: 13.