

## Correção Cirúrgica de Drenagem Venosa Pulmonar Anômala Total em Adulto

*Surgical Correction of Total Anomalous Pulmonary Venous Drainage in an Adult*

Walter Villela de Andrade Vicente, Paulo Savoia Dias-da-Silva, Luciana de Moraes Vicente, Solange Bassetto, Mina Moreira Dias Romano, César Antonio Ferreira, Lycio Umeda Dessote, Paulo Henrique Manso, Paulo Roberto Barbosa Évora, Alfredo José Rodrigues

Faculdade de Medicina de Ribeirão Preto – FMRP-USP, Ribeirão Preto, SP

A drenagem venosa pulmonar anômala total (DVPAT) é raramente detectada na vida adulta pois quase sempre essa cardiopatia congênita requer tratamento cirúrgico no período neonatal, muitas vezes, em caráter de emergência. Relatamos um paciente que, embora tivesse a anomalia diagnosticada na infância, submeteu-se à correção cirúrgica apenas aos 25 anos de idade, cerca de um ano após o agravamento do quadro clínico.

*Total anomalous pulmonary venous drainage (TAPVD) is rarely seen in adults, because this congenital heart disease almost always requires surgical treatment in the neonatal period, often on an emergency basis. We report a patient that, despite being diagnosed during childhood, underwent surgical repair at age 25, about one year after his clinical condition worsened.*

A DVPAT corresponde a cerca de 2,0% das cardiopatias congênitas<sup>1</sup> e se acompanha de comunicação interatrial, praticamente, obrigatória. A malformação apresenta variações anatômicas associadas a diferentes graus de obstrução do retorno sanguíneo pulmonar e de vasoconstrição da pequena circulação. A interação desses fatores resulta em hipertensão e/ou hiperfluxo pulmonar de intensidade variável, moduladores da apresentação clínica. Em consequência, enquanto alguns pacientes são oligossintomáticos, com discreta insaturação arterial, há outros, que se apresentam com grave edema pulmonar<sup>2</sup>.

da DVPAT reduziu-se muito nas duas últimas décadas em decorrência, principalmente, do diagnóstico precoce, graças aos avanços da ecoDopplercardiografia e dos cuidados voltados à estabilização e otimização das condições clínicas pré-existentes.

Como raros pacientes conseguem sobreviver até a terceira idade adulta sem correção cirúrgica<sup>4,5,6</sup>, e inexistem referências a casos operados na idade adulta na literatura nacional, relatamos a seguir, um caso de DVPAT supracárdica que, embora diagnosticada na infância, só acabou sendo corrigida na idade adulta, quando o agravamento do quadro clínico levou o paciente a procurar atendimento médico.

Darling et al<sup>3</sup> propuseram a classificação da DVPAT em 4 tipos: Tipo I - supracárdico (45% dos casos) - As veias pulmonares conectam-se à veia cava superior ou a suas tributárias; Tipo II - infracárdico (25% dos casos) - A drenagem das veias pulmonares se faz diretamente na veia cava inferior, em tributárias da mesma ou no sistema venoso portal; Tipo III - intracárdico (25% dos casos) - As veias pulmonares se continuam com o seio venoso ou se conectam ao átrio direito; Tipo IV - misto (5% dos casos) - A cardiopatia expressa características de, pelo menos, 2 dos tipos anteriores.

### Relato do Caso

Homem de 25 anos de idade procurou o serviço com quadro de dispnéia a médios esforços, há cerca de um ano, referindo antecedente de doença cardiovascular. Durante exame admissional, aos 18 anos de idade, haviam sido detectados sopro cardíaco e alterações nas extremidades que o levaram ser encaminhado ao cardiologista. Todavia, devido à ausência de sintomas o paciente recusou o tratamento.

No período neonatal, a maioria das crianças cursa com cianose discreta e insuficiência cardíaca congestiva, determinada pela grande sobrecarga de pressão e volume das câmaras cardíacas direitas. Além de medidas clínicas, a correção cirúrgica, freqüentemente, em caráter de emergência, se impõe. A morbimortalidade operatória

Ao exame físico, encontrava-se eupneico, em boas condições gerais, com bom desenvolvimento pôndero-estatural, mas com marcante baqueteamento digital, unhas em vidro de relógio e cianose digital discreta. Notava-se pulsação venosa supraclavicular, melhor visível na posição sentada, e desdobraimento fixo, acompanhado de duplo sopro, sisto-

### Palavras-chave

Drenagem venosa pulmonar anômala total, adulto, cardiopatia congênita com aumento de fluxo pulmonar, veias pulmonares, adulto.

Correspondência: Walter Villela de Andrade Vicente •

Av. dos Bandeirantes, 3900 – 14048-900 – Ribeirão Preto, SP

E-mail: wvcent@fmrp.usp.br

Recebido em 09/06/05; revisado recebido em 04/02/06; aceito em 04/02/06.

## Relato de Caso

diastólico no foco pulmonar. O componente sistólico era de moderada intensidade, com caráter rude, e irradiado para todo o precórdio, axila esquerda e lado esquerdo do pescoço e do dorso. O sopro diastólico era suave.

A taxa de hemoglobina estava em 17,7 g/dL e o hematócrito em 54,1%. O eletrocardiograma indicava ritmo sinusal, sobrecarga de câmaras direitas e bloqueio de ramo direito. A radiografia simples do tórax na projeção pósterio-anterior sugeria intenso hiperfluxo pulmonar, com alargamento do mediastino superior, compondo figura semelhante a “boneco de neve” (Fig. 1).

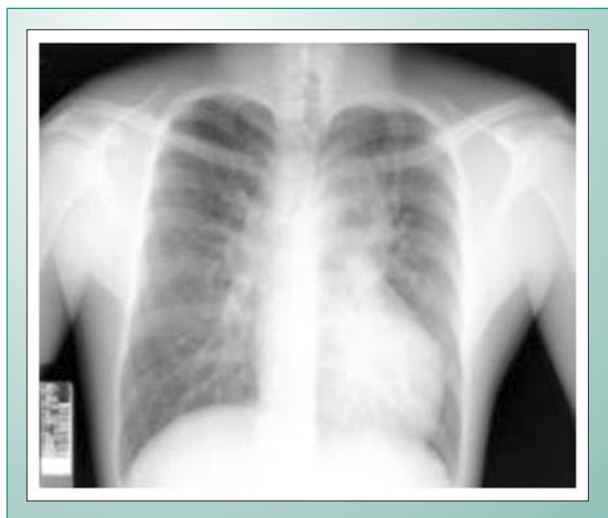

Fig. 1 - Radiografia em PA de Tórax mostrando o aspecto em “boneco de neve”. Mais detalhes no texto.

Na investigação ecocardiográfica, evidenciou-se *situs solitus*, com coração normo posicionado. Além de comunicação interatrial não restritiva, do tipo *ostium secundum*, com fluxo bidirecional preferencial da direita para a esquerda, identificou-se uma câmara retrocardíaca, coletora de, pelo menos, três veias pulmonares. Dela emerge uma veia vertical calibrosa, com fluxo ascendente, conectada à veia inominada. Esta última, bem como a veia cava superior, as câmaras direitas e o tronco da artéria pulmonar achavam-se muito dilatados. O átrio esquerdo, de pequenas dimensões, não recebia nenhuma das veias pulmonares. O desempenho sistólico dos ventrículos era normal, e havia fluxo acelerado (3,2 m/s) no tronco da artéria pulmonar. A injeção de contraste ecocardiográfico (solução salina agitada) numa veia sistêmica periférica confirmou a passagem de sangue através do septo interatrial, sem contrastação da câmara posterior e da veia vertical, apontando para o diagnóstico de DVAPT do tipo supracardíaco.

O cateterismo cardíaco confirmou o diagnóstico, e demonstrou que as quatro veias pulmonares se conectavam à câmara coletora comum, retropericárdica (Fig. 2).

Mediram-se gradientes AD-AE de cinco mmHg e VD-TP de 17mmHg (Tab. 1). A resistência vascular pulmonar total foi calculada em 150,40 d.s.cm<sup>-5</sup>, e o “shunt” D-E em 6,8 L/min, com relação fluxo pulmonar/fluxo sistêmico de 1,8. A razão entre as resistências vascular pulmonar/vascular sistêmica foi de 0,17.

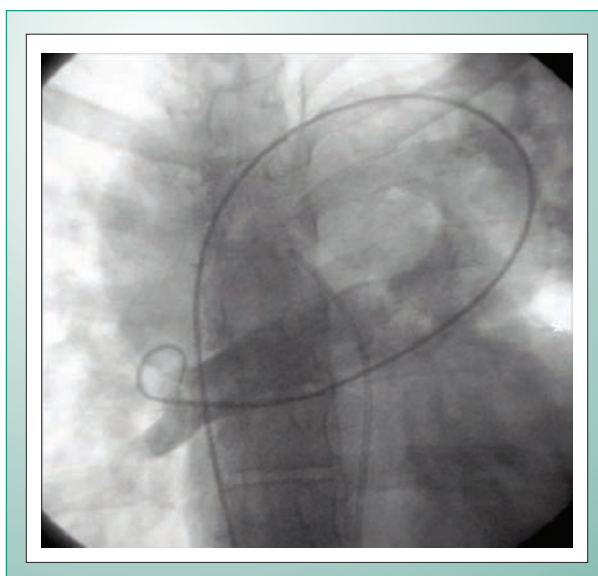


Fig. 2 - Cardiac catheterization. Slight rotated PA view. Contrast injection in the pigtail catheter positioned at the right pulmonary veins depicts the common collecting chamber (\*) and ascending vein (\*\*).

O paciente foi operado por esternotomia mediana, com circulação extracorpórea por canulação bicaval e da aorta ascendente, e hipotermia de 22°C. A veia ascendente retropericárdica foi ligada e, sob hipofluxo e parada cardíaca cardioplégica sangüínea hipotérmica anterógrada, anastomosou-se a câmara coletora à auricleta e átrio esquerdos, por via de acesso posterior. A CIA, de 35x20mm, foi fechada por sutura direta. Não foi necessário utilizar parada circulatória. Um cateter foi introduzido até a artéria pulmonar, por via transatrial direita. A evolução pós-operatória transcorreu sem complicações. Sete meses após a correção cirúrgica, o paciente encontra-se em grau funcional I.

## Discussão

A DVPAT, por si só incompatível com a vida, requer a coexistência de CIA para permitir o afluxo do sangue oxigenado às câmaras esquerdas. Quanto menor a CIA, maior a pressão atrial direita e menores o fluxo sangüíneo para o átrio esquerdo e o débito cardíaco. Na maioria dos casos, como o defeito septal não é restritivo, o determinante maior do fluxo pulmonar consiste tanto da relação entre as resistências vascular pulmonar e sistêmica, e entre a complacência das câmaras ventriculares<sup>2</sup>.

Como inexistente resolução espontânea da DVPAT, a indicação da correção cirúrgica se impõe tão logo se faça o diagnóstico. Na DVPAT tipo II, ou infracardíaca, usualmente co-existe obstrução da drenagem venosa pulmonar no seu trajeto intra-abdominal. Em consequência da alta pressão capilar, surge edema pulmonar, com hipóxia grave e acidose metabólica, caracterizando, muitas vezes uma emergência cirúrgica no período neonatal, tendo em vista a inexistência de tratamento paliativo alternativo, não cirúrgico. Situação semelhante pode ocorrer no tipo I, quando a veia ascendente de drenagem acaba sendo pinçada ao passar entre o ramo esquerdo da artéria pulmonar e o brônquio ipsilateral. Curiosamente,

a hipertensão venosa pulmonar à montante da obstrução accentua a hipertensão pulmonar pré-existente, secundária ao hiperfluxo pulmonar, e agrava o pinçamento vascular, resultando num mecanismo de retroalimentação positiva que culmina na morte.

Nas formas não obstrutivas de DVPAT, a operação pode ser programada eletivamente, ainda no período neonatal, ou durante os primeiros de vida, antes que se estabeleçam alterações patológicas irreversíveis no leito vascular pulmonar. O estudo hemodinâmico deste paciente foi indicado precipuamente para avaliar as condições do leito vascular pulmonar e demonstrar o trajeto de uma das veias pulmonares que, pela ecocardiografia, não ficara evidente.

Este caso é *sui generis*, pois a evolução assintomática até cerca de um ano antes da operação constitui rara exceção às trágicas estatísticas concernentes à DVAPT, cuja mortalidade, sem tratamento cirúrgico, é estimada em 50% nos primeiros 3 meses de vida e em 80% no primeiro ano de vida, embora se saiba de pelo menos um paciente cuja anomalia foi diagnosticada na necropsia e que sobreviveu por 62 anos sem tratamento<sup>4</sup>.

Dentre os fatores contribuintes para a sobrevivência a longo prazo de nosso paciente, salientam-se a ausência de obstrução à drenagem anômala, aí incluídas a grande comunicação interatrial e a manutenção da resistência vascular e da pressão pulmonar dentro da normalidade. Não obstante o flagrante hipocratismo digital, o hiperfluxo pulmonar e a boa função ventricular geravam insaturação venosa de pequena intensidade, explicando o quadro assintomático prolongado até a vida adulta, determinante da recusa ao tratamento cirúrgico anteriormente proposto. Felizmente, o paciente, embora já adulto, decidiu procurar novamente tratamento especializado após surgirem os primeiros sintomas.

A correção cirúrgica da DVPAT tipo supracardíaca consistiu na ligadura da veia ascendente de drenagem da câmara coletora, na ampla conexão desta última com o átrio esquerdo e no fechamento da CIA. Para o cirurgião habituado à correção da DAVPT no período neonatal, a operação de adultos não se cerca de maiores dificuldades técnicas e pode

propiciar excelente sobrevivência a longo prazo<sup>7</sup>. Por outro lado, adultos com graus variáveis de obstrução da drenagem venosa pulmonar tendem a apresentar cianose mais evidente e precoce na evolução, com menor na taxa de sobrevivência, devido às alterações na árvore arteriolar pulmonar.

Na operação, constatou-se que a câmara coletora retrocardíaca recebia as 4 veias pulmonares. A abordagem das estruturas anômalas retropericárdicas por via posterior foi facilitada pela não fixação da borda direita do pericárdio, o que permitiu que a massa ventricular pudesse ser rodada para a direita, otimizando a exposição operatória. A aurícula esquerda, bem desenvolvida, facilitou a confecção de ampla anastomose entre a câmara coletora retropericárdica e o átrio esquerdo, graças à extensa abertura de ambas as estruturas nos seus maiores diâmetros. Desse modo, ambas as incisões ficaram superpostas ao se retornar o coração à sua posição original, evitando distorções na anastomose.

A parada circulatória, embora cogitada, não foi necessária porque sob hipofluxo pode-abrir e aspirar a câmara coletora, assegurando boa exposição do campo operatório durante a anastomose.

Alguns autores sugerem que a veia vertical não seja ligada quando o átrio esquerdo for pequeno e, portanto, pouco complacente para acomodar o fluxo sanguíneo após a correção cirúrgica<sup>8</sup>. Outros<sup>9</sup> consideram que essa tática, embora possa proporcionar pós-operatório mais tranquilo, apresenta como desvantagem a necessidade de reintervenção para eliminar o "shunt" E-D que pode permanecer na fase tardia de evolução pós-operatória.

A hipertensão pulmonar consiste na principal causa de morbimortalidade cirúrgica pois pode determinar hipoxemia aguda grave com acidose metabólica e insuficiência cardiovascular, embora, em geral, haja resposta satisfatória ao tratamento com hiperventilação mecânica sob sedação e curarização, vasodilatadores pulmonares como nitroglicerina, milrinone e óxido nítrico, restrição volêmica e diuréticos<sup>2, 10</sup>. Daí a importância de monitorar a pressão na artéria pulmonar, como se fez neste paciente.

Câmara	Pressões Sistólica	Diastólica	Média	PO2	PCO2	Saturação Hb
VCS			5	71,40	33,00	94,40
VCI			5	37,40	34,80	71,80
AD baixo			5	31,50	30,70	87,10
AD médio			5	49,90	30,50	85,50
AD alto			5	60,00	34,00	91,00
VD	57		12	58,40	31,00	89,40
AP	40		29	57,90	33,80	89,60
VPD anômala			4	98,80	36,60	96,50
AE			10	57,60	32,70	89,80
VE	114		11	51,60	27,90	87,60
Ao(a)	114	83	100	57,60	32,70	89,80

Obs.: Pressões expressas em mmHg e saturação em porcentagem.

Tabela 1 - Dados hemodinâmicos

## Relato de Caso

---

### Referências

1. Bharati S, Lev M. Congenital anomalies of the pulmonary veins. *Cardiovasc Clin.* 1973; 5: 23-41.
2. Atik FA, Irun PE, Barbero-Marcial M, Atik E. Total anomalous drainage of the pulmonary veins - Surgical therapy for the infradiaphragmatic and mixed anatomical types. *Arq Bras Cardiol.* 2004;82:259-63. Epub 2004 Apr 05. Portuguese.
3. Darling RC, Rothney WB, Craig JM. Total pulmonary venous drainage into the right side of the heart: report of 17 autopsied cases not associated with other major cardiovascular anomalies. *Lab Invest.* 1957; 6: 44-64.
4. McManus BM, Luetzeler J, Roberts WC. Total anomalous pulmonary venous connection: survival for 62 years without surgical intervention. *Am Heart J.* 1982;103:298-301.
5. Pastore JO, Akins CW, Zir LM, Buckley MJ, Dinsmore RE. Total anomalous pulmonary venous connection and severe pulmonic stenosis in a 52-year-old man. *Circulation.* 1977;55:206-9.
6. Rodriguez-Collado J, Attie F, Zabal C, Troyo P, Olvera S, Vazquez J, et al. Total anomalous pulmonary venous connection in adults. Long-term follow-up. *J Thorac Cardiovasc Surg.* 1992;103:877-80.
7. Serraf A, Belli E, Roux D, Sousa-Uva M, Lacour-Gayet F, Planché C. Modified superior approach for repair of supracardiac and mixed total anomalous pulmonary venous drainage. *Ann Thorac Surg.* 1998; 65: 1391-3.
8. Cope JT, Banks D, McDaniel NL, Shockey KS, Nolan SP, Kron IL. Is vertical vein ligation necessary in repair of total anomalous pulmonary venous connection? *Ann Thorac Surg.* 1997; 64: 23-9.
9. Shah MJ, Shah S, Shankargowda S, Krishnan U, Cherian KM. L-R shunt. A serious consequence of TAPVC repair without ligation of vertical vein. *Ann Thorac Surg.* 2000; 70: 971-3.
10. Girard C, Neidecker J, Laroux MC, Champsaur G, Estanove S. Inhaled nitric oxide in pulmonary hypertension after total repair of total anomalous pulmonary venous return. *J Thorac Cardiovasc Surg.* 1993; 106: 369.