

Shunt Direita-Esquerda Através de Forame Oval Patente sem Hipertensão Pulmonar

Right to Left Shunt Through a Patent Foramen Ovale without Pulmonary Hypertension

Thiago Costa Lisboa, Clarice Daniele Oliveira Costa, Thiago Quedi Furian, Silvia Regina Rios Vieira

Hospital de Clínicas de Porto Alegre - Porto Alegre, RS

Este artigo descreve um paciente que se apresentou com quadro de hipoxemia e platipnéia e cujo único achado na investigação foi a presença de um forame oval patente com *shunt* direita-esquerda sem hipertensão pulmonar, caracterizando uma síndrome rara conhecida como platipnéia-ortodeoxia, de interessantes características fisiopatológicas e com opções terapêuticas ainda não totalmente definidas.

This article describes a patient presenting with dyspnea and platypnea and whose only clinical finding was presence of patent foramen ovale with a right to left shunt, without pulmonary hypertension, characteristic of the rare Platypnea-Orthodeoxia Syndrome, with very interesting pathophysiological findings and with therapeutic alternatives not yet defined.

Casos de hipoxemia secundária a *shunt* direita-esquerda através de um forame oval patente, na ausência de hipertensão pulmonar, são raramente descritos na literatura, podendo constituir o quadro de platipnéia-ortodeoxia¹. Descreveremos a seguir o caso de um paciente portador dessa rara situação.

cardíacas normais; ECG sem alterações isquêmicas; RX tórax com calcificações pleurais e angiotomografia de tórax sem evidências de tromboembolia pulmonar.

Evoluiu com piora progressiva da hipoxemia, necessitando internação no Centro de Terapia Intensiva (CTI), ventilação mecânica não-invasiva, e posteriormente invasiva, com duas tentativas sem sucesso de extubação.

Relato do Caso

Paciente do sexo masculino, 71 anos, branco, casado, atendido na Emergência do Hospital de Clínicas de Porto Alegre (HCPA) por dispnéia importante em repouso, sem sintomas associados. Referia dispnéia progressiva há 10 meses, com aumento de intensidade há 10 dias.

Proseguindo a investigação, foram realizadas: cintilografia pulmonar perfusional, com baixa probabilidade para tromboembolia pulmonar; Doppler de membros inferiores sem evidências de trombose venosa profunda; tomografia de tórax de alta resolução sem alterações que justificassem o grau de hipoxemia; ecocardiograma transtorácico com contraste aerado, mostrando aneurisma de septo interatrial, com passagem intensa e precoce de contraste para cavidades esquerdas, compatível com forame oval patente, sem evidências de hipertensão arterial pulmonar, ventrículo esquerdo (VE) hipertrófico, com déficit de relaxamento, função sistólica global e segmentar preservadas e com fração de ejeção (FE) = 66%; ecocardiograma transesofágico, com Doppler, com evidências de forame oval permeável com fluxo predominante direita-esquerda, sem trombos intracavitários; arteriografia pulmonar com ausência de *shunt* intrapulmonar.

Na história médica pregressa referia: tabagismo dos 31 aos 35 anos; contusão torácica sem seqüelas há 25 anos; hipertensão arterial sistêmica desde 1985 em tratamento com amlodipina, hidroclortiazida e enalapril; dislipidemia desde 1996 em uso de sinvastatina e doença do refluxo gastroesofágico em uso de omeprazol.

Ao exame físico, apresentava-se consciente, orientado, taquipnéico (FR = 28 irm), com Sat.O₂ = 88% em ar ambiente, sentado. Apresentava PA = 140/80 mmHg, FC = 96 bpm, com ritmo cardíaco regular, dois tempos, bulhas normofonéticas, sem sopros. Os pulsos periféricos dos quatro membros eram palpáveis e simétricos, com extremidades aquecidas e com cianose. Não apresentava outras alterações.

Com a hipótese diagnóstica de hipoxemia secundária ao *shunt* direita-esquerda pelo forame oval patente, foi instalado cateter de artéria pulmonar e foram coletadas gasometrias. Posteriormente, foi realizado cateterismo cardíaco com medida da saturação de oxigênio nas diferentes câmaras cardíacas (tab. 1).

Os exames mostravam: gasometria arterial, em ar ambiente, com pH = 7,53; pCO₂ = 24,9; HCO₃ = 20,3; PO₂ = 51,7; Sat.O₂ = 90,5%; hematócrito = 50%, hemoglobina = 16,5 g/dl; leucograma e plaquetas normais; enzimas

Palavras-chave

Forame oval patente, defeitos do septo atrial, anoxemia, dispnéia.

Correspondência: Thiago Lisboa •

Rua Carazinho, 559/100

90460-190 – Porto Alegre, RS

E-mail: tlisboa@hotmail.com

Artigo recebido em 28/02/06; revisado recebido em 27/05/06; aceito em 08/08/06.

Relato de Caso

Parâmetro	Cateter de artéria pulmonar	Cateterismo cardíaco
PSAP/PDAP	27/17 mmHg	26/8 mmHg
POAP	15 mmHg	-
Pressão AD	11 mmHg	8 mmHg
Pressão AE	-	11 mmHg
SO ₂ AD	73%	76%
SO ₂ Artéria Pulmonar	70%	69%
SO ₂ AE	-	93%
SO ₂ Arterial	98%	97%

PSAP – Pressão sistólica artéria pulmonar; PDAP – Pressão diastólica artéria pulmonar; POAP – Pressão de oclusão da artéria pulmonar; AD – Átrio direito; AE – Átrio esquerdo; SO₂ – Saturação de oxigênio.

Tabela 1 - Valores de pressões e saturações nas diferentes câmaras cardíacas

Como persistisse apresentando dessaturação quando colocado em posição sentada, e, com isso, necessitando ainda de ventilação mecânica a despeito da ausência de um gradiente de pressão direita esquerda, o paciente foi submetido a correção cirúrgica do forame oval patente (atriosseptoplastia) (fig. 1). Além do forame oval patente, nenhuma outra alteração foi identificada no septo interatrial. O paciente evoluiu com melhora importante de hipoxemia. Foi extubado no primeiro pós-operatório, teve alta do CTI e do hospital assintomático, persistindo estável há seis meses.

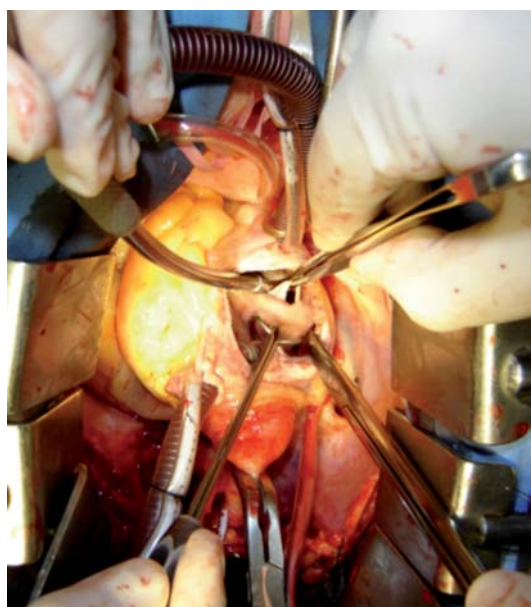


Fig. 1 - Forame oval visualizado no transoperatório.

Discussão

Esse relato descreve um homem de 71 anos com quadro clínico de platipnéia-ortodeoxia causado por *shunt* direita-esquerda através de um forame oval patente sem aumento de pressão na circulação pulmonar, e ilustra uma síndrome rara com diagnóstico que depende de um alto grau de suspeição, freqüentemente não reconhecida. Nesse caso, a exemplo de relatos anteriores, o diagnóstico foi confirmado com realização de ecocardiografia transesofágica com uso de contraste, com passagem precoce de bolhas, demonstrando a presença de *shunt* e documentando a presença de comunicação interatrial. Posteriormente, realizou cateterismo cardíaco direito e esquerdo que confirmou a presença de pressões intracardíacas normais. A saturação arterial de oxigênio mostrou-se adequada nessa avaliação, e os autores atribuem tal achado à ventilação mecânica e ao decúbito do paciente, tendo em vista que o paciente apresentava dessaturação quando em posição ereta, o que está de acordo o quadro de platipnéia-ortodeoxia.

A causa de *shunt* direita-esquerda com pressões intracardíacas normais através de uma comunicação interatrial ainda não foi completamente esclarecida, e, apesar das mais complexas ferramentas diagnósticas disponíveis, ainda resta uma série de questões acerca da fisiopatologia e do substrato anatomofisiológico que expliquem esse quadro¹⁻³.

A síndrome clínica descrita como platipnéia-ortodeoxia constitui-se em um quadro infreqüente, mas também pouco valorizado, e apresenta-se com dispnéia e hipoxemia associados à posição supina e sentada e melhora sintomática quando o paciente assume uma postura deitada. A primeira descrição desse quadro foi feita por Burchell em 1949 e desde então menos de uma centena de casos foi descrita⁴.

Sob condições normais, uma comunicação interatrial permite fluxo esquerda-direita, movido pelo gradiente pressórico e por uma maior complacência das câmaras direitas em comparação com as esquerdas. Fluxo direita-esquerda quando presente costuma acompanhar-se de alterações pressóricas na circulação pulmonar (por exemplo, embolia pulmonar maciça, hipertensão pulmonar primária), com hipertensão pulmonar e inversão do gradiente pressórico para direita-esquerda. Entretanto, alguns pacientes, como o aqui descrito, não apresentam aumento de pressão nas câmaras direitas, nem hipertensão pulmonar, fazendo com que o *shunt* se de contra um gradiente de pressão⁴.

Existe uma série de tentativas de explicar esse fenômeno⁵⁻⁷. Embora a pressão atrial média seja maior no átrio esquerdo do que no átrio direito, significativas alterações desse gradiente podem ocorrer no início da diástole e durante a contração isométrica do ventrículo direito. Essas alterações de gradiente podem ser magnificadas em situações como inspiração profunda, Valsalva, embolia pulmonar, hipoxemia, doença pulmonar obstrutiva crônica grave, infarto de ventrículo direito, pressão expiratória final positiva elevada em pacientes em posição sentada. Nesses casos, pode haver *shunt* direita-esquerda na presença de comunicação interatrial com aneurisma de septo atrial e forame oval patente⁶.

O substrato anatômico para o *shunt* com pressões normais inclui, além de uma comunicação interatrial que o permita,

um fenômeno do fluxo⁷. Esse fenômeno ocorreria por um fluxo preferencial da cava inferior em direção ao septo interatrial, como parte de um padrão circulatório prenatal remanescente.

Além disso, a complacência das cavidades cardíacas direitas parece se reduzir com a idade podendo gerar um fluxo preferencial via comunicação interatrial. Outros fenômenos que parecem facilitar alterações no fluxo incluem distorções na anatomia das relações entre a veia cava inferior e o septo interatrial através de rotação do coração no sentido anti-horário e/ou desvio mediastinal, tendo como causas mais freqüentes pneumonectomia direita, derrame pericárdico e alterações na aorta ascendente^{7,8}.

Outra abordagem que busca explicar as causas do fenômeno de *shunt* diz respeito a aspectos da embriologia, considerando o remodelamento atrial que ocorre após a incorporação do seio venoso à sua estrutura e permite fluxos independentes das veias cavas superior e inferior em direção ao septo interatrial, podendo ter, assim, participação na gênese deste fenômeno⁷.

É fundamental que se busquem nesses substratos anatomofisiológicos e em conceitos embriológicos as origens

desse fenômeno. Entretanto, a despeito desses conhecimentos, um completo entendimento dos mecanismos envolvidos na patogênese do *shunt* direita-esquerda com pressões normais ainda não pode ser obtido.

Embora os mecanismos envolvidos na patogênese não estejam completamente esclarecidos, parece haver um claro consenso em relação ao tratamento dessa situação clínica. Os relatos de caso^{1,2,8,9}, bem como a maior serie disponível¹⁰ relatando tratamento desses pacientes incluem como ponto fundamental a correção do defeito interatrial, por via percutânea ou cirúrgica. Em nosso paciente, optou-se pela correção cirúrgica da comunicação interatrial, com excelente resultado.

A síndrome de platipnéia-ortodeoxia com *shunt* direita-esquerda com pressões normais é uma situação rara e complexa, cujo mecanismo fisiopatológico ainda não está totalmente esclarecido, mas cujo diagnóstico deve ser considerado em situações de hipoxemia e dispnéia, principalmente em pacientes em posição supina ou sentados, pois o tratamento através da correção do defeito interatrial que permite o *shunt* apresenta excelentes resultados relatados na literatura e exemplificado nesta descrição.

Referências

1. Khouzaie TA, Busser JR. A rare cause of dyspnea and arterial hypoxemia. *Chest*. 1997; 112: 1681-2.
2. Grutters JC, ten Berg JM, van der Zeijden J, Jaarsma W, Ernst JM, Westermann CJ. Patent foramen ovale causing position-dependent shunting in a patient, when laying down her corset. *Eur Respir J*. 2001; 18: 731-3.
3. Kubler P, Gibbs H, Garrahy P. Platypnoea-orthodeoxia syndrome. *Heart*. 2000; 83: 221-3.
4. Cheng TO. Mechanisms of platypnea-orthodeoxia: what causes water to flow uphill? *Circulation*. 2002; 105: 47
5. Medina A, de Lezo JS, Caballero E, Ortega JR. Platypnea-orthodeoxia due to aortic elongation. *Circulation*. 2001; 104:741.
6. Acharya SS, Kartan R. A case of Orthodeoxia caused by an atrial septal aneurysm. *Chest*. 2000; 118: 871-4.
7. Zanchetta M, Rigatelli G, Ho SY. A mystery featuring right-to-left shunting despite normal intracardiac pressure. *Chest*. 2005; 128: 998-1002.
8. Robin ED, McCauley RF. An analysis of platypnea-orthodeoxia syndrome including a "new" therapeutic approach. *Chest*. 1997; 112:1449-51
9. Hegland DD, Kunz GA, Harrison JK, Wang A. A hole in the argument. *N Engl J Med*. 2005; 353: 2385-90.
10. Godart F, Rey C, Prat A, Vincentelli A, Chmait A, Francart C, et al. Atrial right-to-left shunting causing severe hypoxaemia despite normal right-sided pressures. *Eur Heart J*. 2000; 21: 483-9.