

## Efetividade da Prótese de Amplatzer® para Fechamento Percutâneo do Defeito do Septo Interatrial Tipo Ostium Secundum

Effectiveness of the Amplatzer™ device for Transcatheter Closure of an Ostium Secundum Atrial Septal Defect

Cristiano Oliveira Cardoso, Raul Ivo Rossi Filho, Paulo Renato Machado, Lisia M. Galant François, Estela S. K. Horowitz, Rogério Sarmiento-Leite

Programa de Pós-graduação do Instituto de Cardiologia do Rio Grande do Sul – Fundação Universitária de Cardiologia – Porto Alegre, RS

### Resumo

**Objetivo:** Avaliar a efetividade da prótese de Amplatzer® para tratamento de comunicação interatrial tipo *ostium secundum* (CIA OS).

**Métodos:** Estudo de coorte histórica entre novembro de 1998 e setembro de 2005, em que foram realizados 101 procedimentos para oclusão percutânea de CIA OS em nossa instituição. Os procedimentos foram efetuados no laboratório de hemodinâmica, sob anestesia geral e com monitorização por ecocardiografia transesofágica (ETE). Os pacientes foram acompanhados clinicamente e com ecocardiografia em 30 dias, seis meses e depois anualmente. O resultados são apresentados em média, desvio padrão e percentual, e a sobrevida livre de eventos foi estimada pela curva de Kaplan-Meier.

**Resultados:** Dos 101 pacientes, 60 (59,4%) eram mulheres. As médias para idade, peso, altura, índice de massa corporal e superfície corporal foram, respectivamente, de 24,3 + 18,31 anos, 51,88 + 23,76 kg, 140,59 + 39,3 cm, 23,18 + 18,9 kg/m<sup>2</sup>, e 1,24 + 0,21 m<sup>2</sup>. A prevalência de aneurisma do septo interatrial foi de 4,95%, e 98 casos eram de defeito único. O diâmetro das CIAs foi de 21,47 + 6,96 mm pela angiografia e de 21,22 + 7,93 mm pela ETE. As próteses implantadas mediam 23,92 + 7,25 mm, variando de 9 mm a 40 mm. O tempo de procedimento foi de 90,47 + 26,67 minutos e a média de internação hospitalar, de 2,51 + 0,62 dias. Os seguimentos clínico e ecocardiográfico ocorreram com 12,81 + 8,41 meses e todas as próteses estavam bem ancoradas e sem shunt residual. O sucesso do procedimento foi de 93% (94/101). Em cinco casos não se conseguiu liberação adequada do dispositivo e dois pacientes apresentaram CIA residual. Não foram registradas complicações maiores.

**Conclusão:** A prótese de Amplatzer® mostrou-se efetiva para o tratamento percutâneo de CIA OS.

**Palavras-chave:** Comunicação interatrial, Amplatzer®, tratamento percutâneo.

### Summary

**Objective:** To evaluate the effectiveness of the Amplatzer™ septal occluder in the treatment of ostium secundum atrial septal defects (OS ASDs).

**Methods:** Retrospective cohort study conducted between November 1998 and September 2005 involving 101 OS ASD transcatheter occlusion procedures in our institution. All procedures were conducted in the hemodynamic laboratory under general anesthesia with transoesophageal echocardiographic monitoring (TEE). Clinical and echocardiography assessments of the patients were conducted at 30 days, six months and on an annual basis. The results are presented as averages, standard deviations and percentages. Event-free survival was estimated using the Kaplan-Meier curve.

**Results:** From the 101 patients, 60 (59.4%) were females. Mean age, weight, height, body mass index and body surface area were, respectively: 24.3 ± 18.31 years, 51.88 ± 23.76kg, 140.59 ± 39.3cm, 23.18 ± 18.9kg/m<sup>2</sup> and 1.24 ± 0.21m<sup>2</sup>. The prevalence of interatrial septum aneurysms was 4.95%, and 98 cases had an isolated defect. ASD diameters were 21.47 ± 6.96mm using an angiography and 21.22 ± 7.93 mm using a TEE. The average size of the implanted devices was 23.92 ± 7.25mm, ranging from 9mm to 40mm. The procedure time was 90.47 ± 26.67 minutes and the average hospital stay was 2.51 ± 0.62 days. Clinical and echocardiography follow-up was conducted at 12.81 ± 8.41 months and all devices were securely anchored without any residual shunts. The procedure success rate was 93% (94/101). In five cases adequate deployment of the device was not possible and 2 patients presented residual ASD. No major complications occurred.

**Conclusion:** The Amplatzer™ septal occluder is an effective OS ASD transcatheter treatment device.

**Key words:** Atrial septal defect; Amplatzer™; transcatheter closure.

**Correspondência:** Raul Ivo Rossi Filho •

Av. Princesa Isabel, 370 – U. Pesquisa – 90620-001 – Porto Alegre, RS

E-mail: rossi.pesquisa@cardiologia.org.br

Artigo recebido em 31/05/06; revisado recebido em 29/08/06; aceito em 03/11/06.

## Introdução

A comunicação interatrial (CIA) é uma das malformações congênitas mais comuns, representando cerca de 5% a 10% dos defeitos cardíacos congênitos. Apresenta predominância em pacientes do sexo feminino, com prevalência de 1,5-3,5 mulheres para cada homem<sup>1</sup>. A CIA tipo *ostium secundum* (CIA OS) representa cerca de 75% dessa afecção, sendo os outros 25% decorrentes de CIA tipo *ostium primum*, CIA tipo seio venoso e defeito do seio coronário<sup>2</sup>. Desde 1948, quando Murray descreveu a primeira atrioseptoplastia<sup>3</sup>, o tratamento cirúrgico vem sendo a terapêutica utilizada, com excelentes resultados imediatos. Konstantinides e cols.<sup>4</sup>, Murphy e cols.<sup>5</sup>, Groundstroem e cols.<sup>6</sup> e Ross-Hesselink e cols.<sup>7</sup> demonstraram o seguimento tardio por meio do fechamento cirúrgico, com altos índices de sucesso e baixas complicações. Nas últimas décadas, vários dispositivos foram utilizados na tentativa do fechamento percutâneo da CIA OS, porém sem resultados animadores. Em 1997, Sharafudin e cols.<sup>8</sup> publicaram estudo experimental com uma nova prótese em componente único, autocentrável e auto-expansível, denominada Amplatzer® (AGA Medical Corporation, Golden Valley, EUA). Desde então, estudos clínicos vêm demonstrando que esse dispositivo apresenta resultados semelhantes aos da cirurgia<sup>9,10</sup>. Em adultos com essa afecção, várias séries com seguimento tardio têm demonstrado evolução clínica favorável<sup>11-17</sup>.

Este trabalho tem como objetivo avaliar a efetividade da prótese de Amplatzer® para tratamento percutâneo da CIA OS.

## Métodos

**Delineamento** - Estudo de coorte histórica não controlada.

**População do estudo** - Entre novembro de 1998 e setembro de 2005, foram realizados 101 procedimentos para fechamento da CIA OS no setor de hemodinâmica em nossa instituição. O critério de inclusão foi a presença de CIA OS, confirmada por ecocardiografia transtorácica (ETT) ou por ecocardiografia transesofágica (ETE), e com indicação de fechamento do defeito em razão das repercussões clínicas. Foram excluídos os pacientes com CIA tipo *ostium primum*, seio venoso, defeito do seio coronário ou que apresentassem outros defeitos congênitos associados.

**Análise estatística** - Os resultados são apresentados em média, desvio padrão e percentual. Foi calculada a curva de sobrevida por Kaplan-Meier e considerada diferença estatisticamente significante quando  $p < 0,05$ . Os dados foram analisados no programa SPSS 11.0.

**Prótese de Amplatzer®** - A prótese de Amplatzer® é constituída por uma liga metálica de nitinol (55% níquel e 45% titânio) com espessura de 0,004-0,0075 polegada, composta de dois discos interligados por uma cintura em corpo único, sendo auto-expansível e autocentrável. Um disco permanece aderido ao septo pelo lado do átrio direito e o outro pelo átrio esquerdo, sendo este maior que o primeiro. O tamanho da prótese é determinado pela "cintura da prótese", que corresponde ao diâmetro da CIA. O dispositivo, disponível em vários tamanhos (4 mm a 40 mm), é preenchido por fibra de

poliéster, que possui alto grau de trombogenicidade.

**Procedimento percutâneo** - Os procedimentos foram realizados no laboratório de hemodinâmica sob anestesia geral e com monitoramento por ETE. Durante o cateterismo, por via venosa femoral, foram registradas as pressões das cavidades direitas e esquerdas e coletadas amostras sanguíneas para oximetria e cálculo de fluxo tanto pulmonar como sistêmico. A seguir, foi ultrapassado o defeito e medido o mesmo com o balão de medição (*sizing balloon*), sendo o diâmetro distendido avaliado por ecocardiografia e por cinegrafia. O tamanho da prótese de Amplatzer® foi definido pelas medidas da ecocardiografia e da cinegrafia após a distensão com o balão, acrescentando-se 1 mm ou 2 mm. A técnica de implante da prótese foi a mesma descrita por Fontes e cols.<sup>18</sup>.

O procedimento foi monitorado por ETE com a finalidade de aferição do tamanho do defeito, acompanhamento da posição da prótese no septo, certificação da oclusão do defeito e avaliação do fluxo residual e possível comprometimento de estrutura adjacente. As bordas ideais, a distância entre as margens da CIA e as valvas atrioventriculares, veias cavas inferior e superior, seio coronário e aorta foram consideradas apropriadas quando com mais de 5 mm.

Todos os pacientes receberam ácido acetilsalicílico (AAS) na dose de 5 mg/kg antes do procedimento e antibioticoterapia profilática com cefazolina (50 mg/kg) no momento do fechamento e com oito e 16 horas após o mesmo, além de orientação para profilaxia de endocardite infecciosa e uso de AAS por seis meses após o implante.

No dia seguinte, os pacientes foram avaliados clinicamente, por meio de eletrocardiografia, radiografia de tórax e ETT. Após a alta, houve seguimento tanto clínico como ecocardiográfico com 30 dias, seis e 12 meses.

Os pacientes ou responsáveis foram esclarecidos sobre o procedimento e assinaram termo de consentimento aprovado pelo Comitê de Ética e Pesquisa de nossa instituição.

## Resultados

Neste estudo, 101 pacientes foram submetidos a implante de prótese de Amplatzer® para tratamento da CIA OS em nossa instituição. As características clínicas dos pacientes estão apresentadas na tabela 1.

De acordo com os achados eletrocardiográficos pré-procedimento: 96,03% (97/101) dos pacientes apresentavam ritmo sinusal; 2,97% (3/101), fibrilação atrial; e 0,99% (1/101), flutter atrial. Com relação à condução: 29,7% (30/101) apresentavam condução normal; 12,87% (13/101), bloqueio completo de ramo direito; e 57,42% (58/101), distúrbio de condução pelo ramo direito.

A ETE, durante o procedimento, revelou que 98 (97,02%) pacientes apresentavam CIA OS com defeito único, sendo a presença de aneurisma do septo encontrada em apenas cinco pacientes (4,95%).

Por intermédio do cateterismo cardíaco, verificou-se que a média da pressão sistólica em artéria pulmonar foi de  $23,83 \pm 1,15$  mmHg, a média da pressão diastólica em artéria pulmonar foi de  $11,27 \pm 7,14$  mmHg, e a relação do fluxo pulmonar/sistêmico (Qp/Qs) foi de 4,93.

## Artigo Original

**Tabela 1 - Características clínicas dos pacientes portadores de comunicação interatrial tipo ostium secundum submetidos a correção percutânea (n = 101)**

Característica	Valor*
Sexo – Mulheres	60 (59,4%)
Idade (anos)	24,3 + 18,31
Peso (kg)	51,88 + 23,76
Altura (cm)	140,59 + 39,3
Índice de massa corporal (kg/m <sup>2</sup> )	23,18 + 18,9
Superfície corporal (m <sup>2</sup> )	1,24 + 0,21
<b>Indicação do procedimento</b>	
- Sopro ao exame clínico	45 (44,55%)
- NYHA I	5 (4,95%)
- NYHA II	16 (15,84%)
- NYHA III	14 (13,86%)
- NYHA IV	6 (5,94%)
- Acidente vascular encefálico	2 (1,98%)
- Acidente isquêmico transitório	2 (1,98%)
- Dor torácica	8 (7,92%)
- Síncope	1 (0,99%)
- Palpitação	2 (1,98%)

\* Valores expressos em média + desvio padrão.  
NYHA - classe funcional pela New York Heart Association.

A duração dos procedimentos, o tempo de fluoroscopia e o tempo de internação hospitalar estão apresentados na tabela 2.

**Tabela 2 - Características dos procedimentos percutâneos (n = 101)**

Variável	Valor*
Duração do procedimento (minutos)	90,47 + 26,67
Tempo de fluoroscopia (minutos)	10,67 + 7,72
Tempo de internação (dias)	2,51 + 0,62
Taxa de sucesso (%)	94/101 (93%)

\* Valores expressos em média + desvio padrão.

O tamanho médio das próteses foi de 23,92 ± 7,25 mm, sendo a menor de 9 mm e a maior de 40 mm. O tamanho do defeito foi estimado por meio da distensão com o balão de medição por ETE e cinegrafia, e seus valores foram, respectivamente, de 21,22 ± 7,93 mm e de 21,47 ± 6,96 mm. Não houve diferença estatisticamente significativa em relação às medidas realizadas pelo ecocardiografista e pelo hemodinamicista (p = 0,89).

Não ocorreram complicações imediatas no momento da liberação, tais como morte, perfurações, embolização da prótese ou comprometimento neurológico. Três pacientes (2,97%) tiveram hematoma no sítio da punção femoral e um

paciente apresentou taquicardia supraventricular revertida com adenosina durante o procedimento. A taxa de sucesso foi de 93% (94/101), sendo sete os casos de insucesso. Em dois casos o *device* não ocluiu totalmente o defeito, permanecendo uma pequena CIA residual, e em outras cinco situações a prótese não foi liberada por compressão de seio coronário ou veias cavas. Nesses, os dispositivos foram retirados sem complicações e os pacientes foram posteriormente encaminhados a cirurgia. Dos dois pacientes que permaneceram com *shunt* residual após o fechamento, um foi encaminhado para cirurgia e outro foi mantido em tratamento clínico. Cefaléia, sintoma descrito após implante desse tipo de dispositivo, foi observada em três pacientes nos primeiros 30 dias, com resolução espontânea após esse período. As complicações imediatas e tardias estão apresentadas na tabela 3.

**Tabela 3 - Complicações imediatas e tardias relacionadas ao procedimento**

Complicação	Período imediato	Seguimento tardio
Morte	0	0
Perfuração cardíaca	0	0
Arritmias com necessidade de tratamento	1 (0,99%)	0
Embolização do <i>device</i>	0	0
Hematoma em sítio de punção	3 (2,9%)	0
Transfusão sanguínea	0	0
Cefaléia	3 (2,9%)	0
Trombo ou endocardite	0	0

Atualmente o seguimento tardio encontra-se com 12,81 ± 8,41 meses e 98,9% (100/101) dos pacientes apresentam-se assintomáticos (fig. 1). Apenas um paciente, tratado aos 70 anos e com hipertensão arterial pulmonar, foi hospitalizado em decorrência de descompensação da insuficiência cardíaca por duas vezes. Ao controle ecocardiográfico, evidenciou-se posicionamento adequado das próteses, sem *shunt* residual e com oclusão completa do defeito. Em nossa série, não foram observados casos de trombos relacionados ao dispositivo de Amplatzer®, endocardite ou outra complicação tardia.

## Discussão

Neste estudo, apesar de ser uma coorte com pequeno número de pacientes, foram observadas grande segurança e efetividade da prótese de Amplatzer® para oclusão da CIA OS. Nos 101 pacientes estudados, não ocorreu nenhum caso de morte, perfuração cardíaca ou outra complicação mais grave na fase hospitalar, concordando com os relatos da literatura<sup>19,20</sup>. Na evolução tardia, atualmente com 12,81 ± 8,41 meses, não foram registrados casos de trombos, embolização ou endocardite relacionados ao dispositivo, embora essas complicações já tenham sido relatadas<sup>21-23</sup>.

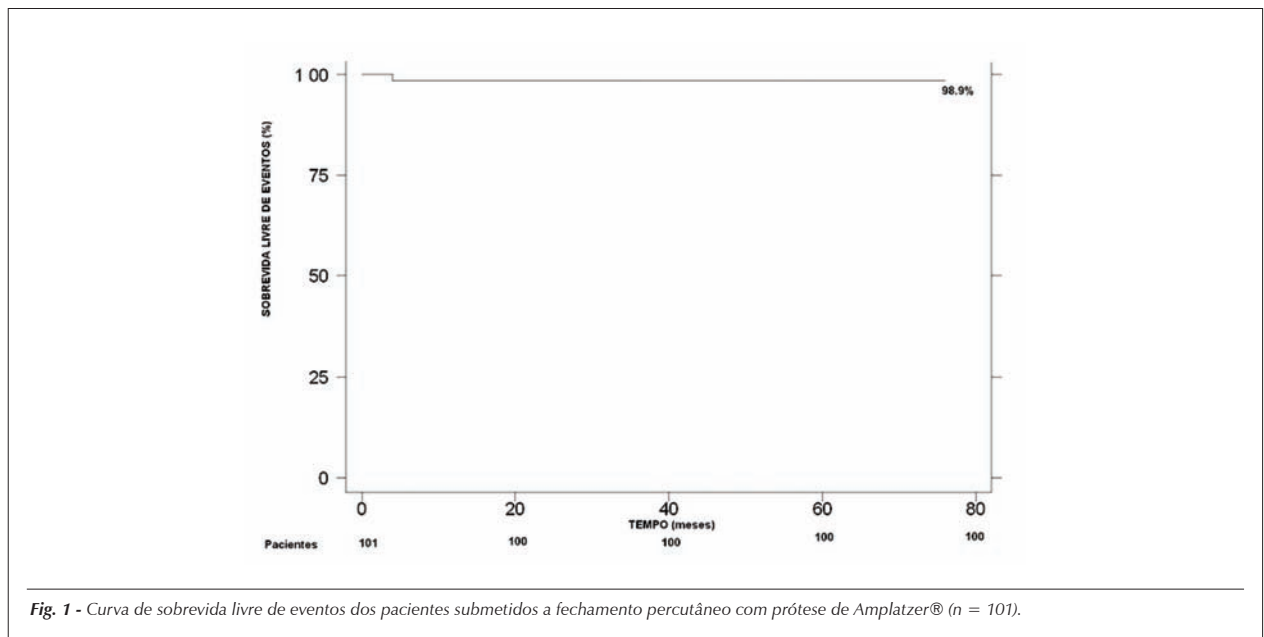


Fig. 1 - Curva de sobrevivência livre de eventos dos pacientes submetidos a fechamento percutâneo com prótese de Amplatzer® (n = 101).

Atualmente, com bastante segurança e comprovada eficácia, a prótese de Amplatzer® pode ser considerada uma alternativa ao tratamento cirúrgico em pacientes selecionados.

Outro aspecto importante e indispensável é o monitoramento com ETE durante o procedimento. Tal acompanhamento propicia adequada visualização das bordas e segurança para liberação do dispositivo, além da confirmação da não compressão de estruturas vitais, como veias cavas, seio coronário e borda aórtica. Já bem descrita na literatura, a deficiência de bordas está intimamente relacionada com o sucesso do procedimento e adequada fixação do dispositivo ao septo<sup>24,25</sup>. Se liberada sem essa criteriosa avaliação, a chance de não-oclusão completa do defeito ou embolização da prótese aumenta significativamente. Em nosso estudo, cinco dispositivos não foram liberados pela compressão de estruturas vitais do coração e tiveram de ser retirados sem danos aos pacientes. Essa abordagem confirma que a visualização adequada no implante do dispositivo, por meio de ETE, é extremamente importante.

Em nossa série, confirmamos os achados da literatura em que a prótese de Amplatzer® é uma alternativa segura como terapêutica para as CIA OS. O procedimento apresenta baixo índice de complicações hospitalares, reduzido tempo de internação e segurança comprovada no seguimento tardio<sup>26-28</sup>. Além de ser comprovadamente seguro, o tratamento percutâneo evita a toracotomia e tem a vantagem de o paciente não precisar ser submetido a clampeamento aórtico e a circulação extracorpórea, tempos fundamentais na atrioseptoplastia. Tais tempos estão diretamente relacionados à morbidade da cirurgia. Em estudo prospectivo comparando o dispositivo de Amplatzer® e o tratamento cirúrgico em crianças, Bialkowski e cols.<sup>29</sup> encontraram semelhante taxa de sucesso no fechamento (95,5% cirurgia vs. 97,9% percutâneo; p = NS), porém com maior tempo de hospitalização para cirurgia (7,5 x 2,2 dias; p < 0,001). Além disso, todas as complicações cirúrgicas (derrame pericárdico, arritmias,

sangramento, pneumonia e reoperação) foram observadas em 68,2% dos pacientes contra 6,4% no grupo Amplatzer®. A necessidade de transfusão sanguínea foi de 40,9% na cirurgia e de 2,12% no grupo do tratamento percutâneo (p < 0,001). Em outro estudo, Du e cols.<sup>30</sup> também compararam os resultados de cirurgia com o fechamento percutâneo para correção de CIA OS, encontrando taxa de sucesso de 100% para cirurgia contra 95,7% para Amplatzer® (p = 0,006). Com relação aos desfechos, as complicações maiores (embolia cerebral, perfuração cardíaca, endocardite, reoperação, morte relacionada ao procedimento, embolização da prótese ou necessidade de marcapasso definitivo) foram de 0,2% para o procedimento percutâneo e de 5,2% para a cirurgia (p < 0,001). O grupo cirúrgico apresentou maior tempo de anestesia (159,7 ± 54,1 minutos vs. 105,7 ± 43,2 minutos; p < 0,001) e de hospitalização (3,4 ± 1,2 dias vs. 1 ± 0,3 dia; p < 0,001). Não houve diferença quanto à mortalidade no período hospitalar e no seguimento tardio. Em nossa coorte, apresentamos resultados superponíveis aos resultados cirúrgicos existentes na literatura internacional.

**Limitações do estudo** - Este estudo apresenta limitações que devem ser consideradas. Trata-se de um estudo de coorte histórica sem controle com grupo submetido a cirurgia. Embora nossos resultados sejam semelhantes aos resultados cirúrgicos publicados na literatura (com relação a índices de sucesso, complicações e sucesso tardio), não podemos atestar a superioridade de um tratamento sobre outro, uma vez que o delineamento ideal seria um ensaio clínico randomizado. Além disso, o Sistema Único de Saúde (SUS) não custeia a prótese, e somente os pacientes com plano privado de saúde têm acesso a esse tipo de tratamento.

**Perspectivas futuras** - Diante do sucesso semelhante ao obtido cirurgicamente e com menor morbidade, o fechamento percutâneo da CIA OS vem crescendo cada vez mais em nosso meio, pois as complicações cirúrgicas são mais expressivas. Além disso, o procedimento é curativo na maioria dos casos

e com menor agressividade ao paciente. Em alguns países de primeiro mundo, o procedimento percutâneo tem superado a cirurgia. Já nos países em desenvolvimento, seu custo tem papel limitante na utilização rotineira. Vida e cols.<sup>31</sup>, em estudo não-randomizado conduzido na Guatemala, compararam efetividade e custos entre os dois tratamentos. As duas terapias mostraram-se efetivas, porém o grupo Amplatzer® apresentou custo superior em relação à cirurgia. Sem dúvida alguma, em um futuro próximo, a perspectiva é que o tratamento percutâneo seja mais utilizado em nosso meio, uma vez que apresenta sucesso semelhante na cura do paciente, com menor morbidade. É evidente que se faz necessário um

ensaio clínico randomizado para definitivamente atestar a superioridade de um tratamento sobre o outro.

### Conclusões

O dispositivo de Amplatzer® é seguro e efetivo para o fechamento percutâneo da CIA OS, com altos índices de sucesso, baixas complicações e manutenção adequada a longo prazo.

### Potencial Conflito de Interesses

Declaro não haver conflitos de interesses pertinentes.

### Referências

- Braunwald E, Zipes D, Libby P. Heart Disease. 6th ed. Philadelphia: Saunders Company; 2001.
- Ho YS, Baker EJ, Rigby ML, Anderson RH. Congenital heart disease, morphologic and clinical correlations. Barcelona: Mosby-Wolfe; 1995.
- Murray G. Closure of defects in cardiac septa. *Ann Surg.* 1948;128:843.
- Konstantinides S, Geibel A, Olschewski M, Görnandt L, Roskamm H, Spillner C, et al. A comparison of surgical and medical therapy for atrial septal defect in adults. *N Engl J Med.* 1995;333:469-73.
- Murphy JG, Gersh BJ, McGoon MD, Mair DD, Porter CJ, Ilstrup DM, et al. Long-term outcome after surgical repair of isolated atrial septal defect. Follow-up at 27 to 32 years. *N Engl J Med.* 1990;323:1645-50.
- Groundstroem KWE, Iivainen TE, Talvensaari T, Lahtela JT. Late postoperative follow-up of ostium secundum defect. *Eur Heart J.* 1999;20:904-9.
- Ross-Hesselink JW, Meijboom FJ, Spitaels SE, van Domburg R, van Rijen EH, Utens EM, et al. Excellent survival and low incidence of arrhythmias, stroke and heart failure long-term after surgical ASD closure at young age. A prospective follow-up study of 21-31 years. *Eur Heart J.* 2003;24:190-7.
- Sharafudin MJA, Xiaoping GU, Titus JL, Urness M, Cercera-Ceballos JJ, Amplatz K. Transvenous closure of secundum atrial septal defects. *Circulation.* 1997;95:2162-8.
- Thomson JD, Aburawi EH, Watterson KG, Van Doorn C, Gibbs JL. Surgical and transcatheter (Amplatzer) closure of atrial septal defects: a prospective comparison of results and cost. *Heart.* 2002;87:466-9.
- Cowley CG, Lloyd TR, Bove EL, Gaffney D, Dietrich M, Rocchini AP. Comparison of results of closure of secundum atrial septal defect by surgery versus amplatzer septal occluder. *Am J Cardiol.* 2001;88:589-91.
- Purcell IF, Brecker SJ, Ward DE. Closure of defects of the atrial septum in adults using the Amplatzer device: 100 consecutive patients in a single center. *Clin Cardiol.* 2004;27(9):509-13.
- Fischer G, Stieh J, Uebing A, Hoffmann U, Morf G, Kramer HH. Experience with transcatheter closure of secundum atrial septal defects using the Amplatzer septal occluder: a single center study in 236 consecutive patients. *Heart.* 2003;89:199-204.
- Chan KC, Godman MJ, Walsh K, Wilson N, Redington A, Gibbs JL. Transcatheter closure of atrial septal defect and interatrial communications with a new self expanding nitinol double disc device (Amplatzer septal occluder): a multicenter UK experience. *Heart.* 1999;82:300-6.
- Fischer G, Kramer HH, Stieh J, Harding P, Jung O. Transcatheter closure of secundum atrial septal defects with the new self-centering Amplatzer septal occluder. *Eur Heart J.* 1999;20:541-9.
- Cao QL, Du ZD, Joseph A, Koenig P, Heitschmidt M, Rhodes J, et al. Immediate and six-month results of the profile of the Amplatzer septal occluder as assessed by transesophageal echocardiography. *Am J Cardiol.* 2001;88:754-9.
- Butera G, De Rosa G, Chessa M, Rosti L, Negura DG, Luciane P, et al. Transcatheter closure of atrial septal defect in young children: results and follow-up. *J Am Coll Cardiol.* 2003;42:241-5.
- Rossi RI, Cardoso CO, Machado PR, et al. Transcatheter closure of atrial septal defect with Amplatzer® prosthesis in young children. *Catheter Cardiovasc Interv.* 2005;66(1):128.
- Fontes VF, Pedra CAC, Pedra SRF, Esteves CA, Braga SLN, Asséf JE, et al. Experiência inicial no fechamento percutâneo da comunicação interatrial com prótese de Amplatzer. *Arq Bras Cardiol.* 1998;70:147-53.
- Braga LNB, Sousa AGMR, Pedra CAC, Esteves SRF, Esteves CA, Fontes VF. Efetividade clínica e segurança do tratamento percutâneo da comunicação interatrial tipo ostium secundum com prótese de Amplatzer®. *Arq Bras Cardiol.* 2004;83:7-13.
- Herrmann HC, Silvestry FE, Glaser R, See V, Kasner S, Bradbury D, et al. Percutaneous patent foramen ovale and atrial septal defect closure in adults: results and device comparison in 100 consecutive implants at a single center. *Cathet Cardiovasc Interv.* 2005;64:197-203.
- Krumsdorf U, Ostermayer S, Billinger K, Trepels T, Zadan E, Horvath K, et al. Incidence and clinical course of thrombus formation on atrial septal defect and patients foramen ovale closure device in 1000 consecutive patients. *J Am Coll Cardiol* 2004; 43: 302-9.
- Vojacek J, Mates M, Popelová J, Pavel P. Perforation of the right atrium and the ascending aorta following percutaneous transcatheter atrial septal defect closure. *Interact Cardiovasc Thorac Surg.* 2005;4:157-9.
- Anzai H, Child J, Natterson B, Krivokapich J, Fishbein MC, Chan VK, et al. Incidence of thrombus formation on the Cardioseal and the Amplatzer interatrial closure devices. *Am J Cardiol.* 2004;93:426-31.
- Du ZD, Koenig P, Cao QL, Waight D, Heitschmidt M, Hijazi ZM. Comparison of transcatheter closure of secundum atrial septal defect using the Amplatzer septal occluder associated with deficient versus sufficient rims. *Am J Cardiol.* 2002;90:865-9.
- Podnar T, Martanovic P, Gavora P, Masura J. Morphological variations of secundum-type atrial septal defects: feasibility for percutaneous closure using Amplatzer septal occluders. *Cathet Cardiovasc Intervent.* 2001;53:386-91.
- Yew G, Wilson NJ. Transcatheter atrial septal defect closure with Amplatzer septal occluder: five years follow-up. *Cathet Cardiovasc Interv.* 2005;64(2):193-6.
- Masura J, Gavora P, Podnar T. Long-term outcome of transcatheter secundum-type atrial septal defect closure using Amplatzer septal occluders. *J Am Coll Cardiol.* 2005;45:505-7.
- Chessa M, Carminati M, Butera G, Bini RM, Drago M, Rosti L, et al. Early and late complications associated with transcatheter occlusion of secundum atrial septal defect. *J Am Coll Cardiol.* 2002;39:1061-5.
- Bialkowski J, Karwot B, Szkutnik M, Banaszak P, Kusa J, Skalski J. Closure of

- atrial defect in children. Surgery versus Amplatzer® device implantation. *Tex Heart Inst J.* 2004;31:220-3.
30. Du ZD, Hijazi ZM, Kleinman CS, Silverman NH, Larntz K, Amplatzer Investigators. Comparison between transcatheter and surgical closure of secundum atrial septal defect in children and adults. *J Am Coll Cardiol.* 2002;39:1836-44.
31. Vida VL, Barnoya J, O'Connell M, Leon-Wyss J, Larrazabal LA, Castañeda AR. Surgical versus percutaneous occlusion of ostium secundum atrial septal defects: results and cost-effective considerations in a low-income country. *J Am Coll Cardiol.* 2006;47:326-31.