

## Correção de Defeitos Cardíacos Congênitos Simples em Crianças e Adolescentes por Meio de Minitoracotomias

*Correction of Simple Congenital Heart Defects in Children and Adolescents Through Minithoracotomies*

*Wilson Luiz da Silveira, Fabiana A. Penachi Bosco, Adélio Ferreira Leite, Fernanda A. Oliveira Peixoto, Mirna de Sousa, Carlos César Elias de Souza*

*Hospital Santa Geneveva/Hospital da Criança/Fêmeina Hospital e Maternidade – Goiânia, GO*

### Resumo

**Objetivo:** Revisar a experiência de correção de defeitos cardíacos congênitos por meio de minitoracotomias.

**Métodos:** No período de janeiro de 1998 a março de 2005, 98 pacientes foram submetidos a correção de defeitos congênitos simples, por meio de minitoracotomias, em nosso serviço. A idade variou de 14 meses a 16 anos (média de 4,6 anos), todos do sexo feminino e com peso variando de 8 kg a 58 kg (média de 20 kg). O diagnóstico incluiu defeito do septo atrial em 78 casos (seis associados com drenagem anômala das veias pulmonares parcial e quatro com estenose pulmonar valvar) e defeito do septo ventricular perimembranoso em 20. Todos tiveram confirmação do diagnóstico pela ecocardiografia, não necessitando de cateterismo cardíaco. Em 10 pacientes foi utilizada minitoracotomia submamária direita e em 88, minitoracotomia com esternotomia mediana parcial.

**Resultados:** Todos os defeitos foram corrigidos com sucesso, com exposição satisfatória. O tempo médio de circulação extracorpórea foi de oito a 30 minutos (média de 10 minutos) e o tempo de clameamento aórtico, de cinco a 22 minutos (média de 12 minutos). Todos os pacientes foram extubados na sala de operação e o tempo médio de permanência hospitalar foi de três a sete dias (média de cinco dias). Não houve mortalidade operatória nem complicações pós-operatórias graves. Não foi observado nenhum defeito residual.

**Conclusão:** Nossa experiência demonstrou que as minitoracotomias são tecnicamente possíveis, sendo procedimentos seguros e efetivos em alternativa à esternotomia mediana para correção de defeitos cardíacos congênitos simples e seletivos. As vantagens dessas abordagens incluíram menor dano e manutenção tanto da continuidade como da integridade do esterno, parcial ou total, prevenindo defeito do tipo peito de pombo pós-operatório. O resultado estético foi superior ao obtido por esternotomia mediana.

**Palavras-chave:** Cardiopatias congênitas, criança, adolescente, cirurgia cardíaca.

### Summary

**Objective:** To evaluate the repair of congenital heart defects through minithoracotomies.

**Methods:** Between January 1998 and March 2005, 98 patients underwent minithoracotomies for simple congenital heart defect repairs at our institution. All patients were female between the ages of 14 months and 16 years (mean 4.6) with weights ranging from 8 to 58 Kg (mean 20). Diagnoses included 78 cases of atrial septal defects (ASD) (six with associated partial anomalous pulmonary venous drainage and four with pulmonary valve stenosis) and 20 cases of perimembranous ventricular septal defects (PVSD). All diagnoses were confirmed with an echocardiogram; therefore, cardiac catheterization was not required. A right submammary minithoracotomy was performed on 10 patients and a minithoracotomy with a partial median sternotomy was performed on 88 patients.

**Results:** All defects were corrected successfully with satisfactory exposure. Cardiopulmonary bypass times ranged from 8 to 30 min (mean 10) and aortic clamping times ranged from 5 to 22 min (mean 12). All patients were extubated in the operating room and hospital stays ranged from 3 to 7 days (mean 5). There were no deaths during the operation or severe postoperative complications. No residual shunts were observed.

**Conclusion:** Our study demonstrated that the minithoracotomy is a safe effective and technically viable alternative to a median sternotomy to correct selected simple congenital heart defects. The advantages of this approach include less trauma, partial or complete preservation of sternum continuity and integrity, and elimination of postoperative deformities such as pectus carinatum. The cosmetic outcome was superior to a median sternotomy.

**Key words:** Heart defects, congenital; child; adolescent; cardiac surgery.

**Correspondência:** Wilson Luiz da Silveira •

Rua 9, 504/1301 – Setor Oeste – 74110-100 – Goiânia, GO

E-mail: wilson@cardiol.br

Artigo recebido em 03/06/06; revisado recebido em 06/09/06; aceito em 21/10/06.

## Introdução

A introdução de técnicas cirúrgicas minimamente invasivas em cirurgia cardíaca de adultos<sup>1,2</sup> resultou em demanda por abordagens semelhantes na população pediátrica. Nos últimos 10 anos, essas técnicas evoluíram, continuamente, para a correção de defeitos do coração em crianças, especialmente nas do sexo feminino<sup>3-7</sup>. Nessa população em particular, as implicações tanto estéticas como psicológicas da esternotomia convencional mediana têm que ser consideradas e podem desempenhar papel importante na morbidez pós-operatória. Com a utilização de incisões mínimas da pele, o trauma da operação pode ser reduzido. No entanto, ainda é controverso se abordagens minimamente invasivas podem levar à redução da incidência de dor pós-operatória e de sangramento, e à melhora da função respiratória<sup>4,8</sup>.

Com o advento de dispositivos percutâneos para fechamento de defeitos do septo atrial, a eficiência de procedimentos cardíacos minimamente invasivos tem que ser comprovada. O perfil de risco de complicações intra-operatórias da cirurgia minimamente invasiva comparativamente à esternotomia tradicional também tem que ser estudado.

As abordagens cirúrgicas minimamente invasivas usadas em operações cardíacas têm sido extensamente divulgadas na literatura em ambas as populações, adulta e pediátrica<sup>3-6</sup>. As vantagens potenciais são a melhora estética e o conforto para o paciente, além do menor período de internação hospitalar, com implicações no custo total<sup>9</sup>. Abordagens na população pediátrica largamente empregadas envolvem toracotomia anterior<sup>5,8,10,11</sup> e esternotomia mínima<sup>12-14</sup>, superior ou mais baixa, com ou sem videoassistência. Importantes para o cirurgião, sobretudo na doença cardíaca congênita, são as exposições do campo operatório apropriadas para precisa correção intracárdica, segura aplicação de circulação extracorpórea por meio de um sítio central ou periférico, e adequada proteção miocárdica. Experiência crescente na aplicação de mínima esternotomia para correção de defeito septal atrial tem permitido sua utilização na correção de doença cardíaca congênita em nosso serviço.

Retroativamente, este estudo revisou a experiência e a técnica de toracotomias para correção cirúrgica de defeitos cardíacos congênitos em crianças e adolescentes tratados em nosso serviço.

## Métodos

No período de janeiro de 1998 a março de 2005, 98 crianças e adolescentes do sexo feminino, portadoras de defeitos cardíacos congênitos, foram admitidas em nosso serviço para correção cirúrgica, sendo defeito do septo atrial em 78 casos (seis associados a drenagem anômala das veias pulmonares parcial e quatro, a estenose pulmonar valvar) e defeito do septo ventricular perimembranoso em 20. A idade variou de 14 meses a 16 anos (média de 4,6 anos). O peso médio foi de 20 kg (variando de oito a 58 kg).

Os procedimentos cirúrgicos incluíram o fechamento de defeito do septo atrial em 78 (fechamento direto em 66 casos, utilizando como remendo o pericárdio autólogo em 12, sendo seis portadores de drenagem anômala parcial da veia

pulmonar superior direita em veia cava superior). Em quatro pacientes portadores de defeito do septo atrial e estenose pulmonar valvar, a comissurotomia pulmonar foi realizada via ventrículo direito. No fechamento transatrial de defeitos do septo ventricular utilizou-se remendo de pericárdio em 18 casos e fechamento direto em dois.

**Técnica cirúrgica** - Nas pacientes cujas mamas eram desenvolvidas, a prega submamária foi usada para a incisão ântero-lateral (a incisão de pele variou de 4,0 cm a 7,0 cm) (figs. 1a e 1b). Naquelas submetidas a minitoracotomia ântero-lateral direita, após administração sistêmica de heparina, foi realizada canulação da aorta pela artéria femoral direita por meio de incisão de 1,5 cm a 2,0 cm na região inguinal. A seguir, foi realizada canulação da veia cava inferior, com a utilização de cânula com ponta angulada na pele de aproximadamente 1,5 cm na altura do sétimo espaço intercostal, incisão que foi aproveitada para colocação do dreno torácico no final da operação. Isso diminuiu uma cânula pela incisão cirúrgica, proporcionando melhor visão do campo cirúrgico. A seguir realizou-se circulação extracorpórea com hipotermia moderada, de 28°C a 32°C. A veia cava superior foi, então, canulada diretamente, também com a utilização de uma cânula com ponta angulada. Finalmente, um Jelco foi fixado na aorta ascendente para infusão de cardioplegia e aspiração de ar após a realização do procedimento cirúrgico.

Nas pacientes menores, sem desenvolvimento do botão mamário, foi realizada incisão transversal da pele de 4,0 cm a 7,0 cm (fig. 2a). O tecido subcutâneo foi descolado, sendo realizada esternotomia mediana parcial utilizando-se dois

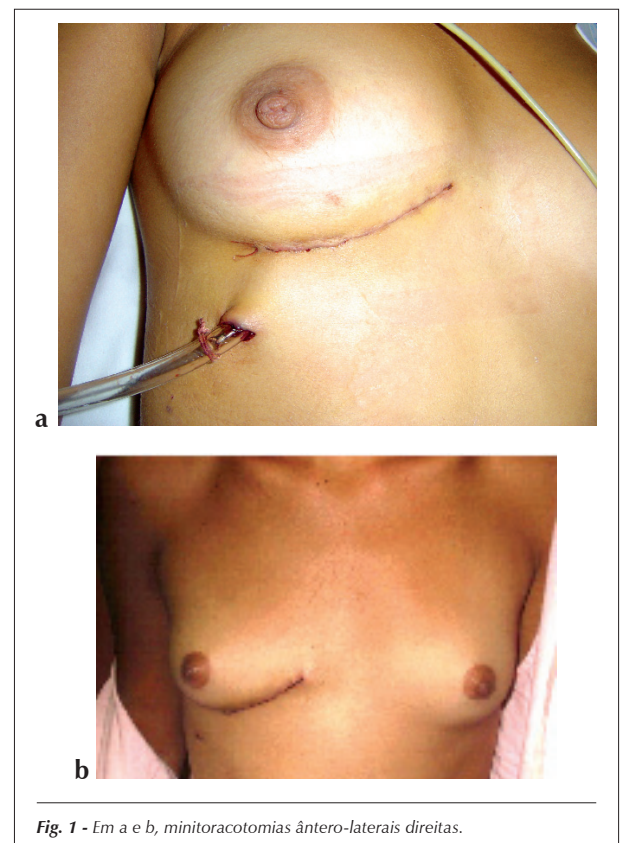


Fig. 1 - Em a e b, minitoracotomias ântero-laterais direitas.

## Artigo Original

afastadores de Finochietto cruzados (fig. 2b), um no esterno e outro na pele. Essa técnica foi também utilizada em algumas pacientes que já apresentavam mamas desenvolvidas, com bom resultado (figs. 3a e 3b). Nas pacientes submetidas a minitoracotomia com esternotomia mediana parcial, as canulações de aorta e veias cavas superior e inferior foram realizadas de maneira convencional pela incisão.

Nas pacientes portadoras de comunicação interatrial (CIA), foi utilizado pinçamento da aorta sem cardioplegia; nas restantes, foi administrada cardioplegia sanguínea fria. O átrio direito foi aberto por meio de incisão normal. Quando necessário, um remendo de pericárdio autólogo foi colhido e preparado para procedimentos adicionais. Em 66 pacientes portadoras de CIA, os defeitos foram corrigidos por suturas diretas; em 12 pacientes, das quais seis eram portadoras de drenagem anômala parcial da veia pulmonar superior, foi necessário o uso de remendo de pericárdio autólogo. Em duas pacientes portadoras de comunicação interventricular

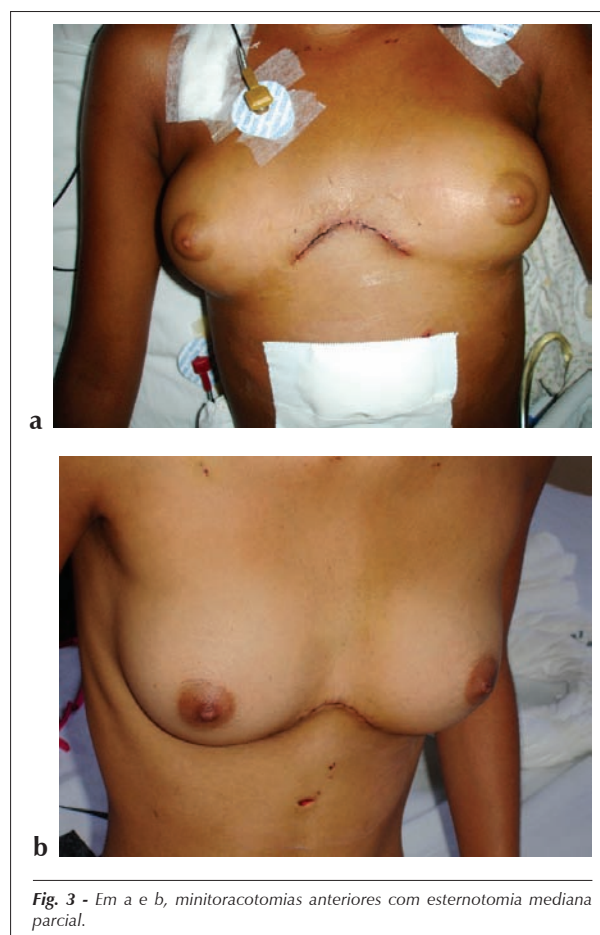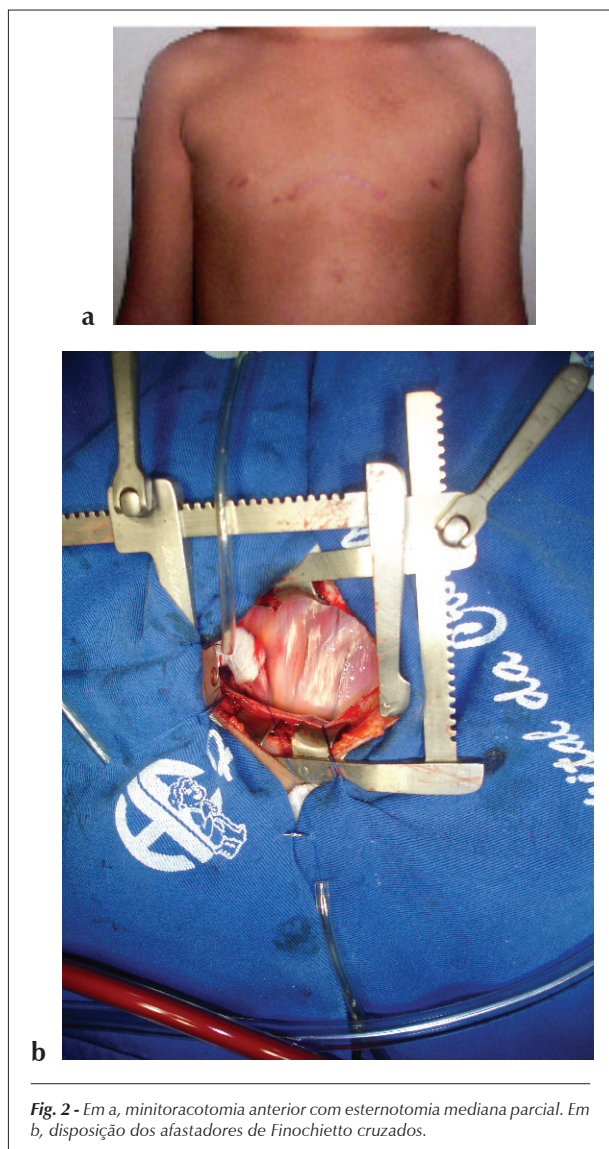
(CIV) os defeitos foram fechados com sutura direta e em 18, com remendo de pericárdio bovino.

Foram empregados procedimentos habituais de drenagem para eliminação de ar, via incisão atrial e raiz aórtica. A atriotomia foi, então, fechada, foram liberados os torniquetes das cavas, a ventilação foi restabelecida e foi feita aspiração da aorta com a utilização de jelco na aorta ascendente. A circulação extracorpórea foi gradualmente descontinuada. O pericárdio foi parcialmente fechado, sendo colocado dreno pleural ou mediastinal. Antes de fechar o tórax, foi infiltrada solução de anestésico local com vasoconstritor no terceiro, no quarto e no quinto espaços intercostais, nas pacientes submetidas a minitoracotomias ântero-laterais, e nas bordas da ferida operatória nas pacientes submetidas a toracotomias parciais. Finalmente, o tórax foi fechado de maneira rotineira, terminando com sutura de pele contínua intradérmica.

Nenhum instrumento cirúrgico especial foi utilizado para a realização desses procedimentos.

## Resultados

Todos os defeitos septais foram corrigidos com sucesso. O tempo de circulação extracorpórea variou de oito a 30 minutos (média de 10 minutos). O tempo de clampeamento aórtico variou de cinco a 22 minutos (média de 12 minutos). Todas as pacientes foram extubadas na sala de operação.



O tempo de permanência hospitalar pós-operatório foi de três a sete dias. Todas as pacientes foram seguidas, tendo sido realizada ecocardiografia de controle pós-operatório, que evidenciou função ventricular preservada e nenhum defeito residual.

## Discussão

Desde o primeiro fechamento bem-sucedido de defeito do septo atrial tipo *ostium secundum* por Gibbon, em 1953, a esternotomia mediana tem sido a abordagem padrão para correção de defeitos cardíacos congênitos. Existe, porém, interesse crescente por técnicas cirúrgicas minimamente invasivas em cirurgia cardíaca em geral e o desejo de introduzir essa técnica na população pediátrica<sup>15</sup>.

São três os principais aspectos para a mudança da abordagem cirúrgica de doença cardíaca congênita de esternotomia convencional para esternotomia mínima. O primeiro refere-se ao impacto da incisão na parede torácica, em termos estéticos, como deformidade, desconforto pós-operatório e sua possível alteração na mecânica pulmonar. O segundo refere-se à aplicação da circulação extracorpórea, levando-se em consideração o local, a canulação segura, a duração e o tempo de isquemia adequados. O terceiro refere-se à adequada exposição e à precisão da correção cirúrgica<sup>16</sup>.

Comparando-se esternotomia completa e toracotomia ântero-lateral, a última parece superior, particularmente em pacientes jovens<sup>17</sup>. Chang e cols.<sup>8</sup> demonstraram que a abordagem ântero-lateral para correção de CIA estava associada a resultado clínico significativamente melhor, porém com tempo de circulação extracorpórea notadamente mais longo no grupo minimamente invasivo. Um grupo de Pequim, na China, publicou sua experiência com correção de defeitos mais complexos (por exemplo, tetralogia de Fallot) por meio de toracotomias em crianças e adolescentes<sup>11</sup>, em que o tempo de clampeamento aórtico variou de 6 a 140 minutos (média de 31,83 minutos), com longo tempo de ventilação mecânica, que variou de 2 a 140 horas (média de 18,72 horas), e cujo tempo de internação hospitalar variou de 7 a 17 dias (média de 7,09 dias).

Outra possibilidade para limitar o número de instrumentos no campo operatório é a canulação femoral para o estabelecimento de circulação extracorpórea. Neste estudo foi utilizada essa abordagem em todas as pacientes submetidas a minitoracotomia ântero-lateral direita, enquanto a canulação venosa foi realizada pela toracotomia para canulação da veia cava superior e pequena incisão no sétimo espaço intercostal para a veia cava inferior, incisão utilizada posteriormente para colocação de dreno torácico. O emprego dessas duas técnicas reduziu o trauma da operação e melhorou a exposição cirúrgica pela menor incisão. A proteção miocárdica é um ponto muito controverso nesse contexto. Apesar de esforços e custos adicionais, acreditamos fortemente que o emprego da cardioplegia seja o método mais seguro, particularmente para uma nova técnica de operação. A cardioplegia sanguínea foi utilizada nas pacientes submetidas a correção de CIV. Como a parada fibrilatória é reconhecidamente possível para tempos operacionais pequenos, essa técnica foi utilizada para todas as correções de CIA.

Em crianças e adolescentes, foi dada preferência à esternotomia parcial mais baixa como abordagem alternativa minimamente invasiva, conforme relatado por Cundry e cols.<sup>14</sup>. Em um estudo prospectivo randomizado, Ying-long e cols.<sup>11</sup> verificaram significativo aumento do tempo cirúrgico, mas notadamente menor tempo de internação hospitalar no grupo de crianças operadas com pequena esternotomia para correção de CIA ou CIV. Em nossa série, não foi observado aumento significativo do tempo cirúrgico, mesmo não sendo utilizados instrumentais especiais, evidenciando-se que apenas a canulação aórtica requer atenção especial para evitar acidentes. Nicholson e cols.<sup>16</sup> recentemente publicaram estudo incluindo aproximadamente 104 crianças portadoras de tetralogia de Fallot, defeitos do septo atrioventricular, doenças de válvula mitral e outros defeitos corrigidos via esternotomia mínima, comparando-as a portadoras de lesões semelhantes corrigidas por esternotomia convencional. Não foi encontrada, nesse estudo, diferença significativa quanto ao tempo cirúrgico, porém o tempo de permanência hospitalar teve tendência menor no grupo de esternotomia mínima<sup>16</sup>, o que também foi observado em nossa série.

Creemos que, em pacientes do sexo feminino, uma grande esternotomia é esteticamente menos eficaz que uma pequena esternotomia ântero-lateral direita ou toracotomia transversal com esternotomia parcial. Assim, recomendamos uma dessas abordagens em pacientes do sexo feminino.

Na presente série, não foi registrado óbito. Resultado pós-operatório semelhante tem sido relatado por outros autores<sup>15-18</sup>. Desse modo, a abordagem minimamente invasiva em crianças e adolescentes pode ser considerada alternativa segura e possível em relação às técnicas convencionais. As pontuações de dor pós-operatória ou os testes de função respiratória não foram usados neste estudo, por não existir nenhum método objetivo para avaliação desses parâmetros em crianças e adolescentes.

Um aspecto importante da estética é o desenvolvimento futuro da mama e do músculo peitoral em crianças que sofreram toracotomias, especialmente no sexo feminino<sup>18</sup>. Cherup e cols.<sup>19</sup> descreveram mau desenvolvimento desses órgãos depois de toracotomia tanto ântero-lateral como póstero-lateral na infância. Dietl e cols.<sup>10</sup> recomendam abordagem subpeitoral em vez de transpeitoral, a fim de evitar mau desenvolvimento e parestesia da mama. Deve ser mencionado que essas operações foram realizadas com grandes incisões e estendidas medialmente com subluxação da junção condroesternal<sup>20</sup>. Também é conhecido que, depois de extensas toracotomias, pode ocorrer escoliose<sup>21</sup>. Hoje em dia, as incisões variam de 4 cm a 7 cm, minimizando trauma musculoesquelético e sensação de dor<sup>22</sup>. Abdel-Rahman e cols.<sup>15</sup> recomendam que a incisão da pele seja feita pelo menos 3 cm abaixo do mamilo em crianças e adolescentes com mamas pouco desenvolvidas, para evitar futuro mau desenvolvimento da mama. Em nossa série, optamos por realizar minitoracotomia com esternotomia parcial nessas pacientes, com o mesmo objetivo, uma vez que nessa abordagem o músculo peitoral é preservado. Apesar dessa limitada abordagem muscular, os resultados estéticos devem ser analisados continuamente, em *follow-up* a longo prazo. Em termos de pós-operatório, deveriam ser estabelecidas

desordens neurológica e psicológica e uma pontuação de dor objetiva, a fim de comparar as operações minimamente invasivas e as técnicas convencionais.

Em conclusão, pequena toracotomia ântero-lateral direita e minitoracotomia com esternotomia restrita em cirurgia cardíaca pediátrica representam abordagens seguras e possíveis na correção de defeitos cardíacos congênitos simples<sup>22</sup>. Comparativamente às técnicas convencionais, o

tempo da operação é ligeiramente prolongado, porém os resultados estéticos são superiores, em decorrência da incisão da pele notadamente pequena, sem aumento da morbidade e da mortalidade.

### Potencial Conflito de Interesses

Declaro não haver conflitos de interesses pertinentes.

## Referências

1. Teles CA, Aguiar LF, Petrizo A, Ribeiro E, Silva LA, Buffolo E. Revascularização do miocárdio através de minitoracotomia esquerda. *Arq Bras Cardiol.* 1997; 68: 113-6.
2. Silveira WL, Leite AF, Arteaga EF, Queiroz FC, Ferreira KA, Carvalho MC, et al. Cirurgia de revascularização do miocárdio através de minitoracotomia esquerda. *Arq Bras Cardiol.* 1998;71:747-50.
3. Burke RP. Minimally invasive techniques for congenital heart surgery. *Semin Cardiovasc Surg.* 1997; 9: 337-44.
4. Massetti M, Babatasi G, Rossi A, Neri E, Bhooyroo S, Zitouni S, et al. Operation for atrial septal defect through a right anterolateral thoracotomy: current outcome. *Ann Thorac Surg.* 1996; 62: 1100-3.
5. Rosengart TK, Stark JF. Repair of atrial septal defect through a right thoracotomy. *Ann Thorac Surg.* 1993;55:1138-40.
6. Cremer JT, Böning A, Anssar MB, Kim PY, Pethig K, Harringer W, et al. Different approaches for minimally invasive closure of atrial septal defects. *Ann Thorac Surg.* 1999; 67: 1648-52.
7. Black MD, Freedom RM. Minimally invasive repair of atrial septal defects. *Ann Thorac Surg.* 1998;65:765-7.
8. Chang CH, Lin PJ, Chu JJ, Liu HP, Tsai FC, Chung CC, et al. Surgical closure of atrial septal defects: minimally invasive cardiac surgery or median sternotomy? *Surg Endosc.* 1998; 12: 820-4.
9. Cohn LH, Adams DH, Couper GS, Bichell DP, Rosborough DM, Sears SP, et al. Minimally invasive cardiac valve surgery improves patient satisfaction while reducing costs of cardiac valve replacement and repair. *Ann Surg.* 1997; 226: 241-8.
10. Dietl CA, Torres AR, Favaloro RC. Right submammary thoracotomy in female patients with atrial septal defects and anomalous pulmonary venous connections. *J Thorac Cardiovasc Surg.* 1992; 104: 723-7.
11. Ying-long L, Hong-jia Z, Jun-hu S, Cun-tao Y. Correction of cardiac defects through a right thoracotomy in children. *J Thorac Cardiovasc Surg.* 1998; 116: 359-61.
12. Doty DB, DiRusso GB, Doty JR. Full spectrum cardiac surgery through a minimal incision: mini sternotomy (lower half) technique. *Ann Thorac Surg.* 1998; 65: 573-7.
13. Luciani GB, Piccin C, Mazzucco A. Minimally-access median sternotomy for repair of congenital heart defects. *J Thorac Cardiovasc Surg.* 1998;116:357-8.
14. Gundry SR, Shattuck OH, Razzouk AJ, del Rio MJ, Sardarf FF, Bailey LL. Facile minimally invasive cardiac surgery via ministernotomy. *Ann Thorac Surg.* 1998; 65: 1100-4.
15. Abdel-Rahman U, Wimmer-Greinecker G, Matheis G, Klesius A, Seitz U, Hofstetter R, et al. Correction of simple congenital heart defects in infants and children through a minithoracotomy. *Ann Thorac Surg.* 2001; 72: 1645-9.
16. Nicholson IA, Bichell DP, Bacha EA, del Nido PJ. Minimal sternotomy approach for congenital heart operations. *Ann Thorac Surg.* 2001; 71: 469-72.
17. Grinda JM, Folliguet TA, Dervanian P, Mace L, Legault B, Neveux JY. Right anterolateral thoracotomy for repair of atrial septal defect. *Ann Thorac Surg.* 1996; 62: 175-8.
18. Deabritz S, Sachweh J, Walter M, Mwsrer BJ. Clousure of atrial septal defects via limited right anterolateral thoracotomy as a minimal invasive approach in female patients. *Eur J Cardiovasc Surg.* 1999;15:18-23.
19. Cherup LL, Siewers RD, Futrell JW. Breast and pectoral muscle maldevelopment after anterolateral and posterolateral and thoracotomies in children. *Ann Thorac Surg.* 1986; 41: 492-7.
20. Lancaster LL, Mavroudis C, Rees AH, Slater AD, Gangel BL, Gray LA Jr. Surgical approach to atrial defects in the female: right thoracotomy versus sternotomy. *Am Surg.* 1990; 56: 218-21.
21. Westfelt JN, Nordwall A. Thoracotomy and scoliosis. *Spine.* 1991; 16: 1124-5.
22. Rothemberg SS, Pokorny WJ. Experiences with a total muscle sparing approach for thoracotomy in neonates, infants and children. *J Pediatr Surg.* 1992; 27: 1157-9.