
Estudo Angiográfico da Revascularização do Miocárdio pelo Procedimento de Vineberg Correlacionado com Imagem Intraoperatória

Angiographic Follow-Up of Myocardial Revascularization Using the Vineberg Procedure Correlated with Intraoperative Imaging

José Glauco Lobo Filho, Antonio Jorge de Vasconcelos Forte, Maria Cláudia A Leitão

Instituto Dr. Glauco Lobo, Fortaleza, CE - Brasil

Introdução

A técnica de Vineberg consiste no implante da artéria torácica interna (ATI), sem a ligadura dos seus ramos, diretamente na musculatura do ventrículo esquerdo. Nos últimos 8 anos, temos utilizado com sucesso o procedimento de Vineberg modificado pelo autor¹, obtendo uma baixa morbimortalidade e uma alta taxa de perviedade do enxerto², em mais de 60 pacientes que não puderam submeter-se a cirurgia de revascularização direta do miocárdio com anastomose ATI na artéria interventricular anterior (AIA). Nestes casos incomuns, a AIA apresentava-se, na grande

maioria dos casos, hipoplásica e com doença ateromatosa difusa, incompatível com a realização de endarterectomia e revascularização direta ou procedimentos angioplásticos. Como última tentativa terapêutica, conforme descrito na literatura atual³⁻⁵, dispõe-se da cirurgia de Vineberg. No que concerne à angiogênese, uma das justificativas para a eficácia do procedimento de Vineberg, a literatura registra demonstração da indução de angiogênese em miocárdio isquêmico humano e outros trabalhos sugerem benefícios da associação deste procedimento à terapia angiogênica⁶⁻¹⁰. Acreditamos que, no futuro próximo, contaremos com essa poderosa combinação para tratamento destes pacientes.

Palavras-chave

Angiografia, revascularização miocárdica, artéria torácica interna.

Correspondência: Antonio Jorge de Vasconcelos Forte •

Rua Silva Jatahy, 355/702, Meireles - 60165-070, Fortaleza, CE - Brasil

E-mail: ajvforte@yahoo.com.br

Artigo recebido em 15/03/07; revisado recebido em 03/06/07; aceito em 12/07/07.

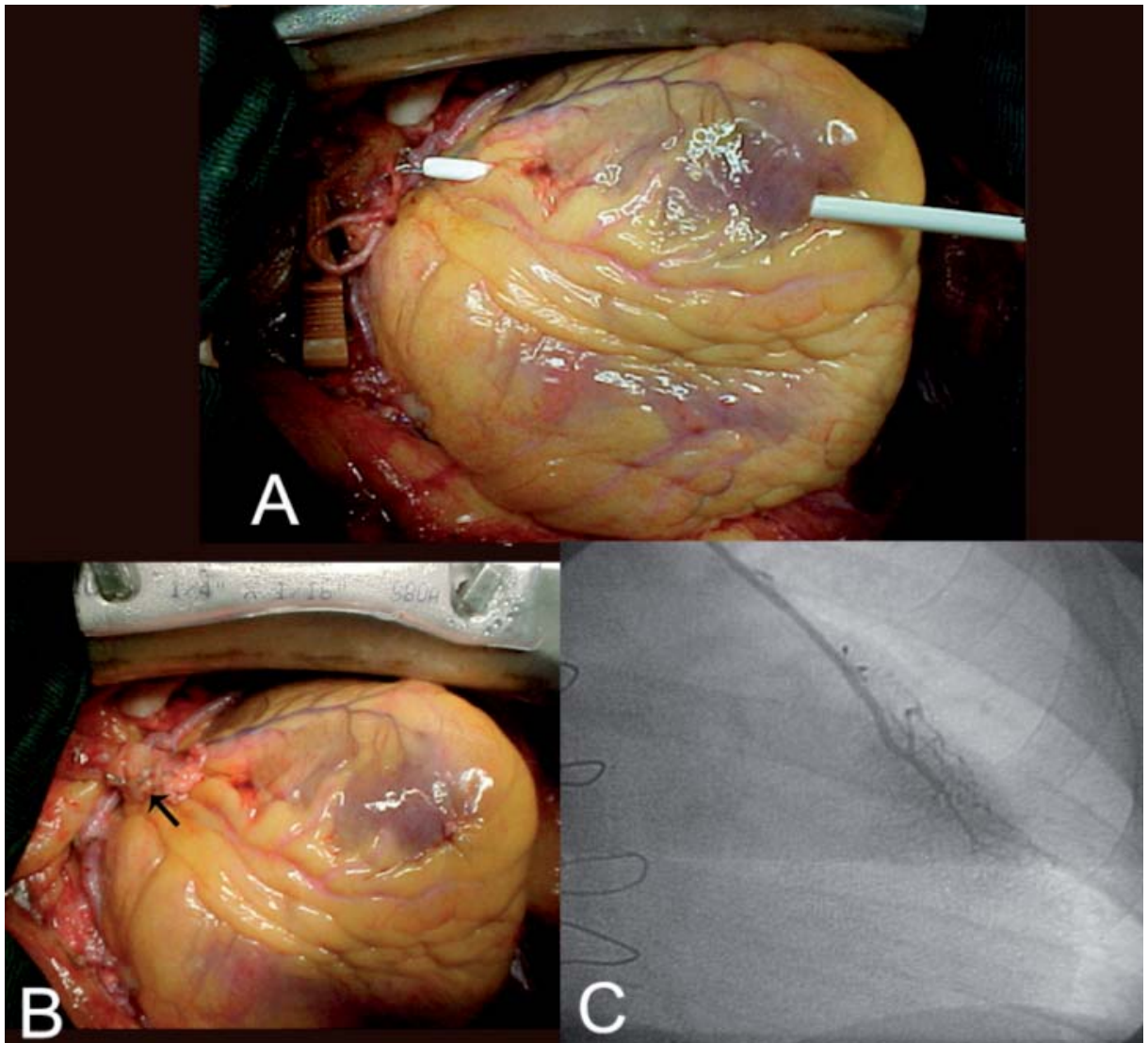


Fig. 1 - A – Criação de túnel na parede livre do ventrículo esquerdo, paralelo a artéria interventricular anterior, utilizando bainha de introdutor 10 French (procedimento modificado pelo autor); B – Porção terminal esqueletizada da artéria torácica interna (seta) posicionada dentro da musculatura livre do ventrículo esquerdo; C – Arteriografia da artéria torácica interna esquerda implantada na musculatura do ventrículo esquerdo, após 6 meses de implante, mostrando-se pèrvia e comunicante com vasos coronarianos. Incidência cranial posteroanterior.

Referências

1. Lobo JG F^o. Procedimento de Vineberg: proposta de uma variação técnica. Rev Bras Cir Cardiovasc. 2001;16: 66-9.
2. Lobo JG F^o, Forte AJV, Leitão MCA, Lobo HG F^o, Silva AA, Machado JJA. Vineberg's procedure modified technique: flow analysis, immediate postoperative results and angiographic evaluation. J Card Surg. 2006; 21 (4): 370-6.
3. Quigley RL. Synergy of old and new technology results in successful revascularization of the anterior myocardium with relief of angina in the absence of suitable targets. Heart Surg Forum. 2004;7 (5): E343-8.
4. Van Langenhove G, Serrano P, Serruys PW. Vineberg revisited: long-term survival more than two decades after direct surgical myocardial revascularization. Int J Cardiol. 2000; 73 (1): 83-6.
5. Nasu M, Akasaka T, Chikusa H, Shoumura T. Flow reserve capacity of left internal thoracic artery 23 years after Vineberg procedure. Ann Thorac Surg. 1996; 61 (4): 1242-4.
6. Pecher P, Schumacher BA. Angiogenesis in ischemic human myocardium: clinical results after 3 years. Ann Thorac Surg. 2000; 69: 1414-9.
7. Johnson WD, Chekanov VS, Nikolaychik VV, Kipshidze N. Vineberg procedure combined with therapeutic angiogenesis: old wine in a new bottle. Ann Thorac Surg. 2001; 72: 1443-4.
8. Robicsek F, Fokin AA. Vineberg Operation combined with growth factor implantation. Ann Thorac Surg. 2002; 74: 973-5.
9. Fokin AA, Robicsek F, Masters TN, Dyke CM, Gordon BE. Enhancement of the Vineberg procedure by bFGF application. J Mol Cell Cardiol. 2000; 32: 142.
10. Henry TD, Annex BH, McKendall GR, Azrin MA, Lopez JJ, Giordano FJ, et al. The VIVA Trial: Vascular endothelial growth factor in ischemia for vascular angiogenesis. Circulation. 2003; 107: 1359-65.