

Análise da Técnica de Takeuchi Usada para o Tratamento da Origem Anômala da Artéria Coronária Esquerda do Tronco Pulmonar

Analysis of the Takeuchi Procedure for the Treatment of Anomalous Origin of the Left Coronary Artery from the Pulmonary Artery

Andrea Weirich Lenzi, Leo Solarewicz, Wanderley Saviollo Ferreira, Fábio Sallum, Nelson Itiro Miyague
Hospital Infantil Pequeno Príncipe, Curitiba, PR - Brasil

Resumo

Fundamento: Avaliação dos casos de origem anômala da artéria coronária esquerda do tronco pulmonar operados com a técnica de Takeuchi, analisando o resultado cirúrgico imediato e tardio e a morbidade destes pacientes.

Objetivo: Relato uma série de casos de origem anômala da artéria coronária esquerda do tronco pulmonar operados com a técnica de Takeuchi.

Métodos: Realizou-se a análise com coleta de dados dos prontuários de doze pacientes submetidos à correção cirúrgica no período de 1981 a 2003.

Resultados: A idade média dos pacientes foi de $5,9 \pm 1,7$ meses. A clínica preponderante foi insuficiência cardíaca, principalmente nos lactentes. O eletrocardiograma inicial em dez casos mostrou onda Q em DI e aVL e sinais de isquemia miocárdica. No ecocardiograma, observaram-se padrão de miocardiopatia dilatada em seis pacientes e insuficiência mitral. A idade média da correção cirúrgica foi de $31,8 \pm 14,3$ meses. A mortalidade cirúrgica imediata foi de 16% (dois pacientes) por disfunção cardíaca. No acompanhamento ambulatorial, houve a melhora da sintomatologia e das alterações isquêmicas no eletrocardiograma, retorno da função cardíaca e melhora da insuficiência mitral. Durante o acompanhamento, três casos evoluíram com estenose supra-avalvar pulmonar.

Conclusão: A suspeita clínica dessa cardiopatia deve ser feita em todo lactente com insuficiência cardíaca. A correção cirúrgica com o emprego da técnica de Takeuchi se mostra eficaz, com baixo índice de mortalidade. Após a correção, há um retorno à normalidade da função cardíaca e a melhora da insuficiência mitral. (Arq Bras Cardiol 2008;90(3):185-190)

Palavras-chave: Coronariopatia, baixo débito cardíaco, cardiomiopatias, cardiopatias congênitas.

Summary

Background: Evaluation of a case series of anomalous origin of the left coronary artery from the pulmonary artery corrected with the Takeuchi procedure, analyzing their immediate and late surgical outcomes as well as the related morbidity.

Objective: To report a case series of anomalous origin of the left coronary artery from the pulmonary artery corrected with the Takeuchi procedure.

Methods: The analysis was based on data collected from the medical records of 12 patients undergoing surgical correction between 1981 and 2003.

Results: The mean age of the patients was 5.9 ± 1.7 months. The predominant manifestation was heart failure, especially in the infants. The baseline electrocardiogram showed a Q wave in DI and aVL and signs of myocardial ischemia in ten cases. Echocardiogram with a pattern of dilated cardiomyopathy and mitral regurgitation was found in six patients. The mean age at surgical correction was 31.8 ± 14.3 months. The immediate surgical mortality was 16% (two patients), from cardiac dysfunction. In the outpatient follow-up we observed that the symptoms, ischemic electrocardiographic changes, cardiac function and mitral regurgitation improved. Three cases progressed with supra-avalvar pulmonary stenosis during follow-up.

Conclusion: This heart disease should be suspected in every infant presenting with heart failure. Surgical correction with the Takeuchi procedure has proven efficient, with a low mortality rate. Cardiac function returns to normal and mitral regurgitation improves after surgical correction. (Arq Bras Cardiol 2008;90(3):167-171)

Key words: Coronary disease; cardiac output, low; heart defects, congenital; cardiomyopathies.

Full texts in English - <http://www.arquivosonline.com.br>

Correspondência: Andrea Weirich Lenzi •

Rua Vicente Machado, 690 apt.08 - Batel - 80420-011, Curitiba, PR - Brasil

E-mail: andreawlenzi@yahoo.com.br

Artigo recebido em 26/02/07; revisado recebido em 09/08/07; aceito em 16/10/07.

Introdução

A origem anômala da artéria coronária esquerda (OACE) é uma anomalia congênita rara, em que a artéria coronária esquerda origina-se do tronco da artéria pulmonar ou de um de seus ramos. A frequência estimada é de 0,2% dos pacientes com cardiopatia congênita^{1,2}. Aproximadamente 80% a 90% dos pacientes morrem no primeiro ano de vida quando não tratados. A morbidade também é elevada e a insuficiência cardíaca é a complicação mais frequente. Isso ocorre por causa da cardiomiopatia isquêmica provocada pela redução da perfusão miocárdica. A sobrevivência do lactente deve-se ao desenvolvimento de colaterais entre a artéria coronária direita e a esquerda, o que ameniza a isquemia².

O tratamento da doença é estritamente cirúrgico e consiste na manutenção de um sistema viável de duas coronárias. Atualmente, é feito pela técnica de reimplante da artéria coronária esquerda na aorta ou pela criação de um túnel intrapulmonar (técnica de Takeuchi³).

O objetivo deste trabalho é relatar uma série de casos operados com a técnica de Takeuchi e analisar o perfil clínico e o resultado cirúrgico.

Material e Métodos

A amostra estudada é de doze pacientes submetidos à correção cirúrgica pela técnica de Takeuchi, atendidos no Hospital Infantil Pequeno Príncipe, no período de 1981 a 2003.

Analisaram-se retrospectivamente variáveis clínicas, cirúrgicas, radiográficas (tórax), eletrocardiográficas, ecocardiográficas e de cateterismo cardíaco. A insuficiência mitral foi classificada em leve, moderada e grave, por meio da análise do jato regurgitante mitral pelo color Doppler. Todos os pacientes foram submetidos

à correção cirúrgica, com emprego da técnica de Takeuchi, pela mesma equipe médica.

Os dados serão apresentados com a média e o desvio padrão, e mediana com os valores limítrofes.

Técnica Cirúrgica

A cirurgia nesse serviço é realizada por meio de toracotomia mediana transesternal, com colocação do paciente em circulação extracorpórea com hipotermia. A técnica de Takeuchi consiste na criação de um janela aortopulmonar e de um túnel intrapulmonar, conectando o óstio da artéria coronária esquerda à aorta (fig. 1). Para esse intento, inicialmente o cirurgião realiza uma incisão transversa na parede anterior da artéria pulmonar em forma de lingüeta, a fim de expor seu interior, e, com isso, localiza o óstio da artéria coronária esquerda. Em seguida, o cirurgião cria uma pequena janela aortopulmonar por meio de duas incisões longitudinais, uma na aorta à esquerda e outra na base da lingüeta da artéria pulmonar. Assim pode-se fazer a anastomose laterolateral entre esses dois orifícios. A seguir, a lingüeta obtida da parede da artéria pulmonar é suturada em forma de túnel ao redor do orifício da artéria coronária, por chuleio contínuo. O orifício resultante na parede anterior da artéria pulmonar é reconstituído pela colocação de um remendo de PTF ou por pericárdio em chuleio contínuo. Com a saída do paciente da circulação extracorpórea, o cirurgião observa o enchimento da artéria coronária esquerda pela aorta e a necessidade de reintervenção.

Resultados

Dos doze pacientes analisados, seis casos eram do sexo feminino. A idade média da primeira consulta foi de $5,9 \pm$

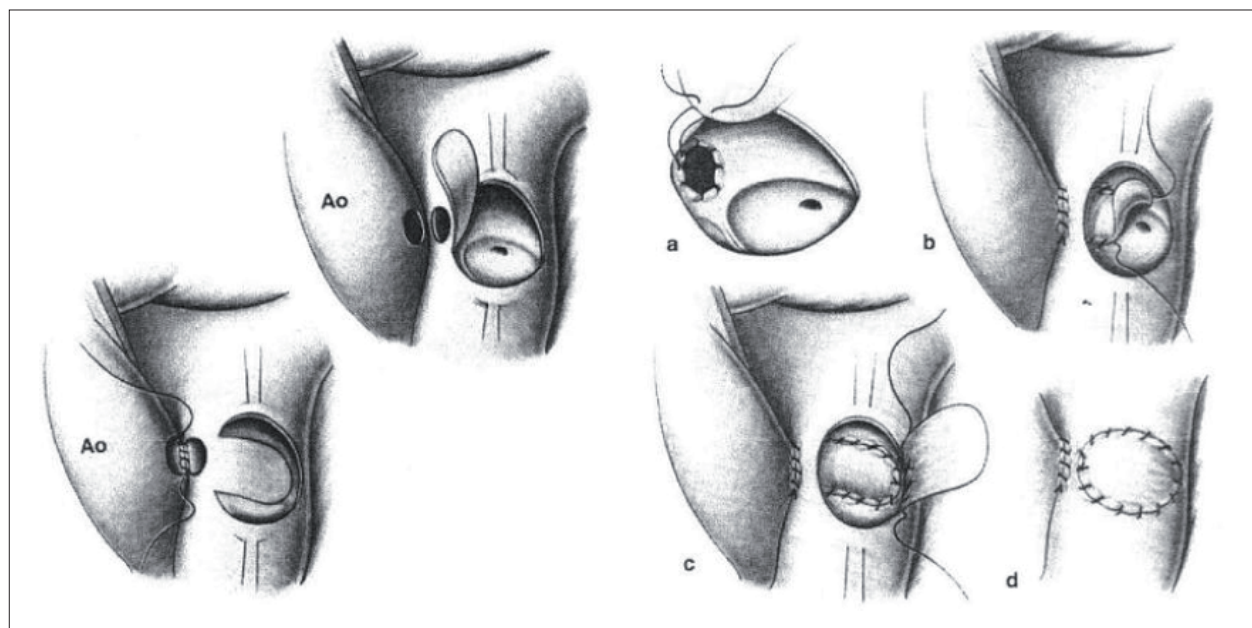


Fig. 1 - Esquema da técnica de Takeuchi. A - anastomose laterolateral entre aorta e artéria pulmonar após criação da janela aortopulmonar; B - confecção do túnel intrapulmonar envolvendo o óstio da artéria coronária esquerda; C - fechamento da artéria pulmonar com tecido autólogo; D - resultado final; Ao - aorta; Fonte: Kyrklin-Barratt-Boyes. *Cardiac Surgery third edition.*

1,7 meses (de 2 meses a 24 meses) e na época do estudo a mediana da idade foi de 57 meses (de 17 a 167 meses). O período de acompanhamento ambulatorial foi de $37,6 \pm 14,4$ meses, com mediana de 57,5 meses.

Na análise pré-operatória, oito (66%) pacientes foram referidos por insuficiência cardíaca e quatro (33%) com sintomas de irritabilidade ou dispnéia ou recusa alimentar. Cinco (41%) pacientes diagnosticados com insuficiência cardíaca congestiva faziam uso regular de medicação, sendo as mais frequentes: furosemida, captopril e digoxina. Dez (83%) apresentavam sopro de insuficiência mitral. Todos mostravam cardiomegalia à radiografia de tórax, com índice cardiotorácico médio de $0,6 \pm 0,06$, e congestão pulmonar. Os achados mais frequentes no eletrocardiograma de repouso estão na tabela 1. O ecocardiograma confirmou o diagnóstico de origem anômala da coronária esquerda em dez pacientes (83%). A insuficiência mitral presente

nos doze pacientes foi considerada leve em cinco (42%), moderada em seis (54%) e grave em um (4%). Em seis pacientes, o padrão era de miocardiopatia dilatada, com encurtamento porcentual igual ou inferior a 20% em cinco casos e todos com dimensão diastólica de ventrículo esquerdo superior aos valores normais para idade. Três (25%) pacientes tinham anomalias cardíacas congênitas associadas – persistência do canal arterial e comunicação interatrial tipo *ostium secundum* - e o terceiro paciente apresentava *sling* da artéria pulmonar.

Oito pacientes foram submetidos a cateterismo cardíaco, para confirmação diagnóstica, estudo da circulação colateral coronariana e análise das anomalias associadas.

A idade média de correção foi de $31,8 \pm 14,3$ meses. Utilizou-se a técnica modificada, com emprego de PTFE para construção do túnel intrapulmonar em dois pacientes (casos 5 e 12 - tab. 1). Em um paciente (caso 7), realizou-se conjuntamente

Tabela 1 - Dados clínicos, eletrocardiograma e ecocardiograma dos pacientes submetidos à técnica de Takeuchi

Caso	Idade (meses)	Clínica	Eletrocardiograma inicial	Ecocardiograma inicial	Idade cirurgia (meses)	Tempo follow-up (meses)
1	2	ICC	SVE, SAE, q DI e aVL, alteração difusa da repolarização	OACE, IM leve, MCPD, EP 20%	2	Óbito
2	2	ICC	SVE, SAE, q DI e aVL, supra ST DIII, alteração difusa repolarização	OACE, IM moderada, MCPD, EP 13%	29	44
3	19	ICC	SVE, q em DI e aVL, alteração difusa da repolarização	IM leve, MCPD, EP 25%, PCA	20	53
4	1	ICC	SVE, q em DI e aVL, alteração difusa da repolarização	OACE, IM leve, MCPD, EP 17%	3	Óbito
5	24	ICC	SVE, q em DI e aVL, HBAE, alteração difusa da repolarização	OACE, IM moderada, CCN	25	30
6	2	ICC	SVE, q em DI e aVL, alteração difusa da repolarização	OACE, IM moderada, CCN	141	165
7	13	ICC	SVE, SAE, SAD, q em DI e aVL, alteração difusa da repolarização	IM severa, CCN	110	103
8	5	Recusa alimentar	DCRD, q DI E aVL, supra ST V3-V6	OACE, IM moderada, MCPD, EP 10%	5	83
9	6	ICC	SVE, SAE, SVD, alteração difusa da repolarização	OACE, IM moderada, sling da artéria pulmonar	6	Óbito
10	2	Irritabilidade	SVE, alteração difusa da repolarização	OACE, IM moderada, MCPD, EP 10%, CIA OS, PCA	2	15
11	2	Irritabilidade	SVE, q em DI e aVL, alteração difusa da repolarização	OACE, IM leve, CCN	3	100
12	4	Dispnéia	SVE, q em DI e aVL, alteração difusa da repolarização	OACE, IM leve, CCN	4	109

SVE - sobrecarga do ventrículo esquerdo; SVD: sobrecarga do ventrículo direito; SAD - sobrecarga do átrio direito; SAE - sobrecarga do átrio esquerdo; HBAE - hemibloqueio anterior esquerdo; DCRD - distúrbio condução ramo direito; OACE - origem anômala artéria coronária esquerda; IM - insuficiência mitral; MCPD - miocardiopatia dilatada; EP - encurtamento porcentual; CCN - câmaras cardíacas normais; EPSV: estenose pulmonar supravalvar; GS - gradiente sistólico; ACE - artéria coronária esquerda

Artigo Original

a plastia da valva mitral (plicatura da comissura posterior) em razão da insuficiência mitral grave. Todas as anomalias congênitas associadas foram corrigidas concomitantemente.

A origem da artéria coronária esquerda do tronco pulmonar foi visualizada durante o ato cirúrgico. Em seis (50%) casos, a artéria originava-se do seio da Valsalva esquerdo, do seio direito em dois casos e do seio posterior em quatro.

Ocorreram dois óbitos (16%) na cirurgia (casos 1 e 4).

O tempo médio de permanência na unidade de terapia intensiva foi de $14,4 \pm 2,8$ dias. As intercorrências clínicas que prolongaram a estada na unidade foram: quadros infecciosos (quatro pacientes), paralisia diafragmática (dois pacientes), isquemia miocárdica (dois casos), coréia (dois casos) e síndrome de baixo débito (um caso)

Seis pacientes encontram-se em acompanhamento no serviço e um com médico cardiologista na cidade de origem. Um paciente foi a óbito (caso 9) no período de pós-operatório tardio, por causa não-cardíaca (pneumonia).

Os exames de controle mostraram melhora. A radiografia de tórax evidenciou o retorno da área cardíaca ao normal e a ausência do padrão de congestão pulmonar em todos os pacientes. O eletrocardiograma apresentou melhora significativa das alterações isquêmicas encontradas no pré-operatório (tab. 1).

Em todos os pacientes avaliados, o ecocardiograma constatou retorno da normalidade da função cardíaca e patência da artéria coronária esquerda (fig. 2). Houve regressão da insuficiência mitral na maioria dos casos.

Três pacientes desenvolveram estenose supravalar pulmonar (casos 2, 8 e 11 relacionados na tabela 1). (fig. 3), os quais foram diagnosticados pelo ecocardiograma Doppler. A correção cirúrgica foi necessária em dois pacientes (casos 8 e 11),

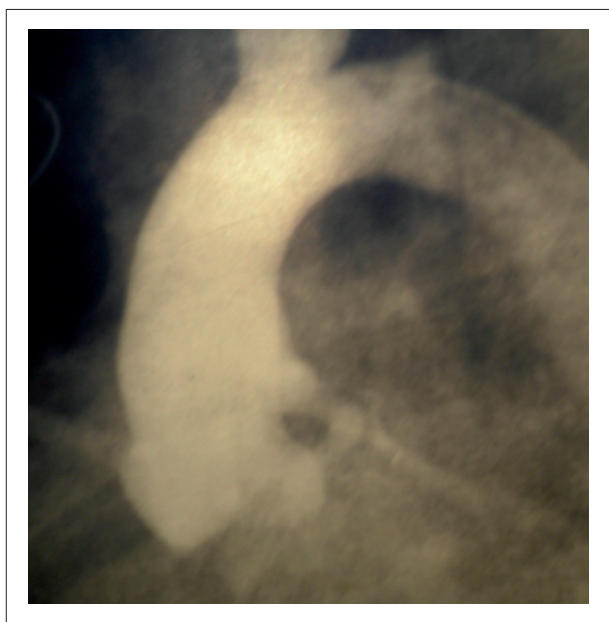


Fig. 2 - Aortograma mostra a patência da artéria coronária esquerda após a cirurgia.

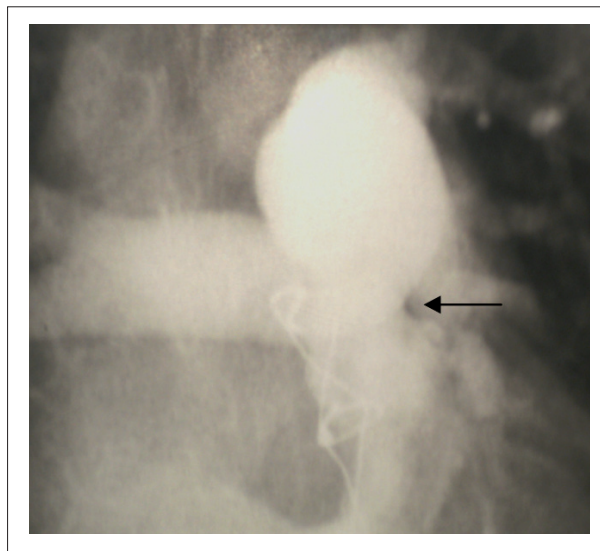


Fig. 3 - Na imagem angiográfica da artéria pulmonar, a seta mostra a estenose supravalar pulmonar, complicação da técnica de Takeuchi.

com gradientes sistólico máximo supravalar pulmonar de 72 mmHg e 127 mmHg. Após a plastia da artéria pulmonar, esses pacientes permaneceram com gradiente sistólico residual de 40 e 27 mmHg, respectivamente. O terceiro caso de estenose supravalar pulmonar encontra-se em acompanhamento e seu gradiente sistólico não apresentou aumento nos últimos meses, não necessitando de intervenção cirúrgica.

Discussão

A origem anômala da artéria coronária esquerda do tronco pulmonar é uma anomalia rara e causa de insuficiência cardíaca em lactentes. Foi descrita pela primeira vez em 1886 por patologista, com a publicação de dois casos de OACE¹. Em 1933, foi publicado como síndrome de Bland-White-Garland^{2,3}. Desde então, existem várias descrições dessa cardiopatia que enfatizam as técnicas cirúrgicas e suas evoluções. A nossa série com correção pela técnica de Takeuchi é uma das maiores na literatura pesquisada³.

A OACE apresenta-se, na maioria dos casos, como anomalia isolada, mas pode estar associada em 2% a 21% a outras malformações cardíacas, sendo as mais comuns: comunicação interatrial, coarctação da aorta e comunicação interventricular⁴⁻⁷. Em nosso estudo, apenas três pacientes apresentavam outras malformações cardíacas (PCA, CIA *ostium secundum* e *sling* da artéria pulmonar).

A origem da coronária esquerda foi predominante do seio esquerdo, concordante com a literatura⁸⁻¹⁰. Trabalhos mostram que, além dos seios de Valsalva, a artéria coronária pode originar-se dos ramos pulmonares¹¹.

A predominância de pacientes com insuficiência cardíaca nessa série deve-se fundamentalmente ao número prevalente de lactentes, faixa etária em que essa manifestação é a mais freqüente. Esse quadro clínico pode ser evidenciado em outros trabalhos, como os de Vouhé e cols.⁸ (em que 45% casos com insuficiência cardíaca eram de lactentes abaixo de

7 meses), Bunton e cols.⁵ (em que 62% casos eram lactentes com média de 3 meses de idade) e Laks e cols.¹² (com 42% casos abaixo dos 6 meses).

O eletrocardiograma tem grande importância no diagnóstico dessa cardiopatia, em que a presença da onda Q nas derivações D1 e aVL levanta a sua suspeita diagnóstica. Amaral e cols.¹³ acharam a onda Q em aVL em 91% dos pacientes, Bunton e cols.⁵ em 95% casos e Isomatsu e cols.¹⁴ em 82%. Em nosso trabalho, esse achado foi constatado em 83% dos pacientes.

O exame eletivo para confirmação diagnóstica é atualmente o ecocardiograma, mas, em nossa amostra, oito pacientes foram submetidos a cateterismo cardíaco por necessidade de confirmação diagnóstica, investigações das lesões associadas, verificação da circulação colateral e posição anatômica da coronária esquerda.

A técnica de Takeuchi³ é empregada em algumas situações específicas, como a origem da artéria coronária esquerda do seio Valsava anterior ou esquerdo, ou se o paciente é mais velho em razão do desenvolvimento de colaterais ao redor dos seios, o que dificulta a mobilização do tronco da coronária. Em nosso serviço, a técnica de Takeuchi tem sido utilizada com frequência pela familiaridade do cirurgião com esse procedimento.

A taxa de mortalidade nesta série foi de 16%, semelhante a outros centros, onde variou de 0% a 27%^{4,6,7,15,16}. As complicações tardias descritas são: regurgitação aórtica, obstrução do túnel e estenose supravalvar pulmonar. Em nosso estudo, três pacientes evoluíram com estenose supravalvar, e dois necessitaram de reintervenção cirúrgica.

Esta complicação é a mais freqüente e sua incidência varia de 18% a 60%^{3,4,5,10,13}. A necessidade de reintervenção cirúrgica gira em torno de 12% a 42%.

A correção cirúrgica da insuficiência mitral, realizada em um dos nossos casos, não é recomendada de rotina no ato cirúrgico principal, pois pode aumentar o risco cirúrgico. Além disso, com a correção da OACE há melhora da função ventricular e do tamanho do ventrículo esquerdo, por melhora da isquemia, conseqüentemente ocorre a regressão da insuficiência mitral¹⁷.

Conclusão

A origem anômala da artéria coronária esquerda do tronco pulmonar deve ser suspeitada em lactentes com clínica de insuficiência cardíaca, e seu diagnóstico pode ser realizado por métodos não-invasivos, como o ecocardiograma.

A técnica de Takeuchi é uma cirurgia com bom resultado imediato. A mortalidade no pós-operatório imediato decorre geralmente da disfunção cardíaca da miocardiopatia dilatada. No acompanhamento evolutivo desses pacientes, há melhora da sintomatologia, dos sinais de isquemia miocárdica no eletrocardiograma e da função cardíaca no ecocardiograma. A insuficiência mitral após a correção cirúrgica regride em razão da melhora da perfusão miocárdica do ventrículo esquerdo, não sendo necessária a plastia mitral. A morbidade tardia do paciente depende do desenvolvimento da estenose supravalvar pulmonar. Esta complicação não tão rara acaba sujeitando o paciente a uma nova reintervenção cirúrgica para alívio da obstrução, comprometendo sua qualidade de vida.

Referências

1. Freedom RM. Anomalous left coronary artery from the pulmonary artery: the natural and modified history of congenital heart disease. Australia: Blackwell Publishing; 2004. p 82-90.
2. Dodge-Khatami A, Mavroudis C, Backer C. Anomalous origin of the left coronary artery from the pulmonary artery: collective review of surgical therapy. *Ann Thorac Surg.* 2002; 74 : 946-55.
3. Takeuchi S, Imamura H, Katsumoto K, Hayashi I, Katohgi T, Yozu R, et al. New surgical method for repair of anomalous left coronary from pulmonary artery. *J Thorac Cardiovasc Surg.* 1979; 78 (1): 7-11.
4. Schwartz M, Jonas R, Colan S. Anomalous origin of left coronary artery from pulmonary artery: recovery of left ventricular function after dual coronary repair. *J Am Coll Cardiol.* 1997; 30: 547-53.
5. Bunton R, Jonas R, Lang P, Castaneda A. Anomalous origin of left coronary artery from pulmonary artery: ligation versus establishment of a two coronary artery system. *J Thorac Cardiovasc Surg.* 1987; 93: 103-8.
6. Lambert V, Touchot A, Serraf A, Henglein D, Planche C. Midterm results after surgical repair of the anomalous origin of the coronary artery. *Circulation.* 1996; 94 (Suppl II): II-38-II-43.
7. Sauer U, Stern H, Meisner H, Sebening F. Risk factors for perioperative mortality in children with anomalous origin of left coronary artery from pulmonary artery. *J Thorac Cardiovasc Surg.* 1992; 104: 696-705.
8. Vouhé PR, Tamisier D, Sidi D, Vernant F, Mauriat P, Povard P, et al. Anomalous left coronary artery from the pulmonary artery: results of isolated aortic reimplantation. *Ann Thorac Surg.* 1992; 54: 621-7.
9. Turley K, Szarnicki RJ, Flachsbarb KD, Richter RC, Popper RW, Tarnoff H. Aortic implantation is possible in all cases of anomalous origin of left coronary artery from pulmonary artery. *Ann Thorac Surg.* 1995; 60: 84-9.
10. Alexi-Meskishvili V, Hetzer H, Weng Y, Lange PE, Berger F, Loebe M. Anomalous origin of left coronary artery from pulmonary artery: early results with direct aortic reimplantation. *J Thorac Cardiovasc Surg.* 1994; 108: 354-62.
11. Atik E, Barbero-Macial M, Ikari NM, Ebaïd M, Jatene A. Origin of left coronary artery from right and left pulmonary arteries—clinical, anatomico surgical and follow-up evaluation of 3 cases. *Arq Bras Cardiol.* 1991; 57 (2): 121-7.
12. Laks H, Ardehali A, Grant PW, Allada V. Aortic implantation of anomalous left coronary artery. *J Thorac Cardiovasc Surg.* 1995; 109: 519-23.
13. Amaral F, Carvalho JS, Granzotti JA, Shinebourne EA. Anomalous origin of left coronary artery from pulmonary artery: profile practices medicine and results medium term of the surgical treatment. *Arq Bras Cardiol.* 1999; 72: 307-13.
14. Isomatsu Y, Imai Y, Shin oka T, Aoki M, Iwata Y. Surgical intervention for anomalous origin of left coronary artery from pulmonary artery: the Tokyo Experience. *J Thorac Cardiovasc Surg.* 2001; 121: 792-7.
15. Guikahue MK, Sidi D, Kachaner J, Cohen P, Vouhe P, Neveux JY. Anomalous left coronary artery arising from the pulmonary artery in infancy: is early operation better? *Br Heart J.* 1988; 60: 522-6.

Artigo Original

16. Berdjis F, Takahashi M, Wells W, Stiles Q, Lindesmith CG. Anomalous origin of left coronary artery from pulmonary artery: significance of intercoronary collaterals. *J Thorac Cardiovasc Surg.* 1994; 108: 17-20.
17. Michielon G, DiCarlo D, Toscano A, Di Donato RM. Anomalous coronary artery origin from the pulmonary artery: correlation between surgical timing and left ventricular function recovery. *Ann Thorac Surg.* 2003; 76: 581-8.