

Dissecção Aguda de Artéria Coronária após Troca de Valva Aórtica

Acute Coronary Artery Dissection after Aortic Valve Replacement

Fernando de Paula Machado, Roney Orismar Sampaio, Fernanda Lopez Mazzucato, Flávio Tarasoutchi, Guilherme Sobreira Spina, Max Grinberg

Instituto do Coração do Hospital das Clínicas da Universidade de São Paulo, São Paulo, SP - Brasil

A dissecção de aorta pode ocorrer tardiamente após cirurgia de troca de valva aórtica e raramente no primeiro mês pós-operatório. A dissecção de artéria coronariana é rara e normalmente ocorre depois de angiografia coronariana. Relata-se um caso raro de dissecção de artéria coronária, seguido de infarto do miocárdio, no pós-operatório imediato de troca de valva aórtica com correção e evolução bem-sucedidas.

Late aortic dissection can occur after aortic valve replacement surgery, but rarely in the first postoperative month. Coronary artery dissection is rare and usually occurs after coronary angiography. We report a rare case of coronary artery dissection followed by myocardial infarction in the immediate postoperative period of a successful aortic valve replacement with a good postoperative evolution.

Introdução

A prevalência de dissecção de aorta após cirurgia de troca de valva aórtica é estimada em 0,6%. Geralmente, ocorre de um mês a 16 anos após a cirurgia cardíaca. Além disso, 13% dos pacientes com dissecção de aorta tiveram sua valva aórtica previamente substituída¹. A dissecção aguda de aorta após cirurgia cardíaca com circulação extracorpórea e proteção do miocárdio usando solução cardioplégica é ainda mais rara (0,16% dos casos)². Canulação da aorta torácica associada a clampeamento e anastomose é causa conhecida desse fenômeno. A maioria dos casos é reconhecida no intraoperatório e prontamente corrigida.

Dissecção de artéria coronária pode ser ocorrer de forma isolada ou acompanhada de dissecção de aorta, geralmente após manipulação de cateter no momento de uma angiografia coronariana, ou até mesmo espontaneamente. A principal complicação é a oclusão arterial que ocorre em 11% das angioplastias eletivas na era pré-stent. Essa incidência tem sido reduzida para menos de 1% com a introdução dos stents³.

A seguir, descreve-se um caso de infarto agudo do miocárdio causado por dissecção de artéria coronária após substituição de valva aórtica.

Palavras-chave

Valva aórtica/cirurgia, síndrome coronariana aguda, vasos coronários, dissecção.

Relato do caso

Uma mulher de 73 anos, com história de hipertensão, hipotireoidismo, asma e grave estenose aórtica associada com regurgitação aórtica moderada apresentava classe funcional III (New York Heart Association) no momento da cirurgia cardíaca. O eletrocardiograma do pré-operatório mostrava hipertrofia ventricular esquerda (Figura 1A). O ecocardiograma mostrou um gradiente médio de 61 mmHg e um pico de gradiente de 105 mmHg, com fração de ejeção do ventrículo esquerdo de 0,65 (método Teicholz). A angiografia coronariana mostrava uma obstrução da artéria diagonal (de calibre reduzido e pequena extensão) de 80%, somada à significativa hipertrofia ventricular esquerda, e um gradiente pressórico entre ventrículo esquerdo e aorta de 80 mmHg.

Durante a cirurgia, foi encontrada valva aórtica tricúspide e calcificada, a qual foi substituída por prótese biológica número 23, com duração da circulação extracorpórea de 84 minutos. O ato cirúrgico decorreu sem intercorrências, exceto pela necessidade de controle da pressão arterial sistêmica com nitroprussiato de sódio.

No segundo dia do pós-operatório, observaram-se elevação do segmento ST na parede anterossespal (Figura 1B) e aumento de creatinofosfoquinase-MB. A paciente não teve sintomas até o terceiro dia do pós-operatório, quando apresentou dor anginosa típica durante o repouso. Feita a hipótese diagnóstica de infarto agudo do miocárdio, foi encaminhada para angiografia coronariana de urgência (Figura 2). A angiografia demonstrou dissecção desde o tronco da coronária esquerda até seus ramos, ou seja, descendente anterior esquerda e circunflexa esquerda. A dissecção atingiu também a artéria coronária direita. A paciente foi submetida à cirurgia de revascularização coronária: a artéria mamária interna esquerda foi anastomosada com a descendente anterior esquerda, e realizou-se ponte de veia safena da aorta para o ramo marginal esquerdo da circunflexa e para a artéria coronária direita. Não se observou dissecção na aorta.

Correspondência: Roney Orismar Sampaio •

Divisão de Clínica - Unidade de Cardiopatias Valvares - Instituto do Coração - Av. Enéas de Carvalho Aguiar, 44, andar AB - 05403-000 - São Paulo, SP - Brasil
E-mail: orismar@cardiol.br, sampaioroney@yahoo.com.br, val_roney@incor.usp.br
Artigo recebido em 16/09/08; revisado recebido em 05/02/09; aceito em 18/08/09

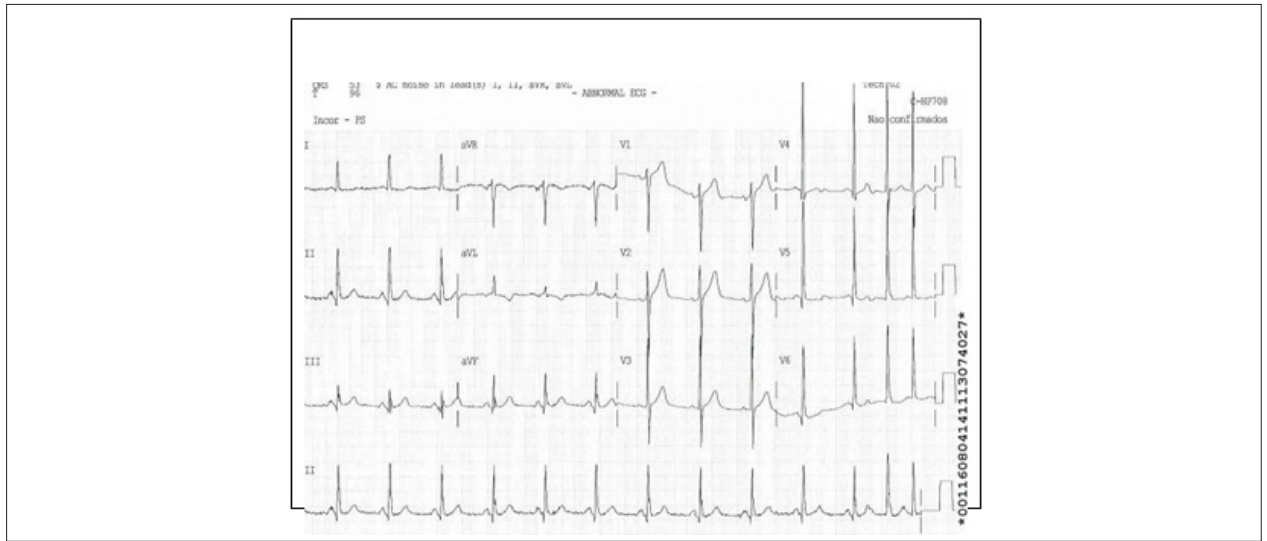


Fig. 1A - Eletrocardiograma pré-operatório mostrando ritmo sinusal e hipertrofia de ventrículo esquerdo.

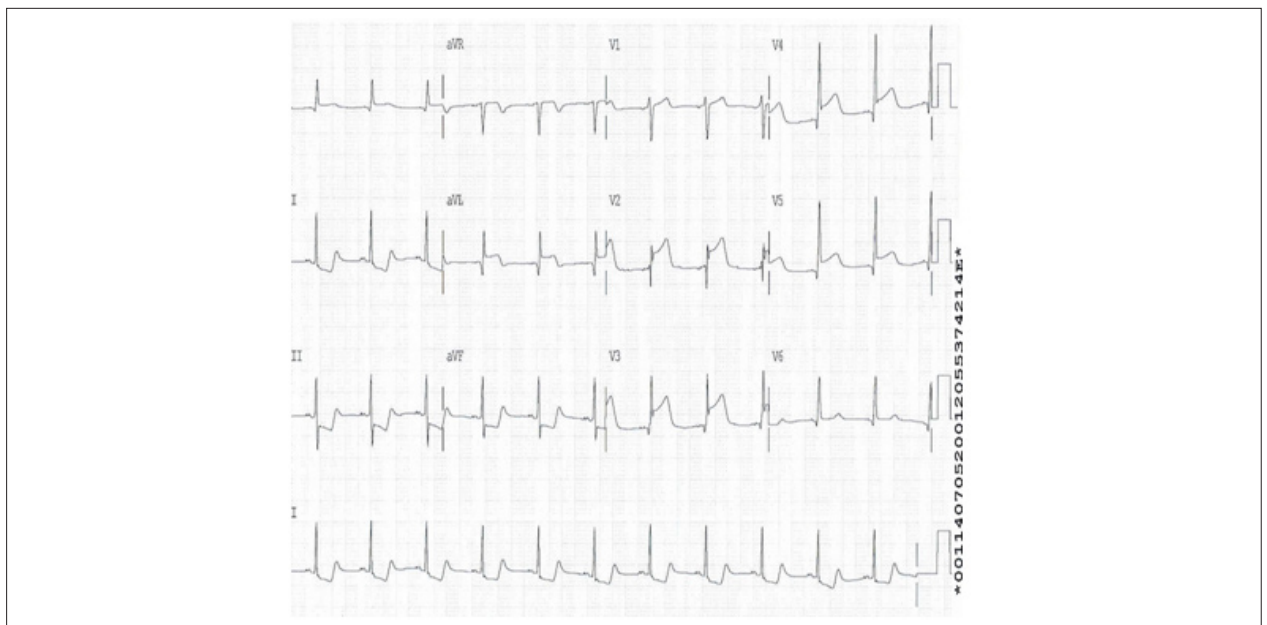


Fig. 1B - Segundo dia pós-operatório indicando ritmo sinusal com elevação do segmento ST de V1 a V6 e DI e AVL.

Depois da revascularização, a paciente permaneceu bem com resolução da angina e normalização do eletrocardiograma.

Comentários

Descreve-se um caso de dissecção de artéria coronária após cirurgia de troca de valva aórtica, provavelmente decorrente de hipertensão no intraoperatório e pós-operatório imediato. Infarto agudo do miocárdio foi diagnosticado por eletrocardiograma e alteração de marcadores de necrose miocárdica, e angina apareceu mais tardiamente. A presença de angina sem melhora com controle pressórico determinou

a urgência do estudo hemodinâmico com subsequente tratamento cirúrgico.

Embora não muito frequentes, há relatos de casos de dissecção da aorta após a troca valvar aórtica. Entretanto, os autores não encontraram descrições de casos em que houvesse dissecção da artéria coronária após a substituição da valva aórtica^{1,2}. A fragilidade ou pequena espessura na parede aórtica, usualmente por deficiência de colágeno, e regurgitação aórtica são fatores de risco independentes para o aparecimento de dissecção de aorta proximal no momento da troca da valva aórtica. Outros fatores de risco incluem hipertensão e valva bicúspide⁴.

Relato de Caso

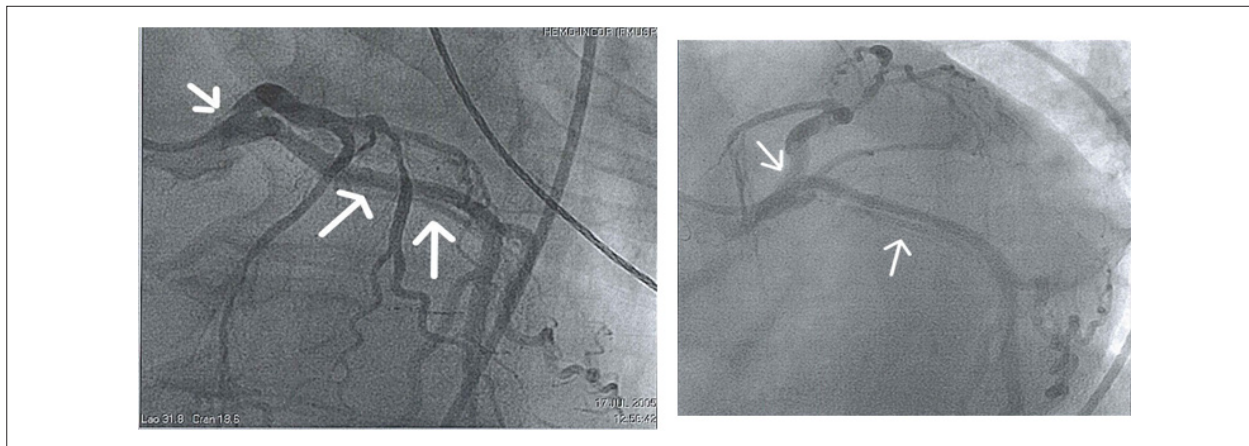


Fig. 2 - Angiografia coronariana indicando dissecção de tronco, artéria coronária esquerda, artéria descendente anterior e circunflexa (setas).

A dissecção de aorta no intraoperatório é rara, mas uma séria complicação após cirurgia cardíaca, e sua incidência varia de 0,16% a 0,25%⁵. Fatores predisponentes são aterosclerose, hipertensão significativa, necrose medial cística, doenças vasculares do colágeno e uma fina ou dilatada aorta ascendente^{5,6}. A dissecção é frequentemente identificada após desclampamento aórtico, mas poderá também ocorrer no momento da canulação, do camplamento ou da decanulação. Nessa situação, um ecocardiograma transesofágico é um método bom e prático para confirmar o diagnóstico. Se a expansão da dissecção é limitada, uma técnica de plicatura pequena pode ser usada sem mobilização da cânula aórtica.

Quando ocorrem grandes dissecções ou constata-se síndrome do baixo débito, a cânula deve ser removida para outro acesso arterial, como as artérias femoral e axilar⁷. No caso em discussão, não houve nenhuma intercorrência durante o ato cirúrgico que pudesse ser indicada como a causa da dissecção da coronária.

Infarto agudo do miocárdio pode ocorrer após cirurgia cardíaca, principalmente após revascularização coronariana. Métodos modernos de proteção miocárdica e técnicas cirúrgicas têm sido desenvolvidos. No entanto, observam-se casos ocasionais de doença aterosclerótica na porção distal das artérias coronárias, espasmo, embolia ou trombo em vasos nativos ou enxertados⁷. Outras causas de isquemia miocárdica são inadequada proteção miocárdica durante cirurgia, aumento da demanda de oxigênio, como visto em pacientes com hipertrofia ventricular esquerda, e instabilidade hemodinâmica. O diagnóstico de infarto agudo no pós-operatório de cirurgia cardíaca pode ser difícil por causa da ausência de dor enquanto há sedação e analgesia e frequente elevação de marcadores de necrose miocárdica por manipulação cirúrgica. Na paciente em questão, havia

uma única obstrução prévia de artéria coronária num ramo de pouca importância e hipertrofia ventricular esquerda, no entanto o aumento enzimático associado com a angina indicou necessidade de angiografia coronariana.

A dissecção de artéria coronária pode causar infarto do miocárdio, principalmente depois de angioplastia coronariana percutânea transluminal. Outra forma rara é a dissecção espontânea das artérias coronárias. A grande maioria (80%) ocorre em mulheres jovens no período periparto ou naquelas que utilizam contraceptivos orais. O tratamento é variável, mas segue o procedimento usual de outras causas de infarto agudo do miocárdio⁸.

Descrevemos um raro caso de dissecção de artéria coronária após cirurgia de troca de valva aórtica, provavelmente decorrente de hipertensão no intraoperatório e pós-operatório imediato. O infarto agudo do miocárdio foi diagnosticado por alterações eletrocardiográficas e de marcadores laboratoriais de necrose miocárdica, com aparecimento de angina tardiamente. Sua refratariedade indicou cinecoronariografia de urgência com subsequente tratamento cirúrgico.

Potencial Conflito de Interesses

Declaro não haver conflito de interesses pertinentes.

Fontes de Financiamento

O presente estudo não teve fontes de financiamento externas.

Vinculação Acadêmica

Não há vinculação deste estudo a programas de pós-graduação.

Referências

1. von Kodolitsch Y, Simic O, Schwartz A, Dresler C, Loose R, Staudt M, et al. Predictors of proximal aortic dissection at the time of aortic valve replacement. *Circulation*. 1999; 100: II287-II294.
2. Still RJ, Hilgenberg AD, Akins CW, Daggett WM, Buckley MJ. Intraoperative aortic dissection. *Ann Thorac Surg*. 1992; 53 (3): 374-9.
3. Rogers JH, Lasala JM. Coronary artery dissection and perforation complicating percutaneous coronary intervention. *J Invasive Cardiol*. 2004; 16 (9): 493-9.
4. Shen CH, Wu CC, Hung CM, Ho WM. Intraoperative aortic dissection--a case report. *Acta Anaesthesiol Sin*. 2002; 40 (2): 85-9.
5. Sakakibara Y, Matsuda K, Sato F, Matsuzaki K, Jikuya T, Mitsui T. Aortic dissection complicating cardiac surgery in a patient with calcified ascending aorta. *Jpn J Thorac Cardiovasc Surg*. 1999; 47 (12): 625-8.
6. Shinichi M, Akihiko U, Toshiaki A, Yuichi U. Management of intraoperative aortic dissection with a direct cannulation on the intimal flap. *Interactive Cardiovascular and Thoracic Surgery*. 2003; 2: 636-8.
7. Obarski TP, Loop FD, Cosgrove DM, Lytle BW, Stewart WJ. Frequency of acute myocardial infarction in valve repairs versus valve replacement for pure mitral regurgitation. *Am J Cardiol*. 1990; 65 (13): 887-90.
8. Leone F, Macchiusi A, Ricci R, Cerquetani E, Reynaud M. Acute myocardial infarction from spontaneous coronary artery dissection a case report and review of the literature. *Cardiol Rev*. 2004; 12 (1): 3-9.