

Caso 04/12 - Homem, 44 Anos, Portador de Valvopatia Reumática com Múltiplas Cirurgias de Trocas Valvares Aórticas, Internado para Tratamento de Insuficiência Cardíaca Congestiva

Case 04/12 – A 44-Year-Old Male with Rheumatic Valvular Heart Disease with Multiple Previous Surgeries of Aortic Valve Replacement Admitted for Treatment of Congestive Heart Failure

Danilo Guercio Fernandes, Luiz Mário Baptista Martinelli, Vera Demarchi Aiello

Instituto do Coração (InCor) HC-FMUSP, São Paulo, SP - Brasil

Homem de 44 anos de idade, com história de surtos reumáticos na infância e adolescência e múltiplas operações de troca de valva aórtica foi internado com insuficiência cardíaca descompensada.

A doença atual iniciou-se com surtos reumáticos que foram caracterizados por febre e artrite de joelho direito, entre os 7 e os 11 anos. Aos 15 anos, houve aparecimento de palpitações paroxísticas. Aos 16 anos, iniciou seguimento ambulatorial no InCor. Foi feito o diagnóstico de dupla lesão aórtica e doença reumática em atividade.

O eletrocardiograma (ECG) da época revelou sobrecarga ventricular esquerda intensa; a radiografia do tórax revelou cardiomegalia +++/4+.

Aos 17 anos, as palpitações ficaram mais frequentes e houve aparecimento de dispnéia nos médios esforços.

O exame físico no primeiro atendimento (maio de 1977) revelou frequência de pulso de 80 bpm, pressão arterial 100/0 mmHg; a ausculta pulmonar foi normal, a ausculta cardíaca revelou sopro sistólico +++/4+ em área aórtica e sopro diastólico aspirativo em borda esternal esquerda. Havia, também, presença de terceira bulha, o abdome não apresentava alterações, não havia edema, e o pulso era de ascensão e descensão rápidos. Fazia uso de digoxina (0,25 mg diários) e profilaxia de febre reumática com penicilina benzatina 1.200.000 unidades intramuscular (IM) a cada duas semanas. Foi indicado o tratamento cirúrgico da valva aórtica.

Palavras-chave

Febre reumática / complicações; doença das valvas cardíacas / cirurgia; valva aórtica / anormalidades; valva aórtica / cirurgia.

Editor da Seção: Alfredo José Mansur (ajmansur@incor.usp.br)

Editores Associados: Desidério Favarato (dclfavarato@incor.usp.br)

Vera Demarchi Aiello (anpvera@incor.usp.br)

Correspondência: Vera D. Aiello •

InCor – Av. Dr. Enéas de Carvalho Aguiar, 44. CEP 05403-000, São Paulo, SP – Brasil

E-mail: anpvera@incor.usp.br

Após a indicação do tratamento cirúrgico, houve várias tentativas de internação, contudo foram frustradas por frequentes episódios de febre e artralgia de joelhos, tratadas como atividade da doença reumática e, também, pela persistência do quadro foi feita investigação para endocardite infecciosa. Finalmente, foi submetido a troca de valva aórtica por bioprótese de dura-máter em 1979 (aos 19 anos de idade) e tornou-se assintomático por cinco anos, até 1984, quando retornaram as queixas semelhantes àquelas anteriores à cirurgia. Houve aparecimento de sopro sistólico rude +++/4+ irradiado para fúrcula e ponta.

O ECG revelou sobrecarga de câmaras esquerdas. A radiografia revelou cardiomegalia +++/4+.

O ecocardiograma revelou ventrículo esquerdo de dimensões normais (diástole 53 mm e sístole 36 mm), o átrio esquerdo era de 36 mm e havia dilatação da raiz da aorta (42 mm). Havia hipertrofia concêntrica de ventrículo esquerdo e a prótese foi considerada normofuncionante.

A medicação nesse período era 0,25 mg de digoxina, 40 mg de furosemida diários e penicilina benzatina de 15 em 15 dias.

Em dois anos queixou-se de dor precordial e dispnéia inicialmente aos esforços grandes e depois aos moderados. Houve queixas de artralgias generalizadas em várias ocasiões.

Nova avaliação revelou as seguintes alterações ecocardiográficas (julho de 1986): hipertrofia concêntrica de ventrículo esquerdo com espessura de septo e parede posterior de 14 mm, dilatação de ventrículo esquerdo (66 mm) com função sistólica preservada (Fração de ejeção de ventrículo esquerdo - FEVE = e 64%), dilatação de aorta (44 mm), o átrio esquerdo normal (36 mm) e rotura do folheto não coronariano da prótese aórtica com insuficiência aórtica moderada.

O cateterismo cardíaco (agosto de 1986) revelou átrio direito 2 mmHg; ventrículo direito (S/Di/Df) 51/0/12 mmHg; pressão arterial pulmonar (S/D/Med) 62/30/45 mmHg; pressão capilar pulmonar (média) 31 mmHg; ventrículo esquerdo (S/Di/Df) 138/0/37 mmHg; aorta (S/D/Med) 90/44/61 mmHg. Em resumo, havia hipertensão de ventrículo direito, de artéria pulmonar e diastólica final de ventrículo esquerdo. O ventrículo esquerdo apresentava hipocinesia difusa moderada e havia refluxo acentuado de prótese aórtica.

O paciente foi submetido à nova troca valvar por prótese de pericárdio bovino (20 agosto de 1986). Houve complicações como pericardite e atelectasia em base esquerda, contudo o paciente recebeu alta hospitalar sem alterações, exceto presença de atrito pericárdico, no 13º dia de pós-operatório.

Nova avaliação ecocardiográfica (28 agosto de 1989) revelou ventrículo esquerdo de dimensões normais (53 mm em diástole) e fração de ejeção de 74%; aorta de 42 mm, átrio esquerdo de 30 mm, ventrículo direito de 20 mm e espessura de septo e parede posterior de 18 mm. Havia gradiente médio de 10 mmHg na prótese aórtica a qual era competente.

Cinco anos após (outubro de 1991), o paciente foi internado por febre, mal estar geral e petéquias conjuntivais. A frequência cardíaca era 90 bpm, a pressão arterial 120 x 70 mmHg; os pulmões estavam limpos, havia sopro sistólico ++ em foco aórtico; não havia alterações no exame do abdômen e membros inferiores. Foi feito o diagnóstico de endocardite infecciosa e o paciente foi internado, recebendo tratamento antibioticoterápico com penicilina cristalina, oxacilina e gentamicina. Havia leucocitose ($18.200/\text{mm}^3$ – 25% bastões; 61% segmentados; 9% linfócitos e 5% monócitos).

O ECG revelou taquicardia sinusal e sobrecarga ventricular esquerda (Figura 1)

Novo ecocardiograma não revelou alterações, exceto insuficiência aórtica. Não houve crescimento de microorganismos nas hemoculturas, entretanto o paciente recebeu antibióticos por seis semanas.

O paciente evoluiu oligossintomático por mais dois anos quando em 1993 queixou-se de dispneia aos mínimos esforços.

Nova avaliação por estudo hemodinâmico (1º novembro de 1993) revelou pressão média de átrio direito 2mm, ventrículo direito (S/Di/Df) de 65/0/5 mmHg; artéria pulmonar (S/D/med) 65/28/43 mmHg; capilar pulmonar (S/D/med) 25/35/30mmHg; ventrículo esquerdo (S/Di/Df) 153/0/30 mmHg; aorta (S/D/Med) 115/52/74mmHg; havia insuficiência aórtica acentuada; não havia lesões obstrutivas de coronárias e o ventrículo esquerdo apresentava dilatação e hipocinesia difusa moderada.

O paciente foi novamente submetido à troca de valva aórtica, agora com aposição de prótese mecânica St. Jude (1993).

O paciente tornou-se assintomático e fazia uso de losartana 50 mg, espironolactona 25 mg, digoxina 0,25 mg, e varfarina.

Cerca de oito anos após (2002), o paciente apresentava dispneia em esforços moderados, e o exame clínico e ecocardiográfico revelaram insuficiência mitral acentuada.

Houve progressão da dispneia até mínimos esforços e repouso, ficando internado com quadro de fibrilação atrial, que foi cardiovertida sem melhora hemodinâmica. Foi reinternado duas semanas após por insuficiência cardíaca descompensada;

O exame físico (10 setembro de 2004) revelou frequência cardíaca de 140 bpm, pressão arterial 110/80 mmHg; a ausculta pulmonar revelou diminuição de murmúrio vesicular na base e estertores crepitantes até terço médio; a ausculta cardíaca revelou bulhas rítmicas, sopro sistólico em área aórtica e mitral; o abdômen não apresentou alterações e havia edema ++ de membros inferiores.

O ECG (11 setembro de 2004) revelou flutter atrial, frequência cardíaca de 72 bpm, bloqueio de ramo esquerdo (Figura 2). Em exames de laboratório (15 setembro de 2004), foi detectada leucocitose (Tabela 1).

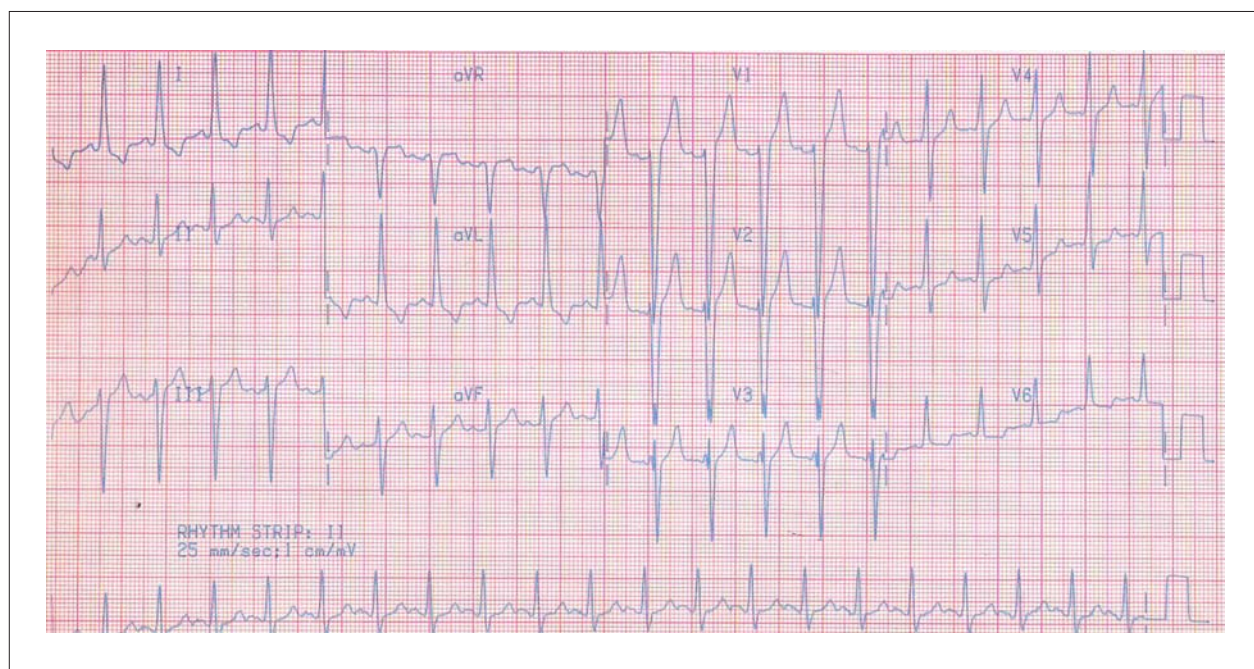


Fig. 1 – ECG: Eletrocardiograma. Ritmo sinusal, sobrecarga ventricular esquerda.

Correlação Anatomoclínica

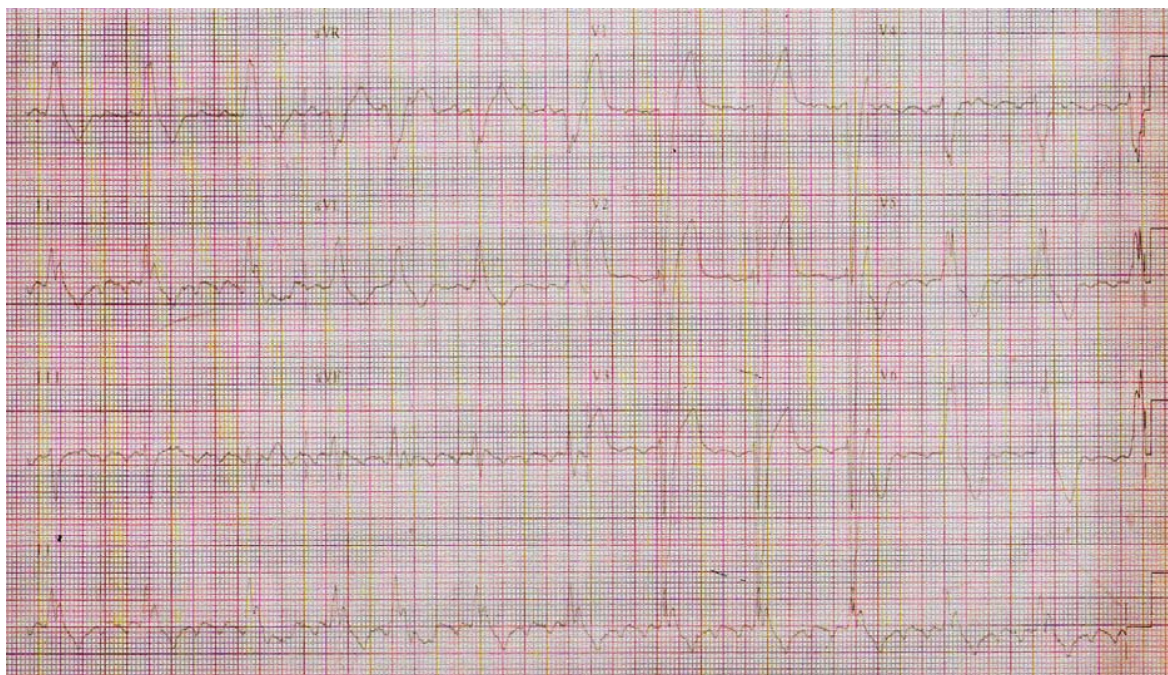


Fig. 2 – ECG: Eletrocardiograma. Fibrilação atrial, bloqueio de ramo esquerdo.

Tabela 1 – Exames da internação

	10 set 2004	13 out 2004
Hemácias (/mm ³)	4.800.000	4.100.000
Hemoglobina (g/dL)	14,4	12
Hematócrito (%)	42	36
Leucócitos (/mm ³)	14.200	14.500
Neutrófilos (%)	79	85
Linfócitos (%)	13	5
Monócitos (%)	8	10
Plaquetas (/mm ³)	208.000	188.000
Ureia (mg/dL)	46	167
Creatinina (mg/dL)	1,0	2,9
TP (INR)	3,8	-
Potássio (mEq/L)		4,1
Sódio (mEq/L)		144
Glicose (mg/dL)		138
ALT (U/L)		27
AST (U/L)		16
Amilase (U/L)		43

O ecocardiograma (8 outubro de 2004) revelou ventrículo esquerdo (sístole/diástole) 83/73 mm; septo 14 mm; parede posterior 13 mm, ventrículo direito dilatado e hipocinético; gradiente transvalvar aórtico 15 mmHg e pressão sistólica de artéria pulmonar de 65 mmHg. Havia insuficiência mitral moderada, com espessamento e diminuição mobilidade da cúspide posterior.

O paciente seguiu na internação com melhora da dispneia e do edema. A cirurgia de troca valvar mitral não foi considerada útil para o paciente. Um mês após, apresentou síncope e foi registrada taquicardia ventricular, sofreu cardioversão elétrica e foi introduzida amiodarona; dois dias depois houve recorrência da taquicardia, e houve piora hemodinâmica após a introdução de procainamida, a qual foi suspensa e prescrita xilocaína. Evoluiu sem recorrência da arritmia, contudo houve persistência da hipotensão arterial e necessitou intubação orotraqueal para suporte respiratório e aminas vasoativas. Houve piora do quadro respiratório com infiltrado intersticial e alveolar difusos nos pulmões. Apesar da introdução de antibióticos cefepime e vancomicina, houve necessidade de doses crescentes de noradrenalina, insuficiência renal aguda (exames na Tabela 1) e o paciente apresentou bradicardia seguida de assistolia a qual não respondeu às manobras de ressuscitação e faleceu (15h30 de 14 outubro de 2004).

Aspectos Clínicos

O presente caso clínico trata de um homem jovem de 44 anos, com história de vários surtos reumáticos desde os

7 anos de idade, evoluindo ao longo da vida com diversas trocas valvares secundárias a complicações da doença (cardite/valvulite), e, ao final, apresenta insuficiência mitral, nova descompensação de insuficiência cardíaca (IC), arritmia ventricular complexa, choque cardiogênico e óbito.

Primeiramente, ressalta-se o início do quadro clínico, em que, por volta dos 7 anos, o paciente apresentou quadros repetidos de febre e monoartrite de joelho direito, que persistiram até os 11 anos de idade. Nessa fase, somente com esses dados clínicos, não há como confirmar o diagnóstico de febre reumática, pois não há outros sinais e sintomas que levem ao diagnóstico assim como não sabemos exatamente como foi essa artrite (foi mesmo poliartrite aditiva e assimétrica de grandes articulações?). Relembrando, os critérios de Jones atualmente conhecidos para o diagnóstico de febre reumática são cardite, artrite e coreia de Sydenham, eritema marginado e nódulos subcutâneos (critérios maiores) e febre, artralgia, elevação de marcadores inflamatórios e prolongamento de intervalo PR (critérios menores), os quais são apresentados nas Tabelas 2 e 3^{1,2}.

Em vista desses critérios, o paciente realmente tem o diagnóstico estabelecido de febre reumática somente aos

16 anos, quando tem o diagnóstico de dupla lesão aórtica e doença reumática em atividade, já que neste momento apresenta dois critérios maiores e um critério menor (cardite, artrite de grande articulação e febre)^{3,4}.

Durante o curso da doença, evoluiu aos 17 anos com palpitações frequentes (já apresentava tais sintomas aos 15 anos de idade) e dispneia aos mínimos esforços, sendo interessante mencionar que a presença de palpitações paroxísticas não é comum quando há apenas lesão aórtica, sendo mais esperada nos casos de acometimento valvar mitro-aórtico ou mitral puro. Entretanto, neste momento, o exame clínico do paciente é compatível com acometimento valvar aórtico do tipo dupla lesão com predomínio de insuficiência. Não há na apresentação do caso melhor descrição do sopro sistólico audível em foco aórtico. Ainda no exame físico, havia divergência da pressão arterial 120/00 mmHg, correspondendo a um alargamento importante da pressão de pulso, e pulso em ascensão e descenso rápidos (Corrigan ou “martelo d’água”), o que é altamente sugestivo de insuficiência aórtica. Somente após dois anos foi submetido à troca valvar aórtica, procedimento atrasado devido a intercorrências compatíveis com surtos reumáticos tratados

Tabela 2 – Critérios de Jones modificados para o diagnóstico de febre reumática (1992)

Critérios maiores	Critérios menores
Cardite	Febre
Artrite	Artralgia
Coreia de Sydenham	Elevação dos reagentes de fase aguda (VHS, PCR)
Eritema marginado	Intervalo PR prolongado no ECG
Nódulos subcutâneos	

Evidência de infecção pelo estreptococo do grupo A por meio de cultura de orofaringe, teste rápido para EBGA e elevação dos títulos de anticorpos (ASLO); Adaptado de Dajani et al., Jones criteria 1992 Update – AHA²².

Tabela 3 – Critérios da Organização Mundial da Saúde (2004) para o diagnóstico do primeiro surto, recorrência e cardiopatia reumática crônica (com base nos critérios de Jones modificados)

Categorias diagnósticas	Critérios
Primeiro episódio de febre reumática.*	Dois critérios maiores ou um maior e dois menores mais a evidência de infecção estreptocócica anterior.
Recorrência de febre reumática em paciente sem doença cardíaca reumática estabelecida.†	Dois critérios maiores ou um maior e dois menores mais a evidência de infecção estreptocócica anterior.
Recorrência de febre reumática em paciente com doença cardíaca reumática estabelecida.	Dois critérios menores mais a evidência de infecção estreptocócica anterior.‡
Coreia de Sydenham. Cardite reumática de início insidioso.†	Não é exigida a presença de outra manifestação maior ou evidência de infecção estreptocócica anterior.
Lesões valvares crônicas da CRC: diagnóstico inicial de estenose mitral pura ou dupla lesão de mitral e/ou doença na valva aórtica, com características de envolvimento reumático.§	Não há necessidade de critérios adicionais para o diagnóstico de CRC.

**Pacientes podem apresentar apenas poliartrite ou monoartrite + três ou mais sinais menores + evidência infecção estreptocócica prévia. Esses casos devem ser considerados como “febre reumática provável” e orientados a realizar profilaxia secundária, sendo submetidos a avaliações cardiológicas periódicas; †Endocardite infecciosa deve ser excluída; ‡ Alguns pacientes com recidivas não preenchem esses critérios; §Cardiopatia congênita deve ser excluída; Fonte: OMS 2004 ou Adaptado de WHO Technical Report Series 923, Rheumatic Fever and Rheumatic Heart Disease, Geneva 2004.*

Correlação Anatomoclínica

e possível endocardite aparentemente descartada⁵. Após a cirurgia, tornou-se assintomático.

Após cinco anos, aos 24, volta a apresentar queixas semelhantes às anteriores à cirurgia. A única descrição do exame físico revela sopro sistólico rude +++/4+ irradiado para fúrcula e ponta, provavelmente melhor audível em foco aórtico. Essa informação, além de outras, como as características do sopro, não está presente na descrição. O ECG permanece sem novas alterações com relação ao anterior, bem como a radiografia de tórax (sobrecarga ventricular esquerda – SVE – e cardiomegalia, respectivamente).

Nesse momento, com os dados clínicos apresentados, fez-se a hipótese diagnóstica de estenose de prótese valvar aórtica – exame clínico compatível, paciente jovem, já com cinco anos de implante. No entanto, o mesmo realizou ecocardiograma (ECO) que descartou disfunção de prótese, porém mostrou ventrículo esquerdo de dimensões normais (53X36 mm), átrio esquerdo de tamanho normal (36 mm) e hipertrofia concêntrica de ventrículo esquerdo (VE), dados estes compatíveis com valvopatia aórtica com padrão estenótico. Supomos que, nesta época (década de 1980), utilizava-se mais o modo M no exame ecocardiográfico talvez pela pouca quantidade de aparelhos com recurso técnico do Doppler (contínuo), o que poderia justificar a falta de medida do gradiente transvalvar aórtico, o que levou ao provável diagnóstico errôneo de normalidade estrutural da prótese naquela ocasião, corroborando a dissociação clínico-ecocardiográfica.

Após dois anos, passa a apresentar dor precordial e dispneia aos grandes esforços. Novo ECO apresentou hipertrofia ventricular esquerda concêntrica (septo e parede posterior de VE = 14 mm), dilatação de VE (66 mm) e fração de ejeção (FE) preservada, além de átrio esquerdo (AE) normal; ademais, havia rotura do folheto não coronariano da prótese aórtica, determinando insuficiência aórtica moderada. Cateterismo cardíaco da mesma época revelou pressão de enchimento de átrio direito (AD) normal; pressão arterial pulmonar elevada, concomitante à pressão capilar pulmonar elevada; pressão de enchimento ventricular esquerdo (Pd2) elevada e VE com hipocinesia difusa moderada, além de refluxo acentuado da prótese valvar. Vale ressaltar nesse exame que as pressões de artéria pulmonar média, a pressão capilar pulmonar média e a pressão diastólica final do VE são semelhantes (30, 31 e 37 mmHg), o que traduz hipertensão pulmonar (HP) secundária à pressão hidrostática elevada (originada nas câmaras esquerdas e com boa resposta ao tratamento cirúrgico) e não HP fixa, secundário ao remodelamento arterial pulmonar. Ainda nesse exame, o gradiente transvalvar é alto (Pressão Sistólica de VE 138 mmHg menos Pressão Sistólica da aorta 90mmHg o que corresponde a 48 mmHg), o que corrobora para o diagnóstico também de estenose da prótese.

Novamente operado, presumidamente assintomático após o procedimento, realizou novo ECO que evidenciou melhora da dilatação ventricular esquerda, preservação da FE, espessura do septo e parede posterior de VE (PPVE) ainda elevada (18 mm) e gradiente da prótese aórtica de 10 mmHg (considerado normal até 15 mmHg em próteses biológicas), prótese suficiente.

Aos 31 anos, apresenta quadro de queda do estado geral, febre e petéquias conjuntivais. Não teve hemoculturas positivas na ocasião. Foi tratado com antibioticoterapia para endocardite infecciosa por seis semanas, supostamente com sucesso.

Há indícios, nessa passagem, de que o paciente apresentou infecção, como febre, leucocitose ao hemograma e taquicardia. Ao exame físico, além das petéquias conjuntivais, observou-se sopro sistólico sem outras descrições que pode ser compatível com a presença da prótese somente. Entretanto novo ECO não revelou alterações, exceto insuficiência aórtica central, que pode ser encontrado em portadores de endocardite de prótese, o que diverge do padrão comum de fluxo paravalvar encontrado nas próteses e tende a ser benigno e sem progressão. Ainda assim, o diagnóstico do paciente é de endocardite provável pelos critérios de Duke por apresentar um critério maior e três menores (valvopatia, febre e fenômeno embólico – petéquias conjuntivais)^{6,7}. Caso o diagnóstico de endocardite de prótese fosse confirmado, talvez neste caso a indicação de tratamento cirúrgico não seria adequada, já que o acometimento se deu de forma tardia (após 12 meses), não houve sinais de IC refratária CF III/IV NYHA, nem de disfunção importante de prótese com extensão perivalvar da infecção com formação de abscessos, fístulas, obstrução mecânica de prótese pela vegetação ou rotura, não houve critérios clínicos de insucesso no tratamento como febre e infecção persistente após 10-14 dias apesar da antibioticoterapia, embolizações recorrentes em vigência de tratamento antimicrobiano por mais de sete dias, o paciente respondeu bem ao tratamento e não houve isolamento de germes sabidamente resistentes ou virulentos com estafilococos (*S.lugdunensis*), *Brucella spp*, *Coxiella burnetii* e fungos (*Candida spp* e *Aspergillus spp*). Não se descarta aqui endocardite por agentes etiológicos do grupo HACEK (*Haemophilus spp*, *Actinobacillus actinomycetemcomitans*, *Cardiobacterium hominis*, *Eikenella corrodens* e *Kingella kingae*)^{8,9}.

Aos 33 anos, novo quadro de dispneia aos mínimos esforços. Optou-se por nova avaliação hemodinâmica invasiva que revelou mais uma vez pressão de AD normal, pressão aumentada de ventrículo direito (VD), artéria pulmonar, capilar pulmonar e ventrículo esquerdo, com VE dilatado, com hipocinesia difusa moderada, sem coronariopatia obstrutiva. Neste estudo, novamente as pressões de artéria pulmonar, capilar pulmonar e PD2 são semelhantes; o gradiente da prótese elevado (38 mmHg), além da pressão sistólica e diastólica da aorta apresentarem caráter divergente, porém com menor alargamento da pressão de pulso provavelmente pela disfunção de ventricular esquerda acentuada. Mais uma vez, o diagnóstico de disfunção de prótese aórtica, com estenose e insuficiência de prótese.

Nova troca, neste momento e dessa vez por prótese mecânica – melhor em casos como este, em que o paciente apresenta várias retrocas valvares. Depois disso, permaneceu assintomático. Pela Diretriz Brasileira de Valvopatias, em 2011, o paciente com menos de 65 anos pode optar pela prótese mecânica, desde que não haja contraindicação à anticoagulação. O paciente pode escolher a bioprótese caso opte por um estilo de vida sem o uso de anticoagulantes (Classe IIa)¹⁰.

Aos 41 anos (em 2002), novos sintomas de dispneia aos esforços e um novo achado: exame físico (EF) e ECO compatíveis com insuficiência mitral (IM) moderada. Logo apresentou descompensação cardíaca e arritmia atrial (*flutter*), cardiovertido sem melhora hemodinâmica. A partir daí, passou a reinternar por IC descompensada.

Em 2004, aos 43 anos, teve nova internação por IC descompensada, com padrão congestivo. Nessa internação, além de todo EF compatível com hipervolemia, apresentou ECG com novas alterações – *flutter* atrial e bloqueio de ramo esquerdo – (compatível com acometimento do sistema de condução secundário a dilatação ventricular).

O ECO dessa internação evidenciou dilatação acentuada de VE (83/73 mm), Septo 14, PPVE 13, VD dilatado e hipocinético, gradiente transvalvar de 15 mmHg e PSAP 65 mmHg, com insuficiência mitral moderada, valva mitral com espessamento e diminuição de mobilidade da cúspide posterior.

Aparentemente, nessa fase, o paciente apresentou IC secundária a IM provavelmente primária, já que o quadro se iniciou precedido do diagnóstico de IM, e o ECO de 2004 evidenciava alterações estruturais da valva provavelmente já existentes em 2002, informação não fornecida pelo caso clínico. Possivelmente a etiologia de tal acometimento seja por eventual evolução extemporânea da febre reumática, com acometimento tardio dessa válvula. Dentre outros possíveis diagnósticos diferenciais, temos a insuficiência mitral de etiologia isquêmica, porém até o momento o paciente não tinha história de doença arterial coronariana e todas as cineangiogramas não mencionaram lesões coronarianas, apesar de estar dentro da faixa etária de prevalência. O que chama atenção é que após a última troca valvar, aos 33 anos, aparentemente não recebeu mais profilaxia para doença, o que deveria ser realizado pelo menos até os 40 anos segundo as diretrizes¹⁰.

Quando do diagnóstico de insuficiência mitral, associado a sintomas e arritmias atriais, a melhor conduta talvez fosse a indicação da correção cirúrgica da valva mitral dois anos antes (em 2002) quando a presença de fibrilação atrial (FA) de início recente, insuficiência mitral importante e o mesmo estando em CF II/III eram critérios para que o mesmo fosse operado (indicação: classe IIa pela Diretriz Brasileira), o que não ocorreu. Conseqüentemente, o paciente evoluiu para uma cardiopatia valvar grave em que a dilatação ventricular importante, a disfunção ventricular grave (estimada em 22% pelos dados apresentados) e os sinais de IC direita contraindicaram a correção cirúrgica nos anos seguintes, já que quando há dilatação ventricular esquerda maior que 55 mm e disfunção de VE com FE inferior a 30% e impossibilidade de preservação do aparato subvalvar o procedimento cirúrgico não é indicado¹⁰.

Após um mês de tratamento clínico, em que o paciente teve melhora do quadro de insuficiência cardíaca, apresentou episódio de síncope em virtude de taquicardia ventricular (TV), corrigida após cardioversão elétrica e introdução de amiodarona – resultado da miocardiopatia grave, com disfunção ventricular importante, alteração da arquitetura do miocárdio, presença de fibrose e degeneração do sistema de condução; dois dias após, novo episódio de TV com instabilidade hemodinâmica, não responsiva a medidas, o que

levou a choque aparentemente cardiogênico e óbito, apesar de todo suporte intensivo empregado (Dr. Danilo Guercio Fernandes, Dr. Luiz Mário Baptista Martinelli).

Hipótese diagnóstica: insuficiência cardíaca e choque cardiogênico por cardiopatia da doença reumática com múltiplas trocas valvares para tratamento de valvopatia aórtica.

Necrópsia

O coração apresentava grande aumento de volume, pesando 980 g. Havia aderências entre os folhetos pericárdicos, provavelmente em consequência das cirurgias prévias. A prótese valvar aórtica (mecânica) estava bem posicionada, sem trombos, vegetações ou *panus* valvar em ambas as faces (arterial e ventricular). Na topografia do seio de Valsalva coronariano direito existia dilatação da raiz da aorta, sacular, com 1,5 cm no maior diâmetro, desprovido de conteúdo (Figura 3). A valva mitral mostrava moderada dilatação do anel e discreto espessamento das suas cúspides, com fusão comissural também discreta. As cordas eram delicadas e o aparelho subvalvar estava preservado (Figura 4). As cavidades ventriculares estavam muito dilatadas e com hipertrofia miocárdica, observando-se espessamento endocárdico localizado na via de saída do ventrículo esquerdo (Figura 5). Os átrios também mostravam dilatação e hipertrofia das paredes. Não encontramos trombos cavitários. Histologicamente o miocárdio apresentava sinais de hipertrofia, com extensa fibrose intersticial, sem desarranjo de cardiomiócitos (Figura 6). A valva mitral era espessada por fibrose, sem infiltrado inflamatório, com vasos neoformados de paredes espessas (Figura 7). Os pulmões pesaram em conjunto 1.900 g, estavam armados e com consistência aumentada.

À microscopia havia dano alveolar difuso caracterizado pela presença de edema alveolar e membranas hialinas. Havia

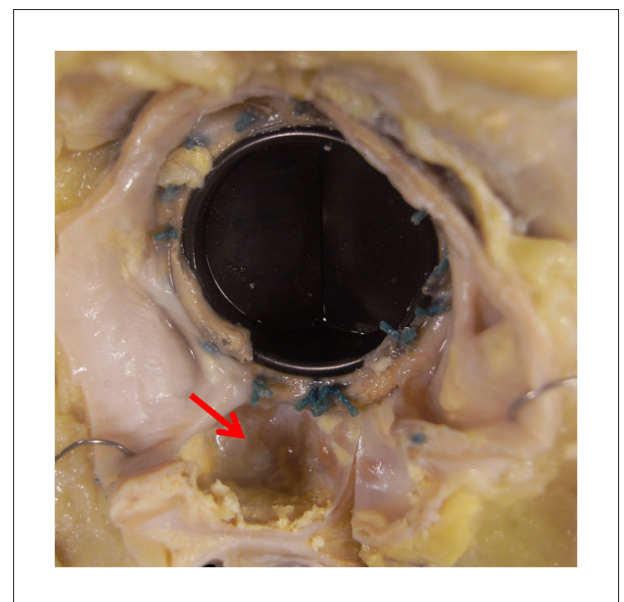


Fig. 3 – Detalhe da prótese valvar aórtica, preservada, e da raiz aórtica. Nota-se pequeno aneurisma sem conteúdo no seu interior (seta).

Correlação Anatomoclínica

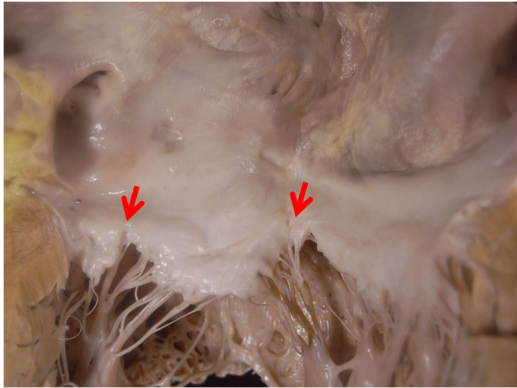


Fig. 4 – Átrio esquerdo dilatado e valva mitral com discreta fusão comissura, além de cordas delicadas.

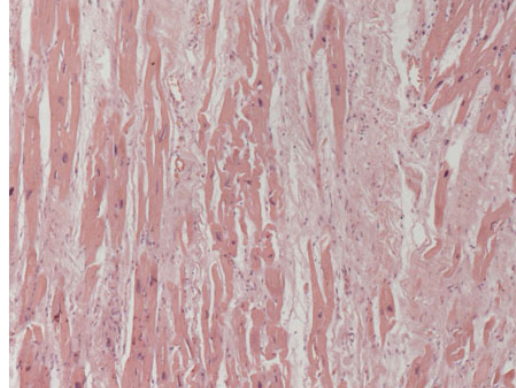


Fig. 6 – Fotomicrografia do miocárdio ventricular exibindo fibrose intersticial intensa e hipertrofia de cardiomiócitos. Coloração pela hematoxilina-eosina, aumento da objetiva = 10X.

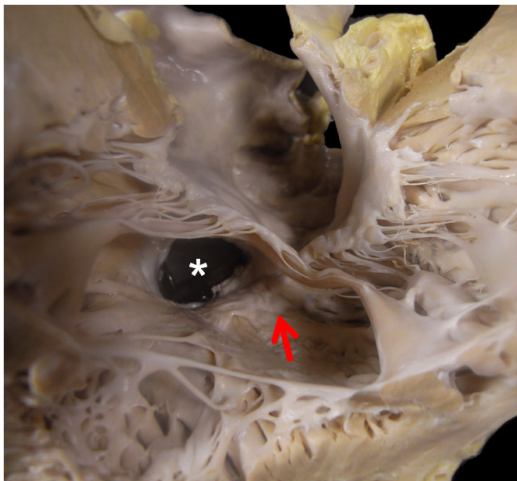


Fig. 5 – Visão da cavidade ventricular esquerda em direção à via de saída, onde se observa espessamento endocárdico no septo (seta). O asterisco mostra a face ventricular da prótese aórtica.

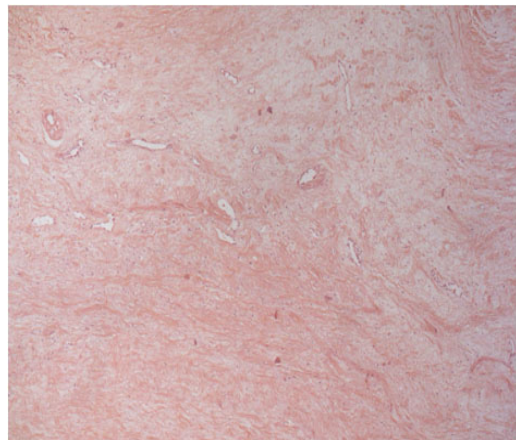


Fig. 7 – Fotomicrografia da valva mitral apresentando fibrose, vasos neoformados, sem inflamação significativa. Coloração pela hematoxilina-eosina, aumento da objetiva = 5X.

ainda sinais de congestão passiva crônica com hipertrofia da túnica média de artérias e veias pré e intra-acinares, um sinal morfológico de hipertensão pulmonar passiva. Encontramos também sinais de baixo débito sistêmico, como necrose tubular aguda renal e dilatação sinusoidal hepática. Não encontramos evidências de infecção ativa nos diversos órgãos analisados. A vesícula biliar apresentava múltiplos cálculos mistos em seu interior, mas não havia sinais de colecistite aguda (Dra. Vera Demarchi Aiello).

Diagnósticos anatomopatológicos: prótese valvar aórtica bem preservada; aneurisma sacular da raiz aórtica (1,5 cm de diâmetro), sem conteúdo; valvopatia crônica mitral; fibrose intersticial acentuada e hipertrofia de cardiomiócitos; sinais

sistêmicos de choque, com dano alveolar pulmonar em fase de membranas hialinas (causa de óbito) (Dra. Vera Demarchi Aiello).

Comentários

Apesar de clinicamente existirem fortes evidências de que o paciente apresentava doença reumática, o exame anatomopatológico não foi capaz de confirmar definitivamente esse diagnóstico. Em particular, teria sido fundamental ter avaliado a valva aórtica nativa, porém o paciente fora operado em outra instituição e não tivemos acesso a esse material. Sobrou-nos a análise da valva mitral, que, como descrito acima, apresentava fibrose, vasos neoformados,

mas sem inflamação significativa. Também o seu aspecto macroscópico não era típico de doença reumática, visto que a fusão comissural era muito discreta e que as cordas e aparelho subvalvar estavam preservados, o que não costuma acontecer habitualmente nessa doença, particularmente de início tão precoce, na infância, como é o caso do paciente que discutimos. Não podemos, todavia, descartar definitivamente a possibilidade de doença reumática não típica, porém fica a hipótese de que a valvopatia aórtica tenha outra etiologia (congenita, por exemplo), e que o comprometimento mitral tenha sido tardio e secundário à dilatação do anel valvar. O miocárdio apresentava intensas hipertrofia e fibrose, compatíveis com diversos episódios de descompensação do quadro de insuficiência cardíaca. Importante ressaltar que não

se deve falar em “miocardiopatia” nesse caso e em outros com essas características, visto que o emprego desse termo deve ser reservado aos casos de comprometimento miocárdico primário, sem doença valvar associada. Quando, por outro lado, o comprometimento valvar é desproporcionalmente leve para explicar a disfunção miocárdica, alguns autores têm preconizado a utilização do termo “miocardiopatia valvar”¹¹. Os pulmões, em particular, mostravam sinais de congestão passiva de longa evolução com evidências de doença vascular secundária. Esse quadro de hipertensão pulmonar passiva está também presente nas descompensações cardíacas de outras etiologias e pode ter impacto tanto na indicação como na evolução após transplante cardíaco^{12,13}.

Referências

1. Guidelines for the diagnosis of rheumatic fever. Jones Criteria, 1992 update. Special Writing Group of the Committee on Rheumatic Fever, Endocarditis, and Kawasaki Disease of the Council on Cardiovascular Disease in the Young of the American Heart Association. *JAMA*. 1992;268(15):2069-73.
2. Barbosa PJ, Müller RE, Latado AL, Achutti AC, Ramos AI, Weksler C, et al.; Sociedade Brasileira de Cardiologia / Sociedade Brasileira de Pediatria / Sociedade Brasileira de Reumatologia. Diretrizes brasileiras para o diagnóstico, tratamento e prevenção da febre reumática. *Arq Bras Cardiol*. 2009;93(3 supl.4):1-18.
3. World Health Organization (WHO). Rheumatic fever and rheumatic heart disease: report of a WHO expert Consultation. 29 Oct 29. Geneva (Switzerland); 2001. (WHO Technical Report Series 923).
4. Carapetis JR, McDonald M, Wilson NJ. Acute rheumatic fever. *Lancet*. 2005;366(9480):155-68.
5. Raju BS, Turi ZG. Rheumatic fever. In: Bonow O, Mann DL, Zipes DP, Libby P. *Braunwald's heart disease: a textbook of cardiovascular medicine*. 9th edition. Philadelphia: Elsevier-Saunders; 2012. p. 1869-74.
6. Sexton DJ, Otto CM, Baron EL. Diagnostic approach to infective endocarditis. © 2012 UpToDate, Inc. Mar 19, 2012.
7. Li JS, Sexton DJ, Mick N, Nettles R, Fowler VG Jr, Ryan T, et al. Proposed modifications to the Duke criteria for the diagnosis of infective endocarditis. *Clin Infect Dis*. 2000;30(4):633-8.
8. Durack DT, Lukes AS, Bright DK. New criteria for diagnosis of infective endocarditis: utilization of specific echocardiographic findings. Duke Endocarditis Service. *Am J Med*. 1994;96(3):200-9.
9. Karchmer AW. Infective endocarditis. In: Bonow O, Mann DL, Zipes DP, Libby P. *Braunwald's heart disease: a textbook of cardiovascular medicine*. 9th edition. Philadelphia: Elsevier-Saunders; 2012. p. 1549-57.
10. Tarasoutchi F, Montera MW, Barbosa MR, Piñero DJ, Sanchez CR, Barbosa MM, et al. Diretriz brasileira de valvopatias - SBC 2011 / I Diretriz Interamericana de Valvopatias - SIAC 2011. *Arq Bras Cardiol*. 2011;97(5 supl.1):1-67.
11. Thiene G, Basso C, Calabrese F, Angelini A, Valente M. Twenty years of progress and beckoning frontiers in cardiovascular pathology: cardiomyopathies. *Cardiovasc Pathol*. 2005;14(4):165-9.
12. Guazzi M, Arena R. Pulmonary hypertension with left-sided heart disease. *Nat Rev Cardiol*. 2010;7(11):648-59.
13. Delgado JF, Gómez-Sánchez MA, Sáenz de la Calzada C, Sánchez V, Escribano P, Hernández-Afonso J, et al. Impact of mild pulmonary hypertension on mortality and pulmonary artery pressure profile after heart transplantation. *J Heart Lung Transplant*. 2001;20(9):942-8.