

Caso 1/2013 – Homem de 69 Anos com Dor Súbita em Dorso e Membro Inferior Direito e Choque

Case 1/2013 – 69-year-old Male Patient with Sudden Back and Lower Right Limb Pain and Shock

Carlos Vinícius Abreu do Espírito Santo, Rafael Alves Franco, Luiz Alberto Benvenuti

Instituto do Coração (InCor), HC-FMUSP, São Paulo, SP - Brasil

Resumo

MSM, homem, 69 anos, procurou atendimento médico por dor em dorso esquerdo e membro inferior direito.

A radiografia de tórax revelou alargamento do mediastino.

Estava em observação quando apresentou rebaixamento da consciência e choque. Foi observado enfisema subcutâneo em hemitórax esquerdo e abolição do murmúrio vesicular em base do mesmo pulmão.

Foi feita a intubação orotraqueal e realizada drenagem de hemitórax esquerdo, com saída de líquido serossanguinolento.

O ecocardiograma revelou ventrículo esquerdo (D/S): 44/29 mm; septo 12 mm; parede posterior 13 mm; discreta dilatação em raiz da aorta, presença de lâmina de dissecção e hematoma periaórtico. As valvas e pericárdio eram normais.

O paciente foi transferido para o InCor.

O exame físico (21 out 2004: 10h45) revelou paciente sedado, com intubação orotraqueal, com palidez cutânea, frequência cardíaca 90 bpm, pressão arterial 130 x 80 mmHg, drenagem torácica sanguinolenta do dreno tórax.

Eletrocardiograma – frequência 90 bpm, ritmo sinusal, baixa voltagem no plano frontal e diminuição de voltagem em derivações esquerdas (fig. 1).

A tomografia revelou enfisema subcutâneo bilateral, aorta torácica com contornos imprecisos na sua porção descendente (da artéria subclávia até porção média), colapso do pulmão esquerdo e grande coleção de características hemáticas em mesmo hemitórax e no mediastino médio e posterior. Pequeno pneumotórax à direita; pequeno derrame pleural à direita com alterações do parênquima subjacente. A análise do coração foi prejudicada pela presença do hemotórax.

Palavras-chave

Síndrome Coronariana Aguda, Embolia Pulmonar, Pneumotórax, Aorta Torácica / anormalidades.

Editor da Seção: Alfredo José Mansur (ajmansur@incor.usp.br)

Editores Associados: Desidério Favarato (dclfavarato@incor.usp.br)

Vera Demarchi Aiello (anpvera@incor.usp.br)

Correspondência: Vera Demarchi Aiello •

Av. Dr Enéas C. Aguiar, 44, Sub-solo, bloco I, Cerqueira César. CEP 05403-000, São Paulo, SP – Brasil

E-mail: demarchi@cardiol.br, vera.aiello@incor.usp.br

DOI: 10.5935/abc.20130037

Durante a realização de tomografia apresentou ausência de pulsos, midríase, com assistolia, sem resposta às manobras de ressuscitação e faleceu (21 out 2011; 15h).

Aspectos clínicos

O caso descrito trata de um paciente do sexo masculino, de 69 anos de idade, sem antecedentes morbidos, atendido em uma unidade hospitalar com dor em dorso à esquerda e em membro inferior direito. Partindo dessa queixa, foi iniciado protocolo de investigação da dor torácica, sendo realizada radiografia de tórax, a qual evidenciou alargamento mediastinal, primeiro elemento sugestivo de uma etiologia específica para o caso (presente em 63% dos casos de dissecção de aorta ascendente e em 56% dos casos de acometimento da descendente)¹. Cabe destacar ainda que, em relação aos sintomas iniciais, a dor em membro inferior direito pode surgir no contexto da dissecção aguda de aorta com progressão para segmentos arteriais distais, não sendo, porém, suficiente para confirmar o diagnóstico para o caso, necessitando de investigação complementar específica².

Durante o período de observação houve piora súbita do quadro, caracterizada pelo rebaixamento do nível de consciência, choque circulatório, enfisema subcutâneo e com propedêutica pulmonar de derrame pleural à esquerda, sendo necessárias medidas invasivas de suporte para estabilização do caso. Nesse momento, cabe rever as hipóteses iniciais pertinentes quando a dor torácica é acompanhada de características de alta letalidade, como a que se apresenta nesse caso (dor, associada a choque circulatório):

- Síndrome Coronariana Aguda: o Infarto Agudo do Miocárdio (IAM), seja pelo acometimento do ventrículo direito, de grandes áreas do ventrículo esquerdo (IAM anterior extenso, por exemplo), seja pelo surgimento de complicações mecânicas, poderia justificar esse quadro. Porém, tal evolução não se associa aos achados como enfisema subcutâneo, e seu diagnóstico acompanha-se de achados eletrocardiográficos (supradesnivelamento de ST ou ondas q patológicas, por exemplo).

- Tromboembolismo Pulmonar Maciço: Associa-se a derrame pleural, como descrito no caso, em até 40% dos casos, mas muito raramente vem acompanhado de pneumotórax e enfisema subcutâneo³. A literatura traz, na forma de relatos de caso, publicações, destacando, porém, a característica subaguda dessas complicações (dois a quatro dias após o evento). Destaca-se, ainda, a presença de sinais eletrocardiográficos de sobrecarga de câmaras direitas e desvio do eixo elétrico, não apresentados nesse caso⁴.

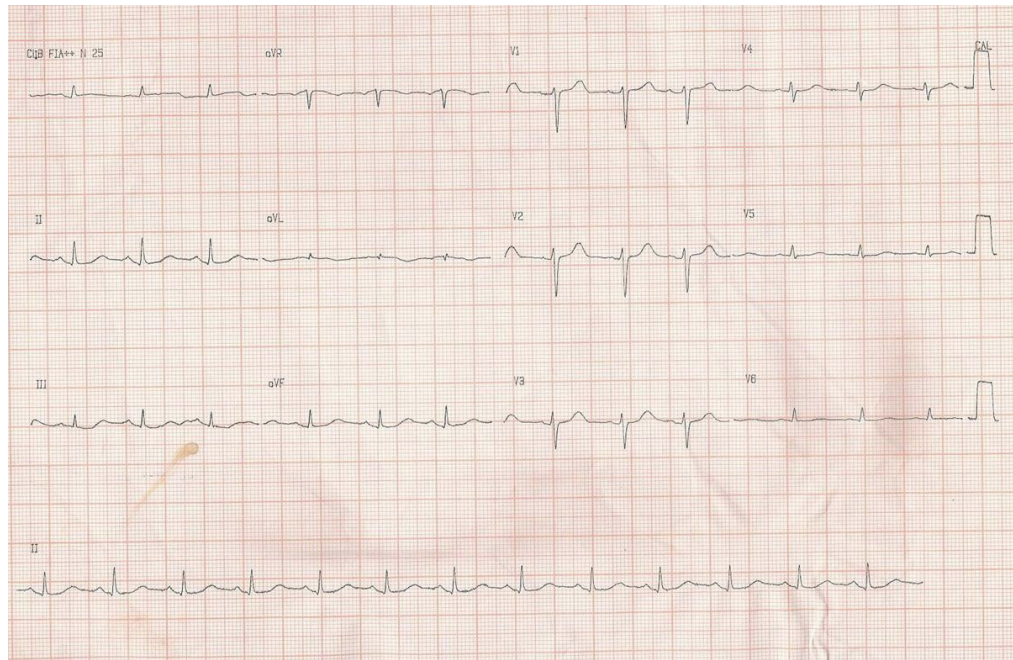


Figura 1 – ECG, ritmo sinusal, baixa voltagem no plano frontal e diminuição de voltagem em derivações esquerdas.

- **Pneumotórax Hipertensivo Espontâneo:** A associação dessa entidade com dor torácica, choque e enfisema subcutâneo é bem descrita; porém, achados clínicos importantes, não descritos no caso, como desvio de traqueia, hipertimpanismo e redução global da ausculta pulmonar são marcantes. Além disso, frequentemente acomete indivíduos longilíneos e portadores de pneumopatia, e possivelmente já seria evidenciado à radiografia inicial no pronto-socorro.

- **Dissecção Aórtica Complicada (ruptura e isquemia de membro inferior):** Pode estar presente no contexto desse caso, apresentando-se com características semelhantes, incluindo rebaixamento do nível de consciência, seja por choque circulatório (complicação de 13% dos casos), seja por extensão da dissecção para a circulação encefálica (8% – 15% dos casos). Além disso, sua ruptura pode cursar não só com derrame pleural (hemorrágico ou sero-hemático, sendo esse atribuído à presença de processo inflamatório pleural subjacente em 16% dos casos), como também, ainda que raramente, com pneumotórax e enfisema subcutâneo súbitos, relacionados à sua expansão para parênquima pulmonar e cavidade pleural posteriormente^{5,6}. Kurosaki e cols.⁶ descreveram um caso de um paciente de 79 anos, com antecedentes de fibrilação atrial e ataque isquêmico transitório prévios, vítima de morte súbita, em que um pneumotórax hipertensivo ocorreu como consequência da ruptura de aneurisma de aorta torácica.

A partir da apresentação clínica do caso e dos dados da literatura, as duas últimas entidades clínicas se colocariam como as principais hipóteses diagnósticas até essa fase da evolução.

O ecocardiograma (provavelmente transesofágico), bem indicado ante a instabilidade clínica do caso, evidenciou a presença de lâmina de dissecção e hematoma periaórtico em raiz de aorta, além de sinais de hipertrofia ventricular, estabelecendo não só o diagnóstico do caso, mas também sendo suficiente para a definição da conduta terapêutica apropriada. A sensibilidade e a especificidade do ecocardiograma transesofágico, nesse contexto, são, respectivamente, 98% e 95%⁷. Além disso, a hipertensão arterial sistêmica, presente em cerca de 72% dos casos de dissecção aórtica, surge como possível doença de base e fator de risco para essa complicação a partir dos achados ecocardiográficos⁸.

As dissecções de aorta torácica são mais frequentes no sexo masculino (2:1) e na faixa etária entre 60 e 70 anos, sendo classificadas, especialmente pela duração dos sintomas, em agudas e crônicas, com o valor de corte de 15 dias para diferenciá-las; e pela localização, em Stanford tipo A, quando acometem a porção ascendente da artéria, ou Stanford tipo B, quando poupam esse segmento.

À admissão no InCor, chamavam a atenção a frequência cardíaca e a pressão arterial, que se encontravam fora das metas estabelecidas para o manejo clínico efetivo da fase aguda da dissecção aguda de aorta. Entretanto, esses achados poderiam estar relacionados ao possível uso de agentes vasoativos⁹. Além disso, o paciente encontrava-se sedado, o que, além de dificultar a pesquisa de déficits neurológicos focais que contribuiriam para o diagnóstico de complicações relacionadas à doença de base, impediriam a definição de conduta terapêutica cirúrgica, já que o estado comatoso é contraindicação formal para a abordagem invasiva.

Correlação Anatomoclínica

O eletrocardiograma inicial evidenciou ritmo sinusal e baixa voltagem no plano frontal e derivações precordiais esquerdas. Tal achado pode sugerir evolução do caso para uma das complicações possíveis da dissecação aórtica: derrame pericárdico, que ocorre em cerca de 2% dos casos. Ainda pela análise do ECG, outras possibilidades diagnósticas tornam-se menos prováveis, como descrito anteriormente.

A angiogramografia de tórax, elemento fundamental na investigação diagnóstica e avaliação anatômica da dissecação de aorta torácica em pacientes com estabilidade hemodinâmica, apresenta sensibilidade e especificidade respectivas de 98% e cerca de 100% nessa entidade. Nesse caso, além da demonstração da aorta com contornos imprecisos (sinal indireto de ruptura), evidenciou colapso pulmonar esquerdo, com hemotórax volumoso ipsilateral, além de acometimento de mediastino médio e posterior, que podem ser decorrentes da ruptura da aorta para o espaço pleural e mediastinal e corroboram a hipótese diagnóstica de dissecação de aorta complicada. Deve-se ressaltar, nesse momento, a rara, porém bem descrita, associação desses casos com pneumotórax e enfisema subcutâneo⁷.

A dissecação aórtica traz consigo múltiplas associações. Além da idade avançada e da hipertensão arterial sistêmica (únicos fatores de risco sugeríveis para esse paciente), poderíamos citar, por exemplo, valva aórtica bivalvulada (5%-7% dos casos), manipulação cirúrgica prévia, coarctação de aorta e uso de cocaína (1% dos casos), não facilmente identificáveis nesse caso. Ainda, cabe citar a síndrome de Marfan (5% dos casos), que pode contemplar, durante sua história natural, a associação de dissecação aórtica e acometimento pulmonar, na forma de pneumotórax, porém, muito dificilmente, em concomitância clínica^{1,9,10}.

(Dr. Carlos Vinícius Abreu do Espirito Santo, Dr. Rafael Alves Franco)

Hipótese diagnóstica

O paciente evoluiu, durante a TC de tórax, com Parada Cardiorrespiratória (PCR) em assistolia. Tal evolução nos remete a possíveis etiologias para o desfecho¹¹:

- Hipovolemia: Por ruptura da aorta e sangramento maciço.
- Tamponamento cardíaco: Por dissecação retrógrada para o saco pericárdico (não evidenciado na avaliação ecocardiográfica inicial).
- Infarto agudo do miocárdio: Por dissecação retrograda dos óstios coronarianos.
- Hipóxia: Pelo colapso do pulmão esquerdo e derrame pleural à direita evidenciados à tomografia, associados aos riscos de transporte de pacientes.

Finalmente, diante do quadro descrito, destacam-se como hipóteses diagnósticas as seguintes condições: dissecação aguda de aorta torácica (Stanford tipo A), evoluindo com choque, decorrente de ruptura aórtica com hipovolemia e/ou pneumotórax hipertensivo.

(Dr. Carlos Vinícius Abreu do Espirito Santo, Dr. Rafael Alves Franco)

Necropsia

À abertura da cavidade torácica foi detectado extenso hemotórax com coágulos do lado esquerdo, o que constituiu a causa terminal do óbito. O coração apresentava volume normal e pesou 320 g. Corte transversal dos ventrículos mostrou cavidades normais e discreta proeminência da massa ventricular esquerda; a parede livre desse ventrículo mediou 14 mm de espessura (fig. 2). A valva aórtica era trivalvulada, sem alterações anatomopatológicas. Havia extensa hemorragia na adventícia do segmento inicial da aorta torácica descendente. O exame interno da aorta evidenciou segmento ascendente preservado, com perímetro de 70 mm, estreitamento abrupto na região do istmo, com perímetro de 58 mm (coarctação do arco aórtico) e discreta dilatação pós-estenótica do início do segmento torácico descendente (perímetro de 78 mm); nessa última região, e distando 25 mm da emergência da artéria subclávia esquerda, havia rasgadura longitudinal da parede aórtica, medindo 20 mm de extensão, que constituía orifício de entrada de dissecação aguda da aorta (fig. 3). A dissecação da parede aórtica progredia por toda sua extensão, prolongando-se pelas artérias ilíacas e femorais, sem orifício de reentrada; havia dissecação retrógrada de pequena extensão da aorta torácica descendente, mas não do arco aórtico ou da aorta ascendente. O exame histológico da aorta confirmou a dissecação aguda da parede e não evidenciou processo inflamatório. A aterosclerose da aorta era de grau discreto, com poucas placas calcificadas no segmento abdominal. Os rins apresentavam volume normal e pequenas depressões cicatríciais na superfície, sendo evidente a presença de arterioesclerose hialina ao exame histológico (fig. 4). Havia cálculo único na vesícula biliar, enegrecido, medindo 4 mm.

(Dr. Luiz Alberto Benvenuti)

Diagnósticos anatomopatológicos

Coarctação do arco aórtico na região do istmo; dissecação aguda da aorta, rota; nefrosclerose benigna, discreta; calculose da vesícula biliar; hemotórax à esquerda (causa do óbito).

(Dr. Luiz Alberto Benvenuti)

Comentários

Caso de homem de 69 anos que apresentou dissecação aguda da aorta, confirmada pelo exame ecocardiográfico, associada a enfisema subcutâneo e hemotórax à esquerda, evoluindo com rebaixamento da consciência e choque hemodinâmico. Não é referida na história a presença de hipertensão arterial sistêmica, mas o paciente não apresentava acompanhamento médico conhecido. A necropsia confirmou o diagnóstico de dissecação aguda da aorta, com ruptura para o hemitórax esquerdo. A dissecação originava-se na aorta torácica descendente e não acometia os segmentos proximais do vaso, sendo, portanto, classificada como tipo IIIb de DeBakey ou tipo B de Stanford. Foi ainda detectada coarctação do arco aórtico, localizada na região do istmo, com estenose luminal de grau moderado. A valva aórtica era normal. Encontramos evidências anatomopatológicas de hipertensão arterial sistêmica, com arterioesclerose hialina renal, mas como não havia hipertrofia significativa do ventrículo esquerdo, com peso cardíaco dentro dos limites da normalidade, provavelmente a alteração pressórica era de pequena monta.

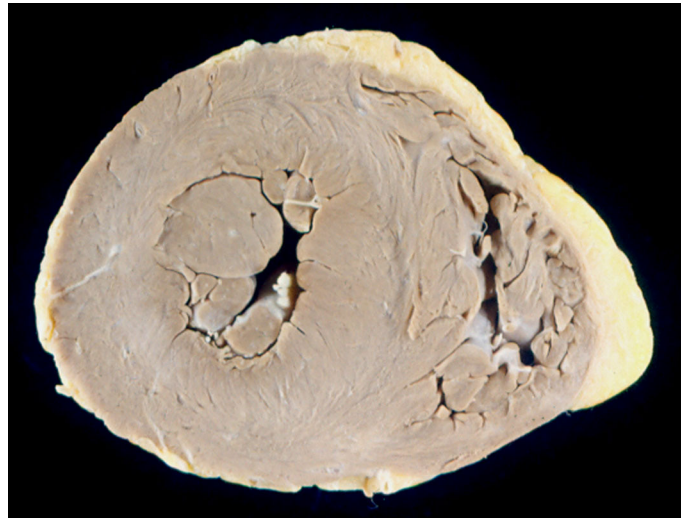


Figura 2 – Corte transversal dos ventrículos evidenciando discreta hipertrofia concêntrica do esquerdo.

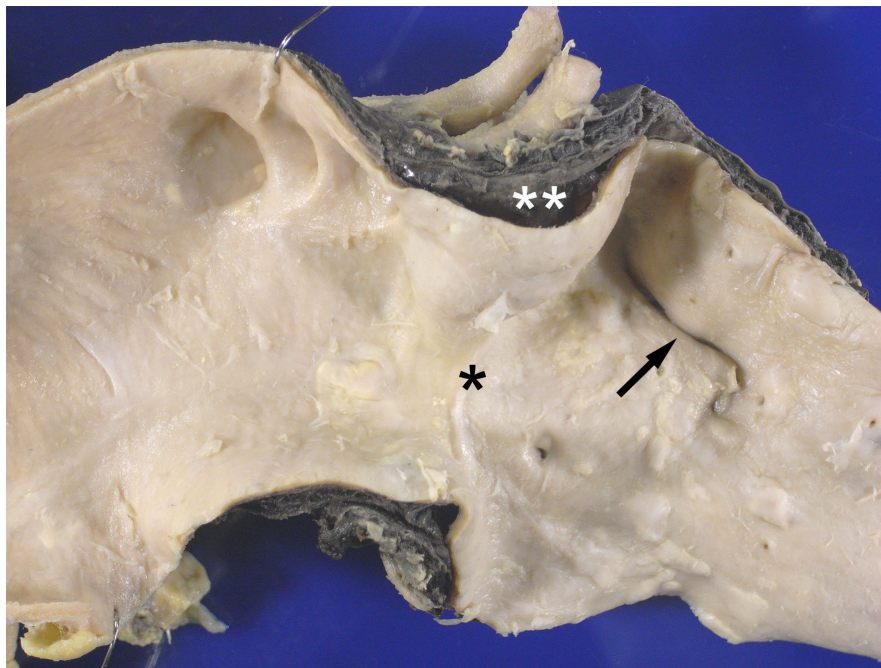


Figura 3 – Aorta aberta longitudinalmente exibindo o final do segmento ascendente, arco aórtico e início do segmento torácico descendente. Há estreitamento abrupto da luz vascular ao nível do istmo do arco aórtico (asterisco), com discreta dilatação pós-estenótica do início da aorta torácica descendente, onde se nota o orifício de entrada da dissecação aguda (seta). Repare-se na dissecação da parede e hemorragia adventicial presente no início da aorta torácica descendente (asterisco duplo).

Correlação Anatomoclínica

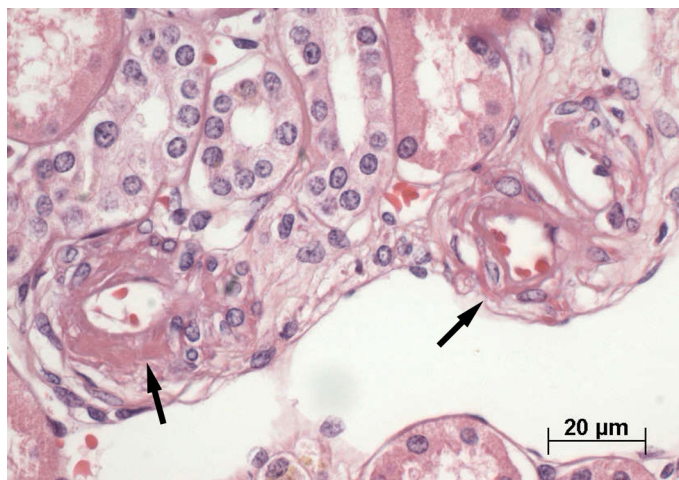


Figura 4 – Arterioesclerose hialina renal. Arteriolas da cortical renal exibindo paredes espessadas, eosinofílicas e de aspecto hialino (setas). Hematoxilina-eosina.

O fator de risco mais comum para a dissecação aguda da aorta é a hipertensão arterial sistêmica, mas também deve ser lembrada a associação com doenças do tecido conjuntivo, particularmente a síndrome de Marfan, e a valva aórtica bivalvulada. Entretanto, quando se analisam apenas as dissecações de tipo III, ou seja, as que se originam na aorta torácica descendente, a frequência da hipertensão arterial sistêmica é ainda mais elevada e não há associação estatística com valva aórtica bivalvulada¹². Por outro lado, existem condições mais raras que se associam à dissecação aguda da aorta, como gravidez, cirurgia cardíaca prévia,

trauma torácico, aortite de células gigantes, coarctação da aorta e outras. De fato, existem várias publicações prévias relatando associação de coarctação da aorta com dissecação aguda da aorta, como no presente caso¹³⁻¹⁵. Obviamente a correção da condição (coarctação da aorta e dissecação aguda) é cirúrgica, podendo ocorrer em dois tempos ou mesmo simultaneamente¹⁶. Finalmente, é interessante comentar que no presente caso a valva aórtica não era bivalvulada, alteração frequentemente associada à coarctação da aorta.

(Dr. Luiz Alberto Benvenuti)

Referências

1. Hagan PG, Nienaber CA, Isselbacher EM, Bruckman D, Karavite DJ, Russman PL, et al. The International Registry of Acute Aortic Dissection (IRAD): new insights into an old disease. *JAMA*. 2000;283(7):897-903.
2. Henke PK, Williams DM, Upchurch GR Jr, Proctor M, Cooper JV, Fang J, et al. Acute limb ischemia associated with type B aortic dissection: clinical relevance and therapy. *Surgery*. 2006;140(4):532-9.
3. Fedullo PF, Tapson VF. Clinical practice: the evaluation of suspected pulmonary embolism. *N Engl J Med*. 2003;349(13):1247-56.
4. Sheu CC, Hwang JJ, Tsai JR, Wang TH, Chong IW, Huang MS. Spontaneous pneumothorax as a complication of septic pulmonary embolism in an intravenous drug user: a case report. *Kaoshiung J Med Sci*. 2006;22(2):89-93.
5. Hiratzka LF, Bakris GL, Beckman JA, Bersin RM, Carr VF, Casey DE Jr, et al. 2010 ACCF/AHA/AATS/ACR/ASA/SCA/SCAI/SIR/STS/SVM Guidelines for the diagnosis and management of patients with thoracic aortic disease: a report of the American College of Cardiology Foundation/American Heart Association Task Force on Practice Guidelines, American Association for Thoracic Surgery, American College of Radiology, American Stroke Association, Society of Cardiovascular Anesthesiologists, Society for Cardiovascular Angiography and Interventions, Society of Interventional Radiology, Society of Thoracic Surgeons, and Society for Vascular Medicine. *Circulation*. 2010;121(13):e266-369.
6. Kurosaki K, Fushimi Y, Hara S, Kano S, Kuriwaga F, Nagai T, et al. Sudden death caused by tension pneumothorax after rupture of a thoracic aortic aneurysm: case report. *Am J Forensic Med Pathol*. 2001;22(3):250-2.
7. Booher AM, Eagle KA. Diagnosis and management issues in thoracic aortic aneurysm. *Am Heart J*. 2011;162(1):38-46.
8. Tsai TT, Nienaber CA, Eagle KA. Acute aortic syndromes. *Circulation*. 2005;112(24):3802-13.
9. Eagle KA, Isselbacher EM, DeSanctis W; International Registry for Aortic Dissection (IRAD) Investigators. Cocaine-related aortic dissection in perspective. *Circulation*. 2002;105(13):1529-30.
10. Januzzi JL, Sabatine MS, Eagle KA, Evangelista A, Bruckman D, Fattori R, et al; International Registry of Aortic Dissection Investigators. Iatrogenic aortic dissection. *Am J Cardiol*. 2002;89(5):623-6.
11. Travers AH, Rea TD, Bobrow BJ, Edelson DP, Berg RA, Sayre MR, et al. Part 4: CPR overview: 2010 American Heart Association Guidelines for Cardiopulmonary Resuscitation and Emergency Cardiovascular Care. *Circulation*. 2010;122(18 Suppl 3):S676-84.
12. Larson EW, Edwards WD. Risk factors for aortic dissection: a necropsy study of 161 cases. *Am J Cardiol*. 1984;53(6):849-55.
13. Milano A, De Carlo M, Gigoni R, Bortolotti U. Acute type-B aortic dissection in association with isthmus coarctation. *Tex Heart Inst J*. 2001;28(2):152-3.
14. Kato W, Ueda Y, Akihiko U, Akita T, Oshima H, Shimomura T. Type B aortic dissection associated with coarctation of the aorta. *Gen Thorac Cardiovasc Surg*. 2007;55(7):302-4.
15. Lynch MJ, Woodford NW, Dodd MJ. Sudden death due to aortic rupture complicating undiagnosed coarctation of the aorta in a teenager – a case report and review of the literature. *J Forensic Leg Med*. 2008;15(7):443-6.
16. Cranfield KR, Brackenbury ET, Fraser SC. One-stage repair of an aortic dissection and aortic coarctation. *Interact Cardiovasc Thorac Surg*. 2008;7(1):170-2.