

## Ablação de Arritmias por Cateter com Mapeamento Eletroanatômico Exclusivo: uma Série de Casos

*Catheter Ablation of Arrhythmias Exclusively Using Electroanatomic Mapping: A Series of Cases*

Leonardo Martins Pires, Tiago Luiz Luz Leiria, Marcelo Lapa Kruse, Rafael Ronsoni, Caroline Saltz Gensas, Gustavo Glotz de Lima

Instituto de Cardiologia/Fundação Universitária de Cardiologia, Porto Alegre, RS - Brasil

### Resumo

**Fundamento:** A ablação por cateter possibilita tratamento curativo para diversas arritmias cardíacas. A fluoroscopia é utilizada para localizar e direcionar os cateteres aos pontos causadores de arritmias. Contudo, a fluoroscopia apresenta diversos riscos. O mapeamento eletroanatômico (MEA) apresenta imagem tridimensional sem utilizar raios X, reduzindo os riscos da fluoroscopia.

**Objetivo:** Descrevemos uma série de pacientes nos quais foi realizada ablação de arritmias cardíacas com o uso exclusivo de MEA.

**Métodos:** Foram selecionados prospectivamente, de março de 2011 a março de 2012, pacientes com arritmias cardíacas refratárias ao tratamento farmacológico para realização de ablação de arritmias com o uso exclusivo de MEA. Não participaram aqueles com indicação de estudo eletrofisiológico diagnóstico e ablação de fibrilação atrial, taquiarritmias de átrio esquerdo e arritmia ventricular hemodinamicamente instável. Observamos tempo total de procedimento, taxa de sucesso, complicações e se ocorreu necessidade de uso de fluoroscopia durante o procedimento.

**Resultados:** Participaram 11 pacientes, sendo sete do sexo feminino (63%), com idade média de 50 anos (DP  $\pm$  16,5). As indicações dos procedimentos foram quatro casos (35%) de flutter atrial, três casos (27%) de síndrome de pré-excitação, dois casos (19%) de taquicardia supraventricular paroxística e dois casos (19%) de extrassístoles ventriculares. A média de duração do procedimento foi de 86,6 min (DP  $\pm$  26 min). O sucesso imediato (na alta hospitalar) do procedimento ocorreu em nove pacientes (81%). Não houve complicações durante os procedimentos.

**Conclusão:** Neste estudo, foi demonstrado que é viável a realização de ablação de arritmias apenas com o uso do MEA, com resultados satisfatórios. (Arq Bras Cardiol. 2013;101(3):226-232)

**Palavras-chave:** Arritmias Cardíacas / terapia; Arritmias cardíacas/diagnóstico; Ablação por Cateter; Fluoroscopia.

### Abstract

**Background:** Catheter ablation is a treatment that can cure various cardiac arrhythmias. Fluoroscopy is used to locate and direct catheters to areas that cause arrhythmias. However, fluoroscopy has several risks. Electroanatomic mapping (EAM) facilitates three-dimensional imaging without X-rays, which reduces risks associated with fluoroscopy.

**Objective:** We describe a series of patient cases wherein cardiac arrhythmia ablation was exclusively performed using EAM.

**Methods:** Patients who presented with cardiac arrhythmias that were unresponsive to pharmacological therapy were prospectively selected between March 2011 and March 2012 for arrhythmia ablation exclusively through EAM. Patients with indications for a diagnostic electrophysiology study and ablation of atrial fibrillation, left atrial tachyarrhythmias as well as hemodynamically unstable ventricular arrhythmia were excluded. We documented the procedure time, success rate and complications as well as whether fluoroscopy was necessary during the procedure.

**Results:** In total, 11 patients were enrolled in the study, including seven female patients (63%). The mean age of the patients was 50 years (SD  $\pm$  16.5). Indications for the investigated procedures included four cases (35%) of atrial flutter, three cases (27%) of pre-excitation syndrome, two cases (19%) of paroxysmal supraventricular tachycardia and two cases (19%) of ventricular extrasystoles. The mean procedure duration was 86.6 min (SD  $\pm$  26 min). Immediate success (at discharge) of the procedure was evident for nine patients (81%). There were no complications during the procedures.

**Conclusion:** This study demonstrates the feasibility of performing an arrhythmia ablation exclusively using EAM with satisfactory results. (Arq Bras Cardiol. 2013;101(3):226-232)

**Keywords:** Arrhythmias, Cardiac / therapy; Arrhythmias, Cardiac / diagnostic; Catheter Ablation; Fluoroscopy.

Full texts in English - <http://www.arquivosonline.com.br>

**Correspondência:** Gustavo Glotz de Lima •  
Av. Princesa Isabel, 370, Santana. CEP 90620-000, Porto Alegre, RS - Brasil  
E-mail: gglima.pesquisa@gmail.com  
Artigo recebido em 10/10/12; revisado em 05/04/13; aceito em 26/4/13.

DOI: 10.5935/abc.20130147

## Introdução

Nos últimos anos, houve rápido avanço nas tecnologias disponíveis para o tratamento das arritmias cardíacas. As indicações de ablação por cateter se expandiram, passando a englobar maior número de pacientes, mais graves, que muitas vezes são refratários às outras formas de terapia (farmacológica e uso de dispositivos implantáveis)<sup>1</sup>.

A fluoroscopia com emissão de raios X tem sido a fonte de localização de cateteres dentro do coração no diagnóstico e tratamento de arritmias cardíacas<sup>1</sup>. Essa forma de mapeamento possui baixa resolução espacial e dificulta a realização de ablações que necessitem de modificação de substrato onde a localização de cicatriz e istmos eletricamente ativos no miocárdio ventricular ou atrial se torne imprescindível.

A exposição aos raios X pode trazer consequências para o paciente e para a equipe médica. Sabe-se que essa exposição aumenta a incidência de problemas como dermatite, catarata, defeitos congênitos e neoplasias<sup>2,3</sup>. Pacientes pediátricos também estão sob risco, principalmente com irradiação de tireoide e gônadas<sup>4</sup>. Procedimentos em eletrofisiologia podem apresentar tempos de fluoroscopia significativos, principalmente durante ablação de fibrilação atrial<sup>5,6</sup>. Para tanto, aventais de chumbo por parte da equipe assistente, protetores desse mesmo material para tireoide e gônadas para os pacientes, placas de acrílico e óculos especiais são utilizados para o bloqueio da radiação e redução desses riscos<sup>7</sup>.

Recentemente, o uso do mapeamento não fluoroscópico, entre eles o eletroanatômico (MEA), modificou o tratamento percutâneo de arritmias como *flutter* atrial (FLA), fibrilação atrial (FA) e taquicardia ventricular (TV)<sup>8,9</sup>. Os modelos atualmente disponíveis no mercado são os sistemas EnSite (NAVx)<sup>®</sup>, Localiza<sup>®</sup> e Carto<sup>®</sup>. Esse recurso tecnológico se vale da diferença de potenciais elétricos detectados na superfície do paciente comparativamente àqueles detectados pelo cateter explorador no interior da estrutura vascular do paciente. Com isso, é possível realizar, com precisão milimétrica, a reconstrução de forma tridimensional da cavidade na qual o cateter explorador se encontra<sup>10</sup>. Desse modo, estruturas como veias, artérias e câmaras cardíacas são visualizadas e manipuladas para facilitar a localização de pontos arritmogênicos, os quais poderão ser tratados pela ablação.

O MEA pode ter uso exclusivo como tratamento de arritmias cardíacas. Contudo, estudos demonstrando eficácia terapêutica e tempo de procedimento não são encontrados na literatura vigente. Portanto, descrevemos uma série de casos de pacientes que realizaram ablação de arritmias cardíacas utilizando exclusivamente o MEA, sem fluoroscopia.

## Métodos

Foram selecionados para o estudo pacientes com indicação de ablação de arritmias no Instituto de Cardiologia - Fundação Universitária de Cardiologia (IC-FUC) provenientes do ambulatório de arritmias para realização de primeiro

procedimento de ablação, com taquiarritmia registrada por eletrocardiograma de 12 derivações ou monitoração eletrocardiográfica de 24 horas. Foram excluídos os pacientes com indicação de estudo eletrofisiológico diagnóstico, ablação de fibrilação atrial, taquiarritmias de átrio esquerdo e arritmia ventricular hemodinamicamente instável. Também foram excluídos os pacientes encaminhados por médicos assistentes externos ao ambulatório e aqueles referidos por outros hospitais. O estudo foi avaliado e aprovado pelo comitê de ética em pesquisa local, e todos os pacientes que participaram do estudo e realizaram o procedimento assinaram um termo de consentimento livre e esclarecido.

Os exames foram realizados no laboratório de eletrofisiologia do IC-FUC. Foram usados, durante os procedimentos, polígrafo de eletrofisiologia marca Prucka, estimulador Medtronic e sistema de mapeamento eletroanatômico EnSite (St. Jude Medical). Todos os pacientes foram submetidos a sedação com propofol (100-150 mcg/kg/min), midazolam (0,02-0,04 mg/kg) e fentanil (0,5-2 mcg/kg) endovenosos. Pacientes submetidos à ablação de arritmias ventriculares de via de saída de ventrículos não utilizaram propofol. Foram realizadas punções venosas femorais direitas com introdução de três bainhas introdutoras. Através dessas bainhas, cateteres multipolares diagnósticos e/ou de ablação eram colocados nas cavidades cardíacas. Para o posicionamento dos cateteres nas câmaras direitas, seguia-se seu deslocamento através das imagens obtidas pelo sistema EnSite (St. Jude Medical) desde a veia cava inferior, não sendo necessária em momento algum a utilização de raios X. Esse sistema permite a visualização dos cateteres em mais de uma projeção simultaneamente e sua identificação por cores. Usualmente, o primeiro cateter introduzido era posicionado na região do feixe de His com registro do potencial hissiano. Eram colocados cateteres no átrio direito, seio coronário e ventrículo direito, conforme a necessidade de cada caso, usando a mesma técnica de procedimento. Para marcação de pontos de referência, a posição dos cateteres também recebia um sombreamento, permitindo que, caso o cateter fosse deslocado, a sua posição original ficasse assegurada. Nos casos de feixe acessório esquerdo, era realizada punção de artéria femoral direita e introduzido o cateter de ablação retrogradamente pela aorta, utilizando a mesma técnica descrita anteriormente. Em todos os pacientes, foram realizados protocolos de estimulação atrial e ventricular para o diagnóstico das arritmias. Quando não ocorria sucesso nessas manobras, também era utilizado isoproterenol (2-10 mcg/min) endovenoso.

O banco de dados foi armazenado no programa Microsoft Excel 2004. Os dados foram distribuídos em médias e porcentagens. A análise estatística foi realizada no SPSS v. 12.

## Resultados

Foram selecionados 11 casos de 365 pacientes encaminhados para ablação, de março de 2011 a março de 2012. Destes, sete foram do sexo feminino (63%). A média de idade foi de 50 anos (DP  $\pm$  16,5). Estavam utilizando medicações para controle das arritmias sete pacientes (63%).

As indicações para realização do procedimento foram quatro casos (35%) de *flutter* atrial (FLA), três casos (27%) de síndrome de pré-excitação (WPW), dois casos (19%) de taquicardia supraventricular paroxística (TSVP) e dois casos (19%) de extrassístoles ventriculares (ESV).

No dia da realização do exame, os pacientes com história de FLA, WPW e um com ESV apresentavam suas respectivas arritmias. Os pacientes com diagnóstico de TSVP e um com história de ESV estavam em ritmo sinusal (RS). Todos os pacientes utilizaram três cateteres (dois diagnósticos e um de ablação) para o exame, exceto um paciente com ESV, que utilizou um cateter diagnóstico e um cateter de ablação. Os três pacientes com FLA utilizaram cateteres de ablação com ponta de 8 mm, enquanto os demais utilizaram cateteres de 4 mm. A média dos intervalos de condução AH (excluídos os pacientes portadores de FLA) foi de 73 ms (DP  $\pm$  13 ms), e de HV (incluídos os pacientes portadores de FLA) foi de 37 ms (DP  $\pm$  15 ms). Foi induzida taquicardia por reentrada nodal (TRN) nos dois pacientes com história de TSVP. Todos os pacientes portadores de WPW apresentavam feixes laterais esquerdos com condução anterógrada. Foi utilizado isoproterenol para indução de arritmia em dois pacientes (18%): um paciente com TSVP e um paciente com ESV. Os dois pacientes portadores de ESV tinham como foco da arritmia a via de saída do ventrículo direito. O tempo médio de duração total do procedimento foi de 86,6 min (DP  $\pm$  26 min), sendo que os tempos médios de porta-punção (entrada do paciente até o início das punções), de punção (tempo de realização das punções) e do exame (término das punções até o término do procedimento) foram, respectivamente, 17 min (DP  $\pm$  4,4 min), 7 min (DP  $\pm$  2,7 min) e 61,7 min (DP  $\pm$  25 min). O número médio de aplicações de energia de radiofrequência foi de 15,9 (DP  $\pm$  18), variando de uma aplicação em um paciente com WPW

e 62 aplicações em um paciente com FLA. O sucesso imediato (na alta hospitalar) do procedimento ocorreu em nove pacientes (81%). A Tabela 1 mostra um resumo dos dados. Em um paciente com FLA que apresentava arritmia no átrio esquerdo não foi realizada ablação. Em nosso centro, não é rotina realizar consentimento para punção transeptal em todos os casos; com isso, não foi abordado o lado esquerdo, sendo o paciente informado após o exame da necessidade de cateterismo esquerdo, com o procedimento remarcado para um segundo momento. Outro paciente com FLA apresentou reversão da arritmia para RS. Contudo, não foi observado bloqueio bidirecional da linha de ablação no istmo cavo-tricuspídeo, mesmo após a realização de inúmeras linhas na região do istmo com comprovação de baixa voltagem sobre a linha. Uma possível razão para essa ocorrência seria um *lower-loop reentry*. Contudo, o mapa de ativação sob estimulação atrial não demonstrou de maneira inequívoca esse evento. Não houve complicações durante todos os procedimentos. Todos os pacientes apresentaram alta hospitalar também sem complicações.

A fluoroscopia não foi utilizada em nenhum dos casos. As Figuras 1 a 4 demonstram exemplos de ablação de via lenta do nó AV em paciente com TRN, ablação de um feixe lateral esquerdo durante taquiarritmia, ablação de extrassístoles de via de saída de ventrículo direito e ablação de istmo cavo-tricuspídeo em paciente com *flutter* atrial típico anti-horário, respectivamente.

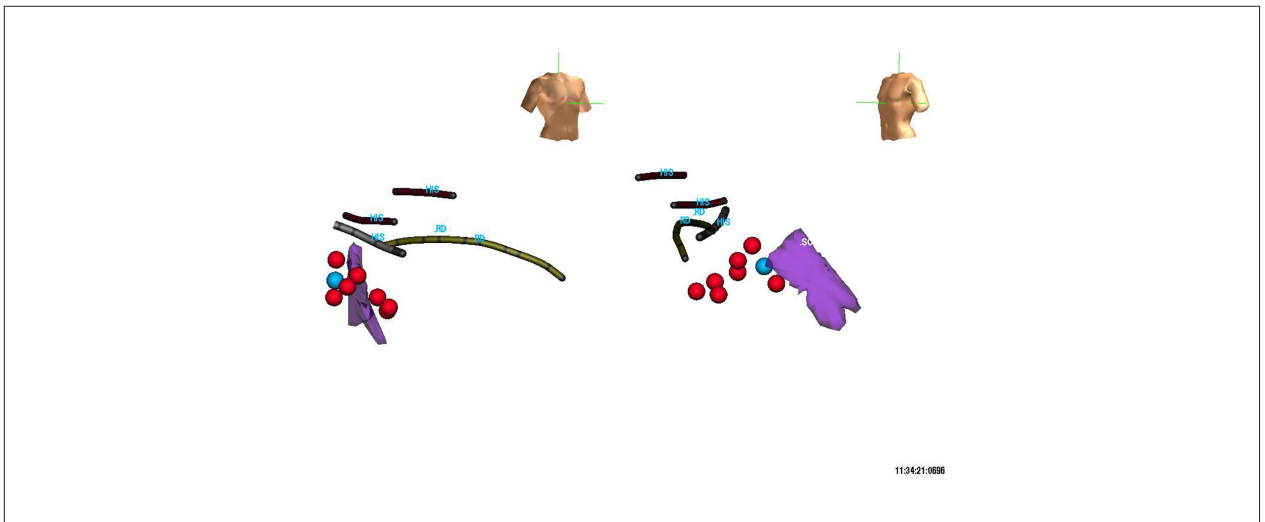
## Discussão

A evolução da eletrofisiologia nos procedimentos diagnósticos e terapêuticos avançou de modo importante nos últimos anos. A introdução do sistema de MEA abriu novas possibilidades diagnósticas e terapêuticas para pacientes portadores de arritmias complexas.

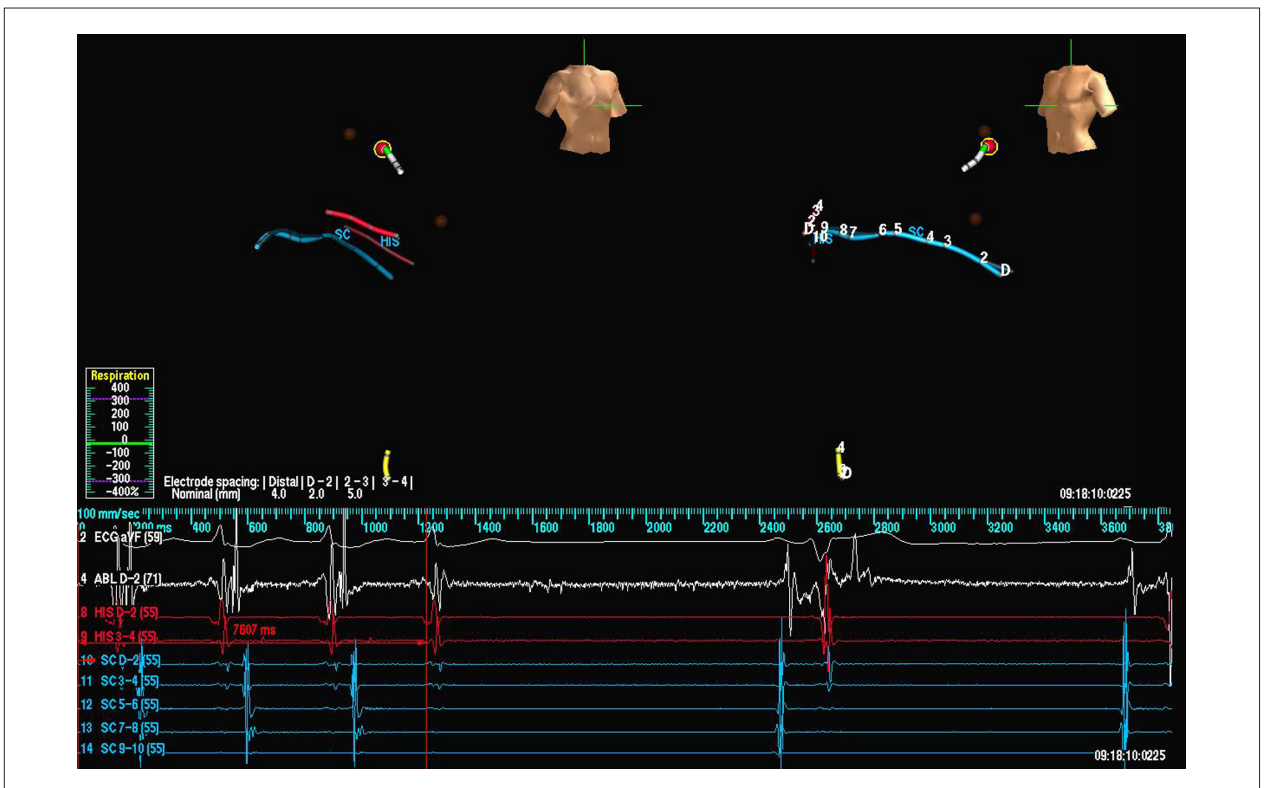
Tabela 1 - Descrição dos casos

|    | Gênero | Fármacos       | Indicação | Arritmia induzida | N.º RF | Sucesso | Tempo porta-punção (min) | Tempo punção (min) | Tempo exame (min) | Tempo total (min) |
|----|--------|----------------|-----------|-------------------|--------|---------|--------------------------|--------------------|-------------------|-------------------|
| 1  | M*     | Não            | FLA       | FLA - E           | 9      | Não     | 13                       | 6                  | 56                | 74                |
| 2  | F      | Sotalol        | TSVP      | TRN               | 8      | Sim     | 17                       | 4                  | 42                | 63                |
| 3  | F      | Não            | FLA       | FLA               | 32     | Sim     | 21                       | 6                  | 43                | 70                |
| 4  | F      | Sotalol        | WPW LE    | WPW LE            | 8      | Sim     | 27                       | 5                  | 87                | 119               |
| 5  | F      | Não            | TSVP      | TRN               | 5      | Sim     | 14                       | 10                 | 55                | 79                |
| 6  | M      | Sotalol        | ESVSVD    | ESVSVD            | 11     | Sim     | 19                       | 11                 | 83                | 113               |
| 7  | M      | Betabloqueador | FLA       | FLA               | 5      | Sim     | 11                       | 11                 | 103               | 125               |
| 8  | F      | Propafenona    | ESVSVD    | ESVSVD            | 2      | Sim     | 12                       | 6                  | 76                | 94                |
| 9  | F      | Não            | FLA       | não               | 62     | Não     | 16                       | 4                  | 79                | 99                |
| 10 | M      | Betabloqueador | WPW LE    | WPW LE            | 1      | Sim     | 20                       | 5                  | 2                 | 47                |
| 11 | F      | Betabloqueador | WPW LE    | WPW LE            | 3      | Sim     | 17                       | 9                  | 33                | 59                |

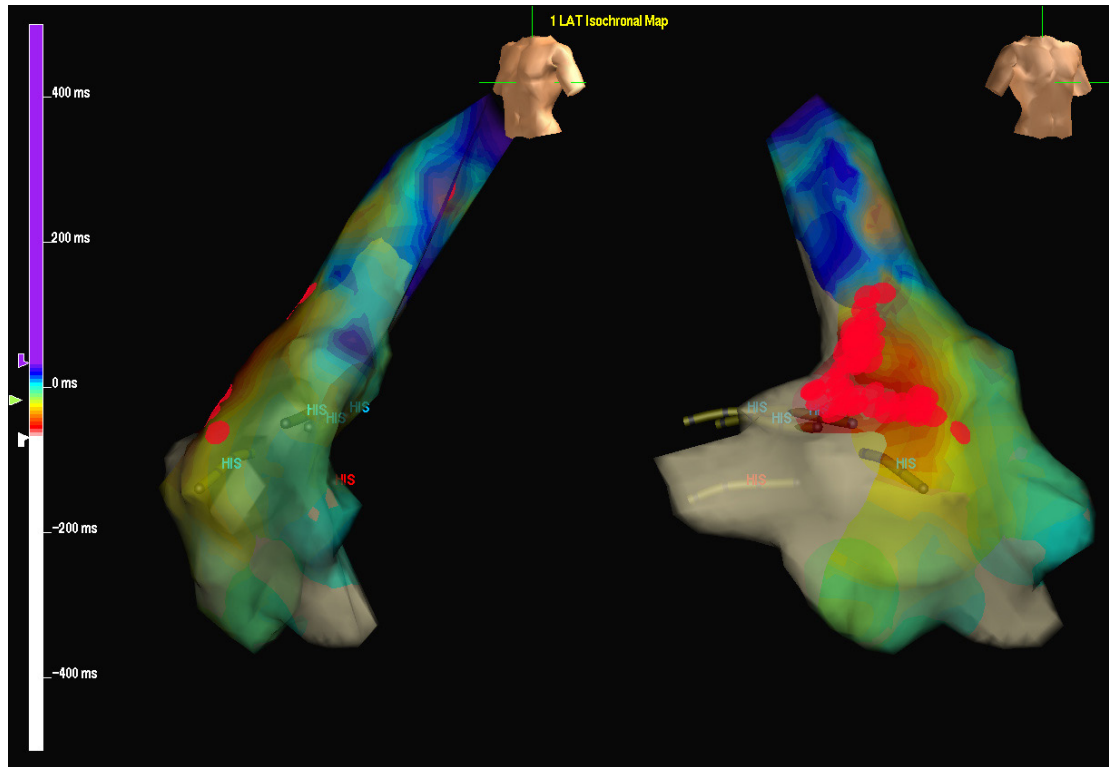
ESVSVD: extrassístoles via de saída de ventrículo direito; F: feminino; FLA: flutter atrial; FLA-E: flutter atrial esquerdo; M: masculino; min: minutos; TRN: Taquicardia por reentrada nodal; TSVP: taquicardia supraventricular paroxística; WPW LE: pré-excitação lateral esquerda.



**Figura 1** - Posicionamento dos cateteres durante ablação de taquicardia por reentrada nodal. A imagem da esquerda (visão em oblíqua anterior direita) mostra sombra dos cateteres com identificação do ramo direito e região do feixe de His. Ressalte-se que foi identificado potencial de His em uma região de até 1 cm de altura. Na imagem da direita (visão em oblíqua anterior esquerda) nota-se esse fato, e observamos três níveis de His, um mais caudal, outro intermediário e o terceiro mais cranial. Em parte, isso pode ser decorrente da movimentação do coração e da modificação de impedância torácica durante inspiração profunda. Porém, é importante delimitar bem essa região para realizar uma aplicação segura de radiofrequência. A estrutura em lilás é o seio coronariano. O ponto em azul (próximo à entrada do seio coronariano) demonstra o local onde obtivemos ritmo juncional lento. Em vermelho estão outras regiões onde a aplicação de energia (15 s) não desencadeou ritmo juncional lento.



**Figura 2** - Ablação de feixe lateral esquerdo durante taquiarritmia por reentrada atrioventricular. As imagens da esquerda (visão em oblíqua anterior direita) e da direita (visão em oblíqua anterior esquerda) mostram sombra dos cateteres com identificação do feixe de His, seio coronariano e cateter de ablação. O cateter de ablação foi introduzido pela aorta retrogradamente. Em marrom, observam-se dois pontos com precocidade onde foram realizadas aplicações de energia de radiofrequência por 10 s, sem ocorrer o término da arritmia. O ponto assinalado em vermelho demonstra o local de maior precocidade de sinal VA durante a taquiarritmia, observado no traçado endocavitário abaixo das figuras. Após 7,6 s de aplicação de energia de radiofrequência, a arritmia foi terminada. Após essa aplicação, não foi mais possível nova indução.



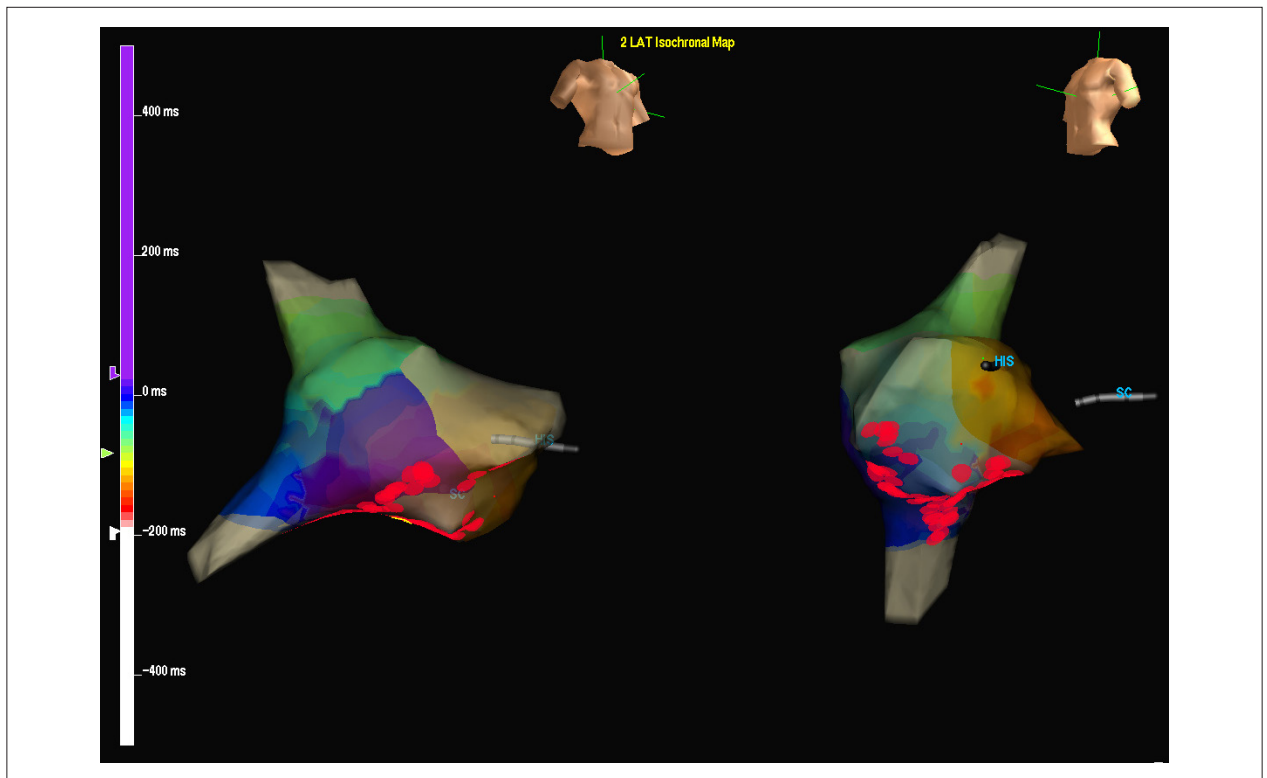
**Figura 3** - Ablação de extrasístole de via de saída de ventrículo direito. As imagens da esquerda (visão em oblíqua anterior esquerda) e da direita (oblíqua anterior direita) mostram o mapa de reconstrução tridimensional do ventrículo direito e sombra do cateter de His. O ponto de atividade mais precoce observado no mapeamento da extrasístolia foi na região lateral da via de saída do ventrículo direito. Após aplicações de energia de radiofrequência, não ocorreu mais extrasístolia (pontos em vermelho).

Em um estudo com 21 pacientes pediátricos encaminhados para ablação de via acessória direita, o uso de fluoroscopia foi reduzido em 90% com o uso concomitante de MEA, após experiência acumulada em sete casos, e abandonado após mais cinco novos casos<sup>11</sup>. O uso de MEA mostrou-se efetivo na população pediátrica em outro estudo, no qual foi responsável por diminuição da exposição das crianças à utilização de raios X durante procedimentos de ablação de taquicardia por reentrada nodal (TRN) e reentrada atrioventricular (TRAV)<sup>12</sup>. Quarenta pacientes pediátricos portadores de TRN e TRAV foram divididos em dois grupos de procedimento: um utilizando apenas fluoroscopia, e o outro, fluoroscopia e MEA. O tempo de exposição aos raios X foi menor no grupo que usou concomitantemente o MEA<sup>13</sup>. Um grupo de 11 pacientes portadores de feixe acessório em parede lateral direita, submetidos à ablação com fluoroscopia sem sucesso, realizou novo procedimento utilizando MEA, ocorrendo sucesso em todos os casos<sup>14</sup>. Nove pacientes gestantes, portadoras de taquicardias supraventriculares não controladas por fármacos, foram submetidas à ablação utilizando MEA e o mínimo de tempo de fluoroscopia, não havendo recorrências após o procedimento<sup>15</sup>. Em outro estudo foram comparados fluoroscopia e MEA (utilizando dois sistemas diferentes: Carto® e o sistema Ensite [NAVx®]) contra fluoroscopia apenas na ablação TRN, TRAV e FLA, em 145 pacientes. O uso de

fluoroscopia e MEA apresentou menor tempo de exposição à radiação. Contudo, o tempo total de procedimento, o sucesso a curto e longo prazos, as taxas de complicações e a ausência de sintomas foram semelhantes entre os grupos<sup>16</sup>. A ablação de FLA com fluoroscopia contra MEA e fluoroscopia foi comparada em ensaio clínico randomizado, multicêntrico, envolvendo 210 pacientes. Ambas as técnicas foram efetivas no tratamento, mas com menor tempo de fluoroscopia e maior custo no grupo que utilizou MEA<sup>17</sup>. Em recente estudo, foi realizada ablação de FA paroxística utilizando apenas MEA e ecografia intracardíaca em um grupo de 20 pacientes, com sucesso em 97% dos casos e sem complicações<sup>18</sup>.

Atualmente, com a complexidade dos procedimentos em ablação de arritmias, os tempos dos exames também estão prolongados. Com isso, o tempo de fluoroscopia vem aumentando, com todos os riscos inerentes aos raios X. O uso concomitante nesses exames de MEA busca não só auxiliar no diagnóstico e tratamento de arritmias, mas também na redução dos riscos da radiação em procedimentos que envolvem a fluoroscopia.

Neste estudo, observamos uma série de casos de pacientes submetidos exclusivamente à ablação de arritmias apenas com o uso de MEA. Os resultados apresentados mostraram que é possível a realização do procedimento com resultado



**Figura 4** - Ablação do istmo cavo-tricuspídeo (ICT) em flutter atrial típico. As imagens da esquerda (visão em obliqua inferior direita) e da direita (visão em obliqua inferior esquerda) mostram o mapa de reconstrução tridimensional do átrio direito e veias cava inferior e superior, bem como sombras do cateter na região do feixe de His e em seio coronariano. Com o mapeamento, observa-se um flutter com circuito anti-horário dependente do ICT, com a frente de onda de despolarização representada em laranja na região septal. Foram criadas duas linhas de bloqueio que desfizeram a arritmia (em pontos vermelhos: uma do seio coronário ao ICT e outra ao nível do ICT). Após a ablação, foi comprovada a eficácia das linhas de bloqueio através de tempos de ativação septolateral e laterosseptal maiores que 120 ms.

satisfatório, tanto no tempo do procedimento quanto do sucesso na alta hospitalar. Observa-se que não foi necessário utilizar fluoroscopia em nenhum dos casos de MEA e que não ocorreu nenhuma intercorrência nos pacientes. O posicionamento dos cateteres transcorreu sem intercorrências. A distinção entre os cateteres através de cores e a possibilidade de mais de uma projeção para visualização fornece adequada noção espacial do posicionamento deles. No momento em que se criavam pontos de referência, como a identificação de eletrogramas intracavitários, como o sinal de His, reconstrução de cavidade atrial e/ou ventricular, a dinâmica do exame apresentava-se com melhor resultado. Foram utilizadas imagens para demarcar pontos importantes, como região do feixe de His e seio coronariano, e marcar pontos onde já foram realizadas aplicações de ablação, como demonstrado nas Figuras 1 a 4. Nos casos de via acessória no anel mitral, a passagem do cateter de ablação pela valva aórtica era de fácil percepção, e a identificação do menor intervalo AV ou VA foi obtida como nos exames convencionais, sem dificuldade adicional.

Contudo, nosso estudo possui algumas limitações. Seu desenho é o de um estudo de série de casos. Outra limitação é o tempo de seguimento - até este momento, foram vistos apenas os resultados na alta

hospitalar. Apesar dessas limitações, foi demonstrado que é possível realizar o procedimento sem fluoroscopia.

A introdução do MEA abriu novas possibilidades terapêuticas para pacientes portadores de arritmias. Busca-se melhor orientação espacial dos cateteres dentro do coração, assim como a redução dos riscos da radiação. Um estudo randomizado comparando o uso do MEA exclusivo contra o uso de fluoroscopia poderia fornecer dados mais consistentes.

## Conclusão

Neste estudo, de maneira inicial, foi demonstrado que é viável a realização de ablações apenas com o uso do MEA, com resultados satisfatórios.

## Contribuição dos autores

Concepção e desenho da pesquisa, Análise estatística e Obtenção de financiamento: Pires LM, Leiria TLL, Kruse ML, Ronsoni R, Lima GG; Obtenção de dados, Análise e interpretação dos dados, Redação do manuscrito e Revisão crítica do manuscrito quanto ao conteúdo intelectual: Pires LM, Leiria TLL, Kruse ML, Ronsoni R, Lima GG, Gensas CS.

### Potencial Conflito de Interesses

Declaro não haver conflito de interesses pertinentes.

### Fontes de Financiamento

O presente estudo foi financiado pelo CNPq.

### Vinculação Acadêmica

Este artigo é parte de tese de Doutorado de Leonardo Martins Pires pelo Instituto de Cardiologia/Fundação Universitária de Cardiologia.

## Referências

1. Guidelines for Clinical Intracardiac Electrophysiological and Catheter Ablation Procedures. A report of the American College of Cardiology/American Heart Association task force on practice guidelines. (Committee on Clinical Intracardiac Electrophysiology and Catheter Ablation Procedures). Developed in collaboration with the North American Society of Pacing and Electrophysiology. *Circulation*. 1995;92(3):673-91.
2. Lin EC. Radiation risk from medical imaging. *Mayo Clin Proc*. 2010;85(12):1142-6.
3. Austin LM, Frush DP. Compendium of national guidelines for imaging the pregnant patient. *AM J Roentgenol*. 2011;197(4):W737-46.
4. Linet MS, Kim KP, Rajamaram P. Children's exposure to diagnostic medical radiation and cancer risk: epidemiologic and dosimetric considerations. *Pediatr Radiol*. 2009;39 Suppl 1:S4-26.
5. Rosenthal LS, Mahesh M, Beck TJ, Saul JP, Miller JM, Kay N, et al. Predictors of fluoroscopy time and estimated radiation exposure during radiofrequency catheter ablation procedures. *AM J Cardiol*. 1998;82(4):451-8.
6. Lickfett L, Mahesh M, Vasamreddy C, Bradley D, Jayam V, Eldadah Z, et al. Radiation exposure during catheter ablation of atrial fibrillation. *Circulation*. 2004;110(19):3003-10.
7. Grobe H, Sommer M, Koch A, Hietschold V, Henniger J, Abolmaali N. Dose reduction in computed tomography: the effect of eye and testicle shielding on radiation dose measure in patients with beryllium oxide-based optically stimulated luminescence dosimetry. *Eur Radiol*. 2009;19(5):1156-60.
8. Gepstein L, Hayam G, Ben-Haim SA. A novel method for nonfluoroscopic catheter-based electroanatomical mapping of the heart. In vitro and in vivo accuracy results. *Circulation*. 1997;95(6):1611-22.
9. Wittkamp F, Wever E, Derksen R, Wilde A, Ramanna H, Hauer R, et al. Localisa: new technique for real-time 3-dimensional localization of regular intracardiac electrodes. *Circulation*. 1999;99(10):1312-7.
10. Gepstein L, Hayam G, Shpun S, Cohen D, Ben-Haim AS. Atrial linear ablations in pigs: chronic effects on atrial electrophysiology and pathology. *Circulation*. 1999;100(4):419-26.
11. Drago F, Silvetti MS, Di Pino A, Grutter G, Bevilacqua M, Leibovich S. Exclusion of fluoroscopy during ablation treatment of right accessory pathway in children. *J Cardiovasc Electrophysiol*. 2002;13(8):778-82.
12. Smith G, Clark JM. Elimination of fluoroscopy use in a pediatric electrophysiology laboratory utilizing three-dimensional mapping. *Pacing Clin Electrophysiol*. 2007;30(4):510-8.
13. Papagiannis J, Tsoutsinos A, Kirvassilis G, Sofianidou I, Koussi T, Laskari C, et al. Nonfluoroscopic catheter navigation for radiofrequency catheter ablation of supraventricular tachycardia in children. *Pacing Clin Electrophysiol*. 2006;29(9):971-8.
14. Chen ML, Yang B, Ju WZ, Chen HW, Chen C, Hou XF, et al. Right-sided free wall accessory pathway refractory to conventional catheter ablation: lessons from 3-dimensional electroanatomic mapping. *J Cardiovasc Electrophysiol*. 2010;21(12):1317-24.
15. Szumowski L, Szufiadowicz E, Orczykowski M, Bodalski R, Derejko P, Przybylski A, et al. Ablation of severe drug-resistant tachyarrhythmia during pregnancy. *J Cardiovasc Electrophysiol*. 2010;21(8):877-82.
16. Earley MJ, Showkathali R, Alzetani M, Kistler PM, Gupta D, Abrams DJ, et al. Radiofrequency ablation of arrhythmias guided by non-fluoroscopic catheter location: a prospective randomized Trial. *Eur Heart J*. 2006;27(10):1223-9.
17. Hindricks G, Willems S, Kautzner J, De Chillou C, Wiedemann M, Schepel S, et al; EuroFlutter Investigators. Effect of electroanatomically guided versus conventional catheter ablation of typical atrial flutter on the fluoroscopy time and resource use: a prospective randomized multicenter study. *J Cardiovasc Electrophysiol*. 2009;20(7):734-40.
18. Reddy VY, Morales G, Ahmed H, Neuzil P, Dukkupati S, Kim S, et al. Catheter ablation of atrial fibrillation without the use of fluoroscopy. *Heart Rhythm*. 2010;7(11):1644-53.