

Determinantes do Volume do Átrio Esquerdo em Pacientes com Cardiomiopatia Dilatada Não Isquêmica

Left Atrial Volume Determinants in Patients with Non-Ischemic Dilated Cardiomyopathy

Frederico José Neves Mancuso¹, Valdir Ambrósio Moisés¹, Dirceu Rodrigues Almeida¹, Dalva Poyares², Luciana Julio Storti¹, Wércules Antonio Oliveira², Flavio Souza Brito¹, Angelo Amato Vincenzo de Paola¹, Antonio Carlos Camargo Carvalho¹, Orlando Campos¹

Disciplina de Cardiologia – EPM/UNIFESP, Escola Paulista de Medicina – Universidade Federal de São Paulo¹; Instituto do Sono – EPM/UNIFESP, Escola Paulista de Medicina – Universidade Federal de São Paulo², São Paulo, SP – Brasil

Resumo

Fundamento: O Volume do Átrio Esquerdo (VAE) é preditor prognóstico em pacientes com insuficiência cardíaca.

Objetivo: O objetivo do estudo foi avaliar os determinantes do VAE em pacientes com Cardiomiopatia Dilatada (CMD).

Métodos: Incluídos 90 pacientes com CMD e fração de ejeção do Ventrículo Esquerdo (VE) $\leq 0,50$. O VAE foi medido pela ecocardiografia tridimensional (eco3D). Foram avaliados frequência cardíaca, pressão arterial sistólica, volume diastólico e sistólico final do VE, fração de ejeção do VE, onda E mitral, onda e' do anel mitral (Doppler tecidual), relação E/e', dissincronia intraventricular, índice de dissincronia tridimensional e insuficiência mitral. O coeficiente de correlação de Pearson analisou a correlação do VAE com as variáveis avaliadas e a regressão linear múltipla as variáveis independentes associadas ao VAE.

Resultados: A idade média foi 53 ± 11 anos, fração de ejeção do VE: $31,5 \pm 8,0\%$ e VAE: $39,2 \pm 15,7$ ml/m². As variáveis que se correlacionaram com o VAE foram: volume diastólico final do VE ($r = 0,38$; $p < 0,01$), volume sistólico final do VE ($r = 0,43$; $p < 0,001$), fração de ejeção do VE ($r = -0,36$; $p < 0,01$), onda E ($r = 0,50$; $p < 0,01$), relação E/e' ($r = 0,51$; $p < 0,01$) e insuficiência mitral ($r = 0,53$; $p < 0,01$). A análise multivariada identificou relação E/e' ($p = 0,02$) e insuficiência mitral ($p = 0,02$) como os únicos preditores independentes do aumento do VAE.

Conclusão: O VAE na CMD é determinado independentemente pelas pressões de enchimento do VE (relação E/e') e insuficiência mitral. (Arq Bras Cardiol. 2015; 105(1):65-70)

Palavras-chave: Atrios do Coração; Tamanho do Órgão; Cardiomiopatia Dilatada; Cardiomiopatia Chagásica; Ecocardiografia Tridimensional.

Abstract

Background: Left atrial volume (LAV) is a predictor of prognosis in patients with heart failure.

Objective: We aimed to evaluate the determinants of LAV in patients with dilated cardiomyopathy (DCM).

Methods: Ninety patients with DCM and left ventricular (LV) ejection fraction ≤ 0.50 were included. LAV was measured with real-time three-dimensional echocardiography (eco3D). The variables evaluated were heart rate, systolic blood pressure, LV end-diastolic volume and end-systolic volume and ejection fraction (eco3D), mitral inflow E wave, tissue Doppler e' wave, E/e' ratio, intraventricular dyssynchrony, 3D dyssynchrony index and mitral regurgitation vena contracta. Pearson's coefficient was used to identify the correlation of the LAV with the assessed variables. A multiple linear regression model was developed that included LAV as the dependent variable and the variables correlated with it as the predictive variables.

Results: Mean age was 52 ± 11 years-old, LV ejection fraction: $31.5 \pm 8.0\%$ (16-50%) and LAV: 39.2 ± 15.7 ml/m². The variables that correlated with the LAV were LV end-diastolic volume ($r = 0.38$; $p < 0.01$), LV end-systolic volume ($r = 0.43$; $p < 0.001$), LV ejection fraction ($r = -0.36$; $p < 0.01$), E wave ($r = 0.50$; $p < 0.01$), E/e' ratio ($r = 0.51$; $p < 0.01$) and mitral regurgitation ($r = 0.53$; $p < 0.01$). A multivariate analysis identified the E/e' ratio ($p = 0.02$) and mitral regurgitation ($p = 0.02$) as the only independent variables associated with LAV increase.

Conclusion: The LAV is independently determined by LV filling pressures (E/e' ratio) and mitral regurgitation in DCM. (Arq Bras Cardiol. 2015; 105(1):65-70)

Keywords: Heart Atria; Organ Size; Cardiomyopathy, Dilated; Chagas Cardiomyopathy; Echocardiography, Three-Dimensional.

Full texts in English - <http://www.arquivosonline.com.br>

Correspondência: Frederico José Neves Mancuso •

Escola Paulista de Medicina - EPM/UNIFESP. R. Domiciano Leite Ribeiro, 51 ap. 13 – bloco 2, Vila Guarani. CEP 04317-000, São Paulo, SP – Brasil

E-mail: fredmancuso@uol.com.br; frederico.mancuso@grupofleury.com.br

Artigo recebido em 14/01/15; revisado em 24/02/15; aceito em 24/02/15.

DOI: 10.5935/abc.20150042

Introdução

O Volume do Átrio Esquerdo (VAE) é um preditor de eventos cardiovasculares na população geral^{1,2} e nos pacientes com insuficiência cardíaca³⁻⁶. Ainda, o VAE se associa com a presença de sintomas nesses pacientes³.

Embora a dilatação do átrio esquerdo seja um marcador de disfunção diastólica do Ventrículo Esquerdo⁷ (VE) e possa ocorrer secundariamente à insuficiência mitral, não estão claros quais os determinantes do aumento do átrio esquerdo nos pacientes com Cardiomiopatia Dilatada (CMD). Assim, o objetivo do presente estudo é avaliar quais os determinantes do VAE em pacientes com CMD não isquêmica e disfunção sistólica do VE.

Métodos

Pacientes

O estudo incluiu 90 pacientes ambulatoriais com CMD; 60 pacientes com CMD idiopática (idiopática definida como cardiomiopatia dilatada na ausência de causas conhecidas que causem essa condição; doença arterial coronariana foi excluída por cinecoronariografia ou epidemiologia; valvopatia primária foi excluída pela ecocardiografia bidimensional; outras causas de cardiomiopatia dilatada foram excluídas de acordo com dados epidemiológicos e clínicos), e 30 pacientes com cardiomiopatia chagásica (duas sorologias positivas para anticorpos contra o *Trypanosoma cruzi*). Os pacientes foram recrutados consecutivamente em um centro terciário de atendimento de pacientes com insuficiência cardíaca e cardiomiopatias. Os critérios de inclusão foram idade ≥ 18 anos, classe funcional I, II ou III (New York Heart Association), tratamento clínico otimizado para insuficiência cardíaca, ritmo sinusal, fração de ejeção do VE $\leq 0,50$ (método de Simpson modificado) e boa qualidade de imagem à ecocardiografia. Foram excluídos pacientes com doença valvar primária, hipertensão arterial, doença arterial coronariana, insuficiência renal terminal ou doença pulmonar obstrutiva crônica. Todos os pacientes assinaram o termo de consentimento e o estudo foi aprovado pelo comitê de ética da instituição.

A altura e o peso foram obtidos para calcular a área de superfície corpórea. A frequência cardíaca e a pressão arterial sistólica e diastólica também foram registradas antes da ecocardiografia.

Ecocardiografia e Doppler Tecidual

Todos os indivíduos realizaram um exame ecocardiográfico bidimensional com Doppler em um aparelho IE33 (Philips, Andover, Massachusetts) com um transdutor 1-5 MHz sob monitorização eletrocardiográfica contínua. Os pacientes foram estudados em decúbito lateral esquerdo pelo mesmo médico ecocardiografista. A fração de ejeção do VE foi estimada pelo método de Simpson modificado.

A insuficiência mitral foi quantificada pela vena contracta. A função diastólica do VE foi avaliada pela análise das velocidades das ondas inicial (E) e final (A) do fluxo mitral obtidas do Doppler pulsado e pela velocidade da onda

inicial (e´) do anel septal mitral obtida pelo Doppler tecidual. Esses dados foram utilizados para calcular a relação E/e´, como estimativa das pressões de enchimento do VE^{8,9}.

A dissincronia mecânica intraventricular do VE foi avaliada pelo Doppler tecidual colorido (color-DT). A amostra de volume foi posicionada nos seis segmentos basais do VE. Foi medido o intervalo de tempo entre o início do QRS do traçado eletrocardiográfico até o pico da velocidade sistólica de cada segmento^{10,11}. O atraso intraventricular foi calculado pela máxima diferença entre os intervalos de todos os segmentos^{11,12}.

Ecocardiografia tridimensional em tempo real

A ecocardiografia tridimensional em tempo real (eco3D) foi utilizada para obter o VAE e o índice de dissincronia 3D do VE. O mesmo aparelho de ecocardiografia IE33 com um transdutor matricial X3 (1-3 MHz) foi utilizado para aquisição do "full volume", dados volumétricos piramidais em tempo real por quatro ciclos cardíacos consecutivos. Para garantir a inclusão de todo o volume do AE e do VE dentro do volume piramidal, os dados foram adquiridos usando o modo de ângulo amplo, adquirindo, assim, quatro subvolumes em formato de cunha durante período de apneia de 5 segundos. Os dados da eco3D foram armazenados digitalmente e analisados pelo software QLab-Philips (versão 5,0; Philips Medical Systems). A análise das imagens ecocardiográficas tridimensionais foi baseada na janela apical e no traçado semiautomático das bordas endocárdicas.

A análise do átrio esquerdo foi realizada marcando quatro pontos na superfície atrial do anel mitral: septal, lateral, anterior e inferior e um quinto ponto no teto do átrio esquerdo. Após, a superfície endocárdica foi delineada automaticamente e pôde ser visualizada a partir de diferentes visões. Modificações manuais foram realizadas para corrigir o traçado automático quando necessário¹³ e, então, o software gera uma curva de variação do VAE ao longo do ciclo cardíaco (Figura 1). O VAE foi considerado o ponto máximo da curva e o valor foi indexado pela área de superfície corpórea (VAEi).

A análise do VE foi realizada marcando quatro pontos na superfície do anel mitral: anterior, inferior, lateral e septal e um quinto ponto no ápice do VE. Após, a superfície endocárdica foi delineada automaticamente e pôde ser visualizada a partir de diferentes visões. Modificações manuais foram realizadas para corrigir o traçado automático quando necessário¹⁴. O índice de dissincronia 3D do VE foi calculado a partir do desvio padrão da fração do ciclo cardíaco que cada segmento do VE levou para atingir o seu volume mínimo. O índice é expresso como porcentagem da duração do ciclo cardíaco¹⁵.

Análise estatística

A análise estatística foi realizada com o software SPSS 13,0 (SPSS Inc, Chicago, IL). Os dados contínuos estão descritos como média \pm DP e dos dados categóricos como porcentagem. O teste de Kolmogorov-Smirnov mostrou que a amostra estudada apresentava distribuição normal. O coeficiente de correlação de Pearson foi utilizado para

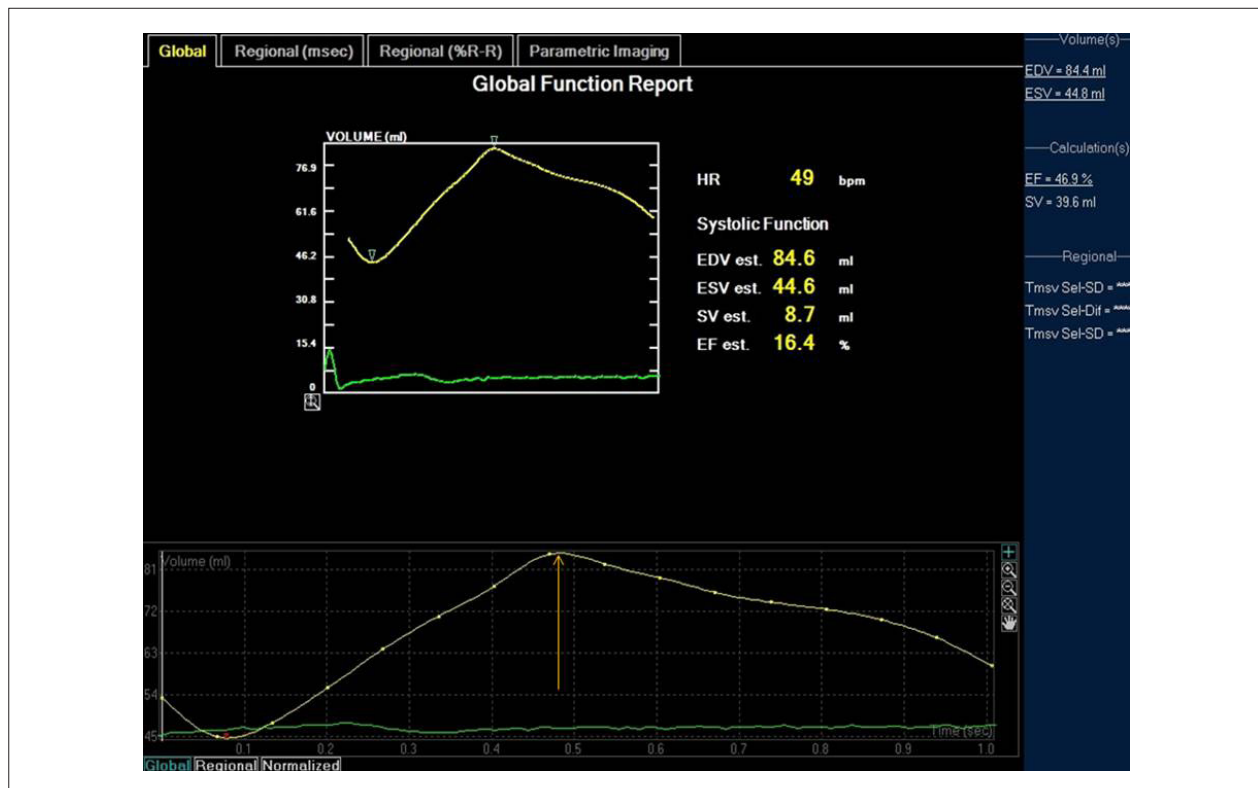


Figura 1 – Volume do átrio esquerdo. A figura mostra a variação do volume do átrio esquerdo ao longo do ciclo cardíaco. A seta indica o volume máximo do átrio esquerdo.

identificar a correlação do VAEi com a frequência cardíaca, pressão arterial sistólica, volumes diastólico e sistólico final do VE, fração de ejeção do VE, velocidade da onda E do influxo mitral, velocidade da onda e', relação E/e', dissincronia mecânica intraventricular do VE, índice de dissincronia 3D e vena contracta da insuficiência mitral. Um modelo de regressão linear múltipla foi realizado, incluindo o VAEi como variável numérica dependente e as variáveis correlacionadas a ele como variáveis preditivas. O p-valor foi considerado significativo quando abaixo de 0,05. O coeficiente de variação foi utilizado para avaliar a variabilidade inter e intraobservador da medida do VAE em uma amostra aleatória de 20 pacientes.

Resultados

Dados clínicos

As características clínicas basais dos pacientes estão listadas na tabela 1. A idade média foi 53 ± 11 anos de idade e 63 (70%) pacientes eram do sexo masculino. A etiologia da cardiomiopatia dilatada foi cardiomiopatia dilatada idiopática em 60 (67%) pacientes e cardiomiopatia chagásica em 30 (33%) pacientes. A classe funcional foi I em 7 (8%) pacientes, II em 55 (61%) pacientes e III em 28 (31%) pacientes. Todos os pacientes estavam em uso de betabloqueador (76% carvedilol, 48 ± 6 mg/dia, e 24% metoprolol, 178 ± 43 mg/dia), inibidores da ECA (62% captopril, 133 ± 24 mg/dia, e 38%

enalapril, 31 ± 10 mg/dia) e furosemida (97 ± 62 mg/dia). Dos 90 pacientes, 81 (90%) estavam em uso de espirolactona e 20 (22%) em uso de digoxina.

Dados da ecocardiografia

Os dados da ecocardiografia bidimensional com Doppler estão demonstrados na tabela 2. A fração de ejeção do VE média foi $31,5 \pm 8,0\%$ e o padrão de enchimento restritivo esteve presente em 24 (27%) pacientes. A relação E/e' média foi de $17,3 \pm 8,2$, e a pressão sistólica em artéria pulmonar média foi de 43 ± 13 mmHg. Insuficiência mitral funcional esteve presente em 80 (89%) pacientes; a vena contracta média da insuficiência mitral foi de $0,43 \pm 0,16$; 18 (20%) paciente apresentaram insuficiência leve, 54 (60%), insuficiência moderada e apenas 8 (9%) pacientes apresentaram insuficiência mitral importante. O atraso mecânico intraventricular foi de 67 ± 43 ms e o índice de dissincronia 3D foi de $5,6 \pm 5,3\%$.

Dados ecocardiográficos do átrio esquerdo

O diâmetro anteroposterior do átrio esquerdo foi $46,2 \pm 5,6$ mm. O VAE avaliado pela eco3D foi $67,9 \pm 27,3$ ml e o VAEi foi de $39,2 \pm 15,7$ mL/m².

Correlações do átrio esquerdo

O VAEi apresentou correlação fraca a moderada com o volume diastólico final do VE ($r = 0,38$; $p < 0,01$), com o volume sistólico final do VE ($r = 0,427$; $p < 0,001$) e com a

Tabela 1 – Características clínicas basais dos pacientes

	n = 90 pacientes
Idade (anos)	53 ± 11
Sexo masculino (%)	63 (70%)
ASC (kg/m ²)	1,73 ± 0,17
FC (bpm)	69 ± 12
PAS (mmHg)	109 ± 20
PAD (mmHg)	69 ± 14
Cardiomiopatia dilatada idiopática (%)	60 (67%)
Cardiomiopatia chagásica (%)	30 (33%)
CF I	7 (8%)
CF II	55 (61%)
CF III	28 (31%)

Valores expressos como média ± desvio padrão ou frequência (%).

ASC: área de superfície corpórea; CF: classe funcional NYHA; FC: frequência cardíaca; NYHA: New York Heart Association; PAD: pressão arterial diastólica; PAS: pressão arterial sistólica.

fração de ejeção do VE ($r = -0,362$; $p < 0,01$), e correlação moderada com a onda E ($r = 0,50$; $p < 0,01$), relação E/e' ($r = 0,51$; $p < 0,01$) e vena contracta da insuficiência mitral ($r = 0,528$; $p < 0,01$) (Tabela 3).

A análise multivariada identificou a relação E/e' ($p = 0,02$) e a vena contracta da insuficiência mitral ($p = 0,02$) como as únicas variáveis independentemente associadas com o aumento do VAEi.

Variabilidade inter- e intraobservador

Os coeficientes de variabilidade inter- e intraobservador para o VAE foram de 8,9% e 3,7%, respectivamente.

Discussão

O aumento do VAEi está independentemente relacionado com as pressões de enchimento do VE (relação E/e') e com a insuficiência mitral. Pelo que sabemos, este é o primeiro estudo a utilizar a eco3D para avaliar os determinantes do VAE em pacientes com CMD e insuficiência cardíaca.

A eco3D é um método mais confiável que a ecocardiografia bidimensional para estimar o VAE e sua acurácia é semelhante à da ressonância magnética nuclear¹⁶.

Está bem estabelecido que a dilatação do átrio esquerdo está associada a pior prognóstico e a sintomas em pacientes com insuficiência cardíaca por disfunção sistólica ventricular esquerda³⁻⁶. Ainda, sabe-se que a disfunção diastólica é um marcador de gravidade da doença e está relacionada a sintomas e prognóstico nos pacientes com CMD e insuficiência cardíaca¹⁷⁻¹⁹.

Átrio esquerdo e disfunção diastólica

A avaliação ecocardiográfica da disfunção diastólica pelo fluxo mitral e Doppler tecidual reflete a função

Tabela 2 – Dados ecocardiográficos

	n = 90 pacientes
Diâmetro do AE	46,2 ± 5,6 mm
VAE – 3D	67,9 ± 27,3 ml/m ²
VAEi – 3D	39,2 ± 15,7 ml/m ²
VSFVE	267 ± 103 ml
VDFVE	187 ± 86 ml
FEVE (%)	31,5 ± 8,0%
Onda E	78,2 ± 30,9 cm/s
Onda A	67,4 ± 31,7 cm/s
Relação E/A	1,4 ± 1,5
Padrão de enchimento restritivo	27%
Onda e'	4,9 ± 1,8 cm/s
Relação E/e'	17,3 ± 8,2
VC – IM	0,43 ± 0,16 cm
PSAP	43 ± 13 mmHg
Atraso mecânico intraventricular	67 ± 43 ms
Índice de dissincronia 3D	5,6 ± 5,3%

Valores expressos como média ± desvio padrão ou frequência (%).

AE: átrio esquerdo; FEVE: fração de ejeção do ventrículo esquerdo; PSAP: pressão sistólica em artéria pulmonar; VAE: volume do átrio esquerdo; VAEi: volume do átrio esquerdo indexado para a superfície corpórea; VC-IM: vena contracta da insuficiência mitral; VDFVE: volume diastólico final do ventrículo esquerdo; VSFVE: volume sistólico final do ventrículo esquerdo.

diastólica instantânea. Por outro lado, foi demonstrado que o VAE reflete a função diastólica em longo prazo²⁰. Em nosso estudo, foi demonstrado que o VAE está fortemente relacionado às pressões de enchimento do VE (relação E/e') nos pacientes com CMD. Assim, a dilatação do átrio esquerdo e a disfunção diastólica estão fortemente relacionadas também nessa população.

Átrio esquerdo e insuficiência mitral

O presente estudo demonstrou que o VAE está associado com a insuficiência mitral. À medida que a insuficiência mitral aumenta de intensidade, o AE dilata. Esse fenômeno é bem conhecido na doença valvar mitral primária²¹, porém o estudo foi capaz de demonstrar que esse fenômeno também ocorre com a insuficiência mitral funcional.

Outras causas de dilatação do átrio esquerdo

Outros mecanismos podem estar envolvidos na dilatação do átrio esquerdo em pacientes com CMD. A miopatia atrial foi descrita em séries de necropsias de CMD idiopática, assim como na cardiomiopatia chagásica. Estudo prévio demonstrou que o átrio esquerdo é mais afetado na cardiomiopatia chagásica do que na CMD idiopática²², a qual apresenta maior comprometimento do que a cardiomiopatia isquêmica²³.

Tabela 3 – Correlação do volume do átrio esquerdo com variáveis clínicas e ecocardiográficas

Variável	R	p
FC	-	0,44
PAS	-	0,21
VDFVE	0,38	< 0,01
VSFVE	0,43	< 0,01
FEVE	-0,36	< 0,01
Onda E	0,50	< 0,01
Onda e´	-	0,55
Relação E/e´	0,51	< 0,01
Atraso mecânico intraventricular	-	0,91
VC-IM	0,53	< 0,01
Índice de dissincronia 3D	0,15	0,09

FC: frequência cardíaca; FEVE: fração de ejeção do ventrículo esquerdo; PAS: pressão arterial sistólica; VC-IM: vena contracta da insuficiência mitral; VDFVE: volume diastólico final do ventrículo esquerdo; VSFVE: volume sistólico final do ventrículo esquerdo.

De forma interessante, no presente estudo, os volumes diastólico e sistólico e a fração de ejeção do VE apresentaram correlação fraca a moderada com a dilatação do átrio esquerdo, porém não estiveram independentemente associados à dilatação do átrio esquerdo na análise multivariada. Esses achados sugerem que o processo miopático no VE, o qual causa a sua dilatação, não apresenta a mesma intensidade no átrio esquerdo.

Outro mecanismo possivelmente envolvido na dilatação do átrio esquerdo é o processo inflamatório que pode estar presente na CMD. Estudos prévios em pacientes com função ventricular esquerda normal demonstraram associação entre processo inflamatório e aumento do VAE²⁴⁻²⁵.

Limitações

Não foi possível a realização de ressonância magnética nuclear ou necropsia nesses pacientes, as quais poderiam ter fornecido outros parâmetros do átrio esquerdo, como extensão da fibrose²⁶, que também poderiam estar relacionados ao aumento do VAE.

Referências

1. Tsang TS, Barnes ME, Gersh BJ, Takemoto Y, Rosales AG, Bailey KR, et al. Prediction of risk for first age-related cardiovascular events in an elderly population: the incremental value of echocardiography. *J Am Coll Cardiol*. 2003;42(7):1199-205.
2. Tsang TS, Abhayaratna WP, Barnes ME, Miyasaka Y, Gersh BJ, Bailey KR, et al. Prediction of cardiovascular outcomes with left atrial size: is volume superior to area or diameter? *J Am Coll Cardiol* 2006;47(5):1018-23.
3. Acartuk E, Koc M, Bozkurt A, Unal I. Left atrial size may predict exercise capacity and cardiovascular events in patients with heart failure. *Tex Heart Inst*. 2008;35(2):136-43.
4. Nunes MCP, Barbosa MM, Ribeiro AL, Colosimo EA, Rocha MO. Left atrial volume provides independent prognostic value in patients with Chagas cardiomyopathy. *J Am Soc Echocardiogr*. 2009;22(1):82-8.
5. Rossi A, Ciccoira M, Zanolla L, Sandrini R, Golia G, Zardini P, et al. Determinants and prognostic value of left atrial volume in patients with dilated cardiomyopathy. *J Am Coll Cardiol*. 2002;40(8):1425-30.
6. Suh IW, Song JM, Lee EY, Kang SH, Kim MJ, Kim JJ, et al. Left atrial volume measured by real-time 3-dimensional echocardiography predicts clinical outcomes in patients with severe left ventricular dysfunction and in sinus rhythm. *J Am Soc Echocardiogr* 2008;21(5):439-45.

É importante lembrar que a velocidade inicial (onda E) do fluxo diastólico transmitral é influenciada pelo grau da insuficiência mitral. Infelizmente, não é possível diferenciar quanto da velocidade da onda E é devido ao aumento das pressões de enchimento e quanto é pela insuficiência mitral.

O estudo também não avaliou se um processo inflamatório estava associado ao aumento do VAE, como ocorrem em pacientes com função do VE preservada^{24,25}. Embora seja importante lembrar que os biomarcadores sanguíneos mostram o estado inflamatório instantâneo, enquanto a dilatação do átrio esquerdo é um processo contínuo.

Conclusão

O volume do átrio esquerdo é determinado independentemente pelas pressões de enchimento do ventrículo esquerdo (relação E/e´) e pela insuficiência mitral em pacientes com cardiomiopatia dilatada não isquêmica.

Contribuição dos autores

Concepção e desenho da pesquisa: Mancuso FJN, Almeida DR, Poyares D, Oliveira WA, Campos O. Obtenção de dados: Mancuso FJN, Almeida DR, Storti LJ, Brito FS. Análise e interpretação dos dados: Mancuso FJN, Moisés VA, Oliveira WA, Campos O. Análise estatística: Mancuso FJN, Moisés VA. Redação do manuscrito: Mancuso FJN, Storti LJ, Campos O. Revisão crítica do manuscrito quanto ao conteúdo intelectual importante: Moisés VA, Paola AAV, Carvalho ACC.

Potencial Conflito de Interesse

Declaro não haver conflito de interesses pertinentes.

Fontes de Financiamento

O presente estudo não teve fontes de financiamento externas.

Vinculação Acadêmica

Não há vinculação deste estudo a programas de pós-graduação.

7. Tsang TS, Barnes ME, Gersh BJ, Bailey KR, Seward JB. Left atrial volume as a morphophysiological expression of left ventricular diastolic dysfunction and relation to cardiovascular risk burden. *Am J Cardiol* 2002;90(12):1284-9.
8. Nagueh SF, Middleton KJ, Kopelen HA, Zoghbi WA, Quinones MA. Doppler tissue imaging: a noninvasive technique for evaluation of left ventricular relaxation and estimation of filling pressures. *J Am Coll Cardiol* 1997;30(6):1527-33.
9. Nagueh SF, Appleton CP, Gillebert TC, Marino PN, Oh JK, Smiseth OA, et al. Recommendations for the evaluation of left ventricular diastolic function by echocardiography. *Eur J Echocardiogr*. 2009;10(2):165-93.
10. Bax JJ, Bleeker GB, Marwick TH, Molhoek SG, Boersma E, Steendijk P, et al. Left ventricular dyssynchrony predicts response and prognosis after cardiac resynchronization therapy. *J Am Coll Cardiol*. 2004;44(9):1834-40.
11. Gorcsan III J, Abraham T, Agler DA, Bax JJ, Derumeaux G, Grimm RA, et al. American Society of Echocardiography. Echocardiography for Cardiac Resynchronization Therapy: Recommendations for Performance and Reporting—A Report from the American Society of Echocardiography Dyssynchrony Writing Group Endorsed by the Heart Rhythm Society. *J Am Soc Echocardiogr*. 2008;21(3):191-212.
12. Penicka M, Bartunek J, De Bruyne B, Vanderheyden M, Goethals M, De Zutter M, et al. Improvement of left ventricular function after cardiac resynchronization therapy is predicted by tissue Doppler imaging echocardiography. *Circulation*. 2004;109(8):978-83.
13. Anwar AM, Soliman OI, Geleijnse ML, Nemes A, Vletter WB, tenCate FJ. Assessment of left atrial volume and function by real-time three-dimensional echocardiography. *Int J Cardiol*. 2008;123(1):155-61.
14. Gerard O, Billon AC, Rouet JM, Jacob M, Fradkin M, Allouche C. Efficient model-based quantification of left ventricular function in 3D echocardiography. *IEEE Trans Med Imaging*. 2002;21(9):1059-68.
15. Kapetanakis SMT, Siva A, Gall N, Cooklin M, Monaghan MJ. Real-time three-dimensional echocardiography: a novel technique to quantify global left ventricular mechanical dyssynchrony. *Circulation*. 2005;112(7):992-1000.
16. Keller AM, Gopal AS, King DL. Left and right atrial volume by freehand three-dimensional echocardiography: in vivo validation using magnetic resonance imaging. *Eur J Echocardiogr*. 2000;1(1):55-65.
17. Packer M. Abnormalities of diastolic function as a potential cause of exercise intolerance in chronic heart failure. *Circulation*. 1990;81(Suppl III):III78-86.
18. Pinamonti B, Di Lenarda A, Sinagra G, Camerini F. Restrictive ventricular filling pattern in dilated cardiomyopathy assessed by Doppler echocardiography: clinical, echocardiographic and hemodynamic correlation and prognostic implication. Heart Muscle Disease Study Group. *J Am Coll Cardiol*. 1993;22(3):808-15.
19. Xie GY, Berk MR, Smith M, Gurley JC, DeMaria A. Prognostic value of Doppler transmitral flow patterns in patients with congestive heart failure. *J Am Coll Cardiol*. 1994;24(1):132-9.
20. Appleton CP, Jensen JL, Hatle LK, Oh JK. Doppler evaluation of left and right ventricular diastolic function: a technical guide for obtaining optimal flow velocity recordings. *J Am Soc Echocardiogr* 1997;10(3):271-92.
21. Zoghbi WA, Enriquez-Sarano M, Foster E, Grayburn PA, Kraft CD, Levine RA, et al; American Society of Echocardiography. Recommendations for evaluation of the severity of native valvular regurgitation with two-dimensional and Doppler echocardiography. *J Am Soc Echocardiogr*. 2003;16(7):777-802.
22. Mancuso FJN, Almeida DR, Moises VA, Oliveira WA, Mello ES, Poyares D, et al. Left atrial dysfunction in Chagas cardiomyopathy is more severe than in idiopathic dilated cardiomyopathy: a study with real-time three-dimensional echocardiography. *J Am Soc Echocardiogr*. 2011;24(5):526-32.
23. Ohtani K, Yutani C, Nagata S, Koretsune Y, Hori M, Kamada T. High prevalence of atrial fibrosis in patients with dilated cardiomyopathy. *J Am Coll Cardiol* 1995; 25(5):1162-9.
24. Rao AK, Djamali A, Korcarz CE, Aeschlimann SE, Wolff MR, Stein JH. Left atrial volume is associated with inflammation and atherosclerosis in patients with kidney disease. *Echocardiography*. 2008;25(3):264-9.
25. Barberato, SH, Bucharles, SGE, Souza AM, Constantini CO, Constantini CRF, Pecoitz-Filho, R. Associação entre marcadores de inflamação e aumento do átrio esquerdo em pacientes de hemodiálise. *Arq Bras Cardiol*. 2013;100(2):141-6.
26. Sara L, Szarf G, Tachibana A, Shiozaki AA, Villa AV, Oliveira AC et al. Sociedade Brasileira de Cardiologia. II Diretriz de Ressonância Magnética e Tomografia Computadorizada Cardiovascular da Sociedade Brasileira de Cardiologia e do Colégio Brasileiro de Radiologia. *Arq Bras Cardiol*. 2014;103(6 supl. 3):1-86.