

## Diagnóstico e Tratamento de Complicação Rara após Biópsia Endomiocárdica

### *Diagnosis and Treatment of Rare Complication after Endomyocardial Biopsy*

*Viviane Tiemi Hotta, Daniella Diniz do Nascimento Rangel, Glauca Maria Penha Tavares, Sandrigo Mangini, Pedro A. Lemos*

*Instituto do Coração (InCor) – Faculdade de Medicina da Universidade de São Paulo, São Paulo, SP – Brasil*

A biópsia endomiocárdica (BEM) é o método padrão ouro no diagnóstico de rejeição após transplante cardíaco. Complicações associadas ao procedimento são raras, mas podem ocorrer em cerca de 8% dos casos. Descrevemos um caso de complicação incomum provavelmente associada a múltiplas BEMs em um paciente transplantado. Paciente de 54 anos, sexo masculino, foi submetido a transplante cardíaco ortotópico por miocardiomiopatia dilatada idiopática. Nos dez meses seguintes, o paciente foi submetido a oito BEMs necessitando de pulsoterapia em duas ocasiões. Em avaliação ambulatorial de rotina, foi observado ao exame físico, sopro contínuo sistodiastólico em região paraesternal esquerda baixa além de piora significativa da função renal. Foi realizado ecocardiograma transtorácico que evidenciou fluxo em região apical do ventrículo direito, sistodiastólico, de alta velocidade ao mapeamento do fluxo em cores, além de dilatação significativa da artéria coronária descendente anterior (ADA). A ADA apresentava dilatação importante e sinais de comunicação com o ventrículo direito na região apical, sugerindo o diagnóstico de fístula coronariana (Figura 1A e B). A cineangiocoronariografia evidenciou ADA aneurismática e remodelamento vascular decorrente de

hiperfluxo além de confirmar o diagnóstico de fístula coronário-cavitária (Figura 1C). O paciente foi submetido ao fechamento percutâneo da fístula coronária com dispositivo Coil Vortex-18 e apresentou boa evolução clínica além de melhora da função renal. É importante considerar os riscos associados à BEM. A ecocardiografia é um método valioso para avaliação de pacientes com suspeita de complicações após o procedimento. Este caso descreve uma complicação rara após BEM, cujo diagnóstico foi possível pela avaliação ecocardiográfica.

### Contribuição dos autores

Concepção e desenho da pesquisa e Redação do manuscrito: Hotta VT, Rangel DDN; Obtenção de dados e Análise e interpretação dos dados: Hotta VT, Rangel DDN, Tavares GMP; Revisão crítica do manuscrito quanto ao conteúdo intelectual importante: Hotta VT; Acompanhamento clínico do paciente: Mangini S; Fechamento percutâneo da fístula: Lemos PA.

### Potencial conflito de interesses

Declaro não haver conflito de interesses pertinentes.

### Fontes de financiamento

O presente estudo não teve fontes de financiamento externas.

### Vinculação acadêmica

Não há vinculação deste estudo a programas de pós-graduação.

### Palavras-chave

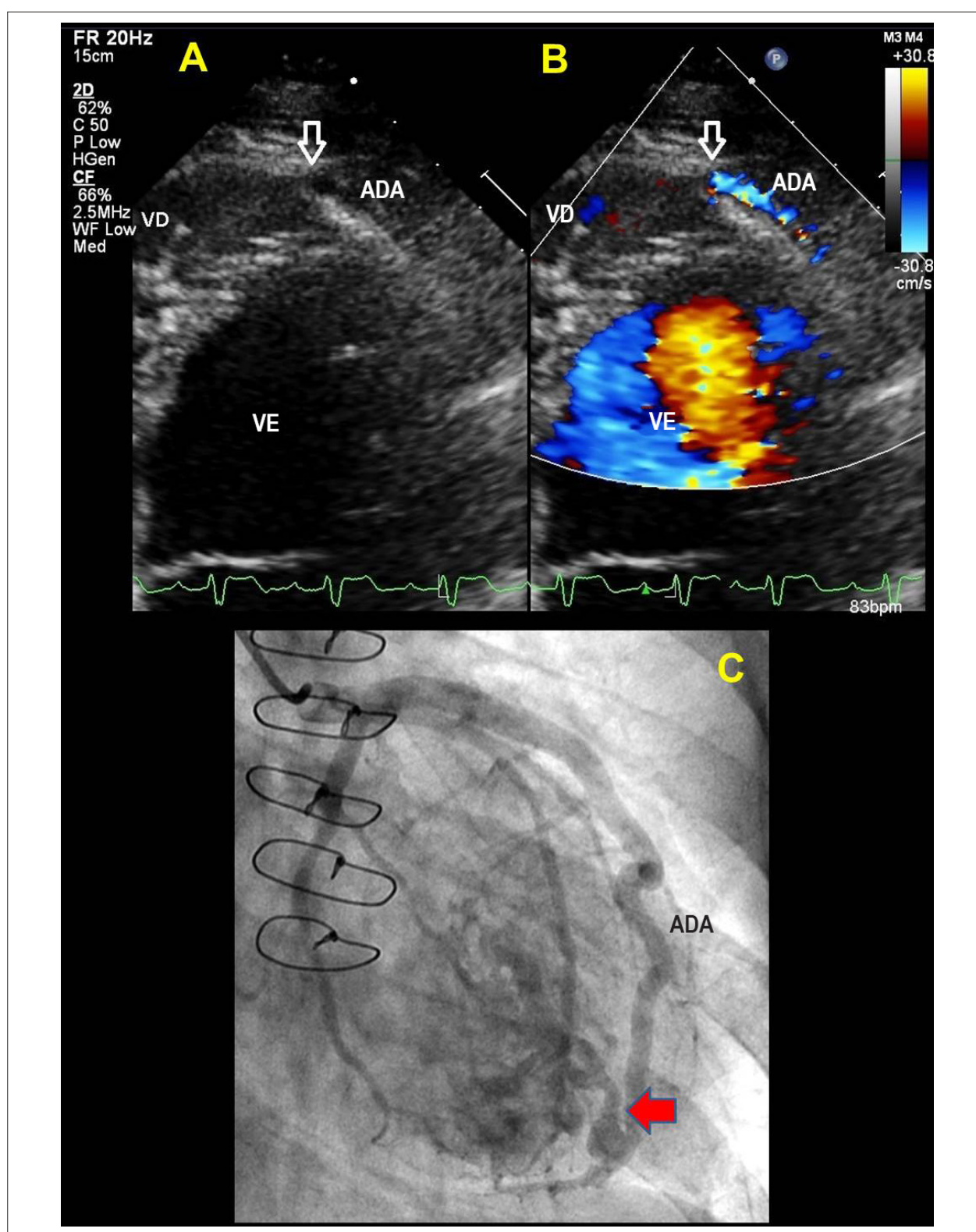
Transplante de Coração; Rejeição de Transplante; Biópsia; Fístula Arterial/cirurgia; Ecocardiografia.

#### Correspondência: Viviane Tiemi Hotta •

Unidade Clínica de Miocardiopatias do InCor/FMUSP. Av. Doutor Enéas Carvalho de Aguiar, 44. CEP 05403-000, São Paulo, SP - Brasil  
E-mail: viviane.hotta@gmail.com, viviane.hotta@grupofleury.com.br  
Artigo recebido em 24/01/2017, revisado em 08/02/2017, aceito em 08/02/2017

DOI: 10.5935/abc.20170120

## Imagem



**Figura 1** – Imagens obtidas ao ecocardiograma bidimensional a partir do corte apical quatro câmaras em zoom (A) e com estudo Doppler colorido (B) demonstrando fístula coronário-cavitária (seta) da ADA para VD. Projeção oblíqua anterior direita na cineangiocoronariografia evidenciando imagem da fístula coronário-cavitária (seta)(C). VD: ventrículo direito; VE: ventrículo esquerdo; ADA: artéria descendente anterior.