

## Caso 5/2018 - Estenose Pulmonar Valvar (EPV) Acentuada, Aliviada por Duplo Cateter-Balão, em Mulher com 68 Anos de Idade

Case 5/2018 - Severe Pulmonary Valve Stenosis (PVS), Relieved by a Double-balloon Catheter, in a 68-year-old Woman

Edmar Atik, Alessandra Costa Barreto, Maria Angélica Binotto, Luiz Junya Kajita

Instituto do Coração do Hospital das Clínicas da Faculdade de Medicina, USP, São Paulo, SP – Brasil

### Dados Clínicos

Em avaliação clínica recente para cirurgia de colecistectomia, foi auscultado sopro cardíaco e queixa de cansaço a grandes esforços há alguns meses, relatado pela paciente. Chegou-se ao diagnóstico de EPV acentuada com gradiente máximo de 160 mmHg pelo ecocardiograma. A paciente nega outros sintomas e ignorava a existência desta cardiopatia. Sem passado mórbido e em uso de vitamina D.

**Exame Físico:** Bom estado geral, eupneica, acianótica, pulsos normais nos 4 membros. Peso: 70 kg, altura: 160 cm, PAMSD: 140/80 mmHg, frequência cardíaca: 80 bpm, saturação de oxigênio de 89%. Aorta não palpada na fúrcula.

**Precórdio:** *Ictus cordis* não palpado, discretas impulsões sistólicas na BEE. Bulhas cardíacas hipofonéticas, sopro sistólico rude, ++/4 na área pulmonar e irradiado para toda BEE. Fígado não palpado e pulmões limpos.

### Exames Complementares

**Eletrocardiograma:** Ritmo sinusal, bloqueio atrioventricular de 1º grau e bloqueio completo do ramo direito. PR: 0,22, QRS: 0,12 com complexos rsR' em V1 e RS em V6. A onda T era negativa de V1 a V4 e a onda S espessada nas precordiais esquerdas. AP = +80°, AQRS = +200°, AT = -20° (Figura 1).

**Radiografia de tórax:** Área cardíaca normal (índice cardiotorácico de 0,50) com arco ventricular pronunciado e arco médio côncavo, arredondado e longo com trama vascular pulmonar hilar mais pronunciada (Figura 1).

**Ecocardiograma:** As cavidades cardíacas eram de diâmetros normais, exceto pela dilatação do átrio direito. O ventrículo direito era hipertrófico com preservação da função sistólica, com TAPSE de 1,8. Havia disfunção diastólica com alteração de relaxamento ao Doppler tecidual com IPM = 0,62. A valva pulmonar era espessada com abertura em domo e gradiente de pressão máxima de 160 e média de 86 mmHg. A regurgitação pulmonar era discreta. O tronco pulmonar era dilatado e as artérias pulmonares confluentes. Pequena comunicação interatrial de 10 mm permitia

### Palavras-chave

Estenose da Valva Pulmonar, Cateterismo Cardíaco, Hipertrofia Ventricular Direita/fisiopatologia, Valva Pulmonar/cirurgia.

#### Correspondência: Edmar Atik •

Consultório privado. Rua Dona Adma Jafet, 74, conj.73, Bela Vista.  
CEP 01308-050, São Paulo, SP – Brasil  
E-mail: conatik@incor.usp.br

DOI: 10.5935/abc.20180151

passagem da direita para a esquerda. Aorta = 28 mm, AE = 30, VD = 29, VE = 39, TP = 37, AP's = 20, septo = 8, parede posterior = 10 mm, FEVE = 72%, diâmetros da VT = 31, VM = 20, VP = 20, Ao = 21 mm.

**Holter:** Ritmo sinusal, extrassístoles ventriculares e atriais frequentes e com episódios de taquicardia ventricular e supraventricular não sustentadas.

**Diagnóstico clínico:** EPV acentuada em evolução natural, sem insuficiência cardíaca e com boa tolerância física.

**Raciocínio clínico:** Em paciente adulto com poucos sintomas, os elementos clínicos recentemente evidenciados de sopro sistólico na área pulmonar, bloqueio completo do ramo direito e dilatação do tronco pulmonar, orientaram para o diagnóstico de EPV. Essa impressão foi consolidada pelo ecocardiograma, em uma demonstração adequada da abertura valvar em domo e com hipertrofia acentuada do ventrículo direito.

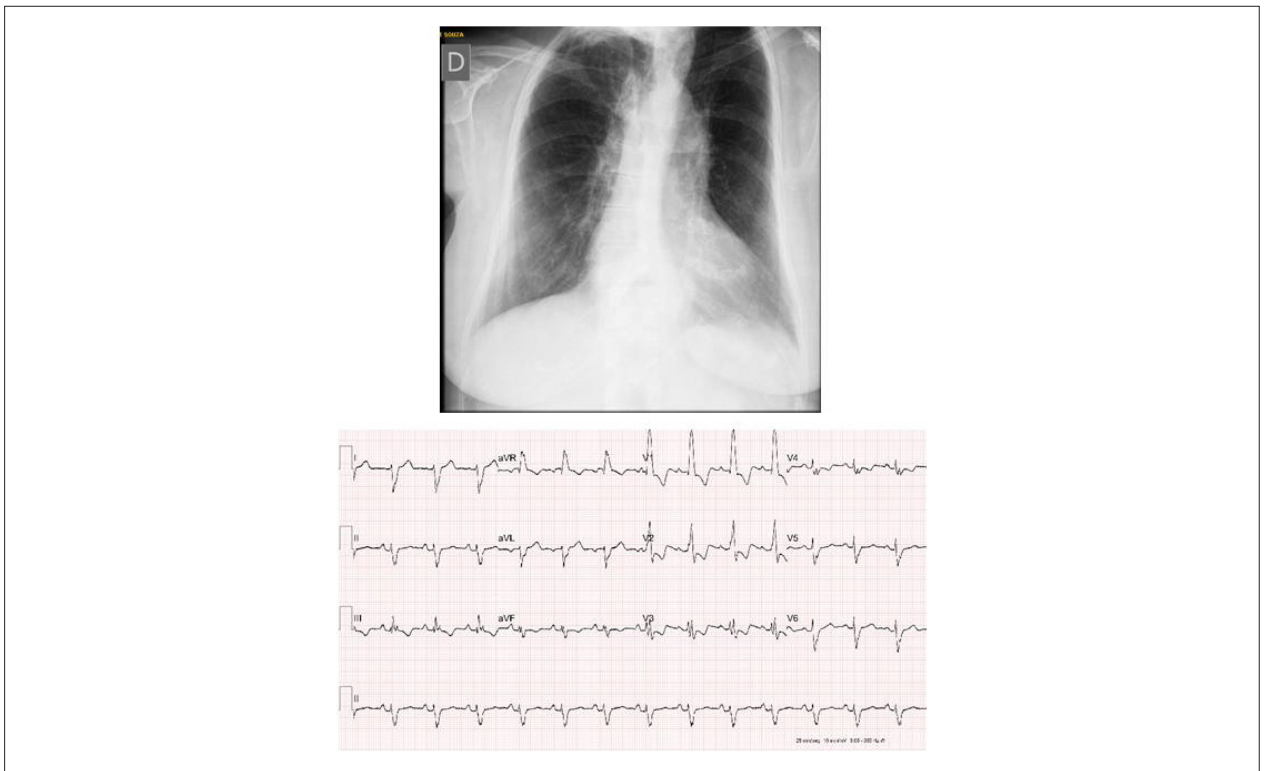
**Diagnóstico diferencial:** A estenose valvar aórtica é o diagnóstico diferencial mais importante nesse caso, pela localização do sopro e ainda pela idade avançada da paciente. No entanto, a ausência de irradiação do sopro cardíaco para as faces laterais do pescoço afasta este diagnóstico, assim como a ocorrência da dilatação do arco médio na radiografia de tórax, além do bloqueio do ramo direito no ECG.

**Conduta:** Houve indicação para alívio imediato da sobrecarga do ventrículo direito que se mostrava de grande relevância. Intervenção cirúrgica foi descartada pela idade da paciente e pelo entusiasmo da atuação percutânea que se tem mostrado efetiva, mesmo na idade adulta.

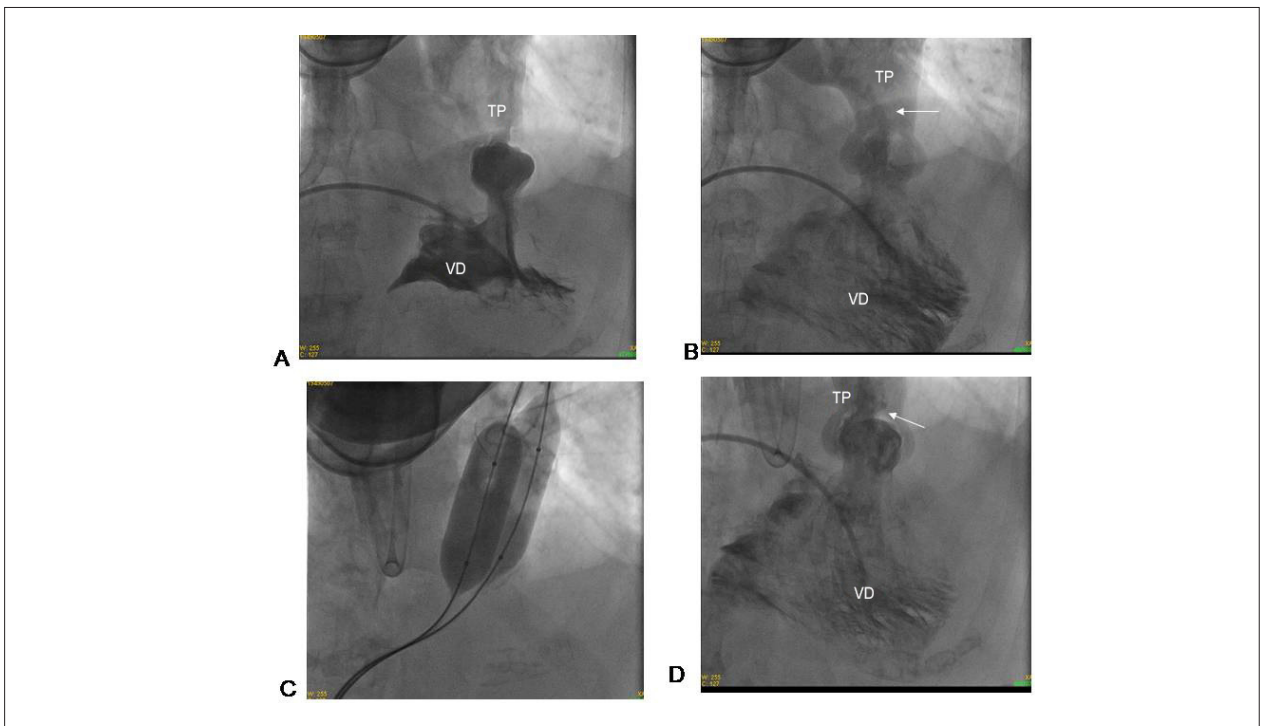
O cateterismo cardíaco realizado no coração direito confirmou o diagnóstico da EPV de grande repercussão. As pressões cavitárias encontradas foram: AD = 20, VD = 160/8-22, TP = 30/20-23 mmHg. A pressão sistêmica era de 110/60 mmHg. Havia acentuada hipertrofia do ventrículo direito e a abertura da valva pulmonar em domo era limitada com anel pulmonar um pouco reduzido de tamanho. Foi realizada a valvoplastia pulmonar com dois balões de 20 e de 18 mm, tendo sido inflados no nível do plano valvar com formação e desaparecimento da imagem em ampulheta. As pressões posteriores à valvoplastia pulmonar eram: AD = 12, VD = 80/8-12, TP = 30/20-23 mmHg (Figura 2). Assim, o procedimento foi considerado de grande sucesso.

Na primeira reavaliação, uma semana depois, a paciente acentuou melhora clínica com respiração mais adequada. Havia persistência do sopro sistólico na área pulmonar, de menor intensidade. Foi medicada com betabloqueador adrenérgico.

## Correlação Clínico-radiográfica



**Figura 1** – Radiografia de tórax em PA salienta área cardíaca normal com arco ventricular proeminente e trama vascular pulmonar hilar discretamente aumentada. Em virtude do aumento acentuado do tronco pulmonar, o arco médio chama a atenção pela concavidade longa. O eletrocardiograma salienta os sinais do bloqueio completo do ramo direito.



**Figura 2** – Angiografia cardíaca salienta a acentuada hipertrofia de ventrículo direito em sistole em **A**, e em diástole em **B**, com boa contratilidade ventricular. Jato de contraste mais fino (seta) da passagem pela valva pulmonar estenótica em **B**, antes da valvoplastia por dois balões, em **C**, e após a mesma em **D**, com jato maior (seta).

### Comentários

A EPV acentuada evolui de maneira desfavorável, mesmo em idade precoce no período neonatal, quando pela insuficiência ventricular direita pode evoluir para morte súbita. Passada essa fase etária, a evolução se torna mais adequada, mas na idade adulta surge disfunção ventricular direita, insuficiência valvar tricúspide, arritmias e insuficiência cardíaca direita. Esses fatores encurtam a longevidade dos pacientes para idades entre 30 a 40 anos. Por isso, a valvoplastia pulmonar percutânea tem sido indicada em idades precoces, no sentido de

prevenir tal evolução desfavorável. Assim, pode-se afirmar que a evolução da paciente deste caso clínico, é muito peculiar, pela magnitude acentuada do defeito congênito em idade muito avançada. Destaca-se, ainda, a raridade da preservação da boa função ventricular e, como consequência, a ocorrência de poucos sintomas. Evolução semelhante também foi observada por outros autores, sob tratamento percutâneo<sup>1,2</sup> e também cirúrgico<sup>3</sup> na idade adulta. No entanto, na literatura se verifica que a efetividade da valvoplastia percutânea se torna menor em adultos (87%) em relação a idades mais precoces (96%).<sup>4</sup>

### Referências

1. Shrivastava S, Sundar AS, Rajani M. Long-term efficacy of balloon pulmonary valvoplasty in late adult life. *Indian Heart J.* 1989;41(1):27-9.
2. Gibbs JL, Stanley CP, Dickinson DF. Pulmonary balloon valvoplasty in late adult life. *Int J Cardiol.* 1986;11(2):237-9.
3. Hirata N, Grimmig O, Minami K, Miche E, Körfer R. Surgical repair of pulmonary stenosis with intact ventricular septum in a 68-year-old woman. *J Cardiovasc Surg (Torino).* 1997;38(5):523-5.
4. Holzer RJ, Gauvreau K, Kreutzer J, Trucco SM, Torres A, Shahanavaz S, et al. Safety and efficacy of balloon pulmonary valvuloplasty: a multicenter experience. *Catheter Cardiovasc Interv.* 2012;80(4):663-72.

