

## Caso 5/2019 – Anomalia de Ebstein de Discreta Repercussão, em Evolução Natural, em Adulto Assintomático com 24 Anos de Idade

Case 5/2019 – Naturally Evolving Ebstein's Anomaly of Discrete Repercussion in 24-Year-old Asymptomatic Adult

Edmar Atik,<sup>1</sup> Maria Angélica Binotto, Alessandra Costa Barreto

Instituto do Coração do Hospital das Clínicas da Faculdade de Medicina da Universidade de São Paulo, São Paulo, SP – Brasil

### Dados clínicos

Paciente declara ter apresentado 3 episódios de taquicardias paroxísticas com duração de até 20 minutos, acompanhadas de dor precordial nos últimos 7 anos, todas com reversão espontânea. Há 4 anos apresentou outra taquicardia, esta com sinais de baixo débito como palidez, turvação visual, extremidades frias e confusão mental, que necessitou de reversão elétrica. Nesta ocasião, realizada ablação de foco de taquicardia ventricular na via de entrada do ventrículo direito (VD) e de via acessória posterior direita, com sucesso. O diagnóstico de anomalia de Ebstein foi realizado pela primeira vez através de estudo ecocardiográfico, nesta ocasião. Manteve-se sem sintomas desde então, com vida normal e sem medicação.

Exame físico: Bom estado geral, eupneico, acianótico, pulsos normais nos 4 membros. Peso: 80 Kg, Alt.: 180 cm, PAMSD: 110 x 70 mmHg, FC: 70 bpm, Sat O<sub>2</sub> = 94%.

Precórdio: *Ictus cordis* não palpado, sem impulsões sistólicas. Bulhas cardíacas normofonéticas, estando a segunda bulha desdobrada inconstante. Havia vibrações sistólicas discretas em borda esternal esquerda baixa. Fígado não palpado e pulmões limpos.

### Exames complementares

**Eletrocardiograma:** Ritmo sinusal com distúrbio de condução pelo ramo direito, com complexos QRS polifásicos em V1 e ondas S espessadas de V4 a V6. A repolarização ventricular é normal. AP = + 60°, AQRS = -10°, AT+ + 60°. (Figura 1).

**Radiografia de tórax:** Área cardíaca normal (ICT = 0,44) e trama vascular pulmonar também normal. O arco médio é retificado e o botão aórtico pouco saliente (Figura 1).

**Ecocardiograma:** Conexão atrioventricular normal com a valva tricúspide apresentando implantação apical das suas válvulas septal e posterior, induzindo atrialização de parte do VD. Havia discreta regurgitação dessa valva e as cavidades cardíacas se mostravam de tamanhos normais. Aorta = 16, AE = 29, VD = 22, VE = 42, septo = parede posterior = 8 mm, FEVE = 60% (Figura 2).

### Palavras-chave

Anomalia de Ebstein; Taquicardia Paroxística; Baixo Débito cardíaco; Insuficiência da Valva Tricúspide; Ecocardiografia/métodos; Espectroscopia de Ressonância Magnética/métodos.

**Correspondência:** Edmar Atik •

Consultório privado. Rua Dona Adma Jafet, 74, conj.73, Bela Vista.  
CEP 01308-050, São Paulo, SP – Brasil  
E-mail: conatik@incor.usp.br

DOI: 10.5935/abc.20190158

**Ressonância nuclear magnética:** As cavidades cardíacas eram normais. Implantação baixa da válvula septal da tricúspide distando 25 mm do plano do anel mitral com atrialização de parte da cavidade de VD. O volume diastólico do VD era de 53,5 ml. A função do VD era preservada (45%) como também do ventrículo esquerdo (73%). Não havia realce tardio.

**Holter:** Extrassístoles supraventriculares (3% do total) e sem taquicardias supraventriculares ou ventriculares.

**Ergoespirometria:** Consumo máximo de oxigênio de 40,1 ml/kg/min.

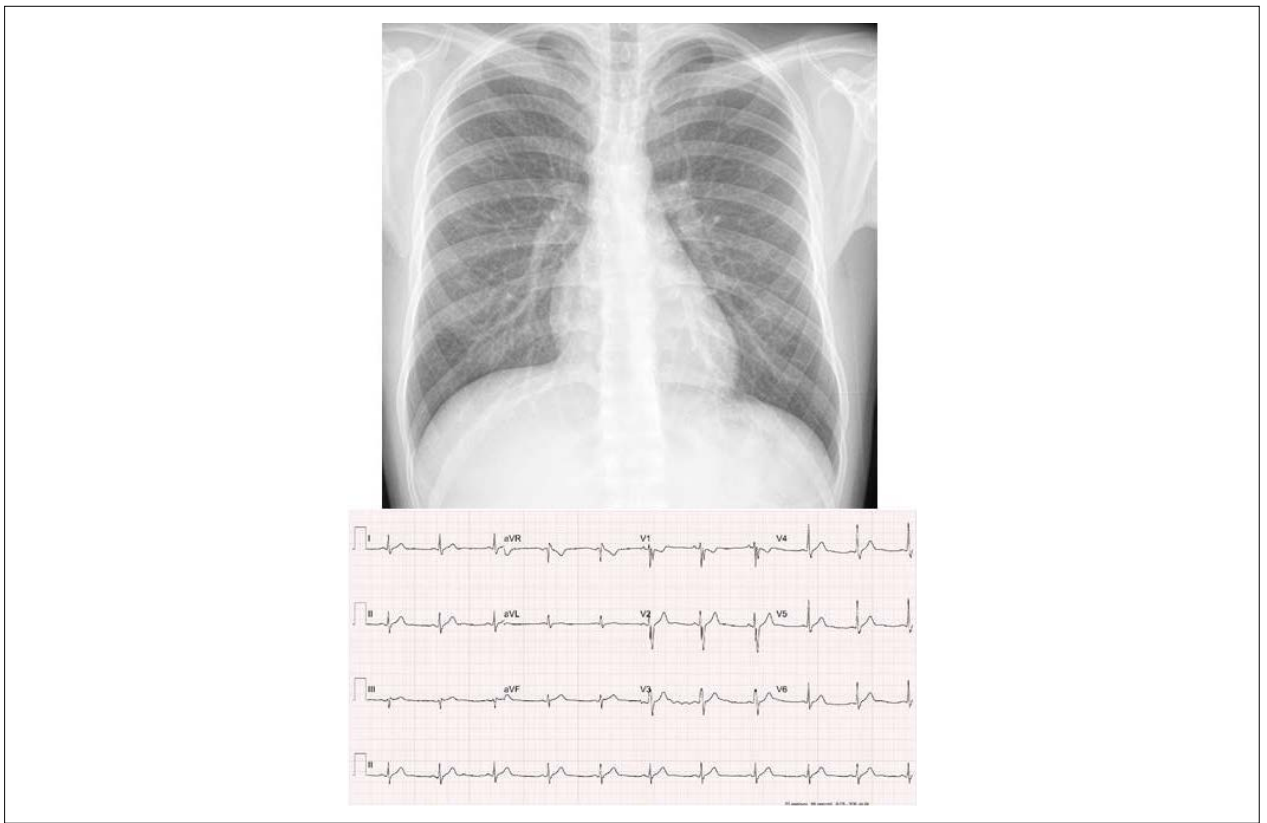
**Diagnóstico clínico:** Anomalia de Ebstein com acolamento pronunciado da válvula septal e posterior, mas com mínima insuficiência da valva tricúspide, em paciente adulto assintomático, com ablação prévia de via anômala posterior direita e de foco ventricular.

**Raciocínio clínico:** Não havia elementos clínicos de orientação diagnóstica da anomalia de Ebstein dada a ausência de elementos característicos, principalmente representados pela insuficiência tricúspide. As válvulas septal e posterior deslocadas se mostravam bem acopladas a ponto de impedirem regurgitação para o átrio direito e daí a discreta repercussão do defeito congênito. O único elemento diagnóstico retrospectivo de orientação diagnóstica era a via anômala posterior direita, comum na anomalia de Ebstein, responsável em muitos casos de fenômenos de taquicardia paroxística supraventricular. O diagnóstico foi bem estabelecido pelo ecocardiograma e pela ressonância nuclear magnética.

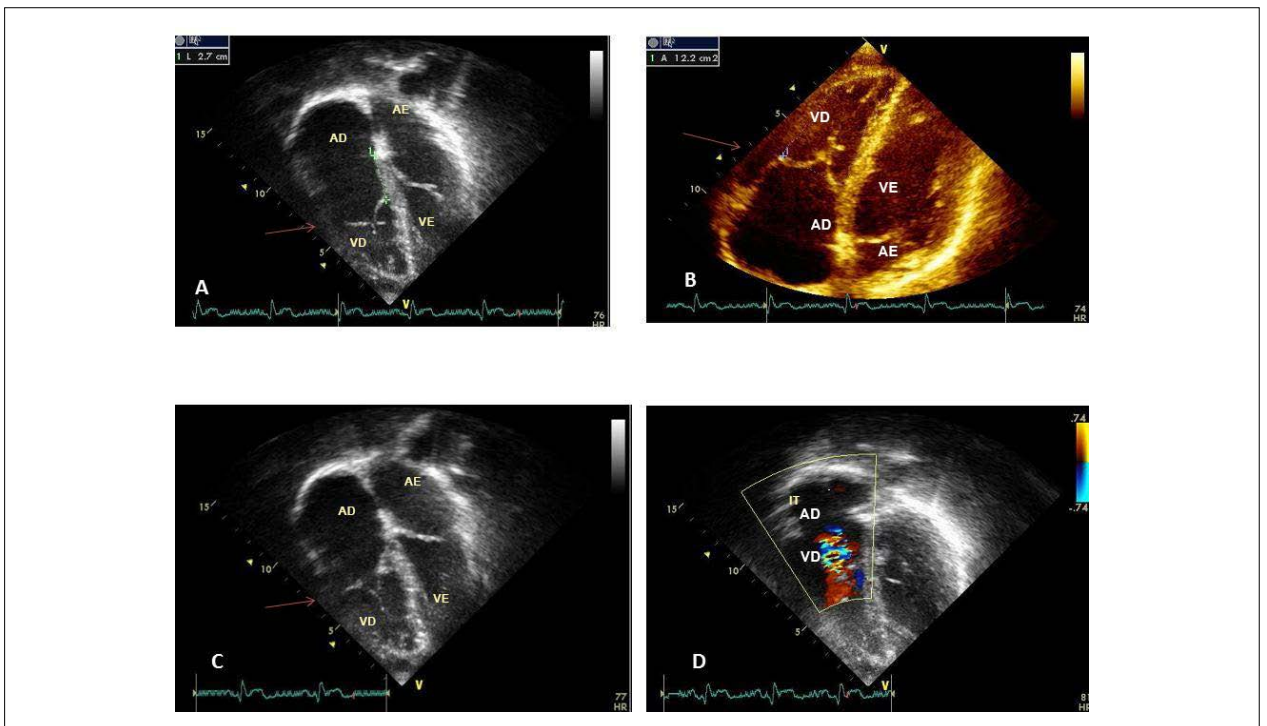
**Diagnóstico diferencial:** Outras cardiopatias de discreta repercussão também podem se mostrar dessa mesma maneira. Daí a dificuldade diagnóstica em cardiopatias acianogênicas tipo comunicação interatrial e persistência do canal arterial sem sopros cardíacos e com exames complementares usuais sem alterações. A comunicação interventricular usualmente se mostra com sopro sistólico característico na borda esternal esquerda, assim como os defeitos obstrutivos tipo estenoses pulmonar e aórtica, e a coarctação da aorta.

**Conduta:** Em face da repercussão clínica se mostrar discreta e sem danos ao bom funcionamento ventricular, sem desvios sanguíneos, com bom balanceamento dos fluxos pulmonar e sistêmico ao longo do tempo, com ausência de sinais de hipoxemia e/ou de insuficiência cardíaca e na presença de boa tolerância física, foi considerada a conduta expectante clínica.

**Comentários:** A evolução natural deste paciente até a idade adulta nos salienta elementos favoráveis, em boas condições clínicas e hemodinâmicas, exceto pela presença de feixes anômalos que puderam ser eliminados pela



**Figura 1** – Radiografia de tórax salienta a área cardíaca e trama vascular pulmonar dentro de limites normais. O arco médio é retificado e eletrocardiograma com sinais de discreto distúrbio final de condução pelo ramo direito.



**Figura 2** – Ecocardiograma mostra em corte subcostal de 4 câmaras as válvulas septal e posterior com implantação abaixo do plano valvar atrioventricular, mas com boa coaptação em A, B, e C e a discreta regurgitação valvar tricúspide em D. AD: átrio direito; AE: átrio esquerdo; VD: ventrículo direito; VE: ventrículo esquerdo.

## Correlação Clínico-radiográfica

ablação. Não havia caracteres adquiridos decorrentes da anomalia de Ebstein, tão usuais nesta anomalia, decorrido o tempo evolutivo até a idade adulta. Deve-se tal fato neste paciente por não haver regurgitação tricúspide significativa, em decorrência de um ajuste perfeito das válvulas septal e posterior da tricúspide, embora nitidamente com implantação baixa na cavidade do VD. Como não se espera deterioração a mais tempo, a conduta expectante sem dúvida é a mais apreciada.

Casos raros semelhantes têm sido descritos, um com flutter atrial com 56 anos revertido com fármacos;<sup>1</sup> outro

com taquicardia paroxística e controlada com fármacos com 36 anos;<sup>2</sup> outro com 87 anos revertido após ablação de vias acessórias.<sup>3</sup> Ainda outro paciente assintomático com 62 anos, mesmo com alterações anatômicas.<sup>4</sup> Outro de grande longevidade descrito na literatura, que descompensou com insuficiência tricúspide manifestada com 79 anos de idade.<sup>5</sup>

Este nosso caso peculiar e raro em face da boa evolução clínica, apesar da nítida anomalia congênita, faz-nos pensar na conduta cirúrgica adotada em casos semelhantes e em idades mais precoces, e que poderiam evoluir da mesma maneira.

## Referências

1. Mach J, Grézl M. Ebstein's anomalia em uma mulher de 66 anos de idade. *Vnitr Lek.* 1994;40(3):190-1.
2. Al Tawil D, Talirevic M, Naser N, Arslanagic A, Talirevic E. LILACS-Anomalia de Ebstein com forame oval patente e taquicardia paroxística supraventricular. *Med Arh.* 2000;54(3):163-4.
3. Hennebry TA, Calkins HG, Chandra-Strobos N. Tratamento intervencional bem sucedido de um octogenário com síncope e anomalia de Ebstein da valva tricúspide. *J Invas Cardiol.* 2002;14(1):44-7.
4. Guérios EE, Souza AM, Cunha CL, Oliveira PF. Anomalia de Ebstein em idosos *Arq Bras Cardiol.* 1997;68(1):39-42.
5. Seward JB, Tajik AJ, Feist DJ, Smith HC. Anomalia de Ebstein em um homem de 85 anos. *Mayo Clin Proc.* 1979;54(3):193-6.

