

Transplante Cardiopulmonar: Quando Indicar?

Cardiopulmonary Transplantation: When to Indicate?

Paulo Manuel Pêgo Fernandes,^{1,2} Gabriela Favaro Faria,² Flávio Pola dos Reis,^{1,2} Luís Gustavo Abdalla,^{1,2} José Eduardo Afonso Junior,¹ Fernando Bacal^{1,2}

Hospital Israelita Albert Einstein,¹ São Paulo, SP - Brasil

Instituto do Coração, Hospital das Clínicas HCFMUSP, Faculdade de Medicina, Universidade de São Paulo,² São Paulo, SP - Brasil

Introdução

O transplante cardiopulmonar (TCP) teve seu auge no final da década de 1980 e início dos anos 1990, com quase 300 transplantes realizados por ano em todo o mundo. Com os avanços no tratamento da insuficiência cardíaca (IC) e pulmonar, esse número caiu consideravelmente, sendo que, em 2017 foram realizados apenas 62 TCPs em todo o mundo.^{1,2} Existe uma enorme discussão sobre o perfil de pacientes que pode se beneficiar do TCP e o melhor momento em que ele deve ser indicado.

Relato de caso

Relatamos o caso de uma paciente de 46 anos, com diagnóstico de comunicação atrioventricular (CAV), submetida a correção cirúrgica em 2006, que evoluiu com hipertensão pulmonar secundária em pós-operatório tardio. Apresentava antecedentes pessoais como: acidente vascular cerebral em 2014, com hemiplegia à direita, fibrilação atrial crônica e litíase biliar. Referenciada ao serviço de transplante, a paciente foi incluída em lista de espera para o procedimento após discussão multidisciplinar. Evoluiu com necessidade de internação por dispneia e piora da insuficiência cardíaca classe funcional II para IV (de acordo com a New York Heart Association, NYHA). Uma angiotomografia de tórax mostrou tromboembolismo pulmonar crônico (TEPC) das artérias principais e ramos interlobares. Um ecocardiograma transtorácico mostrou disfunção do ventrículo direito (VD) grave com pressão sistólica da artéria pulmonar (PSAP) de 129 mmHg, presença de fluxo bidirecional transeptal, e pelo menos dois orifícios compatíveis com comunicação interatrial (CIA) do tipo *ostium secundum*, medindo 10 mm e 8 mm, respectivamente.

A paciente evoluiu com progressão da disfunção cardíaca e piora do quadro clínico (dispneia aos mínimos esforços,

cianose central), aumento da pressão sistólica da artéria pulmonar (PSAP = 153mmHg) e necessidade de uso de inotrópico (milrinone) contínuo. Foi realizada uma ressonância magnética cardíaca, que identificou retorno da CIA (Figura 1) e TEPC na artéria pulmonar direita (Figura 2).

Após discussão na Câmara Técnica da Central Estadual de Transplantes, a paciente foi priorizada na fila do transplante e, após cinco meses de internação, o TCP foi realizado no Hospital Israelita Albert Einstein (HIAE). O doador era do sexo masculino, 18 anos, e a causa de morte encefálica tinha sido acidente vascular cerebral hemorrágico (AVCH).

A incisão cirúrgica foi feita por bitoracotomia anterior com esternotomia transversal tipo Clamshell, com instalação da circulação extracorpórea (CEC) por meio da canulação na aorta ascendente e drenagem nas veias cavas superior e inferior. Durante a cardiectomia, os nervos frênicos foram identificados bilateralmente e liberados com margens de segurança.

Durante as pneumonectomias, preservou-se a região do nervo laríngeo recorrente para evitar lesões. O implante do bloco cardiopulmonar iniciou-se pelas anastomoses brônquicas, seguidas da aorta e das veias cavas. O tempo de isquemia do enxerto foi 255 minutos e o tempo de CEC, 195 minutos. Após saída da CEC, a paciente foi submetida a tromboelastograma e coagulograma, corrigido conforme resultado com plaquetas, fibrinogênio e complexo protrombínico, além de dois concentrados de hemácias.

A paciente foi admitida na unidade de terapia intensiva em ventilação mecânica, recebendo 0,5 micro/kg/min de noradrenalina; 0,06 micro/kg/min de vasopressina; 3,7 micro/kg/min de dobutamina. A profilaxia utilizada foi meropenem e vancomicina e, na indução, metilprednisolona e basiliximabe. Para a imunossupressão, utilizamos Tacrolimus, prednisona e micofenolato.

A paciente foi entubada no segundo dia pós-operatório, com relação PO_2/FiO_2 de 400. Nas primeiras 72 horas após o transplante, a paciente apresentou disfunção primária do enxerto I (DPE), apenas pela alteração radiológica, sem repercussão clínica. Permaneceu na unidade de terapia intensiva por quatro dias e recebeu alta hospitalar no 34º dia pós-operatório. Atualmente, está em acompanhamento ambulatorial, referindo boa qualidade de vida.

Palavras-chave

Transplante Coração-Pulmão/tendências; Embolia Pulmonar; Hipertensão Pulmonar; Fibrilação Atrial; Litíase; Acidente Vascular Cerebral.

Correspondência: Paulo Manuel Pêgo Fernandes •

Universidade de São Paulo Instituto do Coração – Cardiopneumologia – Dr. Eneas de Carvalho Aguiar, 44. CEP 05403-000, São Paulo, SP – Brasil
E-mail: paulo.fernandes@incor.usp.br

Artigo recebido em 26/05/2020, revisado em 20/08/2020, aceito em 09/09/2020

DOI: <https://doi.org/10.36660/abc.20200536>

Discussão

A International Society for Heart and Lung Transplantation (ISHLT) reporta que a maior indicação para o TCP continua sendo a hipertensão pulmonar, devido à hipertensão arterial pulmonar idiopática ou secundária a doenças

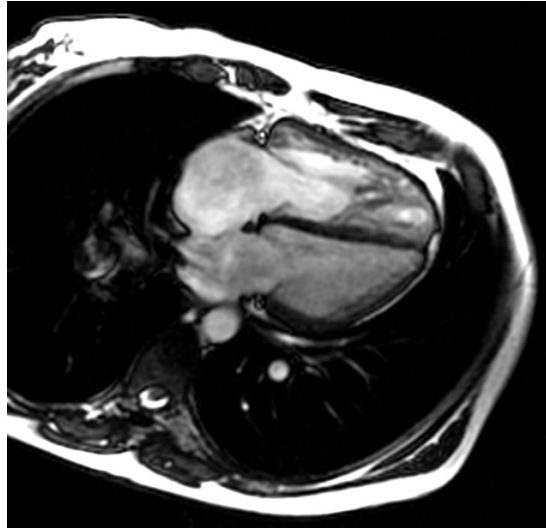


Figura 1 – Ressonância magnética cardíaca mostrando comunicação interatrial.

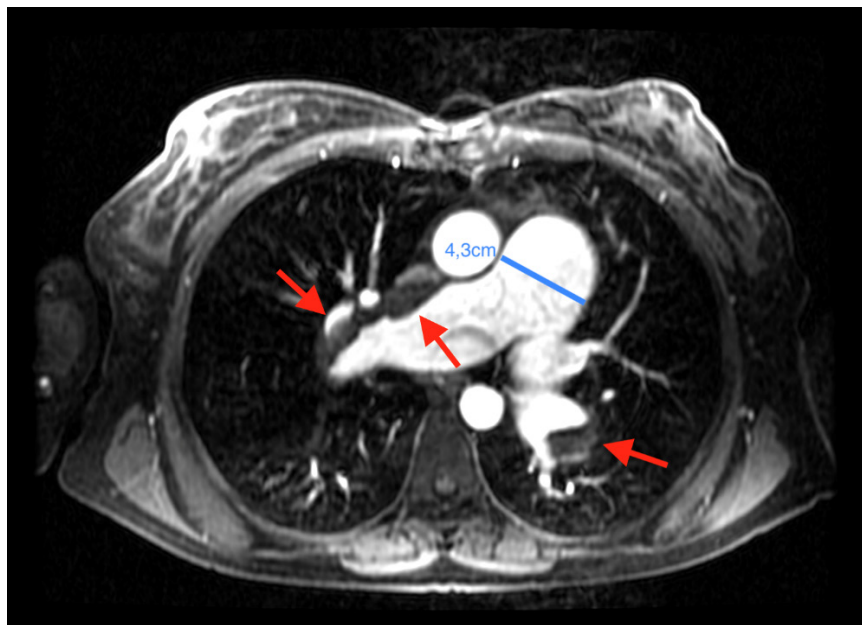


Figura 2 – Ressonância magnética cardíaca evidenciando tromboembolismo na artéria pulmonar direita (seta vermelha) e o aumento do tronco da artéria pulmonar.

cardíacas congênita (como a Síndrome de Eisenmenger), que representa 60% a 70% dos transplantes nas últimas três décadas, seguida da Fibrose Cística com 14,9%.^{3,4}

A opção pelo transplante isolado de coração e pulmão para os pacientes que antigamente seriam tratados com o TCP, bem como os avanços no tratamento da hipertensão pulmonar refletiu na diminuição do número de TCP realizados.

Os exames pré-operatórios devem ser criteriosamente analisados, pois os pacientes que serão indicados e

submetidos ao TCP podem ter comprometimento de outros órgãos, como fígado e rim, além de congestão venosa sistêmica crônica. Outro ponto a ser verificado é se o receptor tem painel imunológico positivo, pois, devido a procedimentos prévios com transfusões, o paciente pode ser sensibilizado.⁵

O manejo pós-operatório do TCP é semelhante ao dos pacientes submetidos ao transplante pulmonar isoladamente. As causas comuns de morte nos primeiros 30 dias são falência

do enxerto, complicações técnicas e infecção. A síndrome de bronquiólite obliterante (BOS) e a disfunção do aloenxerto pulmonar (DEP) continuam sendo as principais causas de mortalidade no primeiro ano.⁶

Há na literatura internacional uma grande discussão sobre a necessidade e a indicação do TCP ou quando recomendar o transplante pulmonar ou cardíaco isoladamente. No Brasil, a 3ª Diretriz Brasileira de Transplante Cardíaco aconselha que, em casos de hipertensão pulmonar fixa, o TCP pode ser considerado.⁷ Porém, alguns pontos devem ser levados em consideração: a anatomia, o agravamento da insuficiência ventricular, hipertensão, condições clínicas e hemodinâmicas do paciente e piora da qualidade de vida, índice cardíaco e disfunção renal.⁸

Uma desvantagem do TCP é o uso de um doador para um paciente, enquanto poderiam ser realizados um transplante cardíaco e pulmonar bilateral ou dois unilaterais, em dois ou três pacientes.⁹

Existem muitos pacientes no Brasil que podem se beneficiar do TCP, seja por cardiopatia congênita ou por Hipertensão Arterial Pulmonar (HAP) de qualquer etiologia, em que o acometimento é severo e irreversível.^{10,11}

Conclusão

O TCP deve ser considerado como opção terapêutica para pacientes cuidadosamente selecionados. O momento de indicação para o transplante, antes que a doença se agrave, é de fundamental importância para atingir bons resultados. O manejo desses pacientes requer cuidado complexo e multidisciplinar. Há uma demanda em parte oculta em nossa população que pode se beneficiar desse tipo de transplante.

Referências

1. Webb WR, Howard HS. Cardio-pulmonary Transplantation. *Surg Forum*. 1957;8:313–7.
2. Reitz BA, Wallwork JL, Hunt SA, Pennock JL, Billingham ME, Oyer PE, et al. Heart-Lung Transplantation: Successful Therapy for Patients with Pulmonary Vascular Disease. *N Engl J Med*. 1982 Mar 11;306(10):557–64.
3. K. Khush K, Cherikh WS, Chambers DC, Goldfarb S, Hayes D, Kucheryavaya AY, et al. The International Thoracic Organ Transplant Registry of the International Society for Heart and Lung Transplantation: Thirty-fifth Adult Heart Transplantation Report—2018; Focus Theme: Multiorgan Transplantation. *J Heart Lung Transplant*. 2018;37(10):1155–68.
4. Goldfarb SB, Hayes D, Lewey BJ, Cherikh WS, Chambers DC, Khush KK, et al. The International Thoracic Organ Transplant Registry of the International Society for Heart and Lung Transplantation: Twenty-first Pediatric Lung and Heart-Lung Transplantation Report—2018; Focus Theme: Multiorgan Transplantation. *J Heart Lung Transplant*. 2018;37(10):1196–206.
5. Brouckaert J, Verleden SE, Verbelen T, Coosemans W, Decaluwé H, De Leyn P, et al. Double-lung versus heart-lung transplantation for precapillary pulmonary arterial hypertension: a 24-year single-center retrospective study. *Transpl Int*. 2019;37(10):196–206.
6. Toyoda Y, Toyoda Y. Heart-lung transplantation: Adult indications and outcomes. *J Thorac Dis*. 2014;6(8):1138–42.
7. Bacal F, Marcondes-Braga FC, Rohde LEP, Xavier Júnior JL, de Souza Brito F, Moura LZ, et al. 3ª Diretriz Brasileira de Transplante Cardíaco. *Arq Bras Cardiol*. 2018; 111(2):230–89.
8. Idrees JJ, Pettersson GB. State of the Art of Combined Heart-Lung Transplantation for Advanced Cardiac and Pulmonary Dysfunction. Vol. 18, *Current Cardiol Rep*. Current Medicine Group LLC 1; 2016. p. 1–9.
9. Le Pavec J, Hascoët S, Fadel E. Heart-lung transplantation: current indications, prognosis and specific considerations. *J Thorac Dis*. 2018;26(10):5946–52.
10. Associação Brasileira de Transplantes de Órgãos. (ABTO). Dimensionamento dos Transplantes no Brasil e em cada estado [cited 2020 May 26];1–89. Available from: www.abto.org.br
11. Pêgo-Fernandes PM. Heart-lung transplantation: a necessity. *J Bras Pneumol*. 2020 May;46(3):e20190273–e20190273.

Contribuição dos autores

Concepção e desenho da pesquisa: Fernandes PMP; Obtenção de dados: Reis FP, Abdalla LG; Redação do manuscrito: Faria GF; Revisão crítica do manuscrito quanto ao conteúdo intelectual importante: Fernandes PMP, Afonso Junior JE, Bacal F.

Potencial conflito de interesses

Declaro não haver conflito de interesses pertinentes.

Fontes de financiamento

O presente estudo não teve fontes de financiamento externas.

Vinculação acadêmica

Não há vinculação deste estudo a programas de pós-graduação.

Aprovação ética e consentimento informado

Este estudo foi aprovado pelo Comitê de Ética da Sociedade Beneficente Israelita Brasileira Albert Einstein sob o número de protocolo 4.038.465. Todos os procedimentos envolvidos nesse estudo estão de acordo com a Declaração de Helsinki de 1975, atualizada em 2013. O consentimento informado foi obtido de todos os participantes incluídos no estudo.



Este é um artigo de acesso aberto distribuído sob os termos da licença de atribuição pelo Creative Commons