

Medicina de Precisão: A Tomografia por Emissão de Pósitrons com 18F-FDG pode Identificar Fenótipos de Cardiotoxicidade?

Precision Medicine: Can 18F-FDG PET Detect Cardiotoxicity Phenotypes?

Claudio Tinoco Mesquita^{1,2,3} e Maria Fernanda Rezende³

Universidade Federal Fluminense,¹ Niterói, RJ – Brasil

Hospital Pró-Cardíaco,² Rio de Janeiro, RJ – Brasil

Hospital Vitória e Samaritano da Barra,³ Rio de Janeiro, RJ – Brasil

Minieditorial referente ao artigo: Aumento de Captação Cardíaca de 18F-FDG Induzida por Quimioterapia em Pacientes com Linfoma: Um Marcador Precoce de Cardiotoxicidade?

A publicação nos Arquivos Brasileiros de Cardiologia do artigo de Dourado et al.¹ deve ser vista com bastante interesse por cardiologistas que buscam a Medicina de Precisão. Neste estudo, os autores, em setenta pacientes com linfoma, a intensidade de captação de 2-[18F]-fluoro-2-desoxi-D-glicose (18F-FDG) pelo miocárdio por tomografia por emissão de pósitrons associada a tomografia computadorizada (PET/CT) antes, durante e após quimioterapia. Os autores observaram progressivo aumento do metabolismo de glicose no ventrículo esquerdo do PET/CT basal para o PET/CT intermediário, e desse para o PET/CT pós-terapia. Mais da metade dos pacientes analisados demonstraram um aumento $\geq 30\%$ na intensidade de captação de glicose, conforme medida pelo SUV máxima no ventrículo esquerdo. Os autores inferem que o PET/CT é capaz de avaliar de modo confiável a intensidade de captação de 18F-FDG em pacientes com linfoma durante e após quimioterapia. Mais do que isto, os autores conseguiram identificar um grupo de pacientes em que a quimioterapia causou maior repercussão metabólica no ventrículo esquerdo.¹ Esses achados podem contribuir para uma estratégia de identificação precoce de pacientes com maior sensibilidade à toxicidade cardíaca das drogas empregadas e de definição, de modo mais personalizada, de medidas de prevenção dos danos irreversíveis ao coração.

A Medicina de Precisão é comumente definida como uma abordagem para tratamento e prevenção de doenças que leva em consideração a variabilidade individual e a manifestação da doença em cada indivíduo. Para que isso ocorra de modo adequado, é necessário que se identifiquem mecanismos específicos de desenvolvimento das doenças e pontos-chaves para implementação de abordagens eficazes.² Esse processo, é conhecido como fenotipagem profunda, onde se identificam fenótipos subjacentes (endótipos) ao fenótipo comum inicial, permitindo um melhor direcionamento de abordagens terapêuticas.³

Palavras-chave

Cintilografia; Tomografia por Emissão de Pósitrons, Toxicidade

Correspondência: Claudio Tinoco Mesquita •

Faculdade de Medicina – Universidade Federal Fluminense – Rua Marquês do Paraná, 303 CEP 24033-900, Centro, Niterói, RJ – Brasil
E-mail: claudiotinocomesquita@id.uff.br

DOI: <https://doi.org/10.36660/abc.20220393>

O 18F-FDG é uma sonda molecular sensível, capaz de avaliar tanto a expressão aumentada da captação de glicose em células tumorais viáveis como monitorar a efetividade da resposta terapêutica ao tratamento do câncer. Borde et al.⁴ foram um dos primeiros a demonstrar o impacto da toxicidade das antraciclinas na captação de FDG em um grupo de pacientes com aumento considerável da concentração do traçador após o tratamento. Os autores especularam que a dose de adriamicina administrada tenha atingido o limite individual e levou à ativação da via NRG-erb com aumento da utilização de glicose pelos miócitos. Estudos experimentais com uso de radioterapia na área cardíaca mostraram que a alta captação de FDG em um campo irradiado parece estar associada ao dano na microcirculação relacionada à lesão mitocondrial.⁵

No recente Posicionamento Brasileiro sobre o Uso da Multimodalidade de Imagens na Cardio-Oncologia da Sociedade Brasileira de Cardiologia,⁶ a técnica do PET-CT com 18F-FDG é mencionada no diagnóstico da cardiotoxicidade induzida pelos inibidores dos checkpoints imunológicos, visto que permite detectar e avaliar a extensão e até mesmo quantificar o processo inflamatório de diversas afecções cardiovasculares, tais como miocardite, pericardite e vasculites.⁶ Além do PET CT com 18F-FDG, existem muitas outras aplicações da medicina nuclear na avaliação da toxicidade do câncer ao coração. Na figura 1 podemos observar que a lista de aplicações da medicina nuclear está progressivamente aumentando, incluindo não somente exames para avaliação da função sistólica e diastólica ventricular (que só ficam anormais em fases mais avançadas do dano cardíaco), como também exames que avaliam processos mais sensíveis do coração como a perfusão, a inervação e o metabolismo da célula cardíaca.

Em suma, a medicina de precisão é um caminho de grande importância para a medicina atual. Como no exemplo do estudo de Dourado et al.,¹ em que se encontrou um perfil molecular de resposta ao tratamento quimioterápico para um grupo de pacientes, acreditamos que também será individualizada, futuramente, a abordagem preventiva e terapêutica na cardio-oncologia. Alguns estudos experimentais têm sugerido que abordagens não-farmacológicas, como atividade física regular, podem ser úteis na prevenção da cardiotoxicidade induzida por quimioterapia, e que poderiam ser orientadas de modo mais preciso com a correta identificação dos pacientes em maior risco.⁷ Desta forma, a estratificação de pacientes e a compreensão das suas respostas celulares e bioquímicas aos diversos tratamentos permitirá uma abordagem personalizada, reduzindo a morbidade e aumentando as chances de bons desfechos do tratamento.

Minieditorial

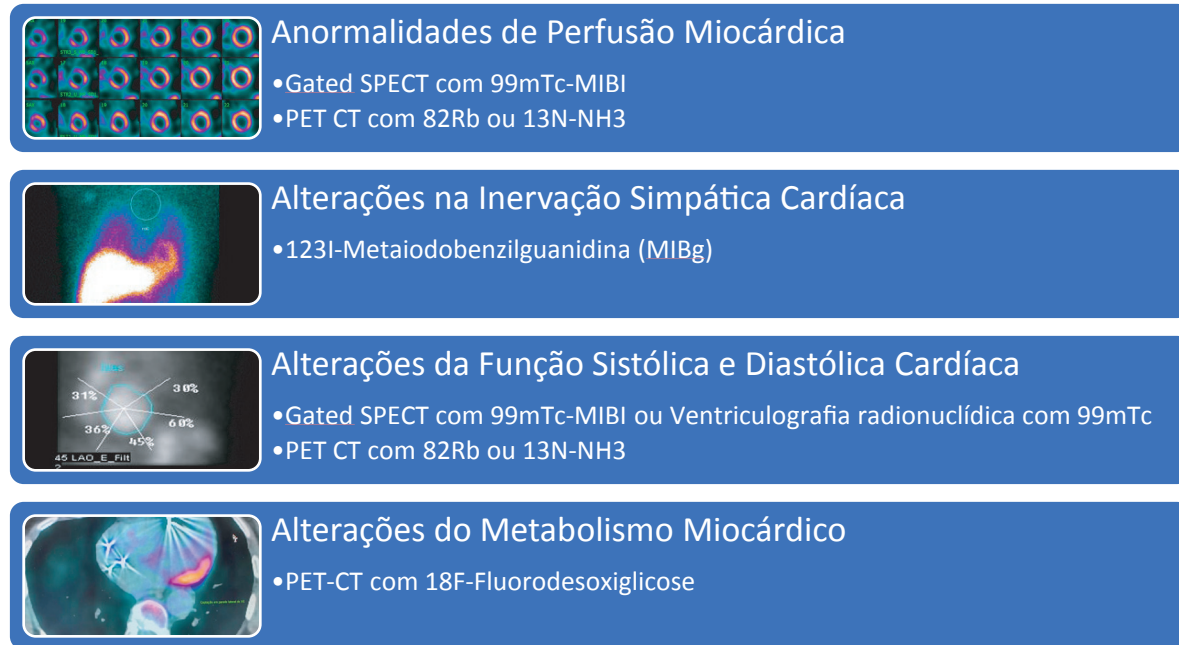


Figura 1 – Principais aplicações da Medicina Nuclear na Detecção e Acompanhamento da Toxicidade Cardíaca do Tratamento do Câncer. MIBI: sestamibi; Rb: Rubídio; PET-CT: Tomografia por emissão de pósitrons acoplada com tomografia computadorizada; SPECT: Tomografia computadorizada de emissão de fóton único; NH3: amônia; Tc: Tecnécio.

Referências

1. Dourado MLC, Dompieri LT, Leitão GM, Mourato FA, Santos RGC, Almeida Filho PJ, et al. Aumento de Captação Cardíaca de 18F-FDG Induzida por Quimioterapia em Pacientes com Linfoma: Um Marcador Precoce de Cardiotoxicidade? Arq Bras Cardiol. 2022;118(6):1049-58. doi: 10.36660/abc.20210463.
2. Dreyfuss AD, Bravo PE, Koumenis C, Ky B. Precision Cardio-Oncology. J Nucl Med. 2019;60(4):443-50. doi: 10.2967/jnumed.118.220137.
3. Leopold JA, Loscalzo J. Emerging Role of Precision Medicine in Cardiovascular Disease. Circ Res. 2018;122(9):1302-15. doi: 10.1161/CIRCRESAHA.117.310782.
4. Borde C, Kand P, Basu S. Enhanced Myocardial Fluorodeoxyglucose Uptake Following Adriamycin-based Therapy: Evidence of Early Chemotherapeutic Cardiotoxicity? World J Radiol. 2012;4(5):220-3. doi: 10.4329/wjrv.v4.i5.220.
5. Yan R, Song J, Wu Z, Guo M, Liu J, Li J, et al. Detection of Myocardial Metabolic Abnormalities by 18F-FDG PET/CT and Corresponding Pathological Changes in Beagles with Local Heart Irradiation. Korean J Radiol. 2015;16(4):919-28. doi: 10.3348/kjr.2015.16.4.919.
6. Melo MDT, Paiva MG, Santos MVC, Rochitte CE, Moreira VM, Saleh MH, et al. Brazilian Position Statement on the Use Of Multimodality Imaging in Cardio-Oncology - 2021. Arq Bras Cardiol. 2021;117(4):845-909. doi: 10.36660/abc.20200266.
7. Souza FR, Campos C, Lopes LTP, Rodrigues CM, Gonçalves DLN, Beletti ME, Mantovani MM, et al. Physical Training Improves Cardiac Structure and Function of Rats After Doxorubicin-Induced Cardiomyopathy. Int. J. Cardiovasc. Sci. 2022. Ahead of print. doi: 10.36660/ijcs.20210095.



Este é um artigo de acesso aberto distribuído sob os termos da licença de atribuição pelo Creative Commons