Estudo histo-pathologico do systema nervoso central em paralysia experimental determinada pelo SCHIZOTRYPANUM CRUZI

PELOS

Drs. Eurico Villela e C. Magarinos Torres

do Instituto Oswaldo Cruz

(Com as estampas 38—51.).

INTRODUCÇÃO

A histopathologica do systema nervoso na schyzotrypanose é questão já anteriormente abordado por diversos pesquizadores.

CHAGAS refere a producção de paralysia em gatos.

GASPAR VIANNA, na fórma aguda da molestia de CHAGAS, assignala a existencia de focos inflammatorios espalhados em toda a substancia nervosa do cerebro, cerebello, nucleos da base, protuberancia, bulbo e em varios segmentos da medulla.

Julga que a cellula que abriga o parasito é uma cellula da nevroglia, sendo o primeiro a interpretar a pathogenia do processo, que caracteriza como uma meningo-encephalo-myelite.

MAGARINOS TORRES e VILLAÇA, em cães novos inoculados com o schizotrypano, mas que não apresentaram paralysia, observam nos centros nervosos uma encephalo-myelite benigna em focos, de marcha aguda acompanhada de proliferação das cellulas da nevroglia do typo de «*körnchenzellen*»; os focos são constituidos por cellulas da nevroglia hypertrophiadas, por «*abräumzellen*» de origem neuroglica, por cellulas da nevroglia com phenomenos regressivos, tambem sendo encontradas cellulas plasmaticas em quantidade variavel.

CROWELL na autopsia de um caso agudo da molestia de CHAGAS nota que as leptomeninges sobre os hemispherios e a base são levemente espessadas e apresentam uma discreta infiltração por cellulas mononucleares e lymphocytos. Não sendo intenso em nenhum ponto, o processo é, porém, bastante uniforme e inconfundivel; na substancia nervosa encontra agrupamentos de cellulas do typo de cellulas da nevroglia associadas a cellulas mononucleares; elementos que parecem cellulas da

nevroglia encerram grande numero de parasitos.

Sem embargo, uma paralysia experimental atribuivel ao *Schizotrypanum* não mereceu a attenção dos pesquizadores, até que EURICO VILLELA, em nota apresentada á Sociedade Brasileira de Biologia (C. R. de la S. de Biologie, 31—X—924), assignala a obtenção de paralysia em cães adultos inoculados com uma raça de *Schizotrypanum Cruzi* muito virulenta proveniente da infecção natural do tatu *(Tatus novemcinctus* L.). paralysia que se reproduz systematicamente, com raras excepções.

Complementar a esta nota, e assumpto principal deste trabalho é a exposição do resultado do estudo histo-pathologico do systema nervoso central dos cães paralyticos obtidos daquella maneira.

Em estudos por nós iniciados ha cerca de 10 annos obtivemos uma cadella paraplegica que morreu em convulsões clonicas e tonicas. O exame histologico da medulla e do cerebro revelou nelles a presença de focos inflammatorios onde era encontrado o parasito sob a fórma de *Leishmania.*

Posteriormente em 1916 e 1917, procurando verificar a trnsmissão intra-uterina da doença experimental, um de nós (E. VILLELA) obteve uma cadella paraplegica que sobreviveu, vindo a parir mais tarde 3 cachorrinhos. Destes, dois ficaram tambem paraplegicos, sem nova inoculação, sendo provavel que a infecção fosse congenita. O *Schizotrypanum cruzi* não foi, porém, encontrado no sangue de nenhum dos 3, e como não fosse examinado o material, não poude ser provada a hypothese de uma paralysia consequente á infecção congenita. (1)

Nota (1)—Esta hypothese é plausivel uma vez que ja encontramos (Eurico Villela) focos de encephalite em cães recemnascidos, cuja infecção fôra adquirida congenitamente.

A ultima serie de experiencias que nos forneceu material para o presente estudo fôra iniciada tambem com o fim de verificar a transmissão intra-uterina, as condições em que esta se faz, e os factos da doença congenita.

Nossa attenção foi, porém, desviada para a gravidade da infecção que determinava o aborto nas cadellas, a morte em curto prazo e para o grave ataque ao systema nervoso, que se expressava por convulsões, paralysias, titubeação, desordens da marcha, etc.

Apezar dos trabalhos referidos muitas questões interessantes esperavam uma solução satisfatoria.

Eram ellas, entre outras, a verdadeira natureza das cellulas que encerram o *Schizotrypanum cruzi* no tecido nervoso, pormenores histo-pathologicos sobre a paralysia experimental, e ainda a pathogenia do processo a qual, abordada por GASPAR VIANNA, carecia ainda de confirmação ou critica autorizada.

Não queremos affirmar que o presente trabalho resolve todas as questões fechando o campo de indagações nesse sentido; é nossa vontade, ao contrario, que elle venha iniciar uma serie de novas pesquizas. Já de antemão podemos suggerir o interesse que, no ponto de vista geral, offerece a indagação na paralysia dos cães, das lesões da nevroglia, principalmente do «terceiro elemento», usando de methodos recentemente introduzidos em technica neuro-histologica e da maneira por que se comporta o systema de fibras de conducção nesse processo de encephalomyelite diffusa.

E o que dizer do estudo anatomo-pathologico do systema nervoso na fórma nervosa da molestia de CHAGAS? Tão complexa, quão empolgante, é questão ainda inexplorada que reclama a actividade dos neuro-pathologistas.

As amostras do *Schizotrypanum cruzi* que serviram a nossas experiencias

provinham da infecção natural do tatú, colhidos nos arredores de Lassance (N. do Estado de Minas), onde elles são abundantes e se mostram infectados em alta proporção. E' essa uma região onde grassa de modo endemico a trypanosomose americana.

A virulencia do *virus* do tatú que já é naturalmente grande, exalta-se pela passagem em cães novos e cobayas. Na maioria das inoculações o *virus* soffrera numerosas passagens; em um caso, porém, era elle de segunda passagem, apenas, pela cobaya.

O material inocculado foi o sangue em quantidade que variou de 1 a 5 c. c.; ora sangue de cão jovem, ora de cobaya, ora de outro cão paralytico.

A via de inoculação foi a subcutanea.

O periodo de incubação apresentou o minimo de 5-6 dias, sendo porém variavel. Não foi feito exame systematico para determinal-o em todos os casos. O quadro annexo, que traz anotado o dia do apparecimento do *schizotrypano* no sangue, não marca a epoca exacta deste apparecimento, mas o dia em que o sangue foi examinado com resultado positivo. E' que 'o exame era feito, em muitos casos, com o fim unico de verificar a infecção e ao tempo em que esta era mais provavel. Na maioria dos casos o schizotrypano é encontrado pelo exame a fresco durante um periodo curto. Não raro ao apparecer da paralysia não mais é encontrado pelo exame a fresco, sendo necessario o recurso da inoculação para demonstral-o.

A's vezes, porém, mantem-se abundante por toda a evolução da molestia, sem que haja uma correspondencia exacta entre o numero de schizotrypanos no sangue peripherico e a gravidade da infecção.

De passagem fique a nota de que as infecções com abundancia de parasitos no sangue circulante, acompanham-se de edemas accentuados.

A virulencia do *virus* é indicada pela reducção do periodo de incubação, pelo grande numero de parasitos no sangue circulante e pela gravidade da infecção que leva á morte na maioria dos casos, em praso curto.

Muitos dos animaes foram sacrificados. E' preciso dizer, porém, que o eram quando as condições já faziam prever a morte em breve praso; eram casos para os quaes a experiencia já nos autorizava um prognostico fatal dentro das 24 horas.

Quer a inoculação fosse feita com o sangue de cães jovens, de cobayas, ou dos cães adultos paralyticos, os symptomas nervosos appareciam com a mesma constancia, sendo obtida a reproducção das paralysias em serie.

A paralysia é manifesta principalmente nos cães adultos (v. figs. 1 a 8, Est. 38 a 41). Nos cães jovens parece que a molestia evolve com mais gravidade e em menor praso, de modo que dominam os signaes de infecção aguda sem que haja tempo para manifestações clinicas de um ataque ao systema nervoso com localisação definida; sem embargo, o estudo anatomo-pathologico em taes animaes, revela uma encephalomyelite. O mesmo acontece, ás vezes, em cães adultos. A inoculação 65 é, porém, um exemplo de paralysia em cão jovem.

As cobayas que apresentam tambem presença de numerosos parasitos no sangue circulante nunca apresentaram paralysia. Carneiros jovens (de um dia a um mês) não adquirem paralysia embora se infectem; verdade seja que nelles os parasitos são pouco numerosos no sangue circulante e ahi permanecem curto prazo de tempo.

SOUSA CAMPOS inoculando o conteúdo do intestino de barbeiros alimentados em animaes infectados, ou culturas do *virus* de que nos utilizavamos

em agar-sangue de coelho obteve o mesmo resultado.

O mesmo autôr obteve coelhos e camondongos brancos paralyticos empregando ainda o mesmo *virus*.

Tratar-se-há de um neutropismo especial do *virus*, ou dependerá apenas de virulencia exaltada ?

E' um ponto interessante que, E. VILLELA e EVANDRO CHAGAS tratam de esclarecer. Como facto já adquirido pelo trabalho destes ultimos pesquizadores, verifica-se que cães inoculados parallelamente com germen de proveniencia humana e do tatú não ficaram paralyticos, e em um delles, a reinoculação com o *virus* do tatú foi positiva, ao contrario do que acontece com as reinoculações em geral, que não dão nova phase com presença de parasitos no sangue circulante.

A interpretação exacta do facto não está, porém, esclarecida: é um ponto interessante que talvez venha lançar luz sobre a pathogenia da forma nervosa da molestia de CHAGAS.

O material para o presente estudo provém todo de cães. Os cães eram fornecidos pela Limpeza Publica que os apanhava indistinctamente pelas ruas da cidade do Rio de Janeiro.

Cães de rua, sem raça especial, ou de varia raça, adultos, embora de idade não determinada, e de varios tamanhos. Permaneciam no canil do laboratorio pelo menos 15 dias antes de inoculados. Como iniciaramos as inoculações para estudar a transmissão intrauterina, a principio inoculavamos, de preferencia, cadella; depois indifferentemente, cães e cadellas.

Como cães adultos e cães de rua, era de esperar que tivessem resistencia natural ou adquirida ás molestias infectuosas mais communs: piroplasmose e «*distemper*» (staupe).

Muitos apresentavam sarna canina e ulceras multiplas nos pontos de extensão, cuja natureza não foi determinada.

Para verificar a associação possivel da «*canine distemper*» fizemos algumas experiencias, que vão referidas adiante, todas com resultado negativo. A demonstração do shizotrypano nas lesões, feita posteriormente em todos os casos, deixa fóra de duvida a etiologia.

A necropsia era feita logo após a morte, não medeando nunca entre uma e outra periodo maior de 12 horas.

Quando previamos a morte para curto praso e que a necropsia não poderia ser feita em tempo util, o animal era sacrificado pelo chloroformio e necropsiado immediatamente.

Retirado o systema nervoso central era elle fixado nos reagentes seguintes:

Alcool a 96°.
Liquido de ZENKER.
Sublimado alcool de SCHAUDIN.
Formol a 20 %.
Formol-bromureto de ammonea.

Escolhiamos para estes fixadores de preferencia fragmentos das circumvoluções da zona motora e do hippocampo do cerebro, dos entumecimentos cervical e lombar da medulla, e de zonas indifferentes do cerebello.

O restante do material era conservado em formol a 10 % para os procedimentos posteriores.

1) Material do alcool a 96°, era incluido em celloidina e sobre elle usadas as colorações:

a) UNNA—PAPPENHEIM (methylgrün—pyronin).

b) NISSL com azul de UNNA e azul de toluidina.

II) Material fixado em ZENKER era corado de preferencia pela hematoxylina-eosina, hematoxylina VAN GIESON, e eventualmente pelo methodo de MANN e hematoxylina de MALLORY (phosphotungstica).

III) Material fixado em formol a 20 % era destinado á impregnação ar-

	Nº. da inoculação	Especie Raça Sexo Edade	Material inoculado	Data da inoculação	Proveniencia do virus	Data da verificação do Shizot. no sangue	N. de dias entre a inoc. e o app. no sangue	Data da verificação dos symptomas	N. de dias entre a inoc. e o app. dos symptomas	Symptomas e evolução	Morte	Data da morte	N. de dias entre a inoc. e a morte	Observações
1	10	cão de rua adulto ♂	sangue de cão jovem	21-III-922	tatú					Paralysias.	sacrif.	5-V-922	45	Não foram encontrados Shizot. no sangue, na autopsia. Foi retirado sangue para o cão 26.
2	11	cão de rua adulto ♀	sangue de cão jovem	21-III-922	tatú					Paralysias.	sacrif.	29-IV-922	39	
3	12	cão de rua adulto ♀	sangue de cão jovem	21-III-922	tatú	17-V-922 (raros)				Enfraquecimento geral que se aggravou até a morte. Não teve paralysia bem typica.	morte	20-VII-922	120	Em exames feitos a 8-VI e 10-VII não foram encontrados Shizot. Forneceu sangue para os cães 25 e 29.
4	15	cão de rua adulto ♀	sangue de cão jovem	27-III-922						Paralysia dos 4 membros.	morte	1-V-922	35	Não foi approveitado o material para estudo.
5	19	cão de rua adulto ♀	sangue de cão jovem	27-III-922				4-V-922	38	Lacrimejamento. Edemas do ventre. Paresia dos 4 membros. Exulcerações no dorso. A paralysia se accentua, pelo que foi sacrificada.	sacrif.	11-V-922	35	Não ha referencia ao exame do sangue. Forneceu sangue para a cad. inoc. 23 que teve abundantes Shizot. no sangue.
6	23	cão de rua adulto ♀	sangue do cão inoc. 19	4-V-922	tatú	23-V-922	19	6-V-922 (edemas) 23-VI-922 (paresia)	50	Edema do tronco, que se tem accentuado. Edema variavel de um dia para outro. Paresia dos membros posteriores. Mais tarde convulsões tonicas e clonicas provocadas por qualquer excitação, seguindo-se coma.	sacrif.	26-VI-922	53	Teve sempre abundantes Shizot. no sangue, desde o dia 23-V até quando sacrificada.
7	25	policial adulto ♀	sangue do cão inoc. 12	4-V-922	tatú	23-V-922	19	12-VI-922	39	Paresia dos membros, mais dos posteriores. Convulsões clonicas e tonicas com perda de sentidos. Emagrecimento.	morte	13-VI-922	40	A 12-VI já não mais foram encontrados Shizotrypanos no sangue.
8	27	cão jovem ♀	sangue de cão jovem	9-V-922	tatú	23-V-922	14	12-VI-922	34	Paralysia dos membros posteriores. Arqueamento do dorso. Emagrecimento. Tontura. Desiquilibrio. A paralysia e as titubeações se accentuam. Prostação geral.	sacrif.	14-VI-922	36	
9	29	fox-terrier adulto ♂	sangue inoc. 12	19-V-922	tatú			VI-922		Emagrecimento. Inappetencia. Paresia dos membros anteriores. A paresia se accentuou durante algum tempo para depois retroceder melhorando o estado geral. Appareceram posteriormente ulceras profundas, penetrantes da art. tibio-tarsica com grave estado geral.	sacrif.	16-VIII-922	81	As ulceras, que se iniciam por pequenas exulcerações, appareceram quando a paralysia já se podia considerar curada. As ulceras penetravam as articulações tibio-tarsicas.
10	31	cão de rua adulto ♀	sangue de cobaya	24-V-922	tatú (2a.pas.)			7-XII-922	150	Paraplegia dos 4 membros. Exsudato purulento das conjunctivas.	morte	16-VIII-922	163	
11	35	cão de rua adulto ♀	sangue do cão inoc. 23	9-VI-922	tatú			20-VII-922	40	Paresia dos membros posteriores. A paresia se aggrava e apparece a diarrhéa. Atrophia dos membros posteriores diminuindo a paralysia. Ulceração da art. tibio-tarsica.	morte	8-VII-922	60	O material não poude ser approveitado.
12	40	adulto ♀	sangue do cão inoc. 23	26-VI-922	tatú			4-VIII-922	39	Paralysia dos membros, principalmente dos posteriores, que se accentuou. Emagrecimento, convulsões.	morte	6-VIII-922	41	O sangue deste cão, filtrado em vela Berckfeld V e inoculado no cão 50 não produziu paralysia. O sangue não filtrado, inoc.á cobaya 52 determinou neste animal uma infecção pelo Shizotrypanum cruzi. O cão 50, inoculado posteriormente com sanguedo cão 81 em 12-X-922 ficou paralytico.
13	41	cão de rua adulto ♀	sangue do cão inoc. 23	26-VI-922	tatú			7-VIII-922	42	Emagrecido. Triste, paresia dos membros posteriores que tem se accentuado. Edema. Apparecimento das ulceras nas pernas. Estado geral peiora durante alguns dias. Apparição de diarrhéa. A paralysia cedeu, mas o estado geral aggravou-se sempre.	sacrif.	22-IX-922	86	Macroscopicamente: congestão cerebral. Periesplenite. Myocardite.
14	44	cão de rua adulto ♂	sangue de cobaya	27-VII-922	tatú	7-VIII-922	17	18-VIII-922	28	Emagrecimento; paresia: tanto uma como outra tem se accentuado, com difficil estação de pé. A paralysia é no membro posterior esq. que arrasta durante a marcha.	sacrif.	6-IX-922	47	
15	50	cão de rua adulto ♀	sangue do cão inoc. nº 18	12-X-922				16-XI-922	35	Exsudato conjunctival. Keratite do O. E. Paresia dos membros posteriores.		25-XII-922	72	Esta cadella fôra inoc. em 5-VIII-922 com sangue filtrado em vela Berkfeld do cão 40, não tendo apresentado symptomas nem Shizot. no sangue.
16	53	cão de rua adulto ♀	sangue do cão inoc. 41	16-VIII-922	tatú	5-IX-922	21	27-X-922	41	Fraqueza dos membros posteriores. Emagrecimento. Melhoras, tendo se restabelecido parcialmente, da paresia restando leve atrophia.				
17	54	fox-terrier ♂	sangue do cão inoc. 41	16-VIII-922	tatú	25-IX-922	40	25-IX-922	40	Paresia dos membros posteriores que se accentua mais no membro direito. Restabeleceu-se.				
18	55	cão de rua adulto ♀	sangue de cobaya	30-I-923	tatú	8-II-923	9	14-III-923	44	Emagrecimento. Paralysia dos membros posteriores. Progressão da paralysia e app. de ataques convulsivos. Febre no 7º. dia, temp. 40º,2C.	sacrif.	17-III-923	47	Esta cadella foi inoculada a 16-VIII-922 com 20 c.c. de filtrado de sangue e systhema nervoso do cão 41, não tendo tido symptomas de staup, nem paralysia. Posteriormente inoculada com *Shizotrypanum*, apresentou paralysia.
19	56	cão de rua adulto ♂	sangue cão inoc. 29	16-VIII-922				7-XII-922	112	Paralysia.	morte	13-XII-922	130	
20	61	dinamarquez adulto ♂	sangue de cobaya inoculada com sangue do cão inoc. 23	16-VIII-922	tatú	2-IX-922	17	13-XI-922	28	Paralysia. Emagrecimento. Edemas. Tardiamente paresia dos membros posteriores.	sacrif.			
21	62	cão de rua adulto ♀	sangue inoc. 44	16-VIII-922	tatú			18-IX-922	33	Titubeação. Paresia dos membros. Movimento de manejo para a esquerda. Tremores. Afastamento dos membros para manter equilibrio. Accentuação rapida da paralysia.				
22	66	cão de rua adulto (velho) ♂	Emulsão de sangue de cão inoc. 44	6-IX-922				27-X-922	31	Paresia dos 4 membros. Titubeação, impossibilitando quasi de se manter de pé.				Um cãosinho inoculado a 27-X-922 com sangue deste cão apresentou Shizotrypanum no sangue
23	69	cão de rua adulto ♂	sangue do cão 44	6-IX-922	tatú	26-IX-922	20	12-IX-922	36	Paresia do m. posterior direito, attingindo depois o membro anterior. Secreção muco-purulenta das conjuncivas. Keratite dupla. A paralysia accentua-se principalmente nos membros posteriores.	sacrif.	11-XII-922	96	
24	121	adulto ♂	sangue de cão jovem	23-VI-923	tatú	5-VII-923	12	24-VII-923	29	Paralysia.	morte	25-VII-923	30	
25	143	cão de rua adulto ♂	sangue de cão jovem	15-I-924	tatú	24-I-924	9	15-II-924	30	Titubeação; difficuldade em manter-se de pé. Fraqueza dos 4 membros.	morte	17-II-924	33	Não aproveitado.
26	148	cão de rua adulto ♀	sangue de cobaya	6-II-924	tatú	16-II-924	10	1-III-924	24	Titubeação. Fraqueza dos membros posteriores. Olhos ramelentos. Aspecto doentio.	morte	3-III-924	26	Não aproveitado.
27	149	cão de rua adulto ♀	sangue de cobaya	6-II-924	tatú	16-II-924	10	8-III-924	31	Marcha titubeante. Accentua-se a titubeação. Paresia dos membros anteriores. Os signaes se aggravam rapidamente.	sacrif.	10-III-924	33	
28	152	Fox-terrier adulto ♀	sangue do cão 143	15-II-924	tatú	1-III-924	15	6-III-924	20	Paralysia. Convulsões; fraqueza dos membros. Marcha titubeante.	morte	9-III-924	23	Esta cadella vinda da Limpeza Publica na mesma remessa do cão nº. 143, manteve-se sempre de bôa saude até a inoculação.
29	153	cão de rua adulto ♂	sangue do cão 152	1-III-924	tatú	19-III-924	18	25-III-624	24	Emagrecimento. Titubeação; paresia. Catarrho occular. Keratite. Augmento da paralysia e do catarrho occular.	morte	2-III-924	32	
30	154	cão de rua adulto ♂	sangue do cão 152	1-III-924	tatú	19-III-924	18	25-III-924	18	Catarrho occular. Paresia. Titubeação. Keratite. Paresia dos 4 membros, mais accentuada nos posteriores. Os mesmos symptomas do 153, mas menos intensos.				Este cão se restabeleceu pelo desapparecimento gradual dos symptomas. Restava apenas leve paresia dos membros posteriores. 5 mezes antes fôra inoculado com doses progressivas de material de staup.
31	158	cão de rua adulto ♀	sangue do cão 154	11-IV-924	tatú	30-IV-924	19			Paralysia. Keratite. Sarna com ulcerações cutaneas.	sacrif.	30-V-924	49	Photographado a 29-V-924. A paralysia datava de alguns dias, não sendo notado o inicio.
32	159	cão de rua adulto ♀	sangue de cão jovem	19-IV-924	tatú	30-IV-924	11	20-V-924	31	Diarrhéa. Emagrecimento. Paralysia dos membros posteriores. Tendencia a manejo.	morte			
33	163	cão de rua adulto ♂	sangue do cão 158	30-V-924	tatú	7-VII-924	38	12-VII-924	42	Keratite O. D. Ulcera da região tibio-tarsica dos membros anteriores. Paresia, principalmente dos membros anteriores. Keratite O. E. e A. O. Ulcerações O. E., melhoras O. D.	morte			
34	169	cão de rua adulto ♂	sangue do cão 164	5-VII-924	tatú	29-VII-924	24			Paralysia. Titubeação. Fadiga facil. Keratite.	morte	9-VII-924	35	
35	175	cão de rua adulto jov. ♂	sangue de cão jovem	18-IX-924		25-IX-924	7	13-X-924	25	Keratite dupla. Tendencia a inclinar o corpo para a esquerda. Paralysia.	morte	15-X-924	27	
36	176	cão de rua adulto ♂	sangue de cãosinho muito infectado	20-IX-924	tatú			18-X-924 (unico da paralysia)	28	Paresia dos 4 membros; marcha incerta com queda frequente. Diarrhéa com catarrho e sangue.	morte	18-X-924	28	A morte deu-se no mesmo dia em que foi notada a paralysia.
37	178	cão de rua adulto ♂	sangue de cobaya	24-X-24	tatú	6-IX-924		23-XII-924	30	Paralysia intensa dos 4 membros. Estação de pé difficil. Queda facil durante a marcha. 25-X-924. Convulsões; paralysia accentuada. Difficilmente se mantem de pé.	sacrif.	25-XI-924	32	Este cão foi inoculado com Shizot. no mesmo dia que outro. Este ultimo não teve paralysias.
38	182	cão de rua adulto ♀	sangue de cãosinho muito infectado	26-XII-924	tatú			27-I-925	32	Keratite esquerda intensa; keratite leve direita. Titubeação; leve paresia dos membros posteriores. 23—I: os mesmos symptomas mais accentuados. 29—I: idem. 4—II: vivaz; regularmente nutrido.	vivo	—	—	Este cão teve uma ulcera no ponto de inoculação por ter sido a inoc. feita com material de um cãosinho morto (infecção cadaverica).
39	189	cão de rua adulto ♂	sangue de cobaya	8-I-925	tatú	16-I-925		28-I-925	20	Paralysia dos 4 membros. Keratite leve; leve turvação da cornea com catarrho occular. A paralysia tem-se accentuado, mantendo-se quasi sempre deitado. Paralysia muito accentuada, entrando em coma que durou 12 horas, mais ou menos.	sacrif. (chloroformio)	3-I-925	26	Esta cadella pariu no dia 3 pouco antes de ser sacrificada, dois embryões já macerados.

gentica pelo methodo de BIELCHOWSKY.

IV) O formol—brometo de ammonio foi utilisado como fixadôr posterior para a impregnação pelo ouro-sublimado, methodo de CAJAL.

V) O material fixado em formol a 10 % serviu para as colorações pelos methodos I—IV e VI de ALZHEIMER, de LHERMITTE para a nevroglia fibrillar, de WEIGERT—PAL e WRIGHT para a myelina e para a coloração corrente pela hematoxylina—eosina.

Dos 39 cães de nossas observações, 11 foram submettidos a exame microscopico detido e pormenorizado. Eram cães mortos quer naturalmente quer sacrificados pelo chloroformio, e nos quaes a molestia tivera duração variavel.

E' sobre a base do exame do systema nervoso destes 11 cães, submettido a technicas variadas, que assenta a descripção do processo histo-pathologico e as conclusões que julgamos licito estabelecer.

SYMPTOMATOLOGIA.

Ao apparecer o *schizotrypano* no sangue peripherico inda não ha, em geral, symptomas apreciaveis.

Os signaes só se mostram cerca de 20 dias após a inoculação: inappetencia, emagrecimento, tristeza.

A's vezes secreção conjunctival muco purulenta e keratite (v. Fig. 6. Est. 40). Tambem não é raro o apparecimento de diarrhéa com catarrho muco-sanguinolento.

Em alguns casos edema, ás vezes intenso.

Os symptomas nervosos são precoces. Com o emagrecimento e a tristeza surgem desordens na marcha que é tropega, mal firme, com queda facil e astasia accentuada (v. Fig. 1, Est. 38). A fraqueza se define em verdadeira paralysia (v. Fig. 7, Est. 41), que evolve rapidamente até a paralysia completa dos quatro membros e o animal jaz inerte no solo (v. Fig. 8, Est. 41), preso em geral de dyspnéa intensa.

A paralysia ataca de preferencia os membros posteriores (v. Fig. 4, Est. 39), onde pode localizar-se, em ambos ou em só um delles. Mais raramente domina nos membros anteriores.

A' marcha tropega, se une a titubeação e a incoordenação cerebellares; a marcha é em zig-zag. Outras vezes ha tendencia a movimento circular para um lado, ou á queda, sempre para o mesmo lado, para onde tem voltada a cabeça. Frequentes as convulsões tonicas, clonicas (v. Fig. 2, Est. 38 e fig. 3, Est. 39), por accessos seguidos de coma. E' notavel em alguns casos a atrophia dos musculos paralyticos.

A paralysia é em geral rapidamente engravescente e a morte se dá no fim de poucos dias. Casos, ha, porém, em que se protrae por algum tempo, com alternativas de melhoras e peioras, e outras raras em que se termina pela cura com recuperação dos movimentos e bom estado geral.

Os esphincteres não são atacados, a julgar pela ausencia de incontinencia de fézes e de urina.

A paralysia se mostra mais commummente entre os 25 e 35 dias e é entre os 30 e 40 dias que a morte se dá na maioria dos casos.

Nas ultimas inoculações, com a repetição das passagens, ha tendencia a se fixar mais o praso do apparecimento da paralysia, o qual é encurtado.

Sobe a 39 o numero de animaes inoculados que se apresentaram paralyticos e delles apenas dous se restabeleceram.

O quadro annexo dá resumidamente a observação dos 39 cães paralyticos pondo em evidencia os factos mais interessantes.

DIAGNOSTICO DIFFERENCIAL.

Conhecida a disseminação da «*canine distemper*» e da fórma paralytica dessa molestia, é natural que o nosso primeiro cuidado fosse verificar se nos animaes observados não haveria associação do «*staupe*» á schizotrypanose.

Os cães em experiencia, abrigados em casinholas individuaes, eram alojados em terreno proximo ao Hospital OSWALDO CRUZ (v. Fig. 9, Est. 42).

Como referimos atráz, eram animaes adultos capturados pela Limpeza Publica nas ruas da cidade do Rio do Janeiro. Neste canil mantinhamos animaes inoculados com schizotrypano, sendo outros, não inoculados, deixados como testemunhas; nunca observamos a paralysia nesses animaes testemunhas, o que seria o caso si se tratasse de um recente ataque de «*canine distemper*», de virulencia especial que fôsse endemica no nosso canil, ou de qualquer outra epizootia; esses mesmos animaes testemunhas eram, mais tarde, inoculados com schizotrypano e só então vinham a apresentar paralysia a qual, em animaes inoculados, sobrevem regularmente dentro de 1 mez, mais ou menos.

Não obstante essas observações fizemos ainda as seguintes experiencias.

Exp. I—Com material do systema nervoso central de um cão que, inoculado com schizotrypano, apresentava-se paralytico (cão nº. 44), injectamos por via intracraneana 4 coelhos; o coelho é sensivel ao virus do «*canine distemper*». Um dos coelhos morreu ao 4º dia e outro ao decimo dia. Dois sobreviveram. Nenhum delles apresentou catarrho nasal ou ocular, ou paralysia.

Exp. II—Com material do systema nervoso central de um cão que, inoculado com schizotrypano, apresentava-se paralytico (cão nº. 44), injectamos (a 6—IX—922) por via subcutanea um cão pequeno, creado no laboratorio ao abrigo de contaminação por «*canine distemper*». Até 13 dias depois (19-IX-922) não apresentou catarrho nasal ou ocular, nem tosse, nem signaes nervosos que indicassem «*canine distemper*». A 19—IX—922, encontramos o schizotrypano no sangue peripherico, sendo os parasitos muito abundantes a 28—XI—922; a 31—1—923, morte em convulsões.

Exp. III—Uma ninhada de 3 cães de 15 dias de edade (edade optima para contrahir «*staup*») soffreu a pincelagem do focinho e das fossas nasaes com o muco nasal de um cão que, inoculado com o schizotrypano, apresentava-se paralytico (cão nº. 44).

Sobreviveram sem apresentar symptomas de «*canine distemper*».

Exp. IV—Deixamos em contacto immediato, com uma cadella, que inoculada com schizotrypano, apresentava-se paralytica (cão nº. 67) e com cães da inocul. 89, a partir do dia 9—XI—1922, uma ninhada de 4 cãesinhos de menos de 8 dias de edade, juntamente com a cadella-mãe.

Estes cãesinhos nada apresentaram de anormal ate 22—XI—922. Nesta data, dois delles (nº. 3 e 4) foram injectados com sangue de um outro cão jovem (nº. 5 da inoc. 89) encerrando o schizotrypano. A 27—XI—922., os cães 3 e 4 apresentaram schizotrypano no sangue peripherico. A 4—XII—922, o nº. 3 achava-se muito emmagrecido, e o nº. 4 amanheceu morto.

Os dois não inoculados achavam-se em bôa saude. A 5—XII—922 o nº. 3 era bastante emagrecido, somnolento, indifferente, sem paralysia; no sangue encontra-se numerosos schizotrypanos. Foi sacrificado. Até 15—XII—922 os não inoculados nada apresentaram de anormal, a não ser abcesso na perna do nº. 1.

Exp. V—A 16—VIII—1922 inoculamos uma cadella adulta com 20 c. c. de filtrado em vela BERKFELD de sangue de um cão que, inoculado com schizo-

trypano, apresenta-se paralytico (cão nº. 41).

Até 30—I—1923 não apresentou paralysia, nem catarrho das mucosas, e a pesquiza do schizotrypano no sangue foi negativa.

Nessa data (30—I—923), portanto cinco mezes e meio após a primeira inoculação com o filtrado, e vivendo sempre em contacto com outros cães paralyticos, foi injectada com 5 c.c. de sangue de uma cobaya (inoc. 109) encerrando o *Schizotrypanum cruzi* (raça do «tatú»).

A 8—II—923 apresenta o schizotrypano no sangue peripherico.

A 11—III—923 emmagrecimento; paralysia dos membros posteriores.

A 17—III—923 a paralysia tem-se accentuado. Ataques convulsivos. Sacrificada nessa data. O exame histologico revelou no systema nervoso lesões com a presença do schizotrypano. Esta cadella figura no quadro com numero 55.

Exp. VI—Um cão adulto foi hyperimmunizado contra o «*canine distemper*» a fim de fornecer sôro «anti-staup». (Dr. O. C. MAGALHÃES).

O animal não apresentou paralysia; cinco mezes depois, nos foi cedido pelo referido medico. Foi então por nós inoculado com 2 c.c. de sangue de uma cadella paralytica (cão nº. 152). Este animal ficou em seguida paralytico, sendo incluido no quadro annexo a este trabalho com a indicação de cão inoc. 154.

Das experiencias precedentes deduz-se que a pesquiza do *virus* da «*canine distemper*» feita pela inoculação do systhema nervoso central de cães paralyticos a animaes sensiveis (coelho, cão novo ainda não contaminado) resultou negativa.

Levando em conta que a «*canine distemper*» é provocada por um *virus* filtravel, as referidas experiencias demonstraram que a inoculação de filtrado do sangue de um cão paralytico a outro cão adulto, teve resultado negativo: o animal não adquirio egualmente infecção pelo schizotrypano. Inoculado em seguida, com sangue de cobaya com schizotrypano, o cão apresentou paralysia no prazo normal e no systema nervoso, o exame histo-pathologico revelou lesões com a presença do parasito.

Ainda mais, a pincelagem do muco nasal de cães paralyticos (material altamente virulento para «*canine distemper*») não provocou «*staup*« em cães de dias de edade e portanto em periodo onde são altamente sensiveis á «*canine distemper*»; o mesmo acontece quando se deixam em contacto prolongado com cães paralyticos, cães de poucos dias de edade.

ANATOMIA PATHOLOGICA.

EXAME MACROSCOPICO.

O exame macroscopico do systema nervoso central deu sempre resultados negativos; nem edema, nem congestão, nem hemorrhagia, quer meningea, quer parenchymatosa.

Apenas em um caso foram notados edema e congestão com turvação das meninges, mas, como havia infecção secundaria associada, proveniente de ulceras infectadas, a excepção não infirma a regra.

LESÕES MICROSCOPICAS.

I — ALTERAÇÕES INFLAMMATORIAS.

As lesões da encephalo-myelite são essencialmente constituidas por pequenos focos, que apresentam sempre relações de visinhança com precapillares ou capillares, distribuidos sem predilecção evidente, pela substancia branca e cinzenta do cerebro e da medulla espinhal; o cerebello é mais raramente attingido; quando nelle encontrados, os fócos mostram igualmente, uma ausencia de predilecção por qualquer camada, tendo sido encontrados na camada molecular,

na dos pequenos grãos e na substancia branca.

A constituição desses focos necessariamente varia com a idade respectiva de cada um delles; em geral, os focos apresentam caracteristicas uniformes, em determinado cão, denotando um inicio contemporaneo.

Os focos que nos parecem achar-se em phase inicial são formados por cellulas relativamente volumosas, contendo um nucleo quasi sempre excentrico arredondado ou ligeiramente incurvado com a chromatina disposta sob a fórma de granulos bem distinctos, com cytoplasma volumoso apresentando pseudopodos, e cuja morphologia corresponde assim, sob todos os respeitos, ao macrophago, polybasto ou leucocyto endothelial (v. Fig. 29, Est. 51). Nestes focos ainda são encontrados lymphocytos e, sobretudo, cellulas plasmaticas, em geral proximo aos vasos. Observando preparações pelos methodos communs obtem-se uma falsa ideia do papel da cellula plasmatica no processo que estudamos, pois parecerá algum tanto rara; o mesmo não acontece examinando os preparados pelo methodo de UNNA—PAPPENHEIM (methyl-grün-pyronina); então nota-se a frequencia de cellulas plasmaticas no exsudato; isso é principalmente verdadeiro quando se considera o processo de leptomeningite, no qual a infiltração perivascular por cellulas plasmaticas, nos preparados pelo UNNA-PAPPENHEIM é uma bella constatação microscopica (v. Fig. 17, Est. 47, e Fig. 20 a 23, Est. 49); devemos dizer, porém, que nunca, nos focos, constituem o elemento cellular dominante, tal como SPIELMEYER verificou na molestia do somno.

Nos focos constituidos por cellulas relativamente pouco numerosas (6—15 em um campo microscopico de um córte histologico) o schizotrypano é encontrado raramente; não ha desintegração da substancia nervosa, nem hemorrhagias.

Estes macrophagos que referimos como presentes nos focos devem ser originarios, em parte, de elementos vindos do sangue (macrophagos «mesodermicos», leucocytos endotheliaes), o que não é possivel deixar de reconhecer, em vista das relações estreitas de visinhança entre os focos e as lesões vasculares (v. Fig. 10, Est. 43 e Fig. 13, Est. 45); certas particularidades nos levaram, porém, a lhes attribuir, em grande parte, uma outra origem. Com effeito, é um phenomeno que póde ser verificado com muita regularidade e consignado em grande escala no nosso material, a transformação desses macrophagos em cellulas granulo-adiposas («körnchenzellen», «gitterzellen", «Abräumzellen"), bem caracteristicas pelo seu conteúdo adiposo em preparados pelo scharlachrot (v. Fig. 18 e 19 Est. 48) e pelo methodo VI de ALZHEIMER (v. Fig. 25, Est. 50).

Trabalhos recentes, notadamente os de RIO HORTEGA, de METZ e SPATZ e de PENFIELD indicam que essas cellulas granulo-adiposas são em grande parte originarias da «microglia», uma das especies cellulares que HORTEGA distingue como uma das cellulas que faz parte do «terceiro elemento» da neuroglia.

Parece-nos provavel que no processo ora estudado, no qual as cellulas granulo-adiposas em determinado periodo da lesão são encontradas nos focos de modo constante, tenham ellas a mesma origem admittida pelos autores supracitados, isto é, sejam derivados da microglia; macrophagos microglicos, podér-se-iam chamar.

Carecendo ainda de demonstração directa, que poderá ser feita pelo methodo de RIO HORTEGA, cuja applicação no caso é indicada, alguns factos de nossa observação affirmam a hypothese emittida.

Assim, logo de começo, a ausencia do schizotrypano com a morphologia de corpusculo leishmaniforme no plas-

ma dos macrophagos (leucocytos endotheliaes) encontrados na infiltração das leptomeninges, contrastando com a abundancia do parasito nos macrophagos dos focos da substancia nervosa, em cujo plasma se localiza habitualmente, impressionou-nos e fez-nos suspeitar de que os macrophagos da substancia nervosa eram de natureza diversa da dos macrophagos mesodermicos, ou leucocytos endotheliaes.

A julgar pela quantidade de parasitos (corpusculos leishmaniformes) encontrados com a morphologia normal no interior destes macrophagos (microglicos) onde soffrem uma evolução evidente até tornarem-se fusiformes e attingirem á fórma flagellada, é de suppôr que o parasito encontre ahi condições de vida muito favoraveis, facto semelhante ao que acontece com o B. da lepra na cellula leprosa.

Em contraste ainda com este parasitismo abundante e favoravel ao parasito que se nota no macrophago da substancia nervosa ha a notar que os macrophagos que com algumas cellulas plasmaticas constituem o exsudato da myocardite schizotrypanosica, em geral não são parasitados, e, quando o são, albergam pequeno numero de schizotrypanos; estes mostram então alterações degenerativas, que bem indicam a acção destruidora destes macrophagos sobre elles.

Em focos mais adiantados, a transformação dos macrophagos em cellulas granulo-adiposas é generalisada; ellas ahi predominam francamente. Ha então evidente desintegração da substancia nervosa que pode ser avaliada pela formação de fissuras ou cavidades na substancia fundamental; as cellulas granulo-adiposas podem ser muito bem apreciadas nos preparados pelos methodos I e VI de ALZHEIMER.

Correspondendo a uma evolução mais adiantada do foco de encephalomyelite, nota-se uma «dispersão» das cellulas granulo-adiposas; o foco, de dimensões consideraveis, mostra limites indistinctos, sendo impossivel precisar-lhe o contorno; a figura corada pelo scharlach-roth dá bem idéia do aspecto obtido (v. Fig. 18 Est. 48).

Os focos mais antigos que pudemos observar eram formados por elementos de nucleo fusiforme, alongado, com o protoplasma ramificado e que pareceram-nos corresponder á nevroglia fibrosa; não são encontrados então, macrophagos e os schizotrypanos ahi raramente existem.

ALTERAÇÕES VASCULARES.

As alterações inflammatorias compromettem igualmente os vasos encephalo-medullares, os quaes participam activamente do processo de encephalomyelite que estudamos As alterações vasculares progressivas, comprehendidas por uma nova formação vascular real ou apparente, não são feição proeminente no processo ora estudado.

De facto, observando com fraco augmento os pontos mais lesados (v. Fig. 11 Est. 44) do eixo encephalico, os pequenos vasos apparecem muito mais proeminentes do que em condições normaes; mas tal facto resulta simplesmente da existencia de uma infiltração perivascular ou lymphatica de taes vasos e não de um augmento numerico.

As alterações vasculares mostram notavel constancia nas relações de visinhança com os focos encephalomyeliticos, qualquer que seja a idade do fóco; nota-se a infiltração, ora da adventicia, ora desta e da bainha lymphatica, ora mesmo invadindo o parenchyma e constituindo infiltração perivascular. As cellulas da infiltração, macrophagos, lymphocytos e cellulas plasmaticas, alojam-se a principio na bainha adventicia dos vasos e o espaço lymphatico mostra-se então como um halo claro em torno de taes vasos. Progredindo, ou sendo mais vio-

lenta a inflammação, os proprios espaços lymphaticos são invadidos por cellulas exsudadas, entre as quaes sempre predominam macrophagos (v. Fig. 13 Est. 45). Raramente se encontram parasitos (*Schizotrypanum cruzi* com a morphologia de corpusculo leishmaniforme) no interior de taes macrophagos da infiltração da adventicia ou dos espaços lymphaticos dos vasos, o que fórma evidente contraste com o parasitismo intenso muitas vezes verificado nos macrophagos (microglicos ?) dos focos de encephalo-myelite.

Essa infiltração vascular nunca se apresenta sob o aspecto de disseminação diffusa, tal como se observa na doença do somno, ou em certas zonas do systema nervoso central na encephalite lethargica; é circumscripta, em determinado córte histologico, a um ou outro vaso e a determinado segmento deste vaso, e sempre apresenta relações de visinhança com um fóco de encephalo-myelite.

Outra alteração que não é raro observar nos pequenos vasos situados nas margens ou na espessura dos focos, consiste na proliferação do endothelio e na obliteração parcial ou completa de sua luz.

II—ALTERAÇÕES DA CELLULA NERVOSA.

As cellulas de PURKINJE do cerebello e em seguida, as grandes pyramidaes da cortex, são as cellulas que mais commummente apresentam alterações.

As lesões das cellulas de PURKINJE em certos animaes são de tal modo intensas que logo suggerem uma associação entre taes lesões e perturbações do equilibrio que são um symptoma dos mais impressionantes e precoces nos cães infectados.

As lesões das cellulas de PURKINJE constam de uma tumefacção e arredondamente da cellula, com chromatolyse perinuclear e alterações nucleares importantes como desapparecimento da membrana nuclear, tumefacção e vacuolisação do nucleolo; em outros casos a celluía é diminuida, retrahida, e os prolongamentos podem ser seguidos em grande extensão (v. Fig. 31, Est. 51).

Estas lesões são verificadas ás vezes em uma serie de cellulas de PURKINJE visinhas. e não nas cellulas seguintes, ou só são vistas nas de um determinado folheto.

As lesões das cellulas pyramidaes constam igualmente de chromatolyse; outras lesões communs na cortex são as figuras de neuronophagia.

As cellulas multipolares da medulla são em geral bem conservadas; é, até, um phenomeno curioso a verificação que pudemos fazer, em alguns casos, de uma cellula nervosa da medulla a qual embora situada na visinhança immediata de focos de myelite, mostrava a imagem normal dos granulos chromophilos de NISSL.

III—ALTERAÇÕES DA NEVROGLIA.

Não nos referiremos aqui, visto que já o fizemos atráz, ás alterações da *microglia*, uma das especies cellulares que é comprehendida sob a designação de «terceiro elemento» da nevroglia.

Essas cellulas, «as mais numerosas dos centros encephalicos depois da cellula nervosa», no dizer de HORTEGA, são a origem mais frequente das cellulas granulo-adiposas, as quaes, em menor escala, podem ser derivadas tambem de elementos mesodermicos ou mesmo da nevroglia *fibrosa* (astrocytos).

Assim sendo, as alterações da microglia no sentido de uma intensa transformação em cellulas granulo adiposas, são de uma importancia consideravel, quiçá o facto pathologico mais impressionante no processo de encephalo-myelite provocado pela schizotrypanose experimental (v. Fig. 13, Est. 48, e Fig. 20, Est. 49).

As cellulas da nevroglia protoplasmatica são augmentadas de numero e de tamanho na visinhança dos focos (v. Fig. 15-16, Est. 46); esses elementos permanecem isolados, e como que delimitando o foco. Tambem, no nosso material, encontramos cellulas da nevroglia soffrendo transformação ameboide, como demonstram as figuras.

Nas figuras 25 e 26 Est. 50 desenhamos cellulas da nevroglia ameboide coradas pelo methodo IV de ALZHEIMER; a fig. 27 Est. 50 nos mostra uma dessas cellulas coradas por esse methodo especifico, a qual encerra parasitos. O *Schizotrypanum cruzi* é assim encontrado, no systema nervoso central, ora no interior de macrophagos (microglicos ?), o que é o caso mais commum (v. Figs. 28, 33, 34 e 36, Est. 51), ora mais raramente, no interior de cellulas da nevroglia ameboide (v. Fig. 27, Est. 50).

IV—ALTERAÇÕES DAS MENINGES.

A dura-mater mostra uma estructura normal toda a vez que a pudemos examinar, o que foi quasi sempre em córtes da medulla espinhal; macroscopicamente já foi assignalada a ausencia de hemorrhagias (pachymeningite hemorrhagica) nesta membrana.

As leptomeninges são, ao contrario, frequentemente séde de inflammação discreta, e por vezes (principalmente ao nivel do cerebello), de caracter hemorrhagico.

Nunca, esta leptomeningite abrange grande extensão, sendo em cada córte, geralmente verificada em um ou outro ponto do preparado. Em nenhum caso vimos uma leptomeningite purulenta.

O quadro geralmente encontrado apresenta-se como uma infiltração das malhas das leptomeninges, em zonas pouco extensas, por um exsudacto mononuclear, no qual predomina incontestavelmente o macrophago mesodermico (leucocyto endothelial); de mistura com esses elementos encontram-se lymphocytos, cellulas plasmaticas, e, por vezes, tambem, como atráz dissemos, hematias.

Sãs mais extensas as lesões dos vasos das leptomeninges, não sendo difficil, em córtes longitudinaes da medulla espinhal, seguir em grande extensão a mesma arteriola ou venula, cuja adventicia é consideravelmente infiltrada por macrophagos e cellulas plasmaticas (v. Figs. 21 e 22, Est. 49).

Em alguns casos, as lesões das leptomeninges são encontradas em face de um foco de encephalo-myelite collocado superficialmente, como se houvesse uma propagação directa da inflammação. Geralmente, não parecem depender da inflammação da substancia nervosa; isso é especialmente verificado no cerebello, onde os fócos são geralmente raros ou inexistentes e, no entanto, a leptomeningite, ás vezes, leptomeningite hemorrhagica, é commum.

Devemos referir aqui a verificação que fizemos em um preparado de medulla espinhal, da existencia de focos com macrophagos e *Schizotrypanum* no tecido de uma das raizes anteriores.

O processo de leptomeningite que apresentam os cães é exactamente semelhante, no que diz respeito á sua constituição cellular e distribuição, ao que verificamos em alguns casos humanos da fórma aguda da molestia de CHAGAS, a não ser a natureza hemorrhagica da lesão que no material humano nunca observamos.

Reproduzimos abaixo os protocollos de alguns cães escolhidos em periodos diversos de evolução do processo, os quaes servirão de justificativa para a descripção geral que atráz fizemos.

Cão n. 23 (*)

Sacrificado no 53º. dia de molestia

Córte I—*Medulla espinhal* (hematoxylina-eosina)—O córte mostra numerosos focos quer na substancia bran-

(*) V. no quadro annexo as indicações sobre o prazo da infecção e sua evolução.

ca, quer na substancfa parda. Contamos de um lado 7 focos na substancia branca e 5 na cinzenta, de outro lado, 1 foco na substancia branca e cerca de 5 na cinzenta. Na substancia parda os focos occupam principalmente os cornos anteriores; os seus limites são pouco precisos, e sendo proximos uns dos outros, as alterações exsudactivas adquirem um caracter diffuso. As arteriolas, mesmo na substancia parda, mostram uma infiltração accentuada mononuclear dos espaços lymphaticos. A abundancia de parasitos nos focos é notavel. As leptomeninges mostram uma infiltração discreta, sem caracter perivascular; na visinhança immediata das arteriolas não se reconhece infiltração.

Nos focos predominam as cellulas granulo-adiposas («gitterzellen»), em cujo plasma bem como no de macrophagos, são contidos os schizotrypanos.

Córte II—Medulla espinhal (hemaxylina-eosina) -5 focos na substancia branca, cerca de 7 na substancia cinzenta, muitos contiguos e difficilmente individualizaveis: «gitterzellen», macrophagos, numerosos parasitos. Leptomeninges integras, canal do ependymo normal.

Córte III—Medulla espinhal (methodo da hematoxylina phosphomolybdica, com fixação na *Gliabeize* de Weigert+formol).

Multiplicação de cellulas da nevroglia, algumas attingindo grandes dimensões em torno dos focos. As cellulas granulo-adiposas apparecem muito bem por este methodo. São reconhecidas cellulas da nevroglia ameboide; algumas encerram os schizotrypanos.

Córte IV—Cerebro—cortex (hematoxylina-eosina)—Não ha infiltração cellular das leptomeninges as quaes parecem normaes. Na substancia nervosa podemos contar cerca de 9 focos distinctos; acham-se situados na porção mais interna da substancia cinzenta e na substancia branca, e na visinhança immediata de pequenos vasos.

Córte V—Cerebro—cortex (H .E.)—14 pequenos focos sobretudo abundantes na camada mais profunda da cortex (camada das c. polymorphas?) e na substancia branca. Nenhuma na camada das cellulas pyramidaes. Os focos são todos de pequenas dimensões. Em um foco maior as cellulas são macrophagos e cellulas granulo-adiposas, o parasito, sob a fórma de corpusculo leihmaniforme, existindo no interior de muitos elementos: *cado macrophagos no campo, encerra o schizotrypano.* A infiltração dos vasos é perivascular e da bainha lymphatica, mas não pronunciada. Em certos pontos da substancia branca parece haver uma infiltração diffusa discreta. Um dos focos fica em contiguidade com a bainha lymphatica de um precapillar, sendo notavel pela quantidede de parasitos que encerram os macrophagos (seguramente aqui *leucocytos endothelias* ou *cellulas da adventicia).* Leptomeninges sem alterações·

Córte VI—Cerebro (corno de Ammon)—(H. E.)—5 focos, 4 na substancia branca e 1 na cinzenta; os maiores mostram numerosos «*gitterzellen*»; os menores encerram macrophagos em cujo interior são vistos parasitos. Infiltração da bainha lymphatica dos vasos unicamente nos focos. Leptomeninges sem alterações.

Córte VII—Cerebro (corno de Ammon)—(H. E.)—4 grandes focos, com edema em torno e desintegração da substancia nervosa; encerram numerosas cellulas granulo-adiposas e cellulas plasmaticas, em cujo interior são encontrados parasitos em abundancia; em algumas destas cellulas podemos contar 60—70 parasitos com a morphologia de corpusculo leishmaniforme. Os focos parecem achar-se no periodo de diffusão das cellulas granulo-adiposas; nesses focos grandes são vistos não raros polymorphonucleares.

Córte VIII—cerebello (H. E.)—3 focos na camada molecular, focos pequenos formados por macrophagos encerrando numerosos parasitos.

Córte IX—cerebello (methodo de UNNA-PAPPENHEIM)—Nota-se a infiltração dos vasos das leptomeninges por cellulas plasmaticas.

Cão n. 10.

Córte I—Medulla espinhal (entumecimento—H. E.) —4 focos na substancia branca, 2 no limite do corno anterior com a substancia branca, e um, menor na substancia cinzenta; as lesões são nitidamente unilateraes.

O foco mais extenso da substancia branca (attingindo a peripheria) mostra limites pouco nitidos, com evidente desintegração da substancia nervosa, sendo essencialmente constituido por cellulas granulo-adiposas, entre as quaes se veem grandes cellulas da nevroglia ramificadas (?). Os outros focos, tambem extensos, são formados por macrophagos e cellulas plasmaticas; são raras as cellulas com aspecto de «*gitterzellen*». Existe evidente relação entre os focos e os vasos; infiltração dos espaços lymphaticos na visinhança dos focos Os vasos (capillares) no foco mais extenso tornam-se muito apparentes devido á infiltraç ão dos espaços lymphaticos; alguns mostram tumefacção do endothelio de revestimento e obliteração parcial da luz do vaso; não se vê com nitidez nova formação vascular por gemulação. As cellulas plasmaticas se encontram com facilidade no exsudacto, quer nos espaços lymphaticos, quer nos focos: nestes, depois dos macrophagos que constituem evidentemente o elemento cellular dominante, são as cellulas mais frequentemente vistas: nos focos mais antigos, onde as «*gitterzllen*» predominam, as cellulas plasmaticas são raras.

Não ha alterações inflammatorias diffusas.

As leptomeninges e dura-mater são mal apreciadas no córte; em face do grande foco peripherico da substancia branca, existe infiltração cellular das leptomeninges. O canal do ependymo é livre; não ha multiplicação cellular.

As cellulas nervosas, tanto quanto se possa apreciar pelo methodo, mostram a estructura conservada.

Não encontramos parasitos nos focos (pesquizados em 3 córtes deste bloco).

Córte II—Cerebello (H. E.)—Não encerra focos, nem se nota infiltração perivascular. As leptomeninges mostram congestão e em certos pontos. as suas malhas são infiltradas por mononucleares (macrophagos e lymphocytos) e hematias. As alterações das cellulas de PURKINJE tanto quanto se possa julgar pelo methodo usado, existem, mas são raras.

Corte III—Cerebro (cortex—H. E.)—Não encerra focos. Não ha infiltração perivascular; alguns precapillares mostram-se cheios de mononucleares, semelhando o aspecto visto em cortes histologicos de um caso de leucemia; os espaços lymphaticos dos mesmos vasos são livres; este aspecto leucemico do sangue não é presente de modo uniforme, em todos os vasos, sendo encontrados no mesmo córte, outros vasos em cujo interior predominam as hematias. O mesmo aspecto leucemico do sangue mostram os pequenos vasos das leptomeninges; em suas proprias malhas, o exsudacto cellular é muito raro.

Cão n. 11.

Sacrificado

Corte I=Medulla (entumecimento—(H. E.)—Os focos são assestados em uma das metades da medulla, contando-se 7, quatro dos quaes na substancia cinzenta e os demais nos limites da substancia branca com a cinzenta e em plena substancia branca. Os focos são muito extensos e acompanhados de perda evidente de substancia nervosa. As cellulas que nelles predominam são cellulas granulo-adiposas («*gitterzellen*»); nas margens do foco, de mistura com *gitterzellen* encontram-se macrophagos e cellulas plasmaticas, as quaes, porém, nos focos, nunca são elemento predominante. Nos vasos (precapillares) situados junto dos focos nota-se uma consideravel infiltração do espaço lymphatico; as cellulas ahi predominantes, são cellulas plasmaticas e lymphocytos.

Em determinado ponto, vasos proximos infiltrados e focos antigos simulam ao primeiro exame, alterações inflammatorias diffusas, as quaes de facto, não occorrem.

As leptomeninges mostram infiltração cellular de suas malhas, a qual é circumscripta e apresenta relações de visinhança com focos situados na peripheria da substancia branca; as lesões das meninges representam, talvez, propagação do processo de myelite. Dura-mater normal.

Nos focos extensos que acabamos de descrever, a pesquiza insistente do *Schizotrypanum cruzi* foi negativa.

Córte II—Medulla dorsal (H. E.)—17 focos esparsos indistinctamente pelas substancias branca e cinzenta. Os focos são maîs numerosos, porém menos extensos que os do córte I, em nenhum notando-se perda evidente de substancia nervosa. Os focos são constituidos principalmente por macrophagos; o aspecto de «*gitterzellen*» existe, mas não é commum. Em alguns dos focos encontra-se o *Schizotrypanum cruzi* (corpusculo leishmaniforme), formando agglomerados de dimensões por vezes, consideraveis. No esxudacto inflammatorio dos espaços lymphaticos não encontramos parasitos.

Córte III—Medulla dorsal (H. E.)—São encontrados 2 focos; focos pequenos, 2 na substancia branca, 1 na cinzenta. Os focos não contem parasitos.

Córte IV—Medulla dorsal (H. E.)—São encontrados 7 focos, alguns bastante extensos. Em um foco, vê-se alguns parasitos (2—3 corpusculos leishmaniformes) no plasma de cellulas.

Córte V—Cerebello (H. E.)—Não mostra focos inflammatorios; na substancia branca, hemorrhagias punctiformes. Os capillares e precapillares não apresentam absolutamente infiltração dos espaços lymphaticos. Apezar do methodo empregado, notam-se intensas alterações nas cellulas de PURKINJE (pycnose do nucleo, vesiculação do nucleolo, homogenisação, arrendondamento e eosinophilia do plasma).

Córte VI-Cerebro (cortex—H. E.) São aqui as lesões muito menos accentuadas que as da medulla. Vê-se na substancia branca um foco extenso com perda de substancia nervosa e outro menor; em outro ponto da substancia branca existe infiltração diffusa em determinada area, sem formar foco. Infiltração dos espaços lymphaticos unicameute nas proximidades do foco; nos demais espaços lymphaticos, nenhuma infiltração. O foco maior parece em via de desorganisação; na sua peripheria são abundantes as cellulas ramificadas (nevroglia? fibroblastos?); no centro são vistos mononucleares; as cellulas granulo-adiposas não são abundantes tal como vemos na medulla. A pesquiza do parasito (feita em 3 córtes diversos deste bloco) foi negativa.

Córte VII—cerebro (corno de Ammon—H. E.)—E' visto pequeno foco constituido por macrophagos e cellulas plasmaticas, na visinhança immediata de um capillar. Neste foco é encontrado o *Schizotrypanum cruzi*.

Cão n. 19.

Córte I—medulla espinhal (entumecimento—H. E.)—Sete focos na substancia cinzenta. 3 na substancia branca, 7 no limite entre as 2 substancias, afóra outros pouco differenciados. Os focos são de dimensões variaveis, apresentando relações de visinhança com os vasos. O foco mais extenso situado na substancia branca é formado por macrophagos entre os quaes se notam cellulas volumosas, com nucleolo evidente e plasma nitidamente ramificado (nevroglia? fibroblastos?). Não ha «*gitterzellen*» bem differenciados.

Quasi todos os focos de menores dimensões são formados por cellulas ramificadas, analogas ás que atraz assignalamos (ceilulas da nevroglia fibrosa ? fibroblastos ?]: esses elementos predominam evidentemente sobre qualquer outro e os focos inflammatorios parecem focos antigos em cicatrização. Existem cellulas plasmaticas, não sendo porém elemento dominante. Não ha alteração inflammatoria diffusa. Dura-mater e leptomeninges sem alterações; canal do ependymo normal.

Em um dos focos menores, que parece formado por eellulas da nevroglia fibrosa ou fibroblastos, encontra-se o *Schizotrypanum cruzi* [8—10 corpusculos leishmaniformes]. Os parasitos são raros nos focos Em um outro foco os parasitos são incluidos em um macrophago, cellula que predomina nesse foco.

Córte II—cerebello [H. E.] — Não encerra focos. Não ha infiltração dos espaços lymphaticos dos vasos. Não ha alterações inflammatorias diffusas; infiltração discreta das leptomeninges por mononucleares; os seus vasos mostram infiltração da adventicia por cellulas plasmaticas.

Córte III—cerebro [corno de Ammon—H. E.]—São vistos 10 focos diversos, quasi todos superficiaes.

Os focos mostram constituição semelhante aos da medulla, parecendo focos em via de cicatrização, em quasi todos predominando cellulas da nevroglia fibrillar. Infiltração dos espaços lymphaticos dos vasos na proximidade dos focos. Cellulas plasmaticas presentes. Infiltração discontinua das leptomaninges, ás vezes, ma nem sempre, na visinhança de focos.

Cão n. 25.

Córte I—medulla espinhal [H. E.]—Tres focos pequenos na substancia branca de um lado; do outro lado um pequeno foco na substancia branca dos cordões anteriores, e um na substancia parda. Os focos são formados, de modo predominante, por macrophagos. Não encontramos parasitos. Não ha infiltração perivascular evidente.

Na substancia cinzenta, de ambos os lados, hemorrhagias punctiformes.

Córte II—cerebro [cortex—H. E.]—10 focos na substancia cinzenta; são focos pequenos formados principalmente por macrophagos, com relações evidentes com os vasos, os quaes mostram infiltração da adventicia e dos espaços lymphaticos; nos focos não ha hemorrhagïa. Existe congestão. Não é raro, em alguns focos observar o fusionamento de macrophagos e a formação de uma cellula gigante. Junto de um dos focos, existe multiplicação intensa de cellulas do endothelio de um capillar e obliteração parcial de sua luz. As leptomeninges mostram em suas malhas, hematias e mononucleares, inclusive cellulas plasmaticas, o exsudato sendo mais abundante em torno dos vasos. Não encontramos parasitos nos focos, nem no exsudacto meningeano. São focos de pequena extensão parecendo de formação recente.

Córte III—cerebro /cortex—methodo de NISSL, pelo azul de toluidina/—As grandes e pequenas pyramidaes mostram alterações de NISSL em suas primeiras phases, as quaes attingem elementos isolados; a neuronophagia é tambem constatada de modo discreto.

Córte IV—cerebello [H. van GIESON]—Encontra-se um foco na substancia branca, sem parasitos. As alterações das cellulas de PURKINJE, tanto quanto se possa julgar pelo methodo, parecem consideraveis.

Cão n. 27.

Córte I – medulla espinhal [methodo de NISSL pelo azul de toluidina.]—Contamos mais de 10 focos na substancia branca e 3 a 4 na substancia cinzenta. As cellulas apresentam aspecto normal no que diz respeito aos granulos chromophilos; uma grande cellula do corno anterior, situada em pleno foco de myelite, conserva integras as granulações de NISSL. Os focos são formados por macrophagos e algumas celíulas plasmaticas; não ha «*gitterzellen*». Por este methodo não encontramos parasitos, o que, como tivemos occasião de verificar, é atribuivel a uma descoloração total do *Schizotrypanum* occorrendo na phase de differenciação do methodo de NISSL. Córtes de raizes rachideanas junto da medulla, mostram focos inflammatorios constituidos por macrophagos em cujo plasma é encontrado o *Schizotrypanum*; os vasos do tecido conjunctivo intra-fascicular mostram infiltração perivascular.

Córte II—cerebro [cortex—methodo de NISSL]—A zona apanhada no córte não é a das grandes pyramydaes; as alterações cellulares não são notaveis. Os parasitos não são demonstrados.

Córte III—cerebro [cortex—H. E.]—14 focos na substancia branca, situados na proximidade de vasos, alguns dos quaes com infiltração perivascular e da bainha lymphatica.

Os focos em geral, são de pequenas dimensões; existe, porém, um extenso, com desintegração da substancia nervosa; as cellulas que predominam são cellulas granulo-adiposas e macrophagos, juntamente com cellulas plasmaticas. O *Schizotrypanum cruzi* é encontrado em abundancia nos focos, ás vezes no plasma de cellulas granulo-adiposas.

Leptomeningite hemorrhagica mais ou menos diffusa; o exsudato é mononuclear.

Córte IV—cerebro [H. E.]—Não encerra focos. Leptomeningite hemorrhagica com exsudacto mononuclear.

Cão nº. 44.

Sacrificado no 47º dia de inoculação.

Córte I—medulla espinhal [H. E.] — De um lado, abundancia dos focos em ambas as substancias. Do outro lado os focos são em numero de 3, 2 situados na substancia cinzenta e outro no limite das duas substancias. As leptomeninges são distendidas por um exsudato mononuclear diffuso.

Os focos são constituidos por cellulas ramificadas [fibroblastos ? nevroglia fibrosa?] encerrando grossos elementos exsudados [cellulas plasmaticas, lymphocytos e macrophagos]; não são presentes cellulas granulo-adiposas. Um dos septos conjunctivos que parte das leptomeninges e conduz os vasos, mostra em determinado ponto espessamento fibroso: as cellulas ramificadas ahi existentes mostram morphologia semelhante á das encontradas nos focos. Não encontramos parasitos nos focos.

Córte II—cerebro [cortex, H. E.]—Vemos 2 focos pouco extensos, occupando a snbstancia branca, um delles com a mesma estructura que assignalamos para os da medulla. Ao nivel do outro, os vasos apresentam alterações progressivas [nova formação vascular], as cellulas são ramificadas [fibroblastos? nevroglia fibrosa?]; na bainha dos vasos, infiltração com abundancia de cellulas plasmaticas.

Não encontramos parasitos nos focos.

Cão nº. 158.

Sacrificado no 49º dia de doença.

Estudo histopathologico—As leptomeninges apresentam uma infiltração diffusa por cellulas plasmaticas, as

quaes se localisam em torno e na visinhança immediata dos vasos.

Estas alterações occorrem independentemente de lesões na substancia nervosa. Assim ellas são bem evidentes em preparados de cerebro, o qual, neste animal, mostra focos muito escassos e em córtes de cerebello, onde não ha focos inflammatorios. As arteriolas e precapillares na espessura da substancia nervosa, afastados dos focos, não mostram infiltração perivascuiar.

As lesões em foco são encontradas com facilidade na medulta espinhal, ahi existindo exclusivamente na substancia branca. Em diversos córtes pudemos localizal-as na substancia branca dos cordões antero-lateraes, mais ou menos no feixe pyramidal cruzado, em outros córtes occupavam o feixe cerebelloso directo, em outros o feixe pyramidal directo.

Em todos os focos é possivel distinguir um vaso, quasi sempre uma arteriola, outras, um precapillar. O vaso mostra proliferação das cellulas endotheliaes, as quaes obliteram parcialmente a luz do vaso [v. Fig.]; em outros focos parece ter havido obliteração completa da luz do vaso.

Alguns polymorphonucleares são vistos na visinhança immediata do vaso, mas não são nunca abundantes.

As cellulas mais numerosas na porção central do foco são macrophagos, alguns encerrando o parasito; entre os macrophagos, e em torno da infiltração mononuclear perivascular são abundantes as cellulas granuloadiposas as quaes constituem o elemento que occupa a maior extensão do foco, conforme podemos ver em preparados corados pelo SCHARLACH-ROT. O methodo de CAJAL pelo ouro-sublimado mostra a existencia de astrocytos fibrosos não abundantes na zona que circunda o foco de myelite (v. Fig.].

No cerebro os focos encontrados são raros.

Na medulla espinhal taes focos mostram dimensões variaveis; a extensão do foco está na dependencia provavel de sua data, concordando com uma disseminação maior ou menor dos corpos granulosos.

Methodo de Unna-Pappenheim pelo methyl-grün-pyonin [córtes de cerebro e medulla].

Infiltração por vezes consideravel dos vasos das leptomeninges por cellulas plasmaticas, a qual é verificada mesmo em córtes onde não ha focos inflammatorios na espessura da substancia nervosa.

Methodo de Nissl [córtes de medulla e cerebro]—Na medulla, raras cellulas nervosas mostram lesões que correspondem em regra geral, ás primeiras phases das alterações [alterações toxicas] de NISSL. Na cortex cerebral, ao contrario, as cellulas mostram com frequencia alterações, sendo que com fraco augmento (Oc. 2, obj. AA] é possivel contar 8 ou mais elementos em cada campo microscopico.

Cão n. 178.

Córte I—medulla espinhal [H. E.]—De um lado, 11 focos na substancia branca; de outro lado, 4 focos na substancia branca e um extenso em continuação com o c orno posterior. São focos pequenos, formados principalmente por macrophagos, em cujo interior, com frequencia, encontra-se o *Schizotrypanum cruzi* [corpusculo leishmaniforme]; o parasito é presente em todos os focos. Infiltração perivascular e do espaço lymphatico dos vasos proximos dos focos. Na substancia cinzenta, hemorrhagias pnnctiformes discretas. Leptomuninges normaes.

Córte II—cerebro [cortex—H. E.]—Focos muito numerosos, localisados á substancia cinzenta. São focos poucos extensos, encerrando numerosos parasitos e formados de modo predominante, por macrophagos. Não ha hemorrhagias na substancia nervosa. Leptomeningite hemorrhagica, com exudacto mononuclear [não são rara as cellulas plasmaticas]; não ha parasitos no exsudato meningeano.

Córte III—cerebello [H. van GIESON]—Um pequeno foco na zona plexiforme, sem parasitos. Na camada dos grãos, em diversos pontos, notam-se hemorrhagias punctiformes. Infiltração moderada e irregular das leptomeninges.

Córte IV—cerebello [methodo de NISSL pelo azul de toluidina]—São vistas as seguintes lesões: cellula de *Purkinje a*:—conformação geral da celiula conservada, parecendo haver leve augmento de volume: diminuição dos granulos de NISSL, principalmente em torno do nucleo [chromatolyse perinuclear]; nucleolo excentrico e grande nucleo claro, espherico, vesiculoso; *cellula de Purkinje b*:—reduzida de volume, mais ou menosarredondada ou fusiforme; nucleo reduzido e deformado, com uma coloração azul diffusa do succo nuclear e do plasma; membrana nuclear pouco apparente, nncleolo algum tanto tumefacto; granulos de NISSL diminuidos de volume e de numero, principalmente em torno do nucleo que guarda uma posição central; *cellula de Purkinje c*:—diminuida de volume, deformada, o nucleo central mostrando 2 depressões onde vem se alojar granulos de substancia chromophila em dissolução; chromatolyse perinuclear. Essas alterações cellulares são encontradas facilmente, havendo, porém, variações notaveis conforme o ponto; em alguuns folhetos do cerebello, as alterações são verificadas em cellulas consecutivas; em outros folhetos, todas as cellulas são normaes.

Córte V—cerebro (cortex—methodo de NISSL pelo azul de toluidina)—São vistas as seguintes lesões: *grande cellula pyramidal a*:—levemente tumefacta, o nucleo vesiculoso mostrando uma membrana mais clara que a normal; posição central do nucleo e chromatolyse perinuclear evidente: *grande cellula pyramidal b*:—mostrando em um dos polos um agglomerado de 6 cellulas da nevroglia (neuronophagia) e chromatolyse; *cellula pyramidal c*:—retrahida e enrugada, com o nucleo central, deformado, de limites indistinctos e coloração diffusa; o plasma mostra uma coloração geral azul intensa e em determinada zona marginal. um aspecto reticulado e aureolado; a substancia chromophila acha-se reunida em grandes blocos na base da pyramide.

Quasi todas as grandes pyramidaes mostram chro matolyse a qual é frequentemente associada á neuronophagia.

Nas demais cellulas da cortex, as alterações não chamam a attenção, se accaso existem.

Córte VI—medulla espinhal (methodo de NISSL)—As cellulas multipolares mostram um aspecto normal da substancia chromophila, mesmo quando, ás vezes, ficam situadas na proximidade dos focos. Outras porém, raras, mostram chomatolyse perinuclear,

Cão nº. 118.

Morto no 119º dia de infecção.

Medulla espinhal (preparado pelo methodo de LHERMITE). As cellulas que predominam em alguns focos são cellulas da nevroglia fibrillar, nesses focos sendo igualmente coradas fibrillas isoladas da nevroglia; nas suas malhas são encontrados outros elementos cellulares.

RELAÇÕES ENTRE LESÕES ANATOMO-PATHOLOGICAS E O *SCHIZOTRYPANUM CRUZI*.

Nos focos de encephalo-myelite, e, de um modo geral, no systhema nervoso o *Schizotrypanum cruzi* é encontrado com mais frequencia no plasma de macrophagos, uns provavelmente correspondendo a leucocytos endothelias, outros, que nos parecem ser os mais numerosos, correspondendo a derivados da microglia — *macrophagos microglicos*.. E' encontrado tambem no plasma de cellulas granulo-adiposas, e mais raramente no interior de cellulas da nevroglia protoplasmatica. Nunca foi verificado no interior da propria cellula nervosa.

A sua presença nos focos de encephalo-myelite é, em certos cães, tão abundante, que talvez, se possa affirmar que todos os macrophagos do exsudato o encerram.

Em outros animaes, menos numerosos, sem que possamos afinar com a razão, os fócos mostram identica constituição cellular, o prazo de infecção é o mesmo, a «amostra» de *Schizotrypanum* tem a mesma proveniencia, e no entanto, os parasitos são raros e mesmo de difficil constatação.

A pesquiza do schizotrypano em córtes histologicos póde ser feita com vantagem pelo methodo commum de hematoxylina-eosina. Optimos resultados obtem-se no material fixado pelo sublimado—alcool de SCHAUDIN e corado pelo methodo de GIEMSA a humido ou pela hematoxylina ferrea de HEIDENHAIN.

O methodo de NISSL é absolutamente improprio, pois commummente a differenciação, que é optima para as granulações chromophilas, acarreta um descoramento completo dos parasitos cuja verificação é assim impossibilitada; uma pesquiza systematica e um resultado negativo nunca devem ser tentados ou firmados em preparados por este methodo; sem embargo, occasionalmente é obtida uma coloração satisfactoria do parasito (v. Fig. 34, Est. 51).

PATHOGENIA DO PROCESSO.

O estudo comparativo do material nos leva a interpretar como se segue a pathogenia da encephalo-myelite provocado pelo *Schizotrypanum cruzi*.

A figura 33, Est. 51 parece representar a phase inicial de invasão do systema nervoso pelo *Schizotrypanum cruzi*.

Tudo nos leva a acreditar que seja com a morphologia de corpusculo leishmaniforme e por assim dizer passivamente, como parasito intracellular, que o schizotrypano é acarretado para a espessura da substancia nervosa; tem grande importancia nessa disseminação do germen ou nessa infecção dos centros nervosos, as cellulas da bainha adventicia dos capillares e precapillares, ou talvez cellulas nevroglicas especiaes (nevroglia perivascular de HELD); provavelmente o *Schizotrypanum* atravessando activamente as paredes dos capillares intra-encephalicos já facilmente permeaveis por condições peculiares de sua estructura, é immediatamente englobado por uma cellula da adventicia, nevroglia ou conjunctiva, a qual em seguida afasta-se do vaso, emigrando para

a espessura da substancia nervosa (v. Figs. 33, 34 e 35, Est. 51).

Estas cellulas com o parasito em seu cytoplasma constituem centro de attracção para outros elementos que, uns emigram dos vasos visinhos, o que explica as relações de visinhança entre focos e vasos com infiltração, outros geram-se na propria substancia nervosa (cellulas da nevroglia ameboide e microglia evoluindo para cellula granulo-adiposa) e dessa maneira se constituem focos em plena substancia nervosa; a desintegração da substancia nervosa, a formação de cellulas granulo-adiposas derivadas daquellas duas ordens de elementos, a sua dispersão posterior, e a fibrose cicatricial, são phases successivas de um processo geral bem estabelecido em pathologia e que dispensa interpretação.

Vem muito opportunamente aqui a lembrança de uma engenhosa supposição de PENFIELD (1), que explicaria facilmente como o parasito que entra em activa multiplicação no plasma dos macrophagos do foco e ahi adquire apparelho flagellar, volta novamente á circulação.

CONCLUSÕES.

1—Em 39 cães adultos inoculados com o *Schizotrypanum cruzi*, amostra isolada do tatú, (*Tatus novemcinctus* L.) e exaltada por passagens em serie, observamos um processo de meningo-encephalo-myelyte que se traduzia clinicamente por astasia, paralysias, convulsões e outras desordens nervosas.

2—O processo offerece grande regularidade em seu tempo de evolução, symptomas clinicos e lesões histo—pathologicas.

3—Apresentando o «staup» ou «canine distemper» egualmente uma forma paralytica, foi nosso cuidado verificar se nos animaes que observamos não haveria associação entre «staup» e schizotrypanose. No campo de experiencias (v. Fig. 9), onde os cães eram alojados em casinholas individuaes, nunca observamos a paralysia em animaes não inoculados com schizotrypano, mantidos nas mesmas condições de alimentação, alojamento e exposição a diversas epizootias que os inoculados. A pesquiza do virus do «staup» nos cães paralyticos resultou negativa, quer fosse feita a inoculação em animaes sensiveis (cão de dias de edade e coelho) do material do systema nervoso, de sangue filtrado em vela BERKEFELD, quer a pincelagem do nariz e bocca dos mesmos com mucco nasal de cão paralytico. Finalmente não observamos nos animaes paralyticos o quadro histo-pathologico do «staup».

4—A encephalo-myelite nos cães paralyticos inoculados com schizotrypano é constituida por focos de pequenas dimensões, apresentando relações constantes de visinhança com os capillares e precapillares intra-encephalicos e distribuidos indifferentemente pela substancia branca e cinzenta do cerebro (cortex, corno de AMMON) e da medulla em (todos os segmentos), sem systematisação nem preferencia apparente.
No cerebello, os focos são mais raramente encontrados, mas ahi tambem, não mostram preferencia por nenhuma das camadas.

(1) «Microglia cells seem to transport the ingested substances to the outer surface of blood vessels where they lose their granular and vacuolar appearance, decrease in size, and finally leave the vicinity of the vessel in characteristic form for renewed phagocytosis. The inference is made that the digested contents of these cells pass into the vessel lumen or into the perivascular space».

Os focos são formados por macrophagos, alguns evidentemente emigrados dos vasos, outros, mais numerosos, provavelmente derivados da microglia regional *(macrophagos microglicos);* a desintegração da substancia nervosa, a formação de abundantes cellulas granulo-adiposas, a sua dispersão posterior e fibrose cicatricial consecutiva, são estadios successivos de evolução dos focos.

O *Schizotrypanum cruzi* com a morphologia de corpusculo leishmaniforme é frequentemente encontrado no cytoplasma de cellulas ao nivel dos focos.

5º—Os vasos da substancia nervosa apresentam infiltração da adventicia e da bainha lymphatica, por macrophagos, lymphocytos e cellulas plasmaticas; esta infiltração é discontinua e guarda relações de visinhança com os focos de encephalo-myelite; não apresenta a uniformidade de distribuição que é vista em outras affecções (paralysia geral, doença do somno, encephalite epidemica). Em alguns pontos, a infiltração, mais extensa, é nitidamente perivascular.

Em arteriolas e precapillares, quasi sempre no interior ou nas margens de um foco de encephalomyelite, observa-se proliferação das cellulas endotheliaes e obliteração parcial ou total da luz do vaso.

6º—A cellula plasmatica é elemento constante no exsudacto inflammatorio da meningo-encephalomyelite causada pelo *Schizotrypanum cruzi;* nunca, porém, constitue elemento dominante tal como refere SPIELMEYER na molestia do somno.

7º—As lesões da cellula nervosa existem, mas não são proeminentes. As cellulas mais lesadas são as cellulas de PURKINJE do cerebello e as lesões constam de tumefacção e chromatolyse perinuclear, e necrose.

Outras cellulas regularmente lesadas são as grandes pyramidaes da cortex que, além das lesões acima mencionadas, apresentam com frequencia figuras de neuronophagia.

As cellulas multipolares da medulla são mais raramente lesadas; em alguns casos pudemos observar taes elementos localisados na visinhança immediata ou mesmo no proprio foco de myelite, perfeitamente normaes no que diz respeito aos granulos chromatophilos.

8º—A dura-mater é normal. As leptomeninges apresentam uma inflammação discontinua. O exsudato inflammatorio, pouco abundante, é de natureza mononuclear, constituido por macrophagos, que predominam, por lymphocytos e cellulas plasmaticas. Muitas vezes a leptomeningite tem um caracter hemorrhagico, principalmente ao nivel do cerebello. Os vasos das leptomeninges apresentam em grande extensão uma infiltração por macrophagos e cellulas plasmaticas.

9º—O *Schizotrypanum cruzi* com a morphologia de *trypanosoma* que apresenta no sangue, uma vez atravessada a tunica interna do vaso, é phagocytado ou penetra activamente em cellulas que circundam o vaso (microglia perivascular ? cellulas da adventicia ?); são esses elementos que, com a morphologia de macrophagos, disseminam o germen pelos centros nervosos; podemos assim dizer que, ordinariamente,

o germen penetra de um modo passivo, no parenchyma nervoso.

10º—Os methodos especiaes que empregamos nos autorizam a affirmar que as cellulas que commumente encerram o *Schizotrypanum* no systema nervoso central são maccrophagos: estas cellulas não se coram pelos methodos especificos IV de ALZHEIMER e ouro sublimado de CAJAL.

Os caracteres morphologicos bem como os methodos histologicos actualmente conhecidos não são capazes de precisar a verdadeira origem desses macrophagos, sendo facto estabelecido em pathologia que podem ter uma origem multipla. A evolução dessas cellulas para cellulas granulo-adiposas, que é um phenomeno constante na paralysia experimental que estudamos, indica que esses macrophagos são em grande parte derivados da «microglia»; são assim, geralmente, *macrophagos microglicos;* as lesões vasculares indicam, porém, que tambem os leucocytos endotheliaes concorrem para a formação dos macrophagos.

Afóra os macrophagos e cellulas granulo-adiposas, o methodo IV de ALZHEIMER nos revela que o parasito tambem se aloja em cellulas da nevroglia protoplasmatica (v. Fig. 27, Est. 50).

11º—O regresso do schizotrypano ao sangue circulante após multiplicação com a morphologia de *leishmania* na espessura do parenchyma nervoso, pode realizar-se, em parte, por intermedio das cellulas microglicas, em cujo cytoplasma encontram condições favoraveis á sua vitalidade.

:)(:

EXPLICAÇÃO DAS ESTAMPAS 38—51.

As figuras de 1 a 17 das estampas 38 a 47 são photographias

Fig. 1) Inoc. 62—Astasia e disbasia. Titubeação cerebellar com tendencia a manejo e queda para a esquerda. Paresia dos 4 membros.

Fig. 2) Cão Inoc. 29—Inicio de um accesso convulsivo (convulsão tonica).

Fig. 3) Cão Inoc. 26—Paralysia dos 4 membros. Inicio de accesso convulsivo (phase tonica).

Fig. 4) Cão Inoc. 44—Paresia dos membros posteriores, principalmente do esquerdo, que arrasta durante a marcha—Titubeação.

Fig. 5) Cão Inoc. 158—Paresia dos membros anteriores.

Fig. 6) Cão Inoc. 158—Keratite e ulceração.

Fig. 7) Cão Inoc. 25—Astasia e paralysia dos 4 membros.

Fig. 8) Cão Inoc. 27—Paralysia completa dos 4 membros. Ulceração da região glutea.

Fig. 9) Canil onde foram feitas as experiencias.

Fig. 10) Cão Inoc. 178—Córte de medulla mostrando a multiplicidade de focos inflammatorios (podendo-se contar 9 fócos diversos).

Fig. 11) Cão nº 23—Córte de medulla (corno anterior limite da substancia branca). Focos confluentes dando a impressão de infiltração diffusa. Infiltração perivascular e da bainha lymphatica dos vasos regionaes.

Fig. 12) Cão Inoc. 23—Ponto do córte precedente visto com forte augmento—Os focos são formados principalmente por cellulas granulo-adiposas e macrophagos.

Fig. 13) Cão Inoc. 178—Córte de medulla.—Vêm-se 3 focos inflammatorios e infiltração perivascular e da bainha lymphatica dos vasos regionaes. Algumas cellulas com apparencia normal.

Fig. 14) Cão Inoc. 158—Corte de medulla espinhal.—Proliferação do endothelio e obliteração da luz de um vaso proximo de um foco de myelite.

Fig. 15 e 16) Cão Inoc. 24—Corte do cerebro.—Coloração da nevroglia pelo methodo CAJAL (ouro—sublimado)—Proliferação da nevroglia em torno de focos de encephalite.

Fig. 17)—Cão Inoc..... Córte de medulla.—Methodo de NISSL com azul de UNNA.—Abundancia de cellulas plasmaticas no exsudacto perivascular e em um foco de myelite (cf.)

Fig. 18) Cão Inoc. 158—Córte de medulla. Methodo Scharlochvoll-hematox. Oc. 5, obj. AA—ao nivel da mesa.
Confluencia de diversos focos mostrando infiltração da bainha lymphatica e perivascu-
As cellulas granulo-adiposas
lar.
As cellulas granulo-adiposas marcam a porção peripherica de cada um dos focos confluentes («diffusão» das cellulas granulo-adiposas).

Fig. 19) Cão Inoc. 158—Oc. 4—Obj. Im. 1/12—Cellulas granulo-adiposas vistas com forte augmento. (mesmo corte precedente) e mésmo methodo.

Fig. 20) Cão Inoc. 178—Oc. 1—Obj. im x/12—Nivel da mesa—Córte de medulla. Methodo

Fig. 1



Fig. 2

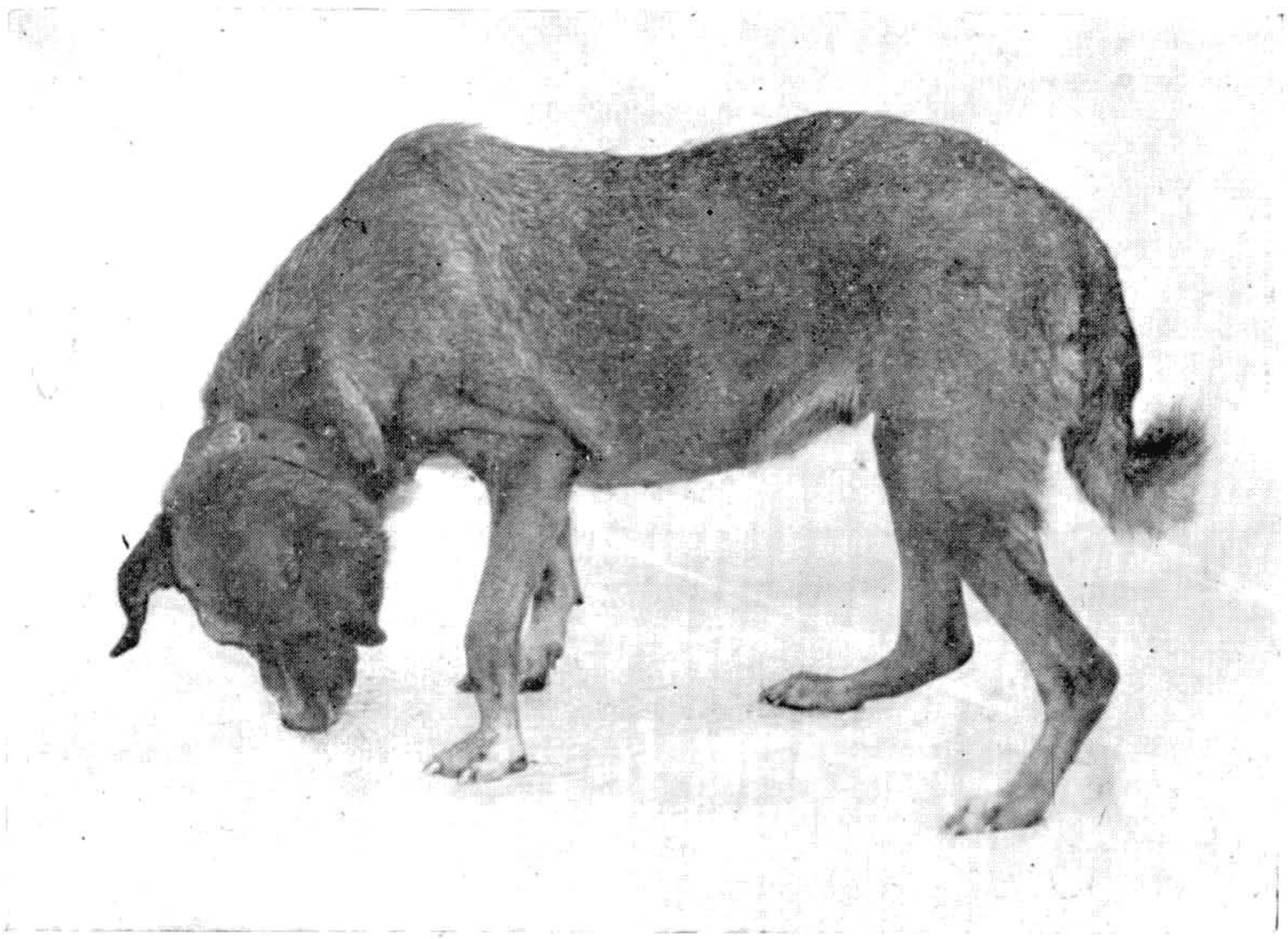

Fig. 3

Fig. 4

Fig. 5

Fig. 6



Fig. 7

Fig. 8



Fig. 9

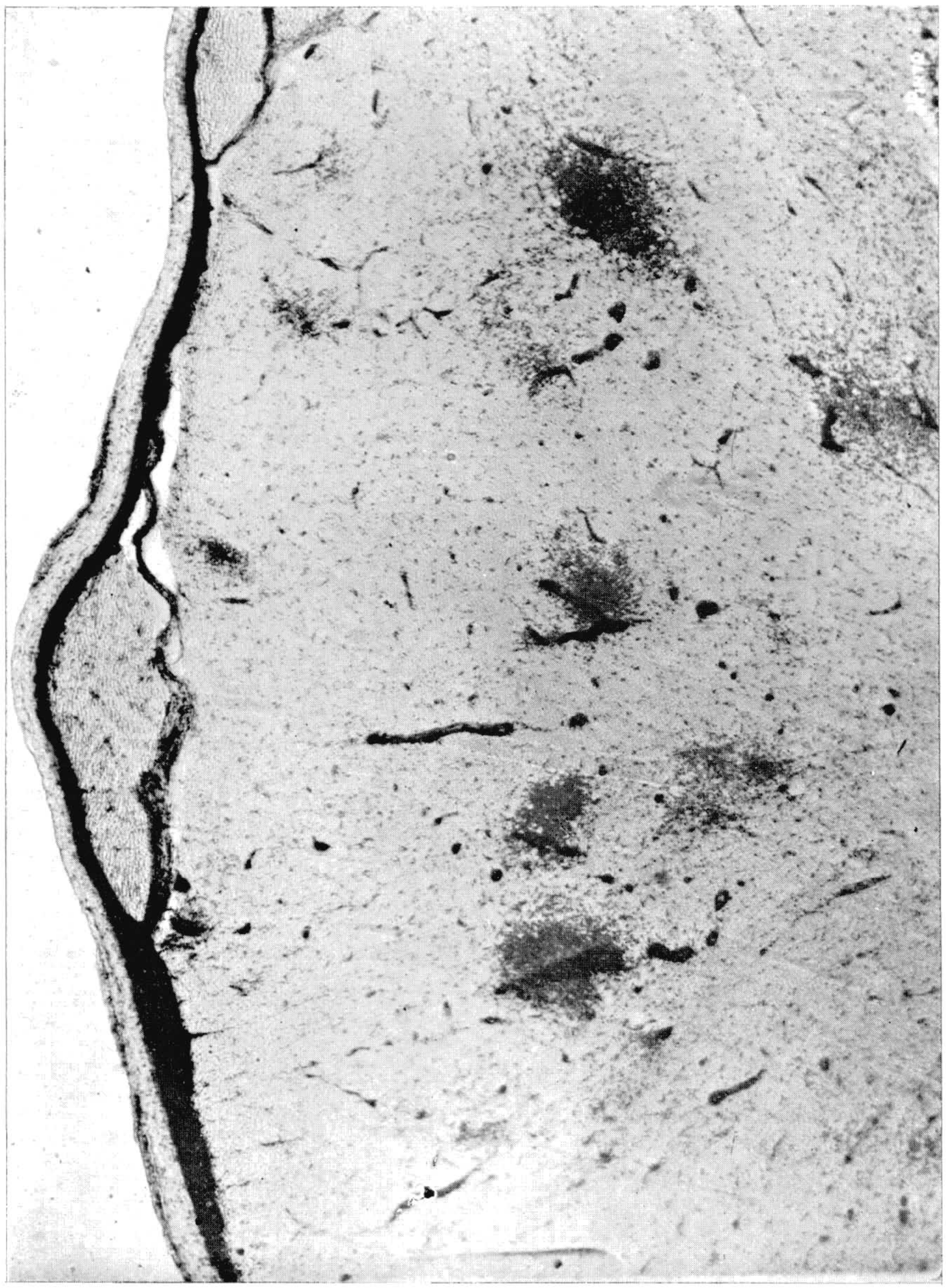

Fig. 10

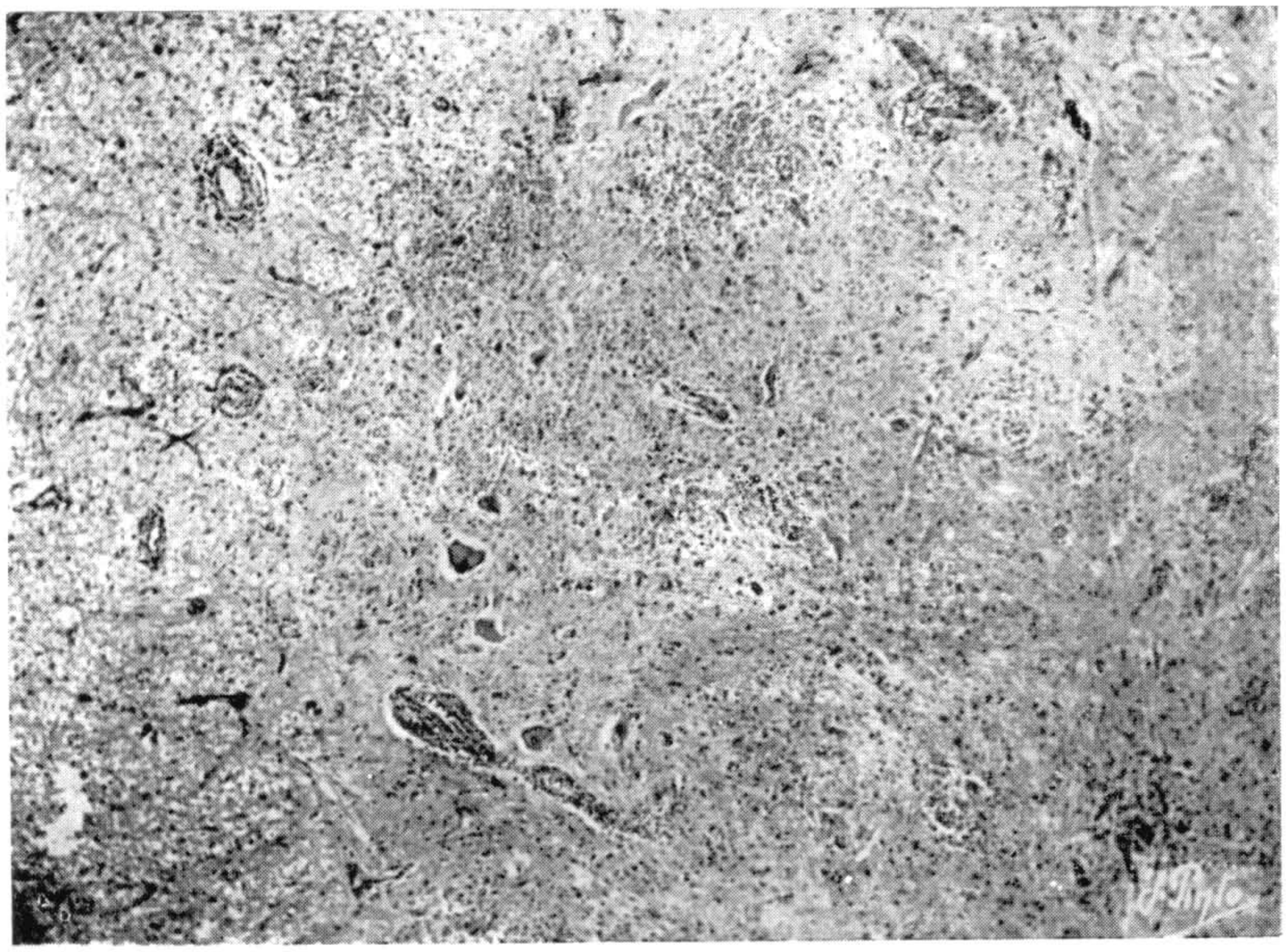

Fig. 11

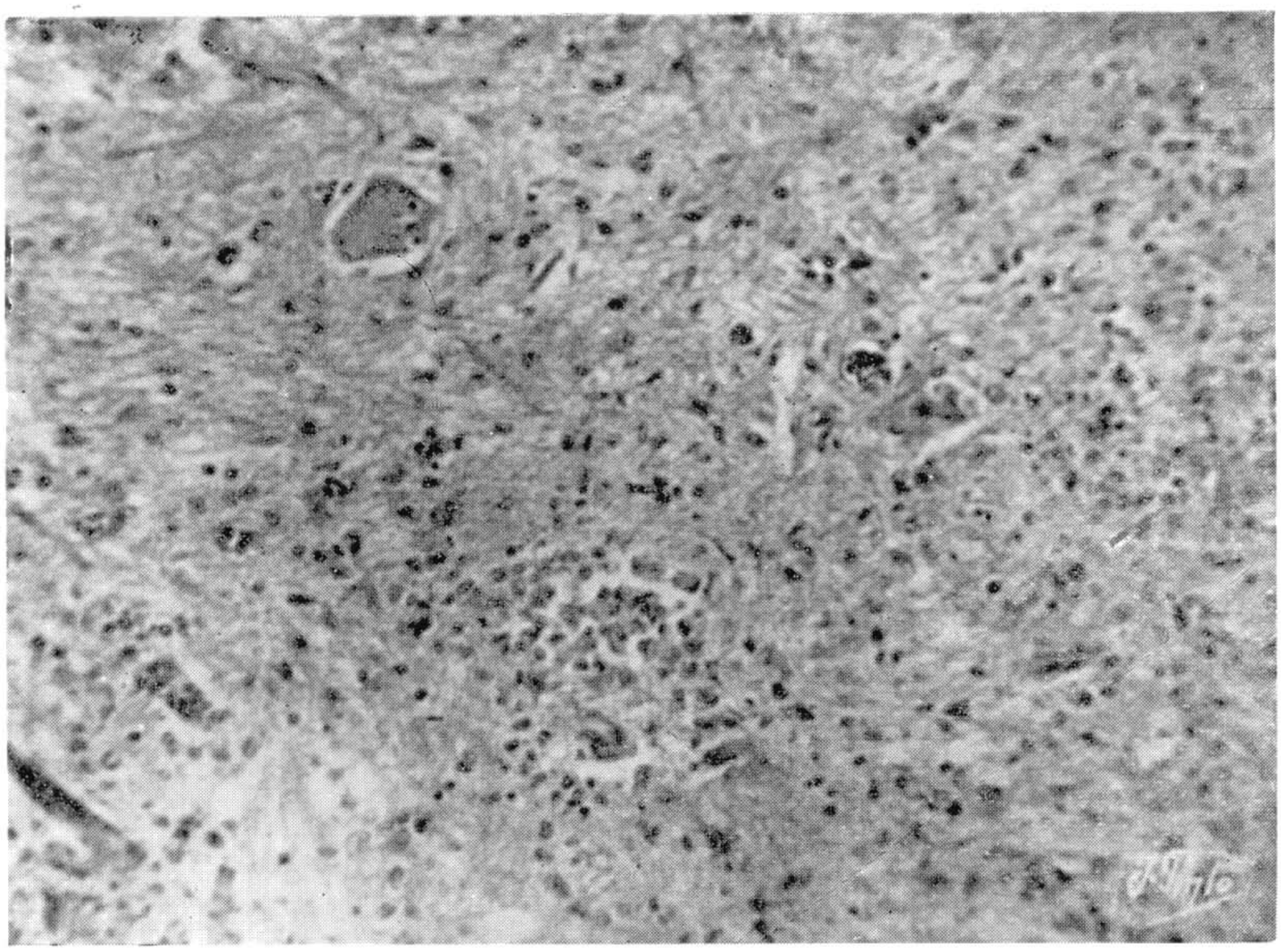

Fig. 12

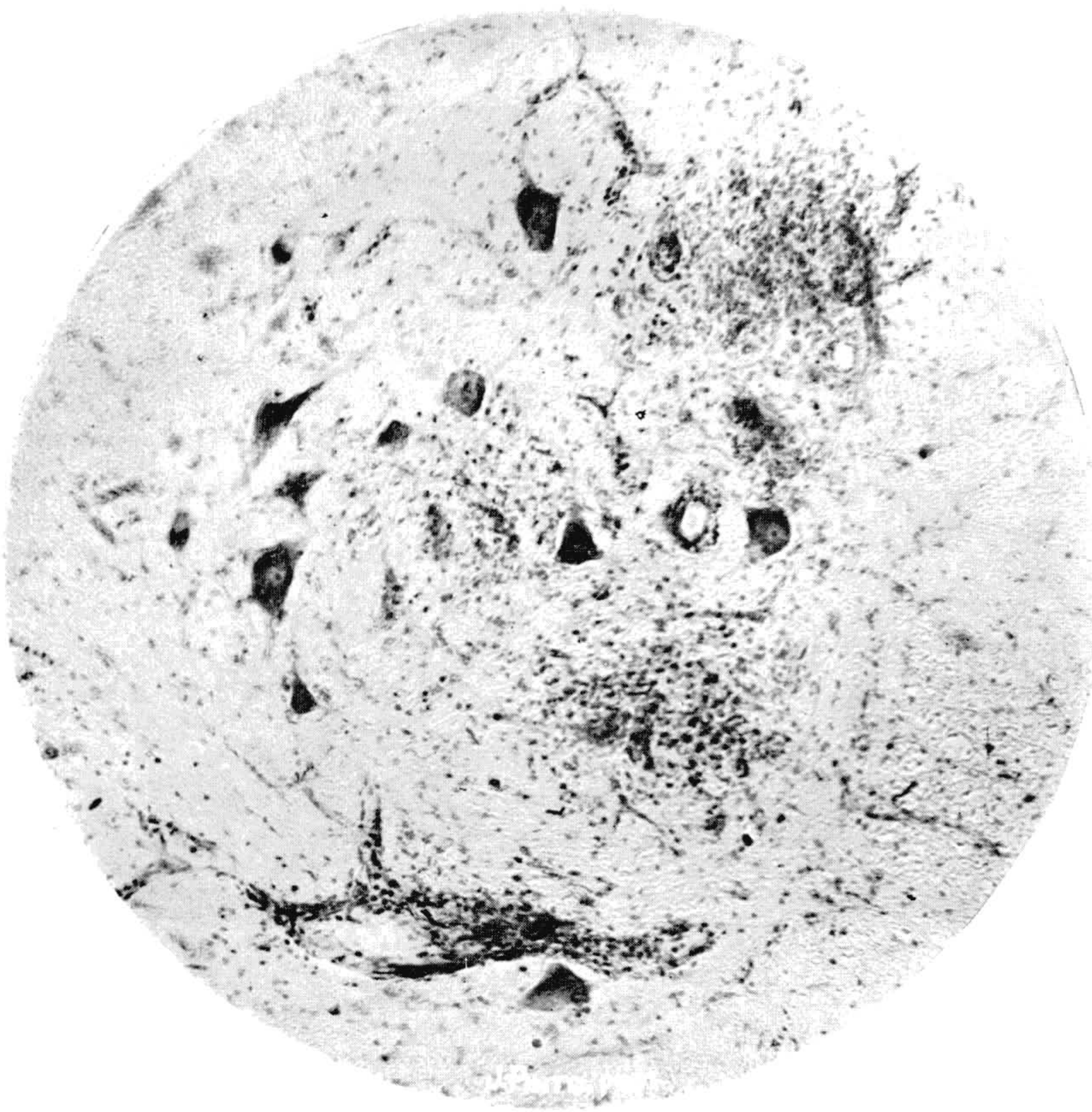

Fig. 13

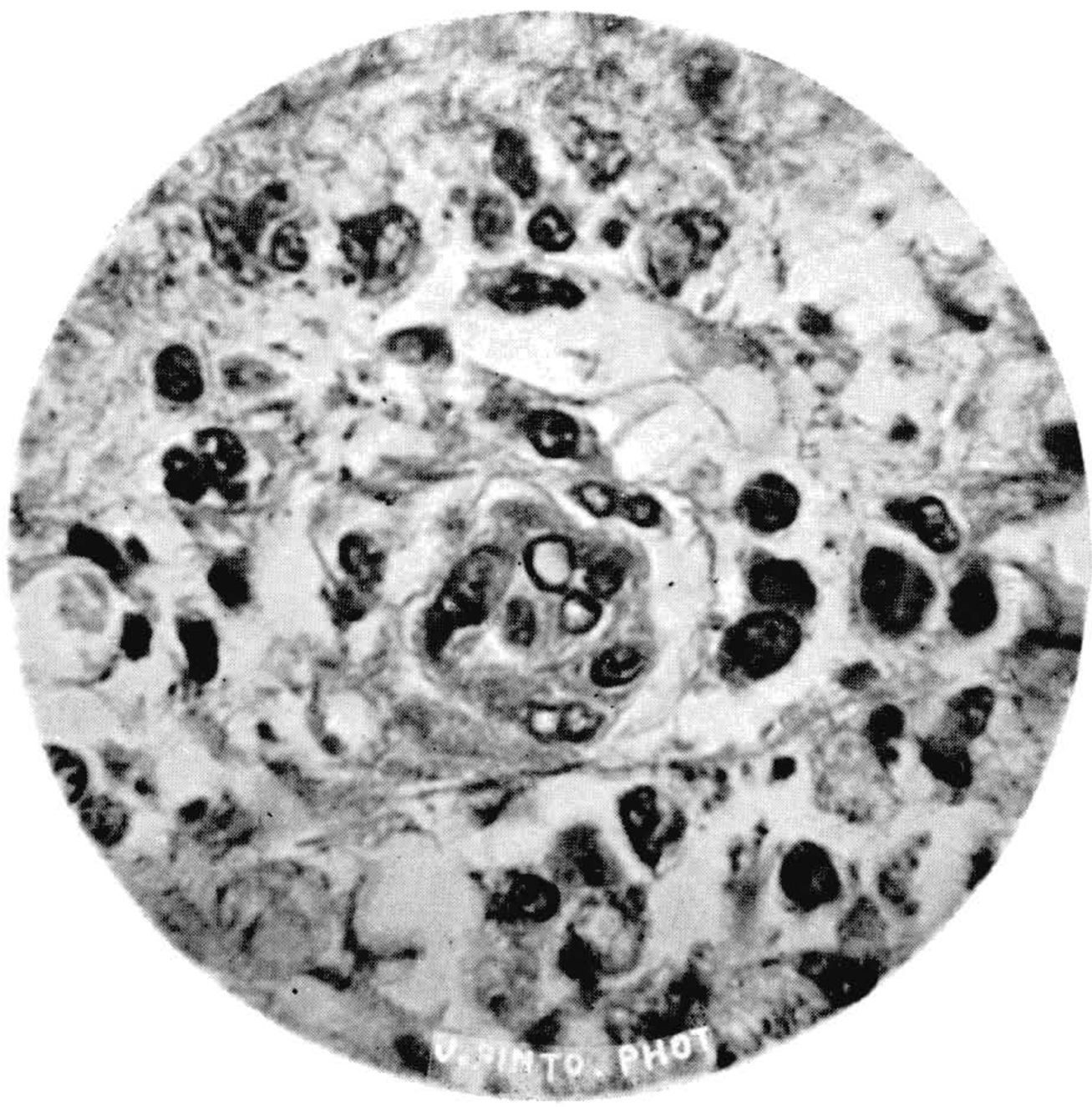

Fig. 14

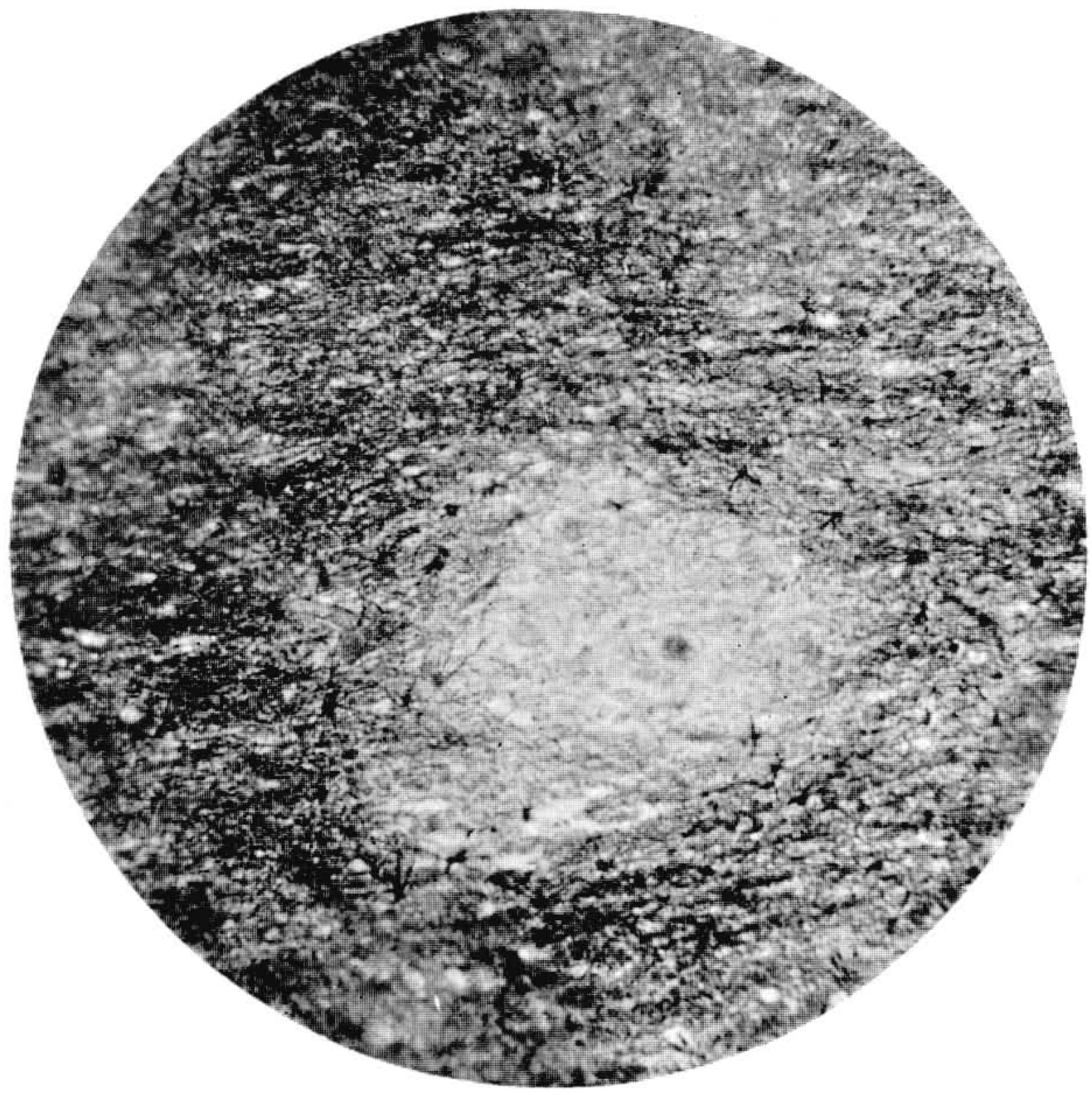

Fig. 15



Fig. 16

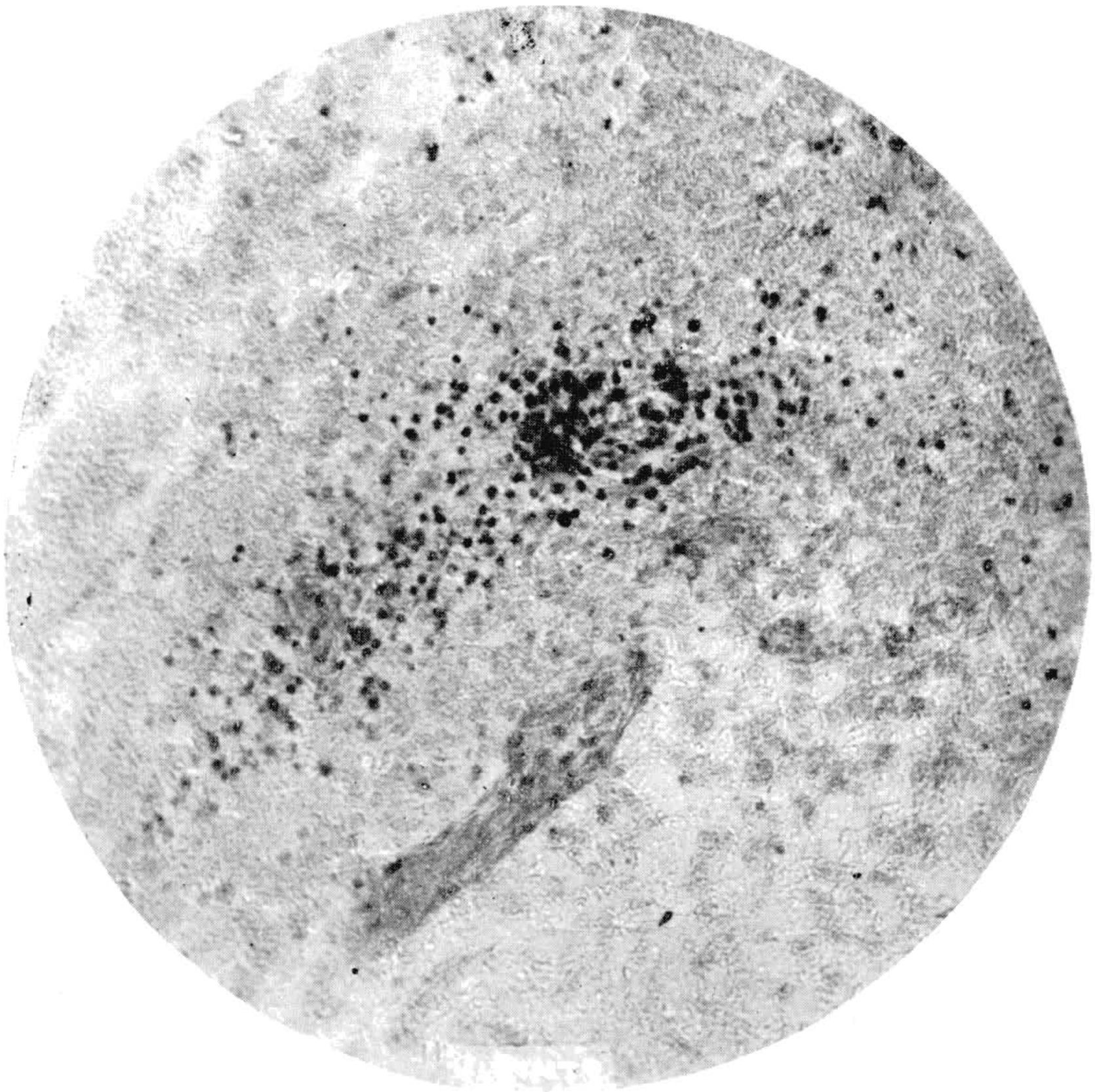

Fig. 17

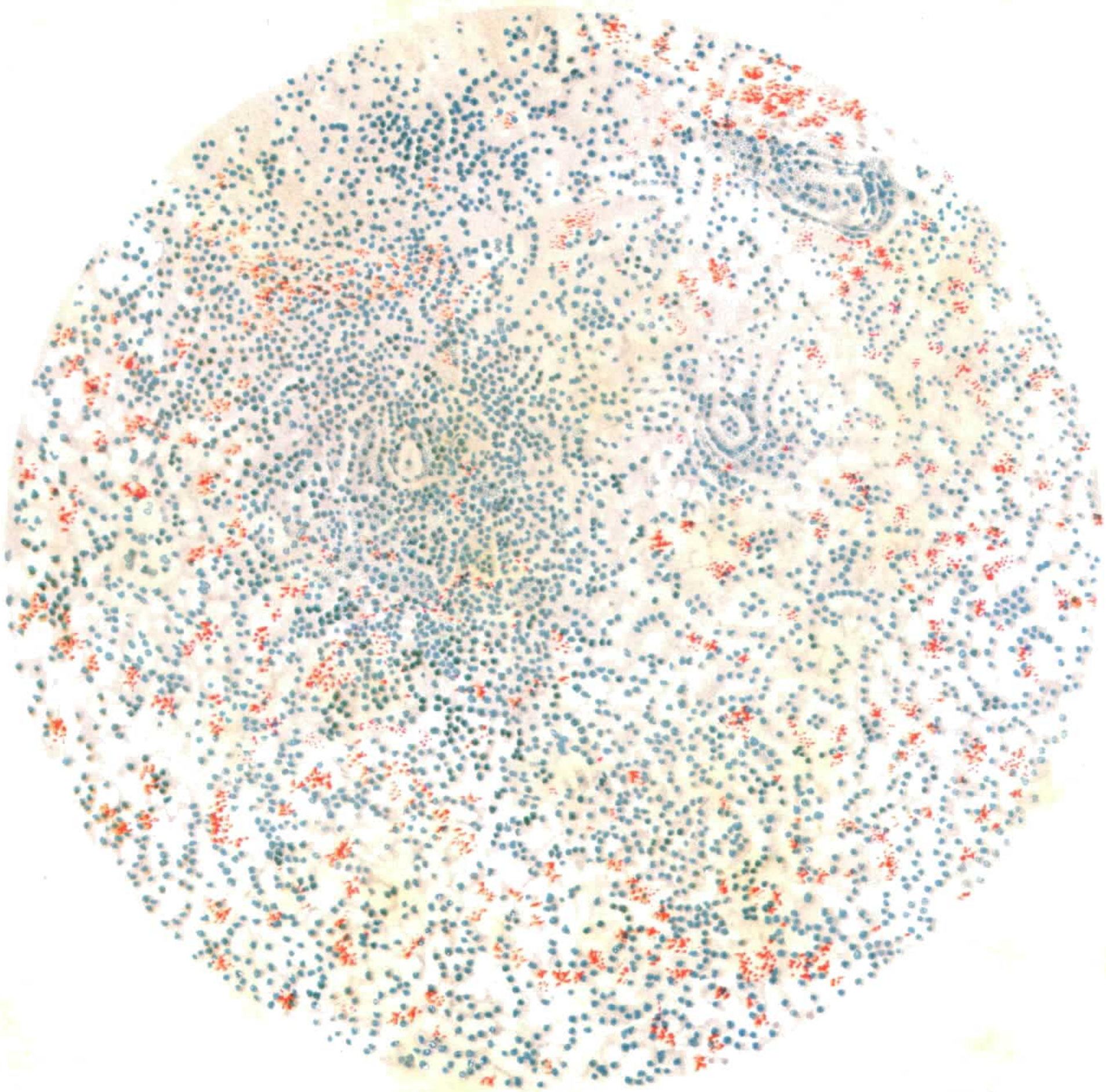

18

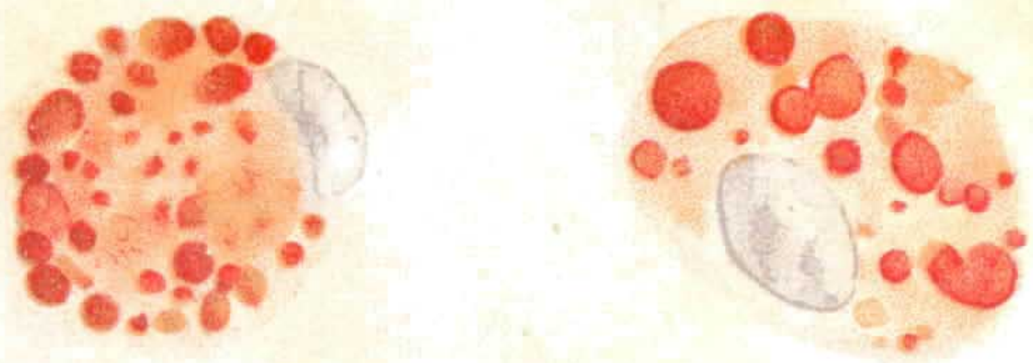

19

COMP. LITH. - YPIRANGA - S. PAULO - RIO

L. KATTENBACH DEL.

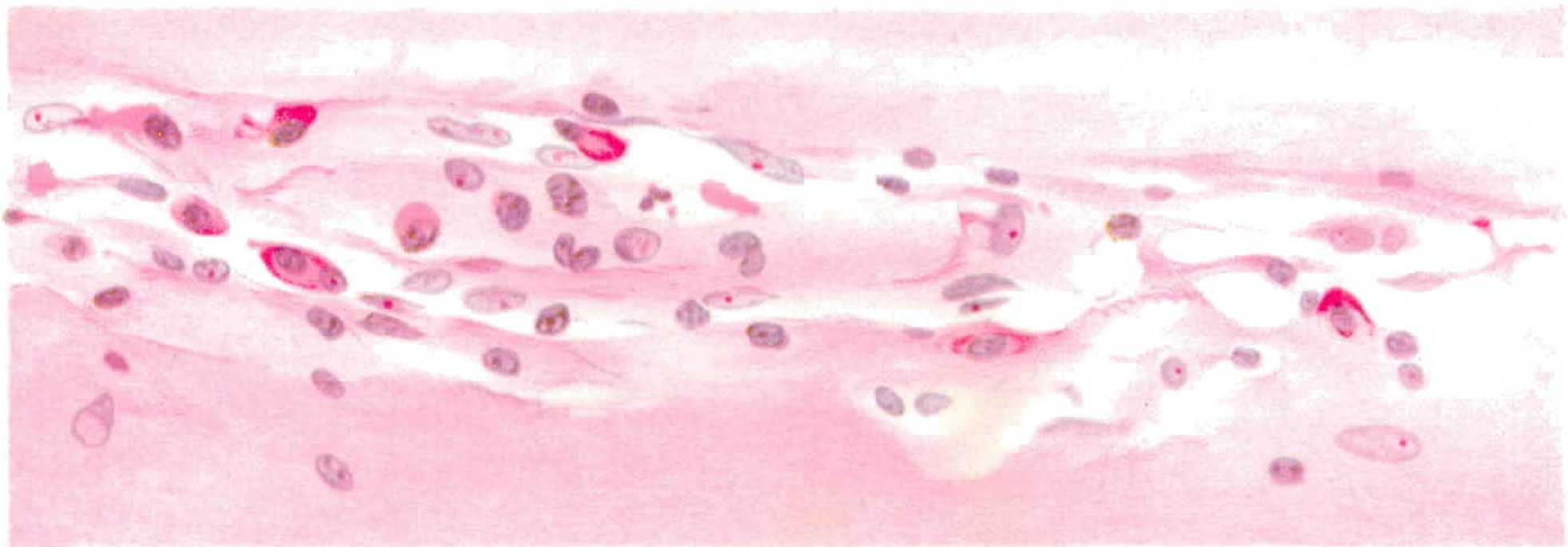

22

23

21

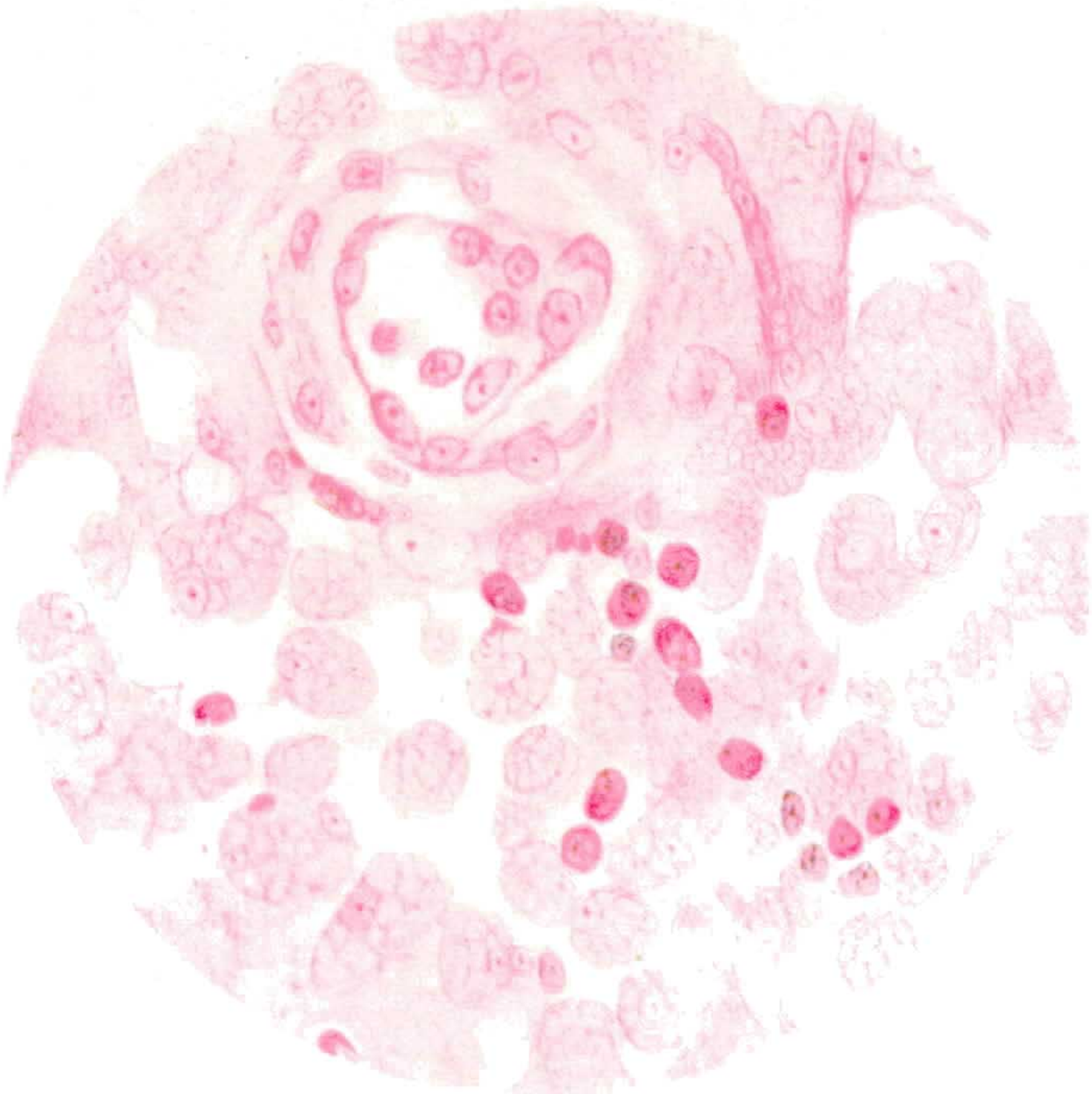

20

COMP-LITH. YPIRANGA - S. PAULO PIO

L. KATTENBACH DEL.

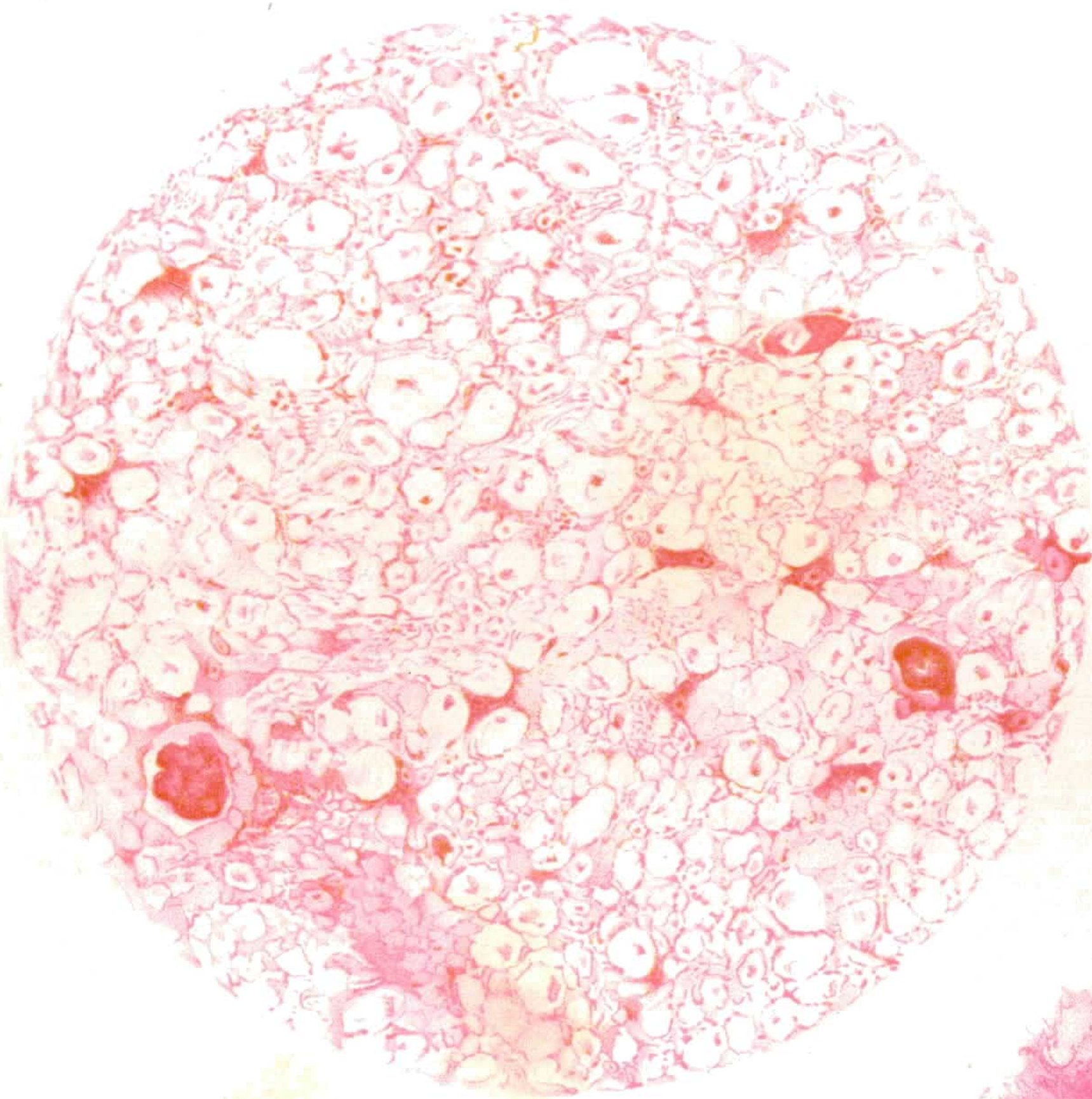

24

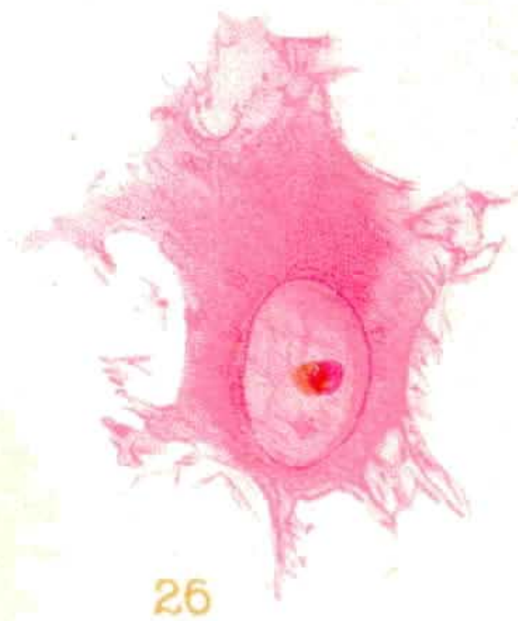

26

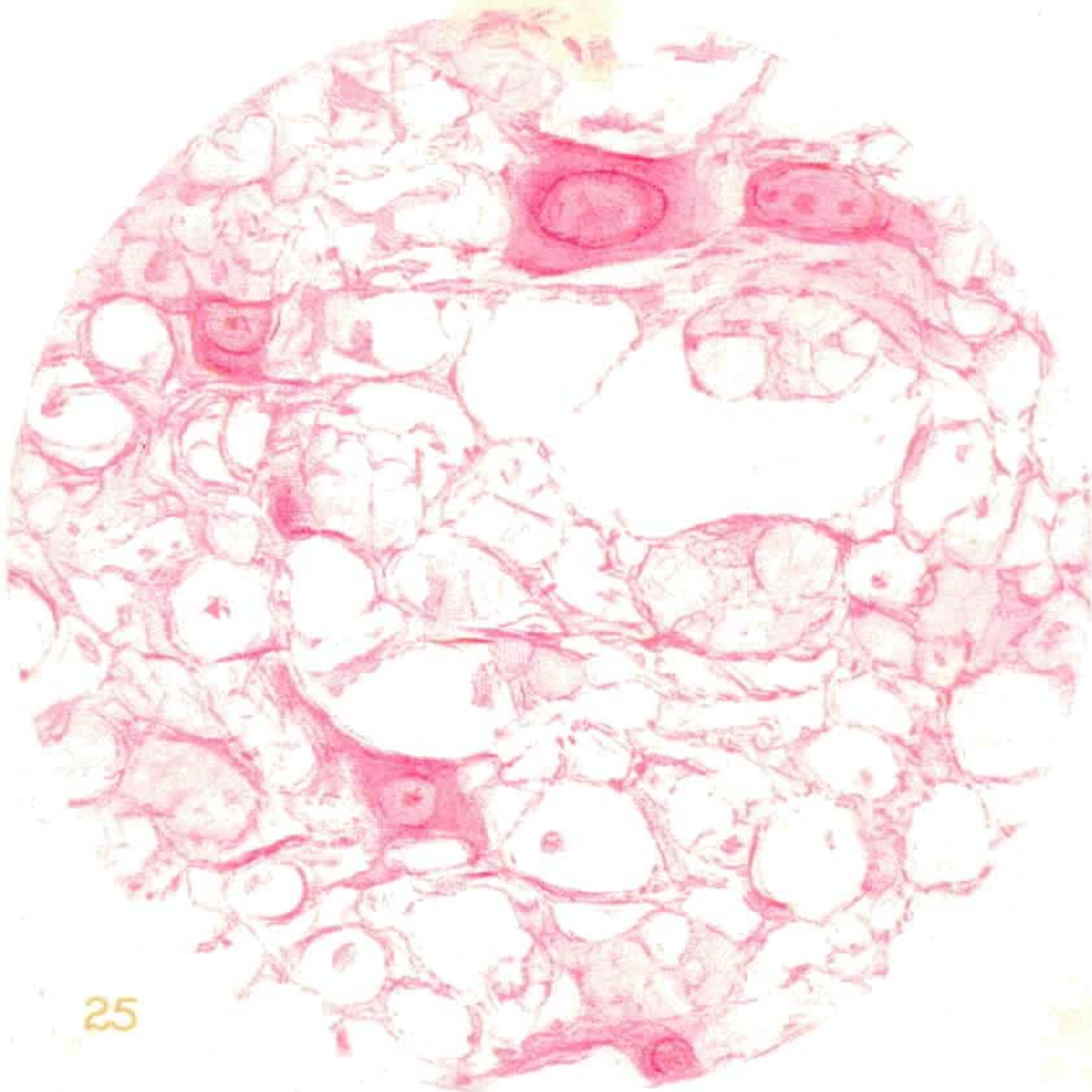

25

27

L. KATTENBACH DEL.

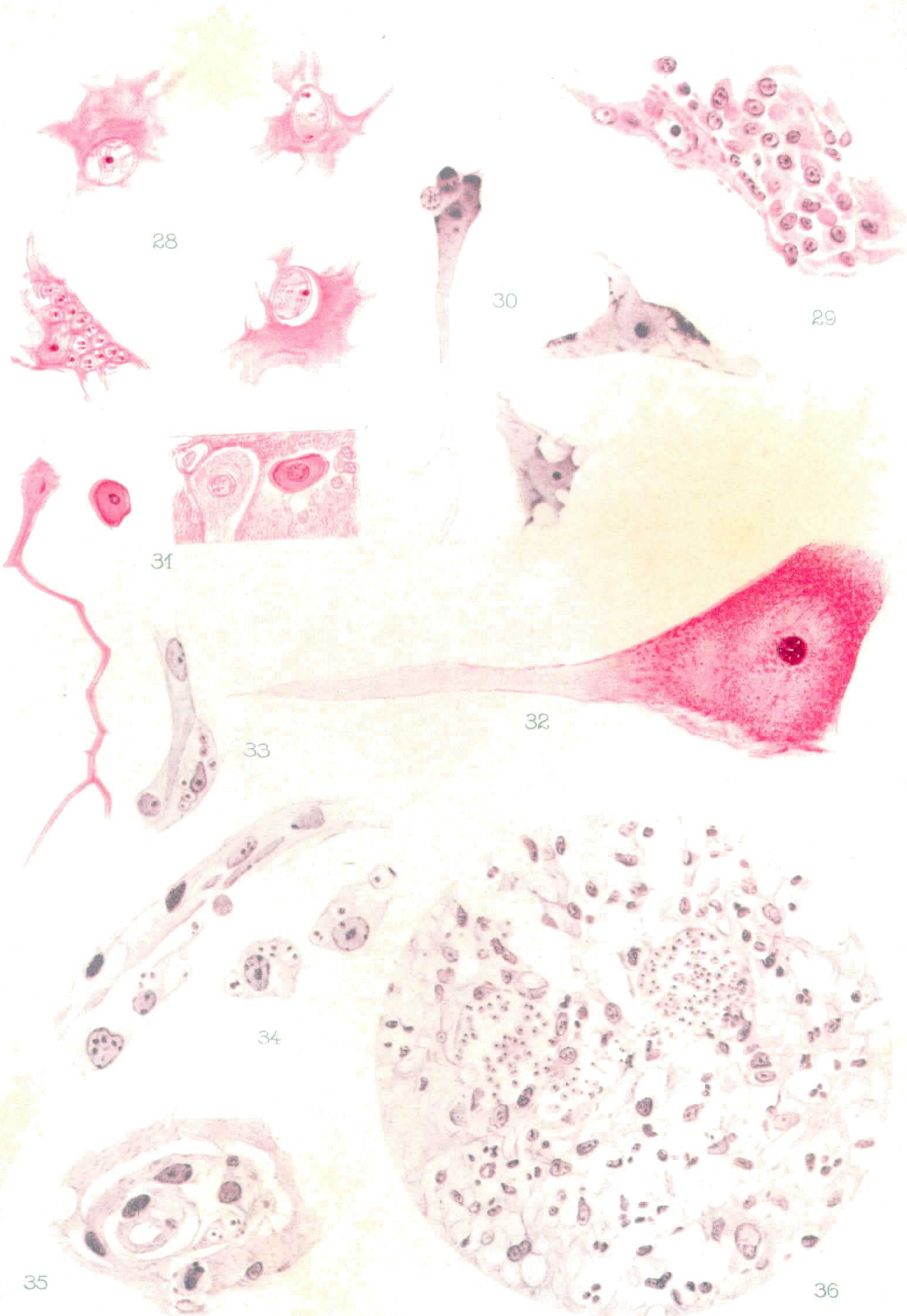

L. KATTENBACH DEL.

COMP. LITH. YPIRANGA - S. PAULO - BRA

UNNA—PAPPENHEIM — Foco de myelite visto em forte augmento, mostrando predominancia de cellulas granuloadiposas e presença de cellulas plasmaticas coradas de modo especifico. No campo vê-se uma proliferação do endothelio, e obliteração parcial de sua luz.

Fig. 21) Cão Inoc. 178—Córte de medulla. Methodo de UNNA-PAPPENHEIM—Oc. 1—Obj. S. S.—nivel da mesa. Pequeno vaso com obliteração de sua luz e infiltração da bainha lymphatica por cellulas plasmaticas.

Fig. 22) Cão Inoc. 158—Córte de cerebro. Leptomeningite circumscripta, mostrando cellulas plasmaticas no exsudato inflammatorio. Oc. O—Obj. im. 1/12—nivel da mesa. Methodo UNNA-PAPPENHEIM.

Fig. 23) Cão Inoc. 158—Oc. 2 Ob. 1/12—nivel da mesa—UNNA-PAPPENHEIM — Infiltração por cellulas plasmaticas ao longo dos septos conjuntivos que partem das leptomeninges e conduzem os vasos. Córte de medulla.

Fig. 24) Cão Inoc. 158—Córte de medulla. Methodo IV de ALZHEIMER para nevroglia protoplasmaticas (m..... Proliferação de cellulas da nevroglia protoplasmatica no limite de um foco de myelite.

Fig. 25).—Ponto do mesmo foco para dentro, visto com grande augmento Oc. O—Obj. 1/12—nivel da mesa. Cellulas da nevroglia protoplasmatica com alterações. Entre ellas, cellulas granuloadiposas.

Fig. 26—Cellula de nevroglia ameboide vista na peripheria de um fóco de myelite—Mesmo fóco da fig. 25—Oc. 2—Obj. 1/12 nivel da mesa.

Fig. 27) Cão Inoc. 149—Córte de medulla. Oc. O—Obj. im 1/12—nivel da mesa. Methodo IV de ALZHEIMER—Cellula de nevroglia protoplasmatica encerrando o *Schizotrypanum cruzi* com uma morphologia de corpusculo leishmaniforme. Junto delle vê-se um capillar.

Fig. 28) Cão Inoc. 23—Oc. O—Obj. mi 1/12 nivel da mesa. Methodo de UNNA—PAPPENHEIM—Macrophagos encontrados em focos do encephalo-myelite; são o elemento onde com mais frequencia se aloja o *Schizotrypanum cruzi* «macrophagos microglicos ? leucocytos endotheliaes ?).

Fig. 29) Cão Inoc. 149—Córte de cerebello—Oc. O—Obj. 1/12—nivel da platina—Methodo de NISSL pelo azul de UNNA—Cellula de PURKINJE com chromatolyse na proximidade de um fóco. O foco é constituido principalmente por macrophagos.

Fig. 30) Cão Inoc. 158—Córte de cerebro—Oc. O—Obj. 1/12—nivel da mesa. Methodo de NISSL pelo azul de UNNA—Altearções de NISSL em cellulas da cortex cerebral.

Fig. 31) Cão Inoc. 11—Córte de cerebello—Oc. 1 Obj. DD—nivel da mesa. Methodo da H. E—Alterações das cellulas de PURKINJE.

Fig. 32) Cão Inoc. 23—Oc. O—Obj. 1/12—Methodo de UNNA-PAPPENHEIM—Cellulas multipolares do ramo anterior da

medulla, com chromatolyse e alterações nucleares.

Fig. 33) Cão Inoc. 152—Córte de cerebello—Oc. O. Obj. 1/12—nivel da mesa. Methodo de NISSL pelo azul de UNNA. Cellula adventicia de um capillar encerrando o *Schizotrypanum cruzi* com a morphologia de corpusculo leishmaniforme.

Fig. 34) Cão Inoc. 152—Córte de cerebello.—Oc. comp. 6. Obj. 1/12 nivel da mesa.—Methodo de NISSL pelo azul de UNNA. Cellulas derivadas da adventicia de um capillar, encerrando o *Schizotrypanum cruzi*—Estas cellulas revestem a morphologia que não pode ser distincta da de um macrophago. A figura illustra o modo provavel de disseminação do parasito nos centros nervosos.

Fig. 35) Cão Inoc. 23—Córte de cerebro—Oc. 2. Obj. 1/12, nivel de mesa.—Methodo da Hematoxylin-eosina — Parasitos em cellulas da parede de um capillar.

Fig. 36) Cão Inoc. 23—Córte de cerebro—(corno de Ammon) Oc. O. Obj. 1/12 cm, do nivel da platina—Methodo de Hematoxilina-eosina zona de um grande fóco de encephalite, mostrando numerosas cellulas com o *Schizotrypanum cruzi*,

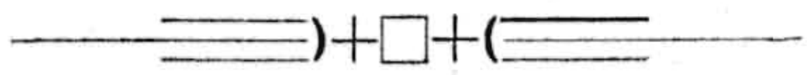

Litteratura

CHAGAS, C. 1909—Nova trypanosomiase humana. Estudos sobre a morphologia e o ciclo evolutivo do *Schizotrypanum Cruzi*. n. gen. n. sp., ajente etiologico de nova entidade morbida do homem. Mem. Inst. Oswaldo Cruz, 1909. T. I, fasc. 2, p. 159.

CROWELL, B. C. 1923 The Acute Form of American Trypanosomiasis: Notes On Its Pathology with Autopsy Report and Observations on Trypanosomiasis Cruzi in Animals. Amer. Jour. Trop. Med. 1923, III, 425—454.

MAGARINOS TORRES C, e VILLAÇA, J. 1918—Encefalite e mielite causadas por um tripanosomo *(T. Cruzi)*. (Nota previa). Brazil Medico 1918, Ann. 32, n. 51, p. 401.

MAGARINOS TORRES, C. e VILLAÇA, J. 1919—Encefalite e mielite causadas por um tripanosomo *(T. Cruzi)*. Mem. Inst. Oswaldo Cruz. 1919 IX, fasc. 1, p. 80—89.

METZ., A. u. SPATZ., H. 1924—Die Hortegaschen Zellen (=das sog. "dritte Element") u. ü. ihre funktionelle Bedeutung. Zeitschr. f. d. ges. Neur. u. Psych., 1924, v. XXXIX, s. 138—170.

SPIELMEYER, W. 1908—Die Trypanosomenkrankheiten und ihre Beziehungen zu den syphilogenen Nervenkrankheiten. 1908. Fischer. Jena.

PENFIELD, W. 1925—Microglia and the Process of phagocytosis in Glioma. Amer. Jour. of. Path., 1925, v. I, p. 77.

RIO HORTEGA, P. del. 1920—La microglia y su transformacion en cellulas en bastoncito y cuerpos granulo-adiposos. Trab. Lab. Inv. Biol. Madrid, 1920, XVIII, p. 37—83.

SOUZA CAMPOS, C. 1924—Sur la paraplégie des animaux infectés expérimentalement par le *Trypanosoma cruzi* (CHAGAS, 1909). C. R. Soc. Biol. 1924, T. 91, n. 30, p. 984.

SOUZA CAMPOS, C. 1925—Sur la paralysie des animaux (chiens., souris) infectés expérimentalement avec des cultures de *Trypanosoma cruzi*. C. R. Soc. Biol. 1925 T. 93, n. 20, p. 40.

VILLELA, E. 1923—A transmissão intra-uterina da molestia de CHAGAS. Encephalite congenita pelo *Trypanosoma cruzi*. Folha Medica. 1923, Anno 4, p. 41.

VILLELA, E. 1924—Paralysie experimentale chez de chien pur le *Trypanosoma cruzi*. C. R. Soc. Biol. 1924, T. 91, n. 30, p. 979.

VILLELA, E. 1925—Variação do poder pathogenico do *Trypanosoma cruzi* (raça neurotropica). Sciencia Medica. 1925, Anno 3, n. 2, p. 147.

VILLELA, E. e MAGARINOS TORRES, C. 1925 – Lésions histopathologiques dans la paralysie expérimentale à *Schizotrypanum cruzi* chez le chien. Nature des cellules contenant le parasite dans le systéme nerveux central. C. R. Soc. Biol., 1925, T. 93, n. 21, p. 133.

VIANNA, G. 1911—Contribuição para o estudo da anatomia patolojica da "Molestia de CARLOS CHAGAS" (esquizotripanoze humana ou tireoidite parazitaria). Mem. Inst. Oswaldo Cruz, 1911, T. III fasc. 2, p. 275—294.