

Cardite rheumatica especifica com nodulos necroticos macroscopicos (*)

pelo

DR. A. PENNA DE AZEVEDO

(Com as estampas VI—XI).

Muito interesse despertam, ainda hoje, as pesquisas relativas á histopathologia do coração no rheumatismo infeccioso especifico ¹. Sendo a etiologia da doença uma questão sujeita ainda a discussões, só o quadro histologico constitue o elemento de real valor para o diagnostico da infecção.

As varias localizações, que póde apresentar o rheumatismo, têm despertado a atenção de numerosos pathologistas. Mas a localização verificada no coração apresenta-se certamente, como de maior importancia sobre qualquer outra, constituindo mesmo a lesão deste orgão, o quadro considerado especifico para o diagnostico histologico da molestia. Os nodulos de Aschoff, constituindo a myocardite nodular rheumatica, fornecem a feição especifica da doença.

A questão dos nodulos de Aschoff tem despertado a atenção de muitos pesquisadores e serviu mesmo, durante largo tempo, de ponto de partida para discussões numerosas. Nesses ultimos annos entretanto, a contribuição de muitos pesquisadores vem esclarecendo o assumpto, fornecendo argumentos decisivos pelo numero de verificações feitas. Desse modo, os nodulos de Aschoff tendem a voltar ao conceito primitivamente enunciado por Aschoff e Tawara.

Foi em 1904, no Congresso da Sociedade Alemã de Pathologia, reunido em Breslau, que Aschoff communicou o resultado das pesquisas que havia realizado em collaboraçãõ com Tawara, baseadas no estudo histologico de 150 corações examinados para diversos fins. Nesse material, encontraram, em dois casos de rheumatismo, formações peculiares, as quaes consideraram como especificas da myocardite rheumatica.

(*) Recebido para publicação a 25 de Fevereiro de 1933.

¹ Em virtude da grande confusão reinante sobre a significação do termo rheumatismo, achamos aconselhavel o uso das palavras rheumatismo infeccioso especifico, conforme suggere Gräff. Segundo Wiesel, cerca de 80 condições pathologicas diferentes, são encontradas sob o termo rheumatismo.

Aschoff verificou que o musculo cardiaco, no decurso do rheumatismo, apresenta nodulos sub-miliares, geralmente peri-vasculares, localizados nos septos conjunctivos, no tecido sub-endocardico, na ponta do ventriculo esquerdo, nos musculos papillares e na espessura do ventriculo direito.

Esses nodulos, segundo a descripção de Aschoff, são «extraordinariamente pequenos, sub-miliares no maximo, formados pela reunião de elementos volumosos possuindo um ou varios nucleos, notavelmente grandes, irregulares ou polymorphos. No seu conjuncto, o nodule tem o aspecto de um leque ou de uma roseta, cujo centro é frequentemente occupado por uma substancia de aspecto necrotico, corando-se fracamente e de modo anormal. Os nodulos não encerram apenas cellulas de nucleos grandes, nelle existindo tambem pequenos e grandes lymphocytos e leucocytos de nucleos multiplos, dispostos não só entre as grandes cellulas mas tambem constituindo uma zona peripherica, extendendo-se aos septos conjunctivos, aonde se observam cellulas adventicias distribuidas irregularmente, analogas ás que apparecem em todos os processos inflammatorios. As cellulas gigantes da myocardite rheumatica se desenvolvem á custa dos leucocytos intra-vasculares ou provêm dos macrophagos».

Romberg havia assignalado, em 1894, a presença, no myocardio de individuos mortos de rheumatismo articular agudo, de infiltrações cellulares no tecido intersticial, aonde existiam tambem elementos cellulares volumosos, mais tarde reconhecidos como cellulas de Aschoff.

Os estudos de Geipel, apparecidos em 1905, vieram confirmar as pesquisas de Aschoff. Este autor verificou tambem que os nodulos se localizavam no tecido conjunctivo inter-muscular, apresentando intimas relações com os vasos. Geipel achou que as cellulas que constituem os nodulos da myocardite rheumatica são originarias das cellulas fixas do tecido conjunctivo. Pensou, entretanto, que esses nodulos não pudessem ser especificos da myocardite rheumatica, pois os havia encontrado no coração de um doente de nephrite chronica. Esse caso apresentava porém, pericardite adhesiva, o que fazia suppôr tratar-se de uma lesão produzida por infecção rheumatica antiga.

Surgindo em 1906 a monographia de Aschoff e Tawara, ficou claramente demonstrado que unicamente o rheumatismo articular agudo é capaz de produzir as lesões peculiares do myocardio. Entretanto, o exame do myocardio em alguns casos de rheumatismo articular agudo não revelou a presença dos nodulos de Aschoff. Em vista disso, Aschoff e Tawara concluíram que «si os nodulos não podem ser encontrados em todos os casos de myocardite rheumatica, é comtudo unicamente no curso da infecção rheumatica que se póde observal-os. São de tal modo caracteristicos dessa

afecção que a sua presença em certas myocardites de natureza imprecisa (myocardites cryptogeneticas) prova, sem qualquer outro phenomeno; a sua origem rheumatica». O mesmo Geipel, em 1907, retoma os seus estudos sobre a myocardite rheumatica. Confirma a descrição de Aschoff e compara a lesão rheumatica ás lesões de peri-arterite nodosa.

Dessa epoca em diante, numerosos trabalhos sobre myocardite rheumatica têm apparecido e, de um modo geral, póde-se affirmar hoje, que a maioria dos pathologistas considera os nodulos de Aschoff como especificos da infecção rheumatica.

Segundo a opinião de Fahr, o granuloma rheumatico é especifico da doença, constituindo a sua manifestação a granulomatose rheumatica.

Certos pesquisadores entretando (Klinge, etc.) procuram interpretar as lesões rheumaticas como o resultado de uma inflammação hyperergica. Contra tal interpretação se oppõem outros pesquisadores de grande merito.

Fahr (1931) não considera os nodulos obtidos experimentalmente por Klinge, como identicos aos nodulos de Aschoff e pensa que estes devem ser absolutamente separados dos nodulos encontrados no coração em casos de infecção estreptococcica. Considera, portanto, differente o nodulo de Aschoff dos nodulos das reacções hyperergicas.

Gräff (1932), da mesma maneira que Fahr, acredita ser o rheumatismo uma infecção, a qual reconhece o seu ponto de origem no pharinge.

Siegmund diz ter encontrado nodulos de Aschoff em casos de escarlatina, os quaes nunca foram encontrados por Fahr em casos puros da referida doença.

Os nodulos encontrados no coração, em casos de escarlatina e diphtheria, são reacções de allergia em que o estreptococco é o antigeno, agindo como agente secundario, nas mesmas doenças.

Na interpretação da histogenese das cellulas de Aschoff, as opiniões podem até certo ponto, apresentar variações. Isso ocorre quando se trata de saber se as cellulas gigantes que entram na formação do nodulo de Aschoff se originam do tecido conjunctivo (o que admittem quasi todos os autores) ou se provêm de elementos do proprio tecido muscular cardiaco, como pensam Letulle, Bezançon e Weil e Whitman e Eastlake.

O comprometimento do coração, no decurso do rheumatismo infeccioso especifico, constitue a mais importante feição da doença. Em geral, o coração é lesado não só no myocardio, mas tambem no endocardio e no pericardio. Apenas no myocardio, os nodulos de Aschoff se apresentam mais typicamente formados, correspondendo á descripção classica.

De facto, é o myocardio a parte em que, de modo pronunciado, se encontram as lesões do rheumatismo, podendo-se mesmo admittir, con-

forme a opinião de Fischer, que a insuficiência mitral presente na infecção rheumatica, é antes de origem myocardica do que valvular (Sacks).

Os nodulos de Aschoff apresentam-se sob fôrma e dimensões variaveis. Medem em geral 0,1 a 0,5-0,8 mms. (Sacks) e possuem fôrma redonda ou fusiforme. Localizam-se no tecido conjunctivo intermuscular e se acham em relação com as arteriolas coronarias.

Em condições excepcionaes podem os nodulos de Aschoff ser vistos a olho nú. Mac-Callum cita um caso por elle estudado, em que verificou tal acontecimento. São mais abundantes no ventriculo esquerdo do que no direito e existem principalmente na porção basal do ventriculo.

Apresentam certa predilecção para a porção do ventriculo esquerdo que se acha ao nivel da inserção da valvula mitral e da emergencia da aorta e tambem para a espessura do septo inter-ventricular, junto da base e do apice. No ventriculo direito, existem de preferencia na região que corresponde á inserção da tricuspide. São raros nos musculos papiliares de ambos os ventriculos, na porção central do septo interventricular e nas columnas carnosas junto ao apice.

A incidencia da lesão cardiaca varia entre 32,1 % (Libman) a 87,5 % (Thayer) dos casos de infecção rheumatica. Os nodulos são mais numerosos nos casos agudos do que nos casos de evolução prolongada.

O nodule de Aschoff, em sua descripção classica, é caracterizado pela existencia de grandes cellulas que se acham em torno de uma zona central necrotica. As cellulas typicas do nodule são de fôrma polygonal e possuem um ou mais nucleos. O cytoplasma, em córtes corados pela hematoxylina-eosina, apresenta-se intensamente corado, de aspecto finamente granuloso e basophilo. O nucleo é polymorpho e vesicular, apresentando um ou mais nucleolos, sendo na maior parte claro e ás vezes de aspecto vacuolizado. As cellulas multinucleadas possuem de 2 a 7 nucleos. Entretanto Coombs encontrou cellulas de 20 e Huzella de 15 nucleos. Essas cellulas possuem propriedades tinctoriaes semelhantes ás das cellulas de um só nucleo. As cellulas gigantes são differentes das cellulas gigantes de Langhans, semelhando as cellulas de Sternberg da doença de Hodgkin. Podem se apresentar em pequeno numero nos nodulos ou mesmo constituir cerca da metade dos elementos que formam o nodule. As cellulas gigantes medem de 15 a 23 μ (Geipel). Os nodulos se desenvolvem na adventicia das arteriolas coronarias, no tecido peri-adventicial ou mesmo a alguma distancia do vaso. Nunca apresentam essas cellulas figuras de mitose.

Nas margens do nodule, existe numero variavel de lymphocytos, cellulas plasmaticas e raros polymorphonucleares.

As cellulas de Aschoff, á medida que o nodule evolue, assumem fôrma alongada, o cytoplasma torna-se acidophilo e os nucleos coram-se

com menor intensidade. As cellulas transformam-se em uma massa homogenea necrotica, sendo finalmente o nodule séde de uma transformação cicatricial. As cellulas de Aschoff, segundo a opinião da maioria dos autores, provêm do tecido conjunctivo, da adventicia dos vasos ou do endothelio vascular. Coombs considera-as originarias de uma transformação dos fibroblastos do tecido conjunctivo do myocardio, constituindo os nodulos a reacção inflammatoria do tecido conjunctivo, contra o elemento infectuoso.

Segundo Darré e Albot, a histogenese das lesões agudas rheumaticas parece ser inicialmente o resultado de uma actividade reaccionaria propria dos elementos reticulo-endotheliaes dos tecidos cardiacos. Alguns autores (Withmann e Eastlak, Letulle, Bezançon e Weil) admittem que as cellulas gigantes são originarias da fibra cardiaca. Mas o facto de existirem taes cellulas em regiões onde não se encontra tecido muscular (endocardio valvular), torna difficil acceitar semelhante idéa.

Em certos casos de rheumatismo, pode-se encontrar o aparelho valvular inteiramente livre de lesões, sendo sómente o myocardio comprometido.

Os casos dessa natureza, nos quaes o exame das valvulas não denota uma lesão rheumatica antiga ou recente, muito raramente são referidos na litteratura.

Segundo Cohn e Swift, Libman, Rothschild e Sacks o coração é affectado em 95 % dos casos de infecção rheumatica.

O comprometimento do coração traduz-se clinicamente pela modificação do rithmo cardiaco. Nota-se principalmente o bloqueio cardiaco nas suas varias phases, desde a leve prolongação do tempo de condução auriculo-ventricular até a dissociação parcial ou completa. Verificam-se tambem contrações prematuras, rythmo nodal, fibrillação auricular, tachycardia paroxistica e bloqueio sino-auricular.

No endocardio, verifica-se que a localização do rheumatismo é mais frequente nas valvulas do coração esquerdo do que no direito. A localização na tricuspide entretanto, não é um acontecimento excepcional ou mesmo raro.

Em uma serie de 18 casos de endocardite com nodulos de Aschoff no myocardio, Libman e Sacks encontraram vegetações recentes na valvula tricuspide em 12 casos (66,6 %). Coombs encontrou lesões na tricuspide em 36,1 % dos casos e Mac-Callum e Thayer em 44 %. A valvula pulmonar é muito raramente comprometida. As vegetações da endocardite rheumatica são bastante caracteristicas. Assumem aspecto comparavel ao de uma couve-flôr ou aspecto de excrescencias verrucosas, de 1 a 2 mms. de diametro, possuindo o mesmo tamanho e apresentando coloração rosea-acin-

zentada ou branca acinzentada, formando uma fileira na linha de fechamento da valvula. A's vezes podem apresentar aspecto polypoide e maior volume. E' rara a sua localização nos cordões tendinosos. Na valvula mitral, as vegetações occupam, em geral, todo o bordo livre das valvas ao passo que na aortica e na tricuspide apenas uma parte da valva se mostra lesada (Libman).

As vegetações da endocardite rheumatica têm consistencia mais ou menos firme sendo relativamente difficil esmagal-as, adherindo fortemente no ponto em que se desenvolvem.

Essas propriedades explicam o motivo pelo qual as vegetações rheumaticas não occasionam embolias (Libman), sendo a embolia, na cardite rheumatica, consequente á thrombose da auricula esquerda.

As valvas, ao exame histologico, apresentam reacção inflammatoria intersticial proliferante, lesão esta que precede o comprometimento das partes superficiaes das valvas (Coombs, Clawson, Swift). Os nodulos de Aschoff já têm sido verificados na espessura do tecido valvar por varios autores. Swift, estudando quatro casos de febre rheumatica, de evolução entre 2 e meia a 4 semanas após o inicio da arthrite, encontrou nodulos de Aschoff na substancia valvular, existindo ainda reacção proliferativa diffusa, o quadro histologico sendo o de uma valvulite. Essas alterações occorriam em valvulas ou porções valvulares livres de lesões verrucosas antigas ou recentes, suggerindo desse modo, que a lesão endothelial não é primaria, mas secundaria a uma valvulite intersticial.

Decorrente dessa observação, pode-se admitir que o «virus rheumatico» attinge as valvulas por meio da circulação valvular intrinseca.

A localização no pericardio, da lesão rheumatica, é tambem um facto de verificação frequente, sempre acompanhada de endocardite e myocardite. Alguns autores (Libman, Geipel e Fränkel) referem casos em que não havia endocardite. A pericardite se manifesta, em geral, sob a fórma fibrinosa, limitada a certa porção do pericardio, ou attinge todo o orgão como é mais habitual. No pericardio, os nodulos de Aschoff são encontrados com sua constituição caracteristica, principalmente no periodo de organização da pericardite.

A contribuição que offerecemos, no presente trabalho, á cardite rheumatica se basea no estudo de um caso de rheumatismo articular agudo, em creança, evoluindo em menos de 2 mezes.

O resumo da observação clinica, gentilmente offerecida pelo Dr. Rocha Braga, assim refere:

J. S., sexo masculino, 10 annos de idade, foi admittido na enfermaria do prof. Luiz Barbosa, no Hospital de São Francisco de Assis, em 23 de Abril de 1932. Nessa occasião, apresentava 37,5° de temperatura, 100

pulsações por minuto e 48 movimentos respiratorios. Segundo referencias da progenitora, a doença iniciou-se ha pouco mais de um mez, após ter a creança dormido no chão, traduzindo-se por muita dôr nas articulações e tosse.

Na primeira infancia teve sarampo e coqueluche, tendo sido sempre sadia. Ao exame geral, trata-se de uma creança de estatura normal, pesando 21 kilos. Ganglios lymphaticos inguinaes do lado esquerdo são palpaveis, embora pequenos e indolores. Os demais ganglios lymphaticos superficiaes não são sensiveis á palpação. Não ha edema. O exame do aparelho circulatorio revela tachycardia, sopro systolico rude e em jacto de vapor na ponta, propagando-se para a axilla e parte posterior do thorax, sendo ouvido até a linha axillar do lado direito (sopro circular de Miguel Couto). Pulso radial rythmico, batendo 85 vezes por minuto. Apparelhos respiratorio, digestivo, uro-genital e systema nervoso não apresentam alterações do normal. O exame de urina apenas revela de anormal, traços de albumina. Exame de sangue accusa 3.600.000 hematias por mm^3 e 7.300 leucocytos por mm^3 . Polymorphonucleares neutrophilos 80 %, lymphocytos 13 %, grandes monucleares 6 %, eosinophilos 1 %. Hemoglobina 60 %. Hemocultura negativa. Existiam nas fezes, ovos de ascaris e de trychocephalos.

O doente falleceu no dia 5-5-932, tendo sido autopsiado 9 horas após a morte.

Do protocollo da autopsia (A. 6162) vamos transcrever os topicos que mais interessam ao caso.

O cadaver é o de uma creança do sexo masculino, de côr branca, em regulares condições de nutrição, pesando 19 kilos e medindo 116 cms. de comprimento. Pupillas redondas, igualmente dilatadas, corneas limpidas, conjunctivas pallidas. Dentes regularmente conservados. Ganglios lymphaticos superficiaes não são sensiveis á palpação. Não ha edema subcutaneo, nem ictericia, nem anomalias. Rigidez cadaverica ausente. Na cavidade do peritoneo não ha liquido. As cavidades pleuraes encerram liquido amarellado, existindo 150 cc. em cada cavidade. No sacco fibroso do pericardio encontram-se gottas de liquido amarello. Espaço precordial mede 9 cms. de altura e 7,5 de base. Coração pesa 180 grs. e tem volume pouco maior do que o punho do cadaver. A ponta é formada por ambos os ventriculos. Gordura apicardial é pouco desenvolvida. O epicardio apresenta-se em geral liso e brilhante, mas em certas porções mostra-se opaco, de coloração amarellada e de aspecto levemente granuloso. Esse aspecto é visto sob a fórmula de areas irregulares, pequenas, existentes principalmente na face posterior do ventriculo esquerdo e são reconhecidas com certa dificuldade. A auricula direita é augmentada de capacidade, de modo

mais accentuado do que o ventriculo direito. As demais cavidades não mostram augmento de capacidade. O endocardio parietal é em geral pallido, liso e brilhante. A inspecção revela em pontos diversos da face interna do ventriculo esquerdo, nodulos cuja coloração amarellada contrasta fortemente com a da musculatura circumvizinha. Embora levemente proeminentes na superficie do endocardio, taes formações são lisas, de consistencia firme, medindo 1 mm. de diametro, as maiores. Nodulos semelhantes são tambem encontrados na espessura de ambos os pillares da mitral. O endocardio apparece levemente espessado ao nivel dos pequenos nodulos referidos. As formações existentes na espessura dos pillares do ventriculo esquerdo são maiores que as encontradas no endocardio, medindo 4 mms. de diametro (fig. 1). As valvas da mitral e da tricuspide mostram-se livres, delgadas e flexiveis, não se percebendo ao exame macroscopico, nenhuma perda de substancia na superficie, nem formações verrucosas antigas ou recentes. No entanto, o exame microscopico das valvas mitraes revelou processo inflammatorio agudo com abundancia de polymorphonucleares neutrophilos e eosinophilos, não sendo encontrados nodulos de Aschoff. A alteração verificada corresponde assim, a um processo de valvulite aguda não especifica. A valvula mitral mede 73 mm. de circumferencia e a tricuspide 79 mms. As sigmoides aorticas e pulmonares são livres, delgadas e flexiveis. A valvula aortica mede 44 mms. e a pulmonar 48 mms. de circumferencia. A musculatura cardiaca é de côr vermelha escura, de consistencia pouco diminuida. Ao exame macroscopico, não se percebe augmento do tecido fibroso nem nodulos na espessura do musculo cardiaco. A parede ventricular esquerda, ao nivel da inserção da mitral, mede 10 mms. de espessura e a direita 4 mms. Tunica interna da aorta é pallida, lisa e brilhante. As arterias coronarias não apresentam alterações.

Podemos verificar, realizando o estudo histologico, que se trata de um caso typico de cardite rheumatica, havendo compromettimento do myocardio, endocardio e pericardio, sendo os nodulos de Aschoff numerosos e de constituição classica.

A distribuição topographica dos nodulos de Aschoff no myocardio, no caso presente, é assaz variavel. Assim, elles são numerosos na espessura do ventriculo esquerdo, justamente na porção em que é mais desenvolvido o musculo, podendo-se encontrar em certas regiões, até 6 nodulos typicos, em um campo microscopico de medio augmento (oc. 5, obj. A de Zeiss). Em outras porções do ventriculo esquerdo, como na ponta e ao nivel da emergencia da aorta, são menos numerosos. Não os encontramos nos córtes retirados das auriculas. Nos musculos papillares são numerosos na zona sub-endocardica. No septo interventricular bem como na espessura

do ventriculo direito, pouco abaixo da valvula pulmonar, raramente são encontrados.

As alterações histologicas que verificamos no myocardio pódem ser divididas em tres grupos: 1º, myocardite nodular especifica; 2, myocardite aguda exsudativa com cellulas de Aschoff; 3º, nodulos necroticos macroscopicos.

1º — Myocardite nodular especifica: — E' caracteristica da myocardite rheumatica, a presença de nodulos ora de fórma redonda, ora de fórma alongada e de dimensão variavel entre 100 a 320 μ .

Quanto a sua situação, podemos observal-os nos espaços interfasciculares, e no tecido perivascular (figs. 2 e 3).

Os nodulos interfasciculares são os menores elementos encontrados e apresentam sempre relação com as arteriolas coronarias. Os nodulos perivasculares são maiores e apresentam da mesma maneira, relação com os vasos do coração. Taes nodulos apparecem sempre com o seu aspecto classico. São constituídos por cellulas volumosas, basophilas, contendo um ou varios nucleos (fig. 4).

Entre as cellulas multinucleadas, descobrimos elementos possuindo 6 nucleos. Essas cellulas peculiares, que correspondem ás cellulas de Aschoff, circundam a porção central do nodule, a qual é formada por substancia granulosa, eosinophila e necrotica. Em torno das cellulas de Aschoff encontramos ainda elementos inflammatorios, taes como lymphocytos e cellulas plasmaticas. Leucocytos polymorphonucleares neutrophilos e eosinophilos são tambem encontrados, sendo que estes ultimos apparecem em grande numero.

No tecido perivascular, attingem os nodulos volume maior, encontrando-se no tecido conjunctivo, além das cellulas de Aschoff, infiltração de lymphocytos em numero pouco elevado e numerosos leucocytos eosinophilos. Tambem no tecido conjunctivo, pouco afastado dos nodulos, se péde verificar, de modo discreto, a infiltração de eosinophilos. Outras vezes, vêm-se cellulas de Aschoff typicas situadas fóra dos nodulos, nos espaços conjunctivos. Nas porções do myocardio aonde existe o quadro de uma myocardite nodular typica, não se reconhecem lesões das fibras musculares.

Em certas porções do myocardio, encontram-se capillares dilatados, encerrando leucocytos polymorphonucleares neutrophilos, os quaes se encontram tambem fóra do capillar. Em alguns nodulos perivasculares, as cellulas de Aschoff são contidas nas malhas de um tecido conjunctivo fibrillar.

Os vasos do myocardio são lesados de modo variavel, conforme a região estudada. Existe quasi sempre um processo de peri-arterite mais ou menos pronunciado, podendo-se verificar que as cellulas da adventicia são muito numerosas e semelhantes ás cellulas de Aschoff. Este aspecto nos faz suggerir a origem das cellulas de Aschoff principalmente a custa das cellulas da adventicia dos vasos. Processos mais generalizados de arterite pódem ser verificados, notando-se mesmo panarterite de grau mais ou menos intenso.

2º — Myocardite aguda exsudativa com cellulas de Aschoff (figs. 5 e 6). Em certas porções do musculo cardiaco, nota-se intenso processo inflammatorio agudo exsudativo, o qual podemos assim descrever: em certas regiões, o tecido muscular cardiaco soffre accentuada destruição, caracterizada pelo desaparecimento das fibras musculares e pela homogenização que soffrem outras fibras. Entre esse tecido assim lesado, apparece notavel infiltração de leucocytos eosinophilos, bem como de polymorphonucleares neutrophilos (fig. 6). Os capillares são dilatados, contendo numerosos leucocytos polymorphonucleares, os quaes guardam disposição marginal. Grupos de cellulas de Aschoff typicas são vistos no meio desse tecido inflammado, constituindo ás vezes nodulos typicos (fig. 5). O tecido conjunctivo é dissociado e pouco desenvolvido. Taes zonas de inflamação constituem fócios discontinuos, localizados quasi sempre immediatamente sob o endocardio, aonde tambem se encontram nodulos de Aschoff. Em nenhuma porção do musculo cardiaco se encontram fócios cicatriciaes ou fibrose do myocardio.

3º — Nodulos necroticos macroscopicos — A presença de taes nodulos em um caso de cardite rheumatica especifica constitue o facto de maior importancia na apresentação do presente trabalho. Esses nodulos se caracterizam pela presença de uma massa necrotica central envolvida por uma zona constituida por cellulas epithelioides. Um destes nodulos encontrados na espessura do ventriculo esquerdo, o qual foi reconhecido em córtes histologicos, apresenta fórmula arredondada, medindo os seus maiores diametros 1700 e 1200 μ (fig. 7). A necrose que o attinge é do typo da necrose de caseificação, constituindo uma area tambem arredondada, medindo 700 e 1000 μ em seus diametros. Em certa porção, a necrose não se processou ainda de modo completo, existindo numerosos nucleos em cariorhexis. Entre o limite da zona necrosada e a periphéria do nodule existem numerosas cellulas epithelioides, podendo-se entre ellas reconhecer alguns elementos de 2 nucleos, semelhantes ás cellulas de Aschoff e organizando-se em nodule. (fig. 8). Nas immediações deste nodule não existe formação de folliculos tuberculosos ou gommas miliares. Encontram-se nodulos de Aschoff na parte em que mais proximo está o nodule do endocardio. De-

vemos ainda lembrar que este nódulo se acha na espessura do ventrículo esquerdo, apresentando porém relações de continuidade com a lamina sub-serosa do endocardio. Junto ás cellulas epithelioides que circumdam o nódulo, formando por assim dizer uma faixa, existe infiltração lymphocytaria, encontrando-se também leucocytos polymorphonucleares eosinophilos e neutrophilos.

Ao nível do nódulo necrotico as fibras cardiacas são em sua maioria destruidas. As que ainda podem ser reconhecidas apresentam-se fragmentadas e necrosadas, perdendo o seu aspecto estriado, tornando-se hyalinas e homogeneas.

Não encontramos, empregando methodos adequados, a presença de treponemas, de bacillos acido-resistentes, nem de bacterias.

Os nodulos reconhecidos ao exame macroscopico, situados na espessura dos pilares do ventrículo esquerdo, ao exame microscopico, mostram-se formados pela coalescencia de varios outros nodulos menores, sendo que em certos córtes podemos reconhecer até 4 delles (fig. 9). Esses nodulos, ao cóрте, formavam a area vista ao exame macroscopico e que media 4 mms. de diametro. (fig. 1). Taes nodulos são de fórmula alongada, variando o seu maior diametro entre 700 a 1200 μ e o menor 180 a 400 μ

Apresentam caracteres morphologicos muito semelhantes aos do nódulo já descripto. Como aquelle possuem uma zona central de necrose, envolvida por uma zona de cellulas epithelioides, havendo na periphéria infiltração de lymphocytos e polymorphonucleares eosinophilos e neutrophilos.

A zona de necrose, entretanto, não apresenta claramente o aspecto de necrose de caseificação. Percebem-se ainda, fibras musculares alteradas, homogeneas, guardando uma disposição linear. Outras vezes, não é mais reconhecida a fibra muscular, surgindo então porções necrosadas, de aspecto granuloso.

Muitas vezes podem ser vistos polymorphonucleares na zona de necrose. As fibras cardiacas, á medida que se afastam do centro do nódulo, apresentam também aspecto homogneo, mostrando-se assim coradas uniformemente em roseo pela eosina.

As differenças histologicas entre estes nodulos e o primeiro nódulo descripto residem apenas no facto de não se haver ainda processado uma necrose mais intensa, parecendo-nos assim serem nodulos mais jovens. Essa differença do aspecto necrotico, aliás, pôde ser vista mesmo entre os varios nodulos de uma mesma região, encontrando-se uma verdadeira graduação nos focos de necrose que em uns é mais avançada, em outros apenas iniciada. Também nelles não existem bacterias, nem bacillos acido-resistentes, nem treponemas. Outro facto digno de nota está nas cellulas epithelioides

que circumdam a zona necrosada. Não se mostram com a regularidade do primeiro nódulo, nem os nódulos são tão bem limitados.

DISCUSSÃO

Desejamos aqui fazer alguns commentarios acerca de taes nódulos necroticos. Em virtude de apresentarem certa analogia com uma lesão de origem tuberculosa ou syphilitica desejamos fazer algumas considerações sobre taes possibilidades.

Si se tratasse de uma gomma syphilitica no myocardio, o que aliás é um acontecimento raro, deveriamos encontrar tambem elementos sufficientes para o diagnostico de uma myocardite syphilitica, mais ou menos nos moldes do que referem Letulle, Bezançon e Weil. Tal porém, aqui não ocorre. São mesmo raras as cellulas plasmaticas e não ha neoformação vascular.

Quanto á tuberculose, o facto de não existirem folliculos tuberculosos recentes, como via de regra ocorre, muito se oppõe ao diagnostico de uma lesão tuberculosa. Comtudo não podemos em absoluto, deixar de lado tal hypothese em virtude principalmente, de havermos encontrado, em um unico ganglio lymphatico do hilo do pulmão, uma lesão tuberculosa, cujo exame histologico mostrou tratar-se de uma tuberculose fibrosa, com desaparecimento quasi completo do tecido lymphoide do ganglio o qual apresentava ainda notavel espessamento da capsula. Tambem devemos referir que o exame meticoloso de todos os órgãos não revelou processos inflammatorios de character tuberculoso ou syphilitico.

Achamos mais possivel tratar-se mesmo de uma lesão rheumatica muito evoluida, baseando o nosso modo de ver, em factos que nos merecem grande attenção, taes como a existencia dos nódulos em um caso typico de myocardite rheumatica com abundantes nódulos de Aschoff; a constituição dos nódulos a custa de cellulas que apresentam os caracteres morphologicos das cellulas de Aschoff e finalmente achar-se o nódulo em relação directa com o endocardio aonde são evidentes os nódulos de Aschoff.

As lesões do pericardio constam de um processo de pericardite aguda especifica. Nota-se que o processo attinge sómente certas porções do epicardio, caracterizando-se pela presença de fibrina, em quantidade não abundante, infiltração leucocytaria por lymphocytos e polymorphonucleares neutrophilos e eosinophilos. Além destes elementos cellulares encontram-se ainda cellulas de Aschoff em abundancia, formando nódulos ou areas irregulares (fig. 10). Os vasos do pericardio apresentam alterações de peri-vascularite, encontrando-se em uma arteria de maior calibre um processo de proliferação dos elementos da intima.

No endocardio, as alterações limitam-se á presença de nodulos de Aschoff na lamina sub-serosa. De facto ahi são typicos e numerosos os nodulos referidos (fig. 11). Em nenhuma porção existem vegetações ou lesões cicatriciaes.

CONCLUSÕES

Em um caso de rheumatismo infeccioso especifico evoluindo em menos de 2 mezes, em creança de 10 annos de idade, encontramos, além do quadro histologico typico da cardite rheumatica especifica, a presença tambem de nodulos necroticos macroscopicos os quaes apresentam o maior interesse na publicação do presente estudo.

As lesões rheumaticas existiam tanto no myocardio como no pericardio e no endocardio.

As alterações encontradas no myocardio assim pódem ser grupadas:

1º — Lesões de myocardite nodular especifica, caracterizada pela presença de nodulos de Aschoff typicos e numerosos, interfasciculares e perivasculares (figs. 2 e 3).

2º — Lesões de myocardite aguda exsudativa em focos e com cellulas de Aschoff (figs. 5 e 6). Taes lesões se manifestam pela presença de leucocytos polymorphonucleares neutrophilos e principalmente eosinophilos, em focos discontinuos, havendo destruição de fibras cardiacas. Nos focos de inflammação, existem ainda cellulas de Aschoff typicas as quaes se organizam, ás vezes, em nodulos de Aschoff (fig. 5). Não existem focos cicatriciaes nem fibrose em nenhuma parte do musculo cardiaco.

3º — Nodulos necroticos—Constituem taes nodulos o facto mais importante no presente estudo. Ao exame macroscopico do coração, verifica-se em pontos diversos da face interna do ventriculo esquerdo a existencia de nodulos cuja coloração amarellada contrasta fortemente com a da musculatura circumvisinha. Embora levemente proeminentes na superficie do endocardio, taes formações são lisas, de consistencia firme, medindo 1 mm. de diametro, as maiores (fig. 1). Nodulos semelhantes são encontrados na espessura de ambos os pilares da mitral, mostrando-se porém maiores e medindo 4 mms. de diametro (fig. 1). As valvas da tricuspide e da mitral são livres, delgadas e flexiveis, não se percebendo ao exame macroscopico formações verrucosas antigas ou recentes. No entanto o exame microscopico das valvas mitraes revelou processo inflammatorio agudo com abundancia de polymorphonucleares neutrophilos e eosinophilos, não sendo encontrados nodulos de Aschoff. A alteração encontrada corresponde assim, a um processo de valvulite aguda não especifica.

Os nodulos se caracterizam pela presença de uma massa central necrotica, envolvida por uma zona constituída por cellulas epithelioides. Um desses nodulos, encontrado na espessura do ventriculo esquerdo, mede 1700 e 1200 μ em seus maiores diametros (fig. 7). A necrose que o attinge é do typo da necrose de caseificação, constituindo uma area medindo 700 e 1000 μ em seus diametros. Em certa porção, a necrose não se processou ainda de modo completo, existindo numerosos nucleos em cariorrhexis. Entre o limite da zona necrosada e a periphèria do nodulo existem numerosas cellulas epithelioides, (fig. 12), podendo-se, entre ellas, reconhecer alguns elementos de dois nucleos e semelhantes ás cellulas de Aschoff. Nas proximidades do nodulo não existe formação de folliculos tuberculosos ou gomas miliares. Encontram-se nodulos de Aschoff na parte em que mais proximo está o nodulo do endocardio. Junto ás cellulas epithelioides que circumdam o nodulo, formando uma faixa regular, existe infiltração lymphocytaria, encontrando-se tambem leucocytos polymorphonucleares eosinophilos e neutrophilos. Ao nivel do nodulo necrotico, as fibras cardiacas são em sua maioria destruidas. As que ainda podem ser reconhecidas, apresentam-se fragmentadas e necrosadas, perdendo o seu aspecto estriado, tornando-se hyalinas e homogeneas.

Os nodulos reconhecidos ao exame macroscopico na espessura dos pilares da mitral, ao exame microscopico, mostram-se formados pela coalescencia de varios outros nodulos menores, sendo que em certos córtes podemos reconhecer até quatro delles (fig. 9). Taes nodulos são de fórmula alongada, variando a dimensões do seu maior diametro entre 700 a 1200 μ e a do menor 180 a 400 μ . Apresentam caracteres morphologicos muito semelhantes aos do nodulo já descripto. Possuem, da mesma maneira, uma zona central de necrose, envolvida por outra zona de cellulas epithelioides, havendo na periphèria infiltração de lymphocytos e polymorphonucleares neutrophilos e eosinophilos. A zona de necrose, entretanto, não apresenta claramente o aspecto da necrose de caseificação. Percebem-se ainda fibras musculares alteradas, homogeneas, conservando uma disposição linear. Outras vezes, não é mais reconhecida a fibra muscular, surgindo então porções necrosadas, de aspecto granuloso. Muitas vezes porém, podem ser vistos polymorphonucleares na zona de necrose. As fibras cardiacas, á medida que se afastam do centro do nodulo, apresentam tambem aspecto homogèneo, mostrando-se então coradas uniformemente em roseo pela eosina.

As diferenças histologicas entre esses nodulos e o primeiro nodulo descripto residem apenas no facto de não se haver ainda processado uma necrose mais intensa, parecendo-nos assim que são nodulos de formação mais recente. Essa mesma diferença, no aspecto necrotico, pode ser vista mesmo entre os varios nodulos de uma mesma região, encontrando-se uma

verdadeira graduação nos focos de necrose, a qual em alguns nodulos é mais avançada, enquanto em outros é apenas iniciada.

Não encontramos em nenhum dos nodulos, empregando methods adequados, a presença de treponemas, de bacterias, nem de germes acido-resistentes.

Esses nodulos em questão devem ser considerados como uma lesão rheumatica muito evoluida. Mantemos esta opinião baseados em factos de grande significação, taes como a presença dos nodulos em um caso typico de myocardite rheumatica; a constituição dos referidos nodulos a custa de cellulas morphologicamente semelhantes ás cellulas de Aschoff e finalmente os nodulos guardam sempre relação directa com o endocardio, aonde são numerosos os nodulos de Aschoff.

Não se encontram folliculos tuberculosos e tambem não existem gommas ou lesões de character syphilitico. Além disso, não eram presentes germes acido-resistentes nem espirochetas. Por taes motivos deve ser afastada a hypothese de se tratar aqui de formações tuberculosas ou syphiliticas.

Ao terminarmos o presente trabalho, aqui deixamos sinceros agradecimentos ao Dr. Magarinos Torres pela orientação que nos forneceu no decorrer do presente estudo.

EXPLICAÇÃO DAS ESTAMPAS VI—XI

ESTAMPA VI

Fig. 1 — Nodulos necroticos macroscopicos no endocardio e no musculo papillar.

Fig. 2 — Nodulos de Aschoff interfasciculares e perivasculares.

ESTAMPA VII

Fig. 3 — Nodulos de Aschoff interfasciculares e perivasculares.

Fig. 4 — Nodulo de Aschoff contendo cellulas multinucleadas.

ESTAMPA VIII

Fig. 5 — Myocardite exsudativa aguda com cellulas de Aschoff que se organizam em nodulo.

Fig. 6 — Myocardite exsudativa aguda.

ESTAMPA IX

Fig. 7 — Nodulo necrotico macroscopico. Nota-se necrose na parte central, sendo o nodulo limitado por cellulas em pallissada.

Fig. 8 — Nodulo de Aschoff na peripheria do nodulo precedente (fig. 7).

ESTAMPA X

Fig. 9 — Nodulos necroticos em coalescencia.

Fig. 10 — Pericardite rheumatica.

ESTAMPA XI

Fig. 11 — Nodulos de Aschoff no endocardio, existindo tambem um nodulo necrotico.

Fig. 12 — Cellulas que limitam o nodulo representado na fig. 7. Cellulas dispostas em pallissada.

ZUSAMMENFASUNG

**Spezifische rheumatische Karditis mit
makroskopischen nekrotischen Knötchen.**

In einem Falle von Rheumatismus infectiosus specificus, der bei einem 10 Jahre alten Kinde in kaum 2 Monaten sich abwickelte, konnten wir ausser dem typischen histologischen Bilde einer spezifischen rheumatischen Karditis auch das Vorhandensein von makroskopischen nekrotischen Knoetchen feststellen, die bei der Veroeffentlichung der vorliegenden Arbeit das Hauptinteresse beanspruchen.

Die rheumatischen Veraenderungen finden sich sowohl im Myokard als auch im Peri- und Endokard.

Die im Myokard vorgefundenen Veraenderungen lassen sich wie folgt einteilen:

1) Schaedigungen einer spezifischen knoetchenfoermigen Myokarditis, die durch die Gegenwart von zahlreichen, zwischen den Muskelfasern und in der Umgebung der Gefaesse gelegenen, typischen Aschoff'schen Knoetchen ausgepraegt sind. (Fig. 2-3).

2) Schaedigungen einer akuten exsudativen herdfoermigen Myokarditis mit Aschoff'schen Knoetchen. (Fig. 5-6). Derartige Veraenderungen offenbaren sich durch das Vorhandensein von polymorphonukleaeren neutrophilen und besonders eosinophilen Leukocyten, und zwar in nicht zu-

sammenhaengenden Herden zerstreut mit Zerstoerung von Herzfasern. In den entzuendlichen Herden kommen noch typische Aschoff'sche Zellen vor, die sich manchmal in Aschoff'sche Knoetchen umorganisieren. (Fig. 5).

Weder narbenfoermige Herde noch Verschwielung werden in irgend einem Teile des Herzmuskels angetroffen.

3) Makroskopisch sichtbare nekrotische Knoetchen. — Diese Knoetchen sind der wichtigste Befund der vorliegenden Arbeit. Bei der makroskopischen Betrachtung des Herzens, findet man an verschiedenen Stellen der Innenseite des linken Ventrikels Knoetchen vorliegen, deren gelbliche Faerbung lebhaft von der der benachbarten Muskulatur absticht. Wenn auch an der Oberflaeche des Endokards leicht hervorragend, sind diese Gebilde glatt, von derber Konsistenz, wobei die groessten 1 mm im Durchmesser aufweisen. (Fig. 1). Aehnliche Knoetchen werden im verdickten Teil der beiden Papillarmuskel der Mitralis angetroffen, jedoch weisen diese groessere Dimensionen und einen Durchmesser von 4 mm auf. Die Trikuspidal- und Mitralklappe sind frei, zart und elastisch, bei makroskopischer Betrachtung sind keinerlei aeltere oder juengere warzenfoermige Auflagerungen festzustellen. Indessen die mikroskopische Untersuchung der Mitralis ergab einen akuten entzuendlichen Prozess mit reichlichen polymorphonukleaeren neutrophilen und eosinophilen Zellen, jedoch ohne Aschoff'sche Knoetchen. Die vorgefundene Veraenderung entspricht also dem Bilde einer akuten unspezifischen Valvulitis.

Die Knoetchen praegen sich durch das Vorhandensein einer zentral gelegenen nekrotischen Masse, umgeben von einer durch epithelioide Zellen gebildeten Schicht aus. Eines dieser im verdickten Abschnitt des linken Ventrikels angetroffenen Knoetchen misst in seinen groessten Durchmessern 1700 — 1200 μ (Fig. 7). Die ihn befallende Nekrose ist eine typische Verkaesungsnekrose, mit einer Ausdehnung von 700 — 1000 μ in ihren verschiedenen Durchmessern. In einem bestimmten Abschnitt hat sich die Nekrose noch nicht vollstaendig ausgebildet, wobei zahlreiche Kerne sich in dem Zustand von Karyorhexis befinden. Zwischen dem Rand der nekrotisierten Schicht und der Peripherie des Knoetchens sieht man zahlreiche epithelioide Zellen. (Figs. 7-12), unter denen einige zweikernige, den Aschoff'schen aehnliche Gebilde zu erkennen sind. In der Umgebung des Knoetchens sind weder tuberkuloese Follikel noch milliare Gummata zu beobachten. Aschoff'sche Knoetchen sind in dem Teile, dem das Endokardknoetchen am naechsten liegt, nachzuweisen. Anstossend an die epitheloiden, das Knoetchen in einem regelmaessigen Streifen umgebenden Zellen besteht lymphocytaere Infiltration, wobei auch polymorphonukleaere eosinophile und neutrophile Leukocyten sich vorfinden. Auf gleicher Hoehe des nekrotisierten Knoetchens sind die Herzfasern zum groessten Teil

zerstoert. Die noch erkennbar sind, sind zersplittert und nekrotisch, wobei von der Querstreifung nichts mehr zu bemerken ist und ein hyalines und homogenes Aussehen Platz greift.

Die bei der makroskopischen Untersuchung am verdickten Teil der Papillarmuskeln der Mitralis festgestellten Knoetchen erscheinen durch Verschmelzung verschiedener anderer kleinerer Knoetchen entstanden und zwar konnten wir bis zu vier solcher Knoetchen nachweisen. (Fig. 9) Diese Knoetchen haben eine laengliche Form, ihre Ausdehnung schwankt in ihren groessten Durchmesser zwischen 700 bis 1200 μ . in ihren kleinsten zwischen 180 bis 400 μ . Ihr morphologischer Aufbau ist dem des bereits geschilderten Knoetchens sehr aehnlich. Sie weisen gleichfalls eine zentrale nekrotische Schicht, umgeben von einer anderen epitheloiden Zellen, auf, wobei an der Peripherie Infiltration von Lymphocyten und polymorphonuklearen neutrophilen und eosinophilen Zellen besteht. Die nekrotische Schicht indessen laesst nicht deutlich das Bild der Verkaesungsnekrose erkennen. Es sind noch veraenderte, homogene Muskelfasern unter Beibehaltung linearer Anordnung zu beobachten. An anderen Stellen wiederum ist die Muskelfaser nicht mehr zu erkennen, es finden sich dann nekrotisierte Gebilde von granulierten Aussehen. Die Herzfasern zeigen, nach Massgabe der Entfernung von der Mitte des Knoetchens, ebenfalls homogenes Aussehen, wobei sie eine gleichmaessige durch Eosin bewirkte Rosafaerbung aufweisen.

Die histologischen Unterschiede zwischen den genannten Knoetchen und dem geschilderten ersten Knoetchen beruhen nur darauf, dass sich in den ersteren noch keine staerkere Nekrose abgespielt hat, so dass es den Anschein hat als ob das Entstehen der Knoetchen juengeren Datums sei. Den gleichen Unterschied des nekrotischen Bildes bieten sogar die verschiedenen Knoetchen ein und desselben Abschnittes dar, wobei eine wahrhafte Abstufung in den nekrotischen Herden, die in einigen Knoetchen mehr fortgeschritten, in anderen kaum begonnen erscheint, sich feststellen laesst.

Unter Anwendung geeigneter Methodik konnten wir weder das Vorhandensein von Treponemas, Bakterien, noch von saurefesten Keimen in keinem der Knoetchen nachweisen.

Diese fraglichen Knoetchen muessen als eine weite fortgeschrittene rheumatische Schaedigung aufgefasst werden. An dieser Ansicht halten wir fest, wobei wir uns auf aeusserst bedeutungsvolle Befunde stuetzen, wie den Nachweis der Knoetchen in einem typischen Falle von rheumatischer Myokarditis, den Aufbau der erwaehten Knoetchen auf Kosten von, den Aschoff'schen Zellen morphologisch aehnlichen Zellen; schliesslich halten die Knoetchen immer eine unmittelbare Beziehung zum En-

dokard aufrecht, wo die Aschoff'schen Knoetchen sich zahlreich vorfinden.

Tuberkuloese Follikel sind nicht anzutreffen noch sind Gummatas oder sonstige Veraenderungen syphilitischer Art vorhanden. Ausserdem fehlen saeurefeste Keime und Spirochaeten. Aus diesen Gruenden muss die Hypothese, als ob es sich hier um tuberkuloese oder syphilitische Gebilde handle, fallen gelassen werden.

ERKLAERUNG DER TAFELN VI—XI

TAFEL VI

- Fig. 1 — Makroskopische nekrotische Knoetchen im Endokard und im Papillarmuskel.
 Fig. 2 — Interfaszikulaere und perivaskulaere Aschoff'sche Knoetchen.

TAFEL VII

- Fig. 3 — Interfaszikulaere und perivaskulaere Aschoff'sche Knoetchen.
 Fig. 4 — Aschoff'sches Knoetchen mit vielkernigen Zellen.

TAFEL VIII

- Fig. 5 — Akute exsudative Myokarditis mit Aschoff'schen Zellen, die sich in Knoetchen umbilden.
 Fig. 6 — Akute exsudative Myokarditis.

TAFEL IX

- Fig. 7 — Makroskopisches nekrotisches Knoetchen. Man sieht im zentralen Teil Nekrose, waehrend das Knoetchen von pallisadenartig angeordneten Zellen begrenzt ist.
 Fig. 8 — Aschoff'sches Knoetchen an der Peripherie des vorigen Knoetchens (Fig. 7).

TAFEL X

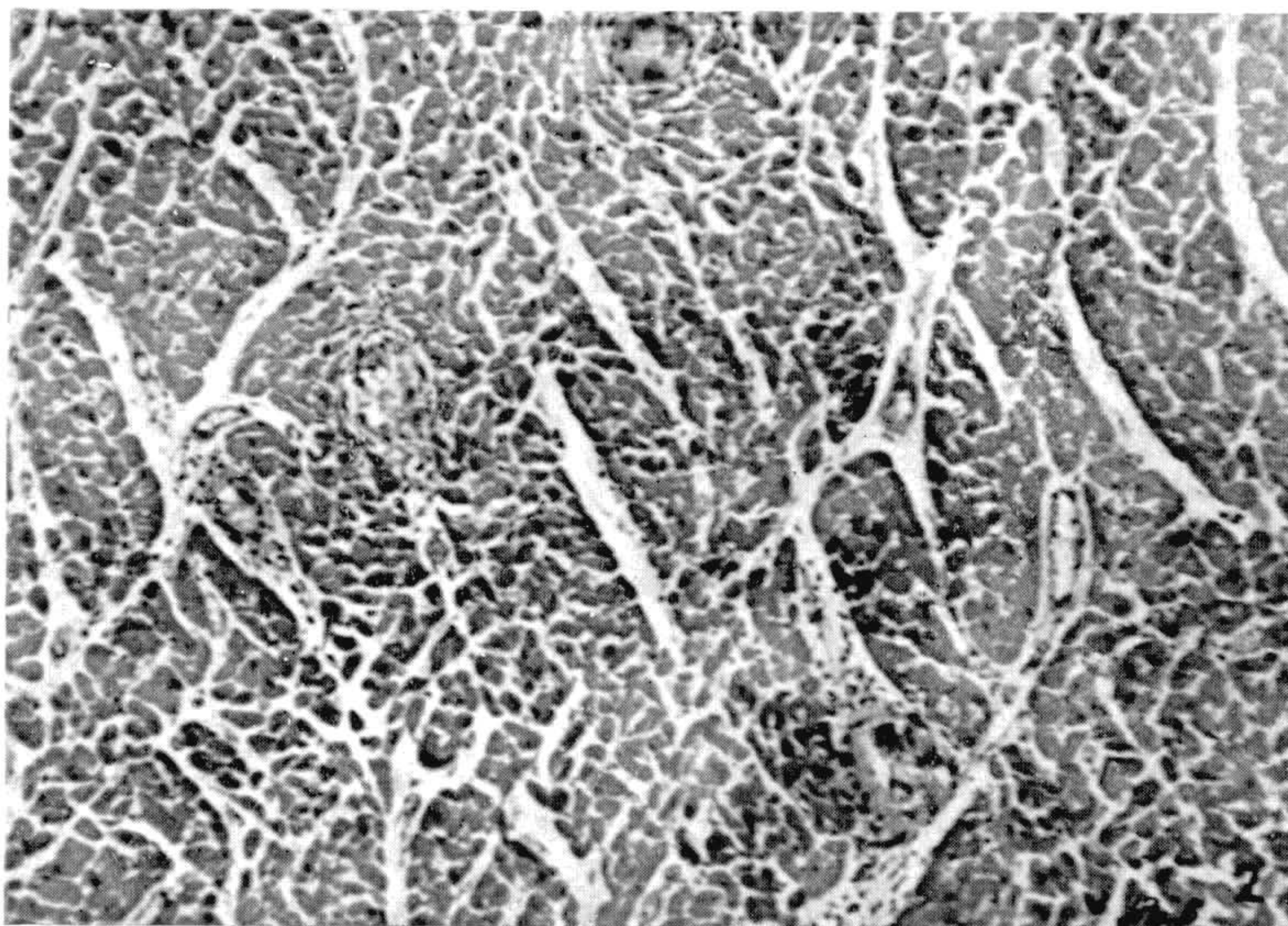
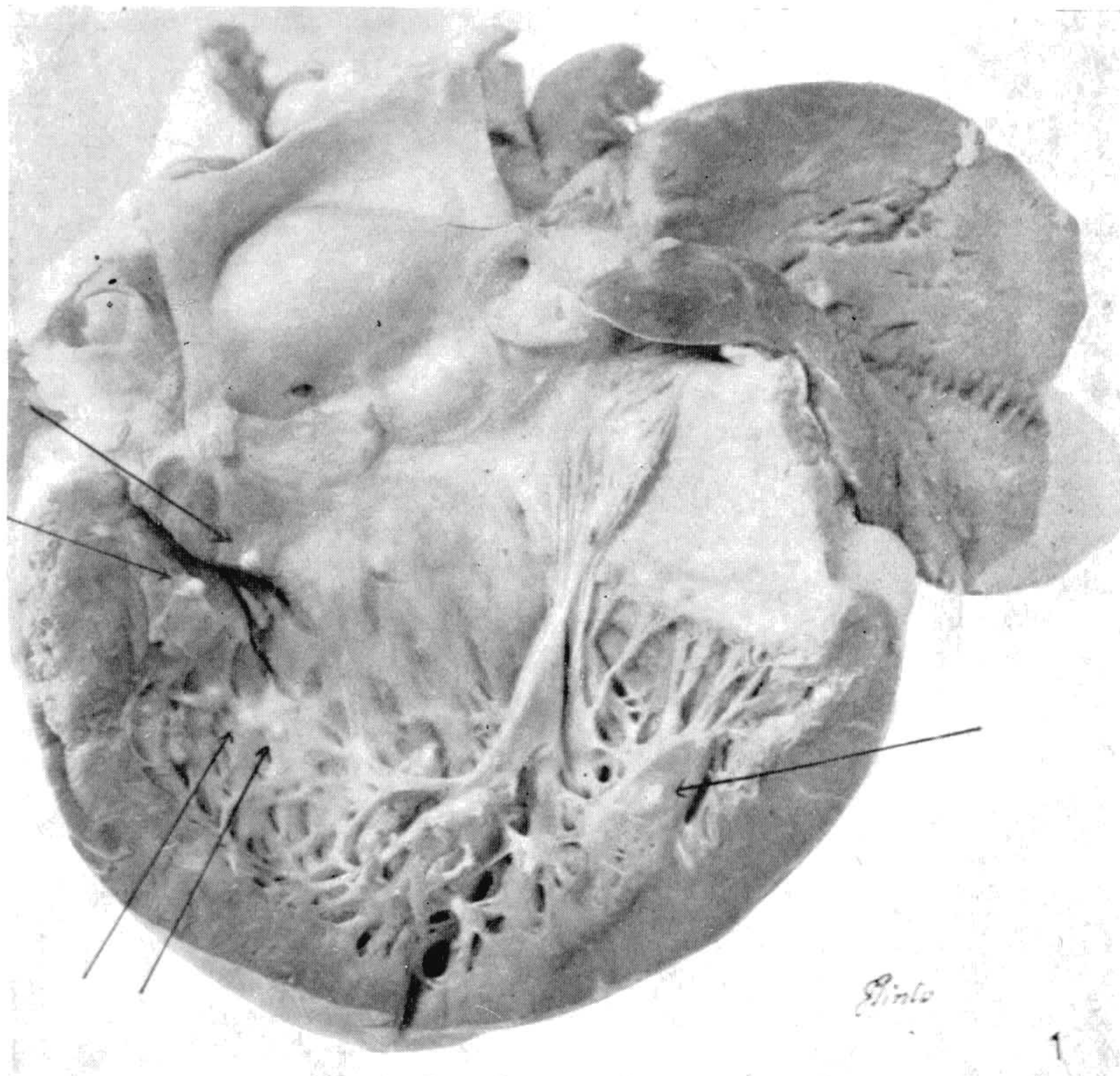
- Fig. 9 — Nekrotische in Verschmelzung begriffene Knoetchen.
 Fig. 10 — Rheumatische Perikarditis.

TAFEL XI

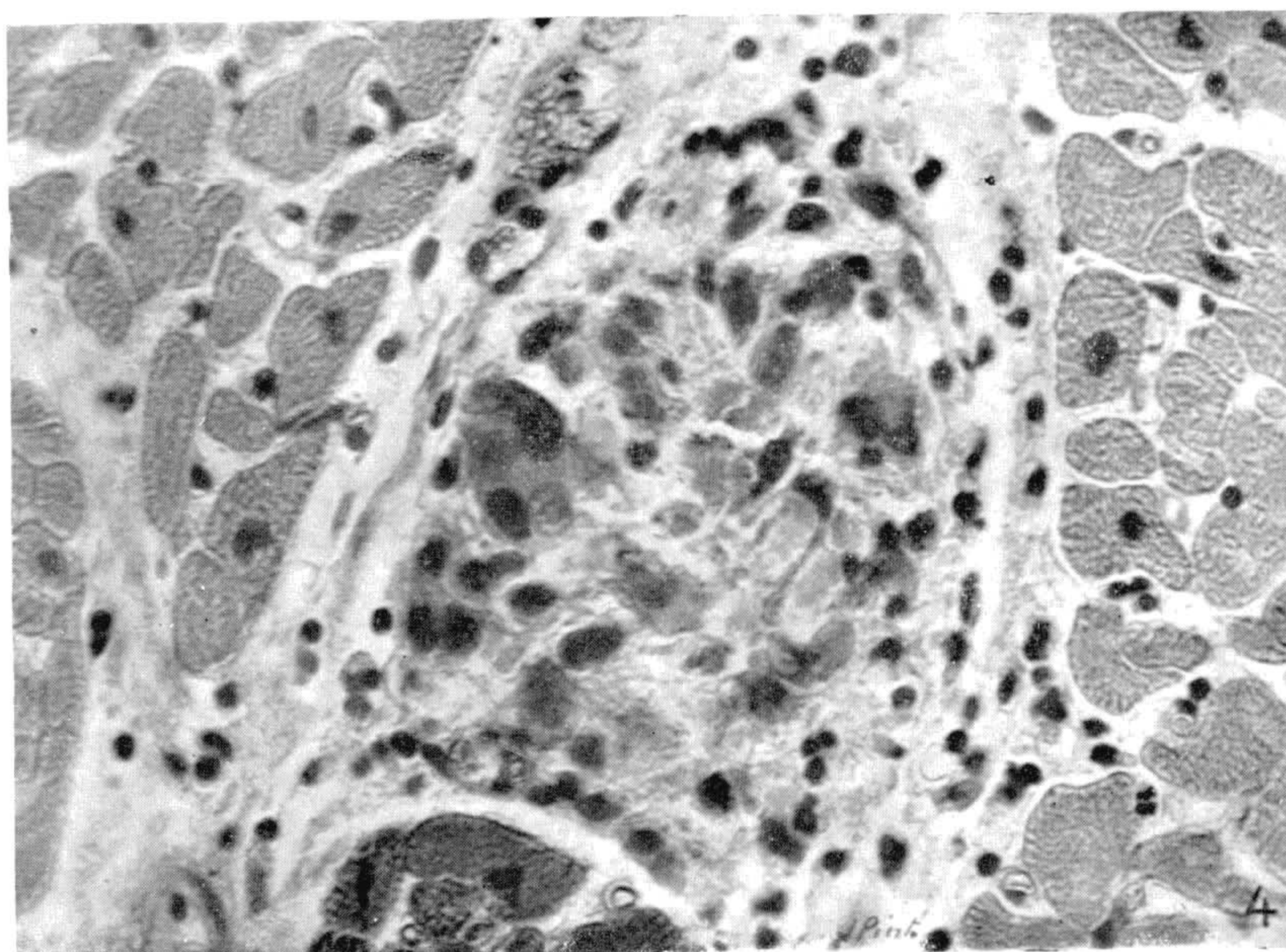
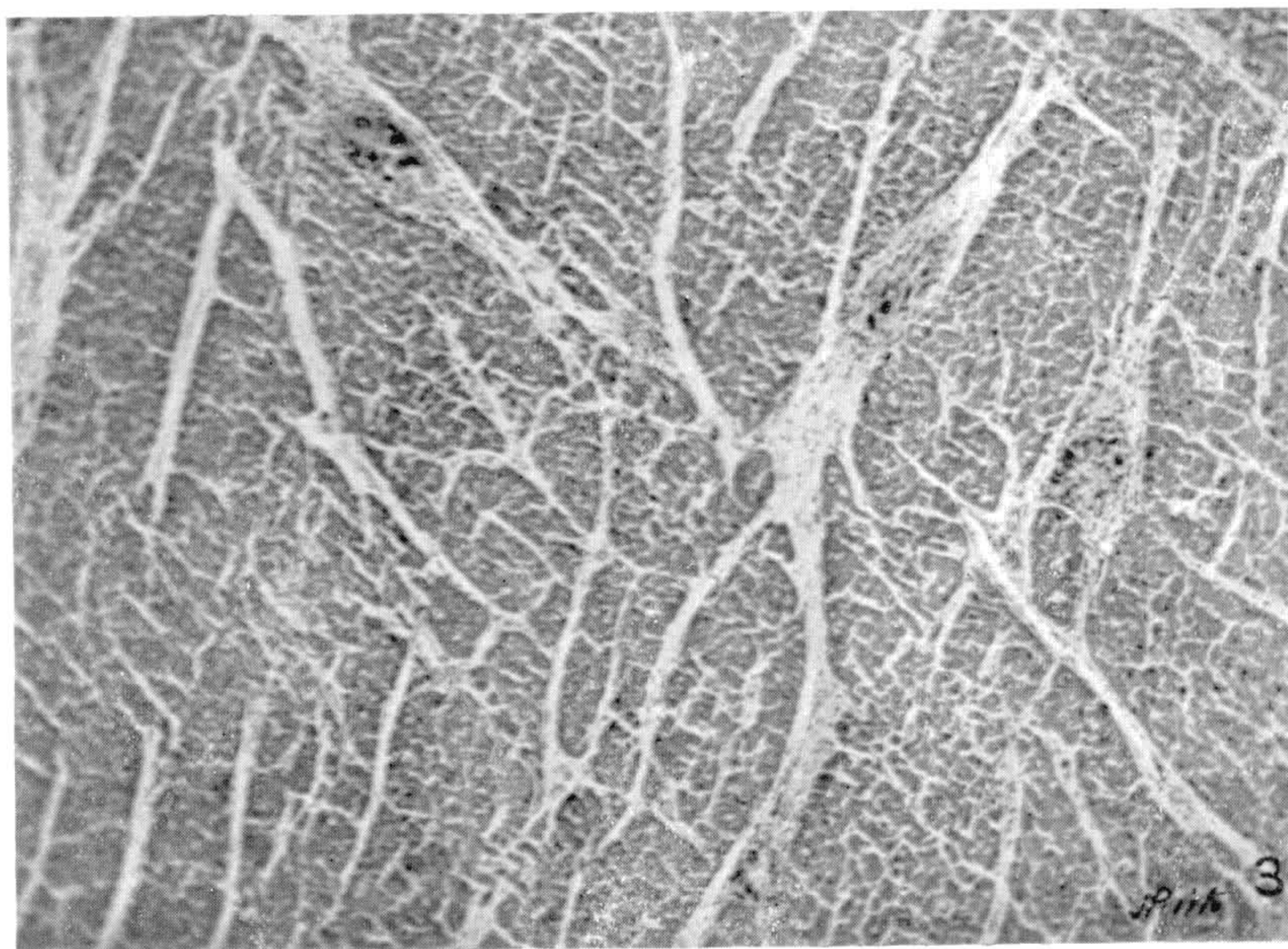
- Fig. 11 — Aschoff'sche Knoetchen im Endokard, wo auch ein nekrotisches Knoetchen sichtbar ist.
 Fig. 12 — Zellen, die das in Fig. 7 dargestellte Knoetchen begrenzen. Pallisadenartig angeordnete Zellen.

LITERATURA

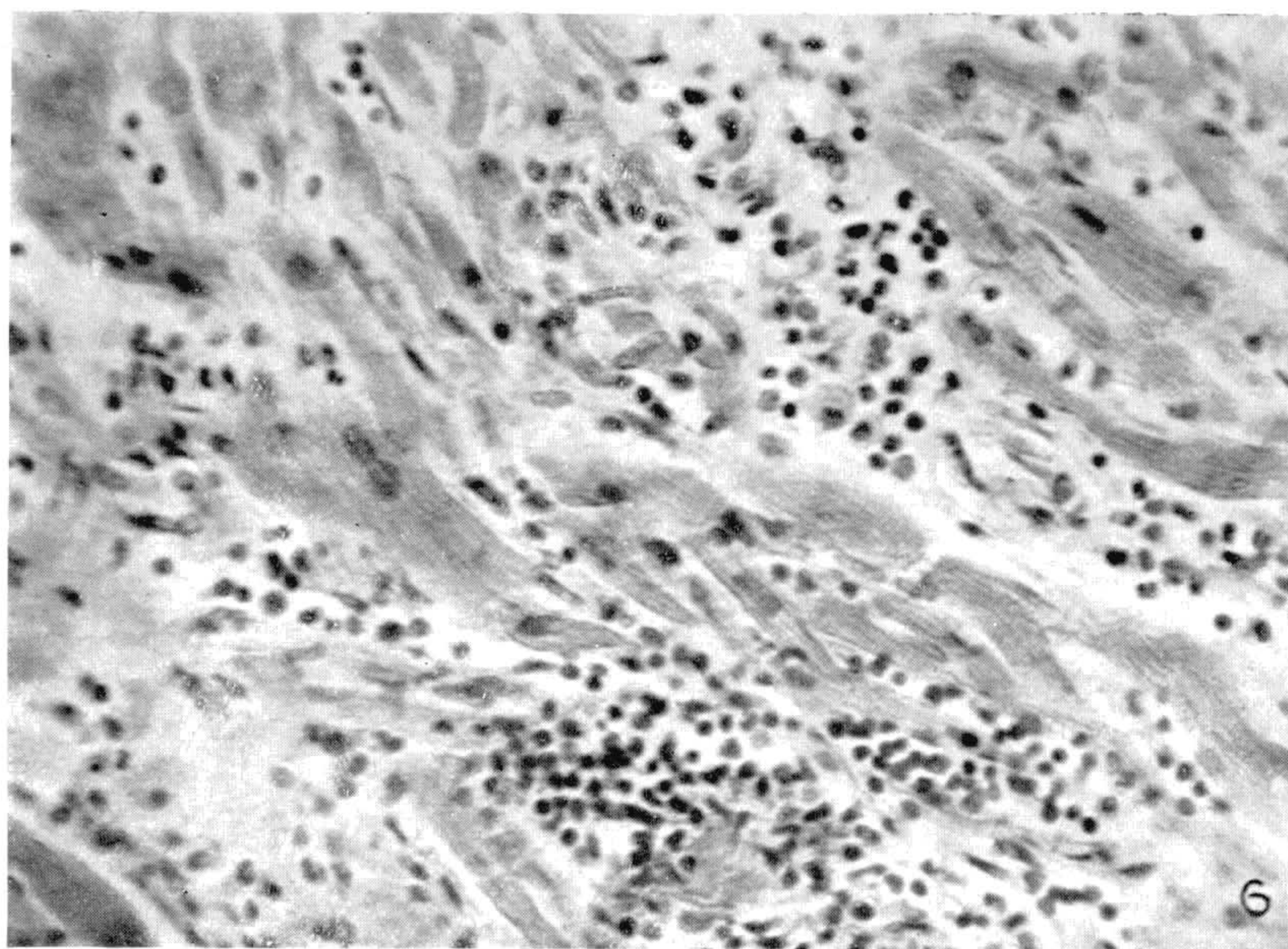
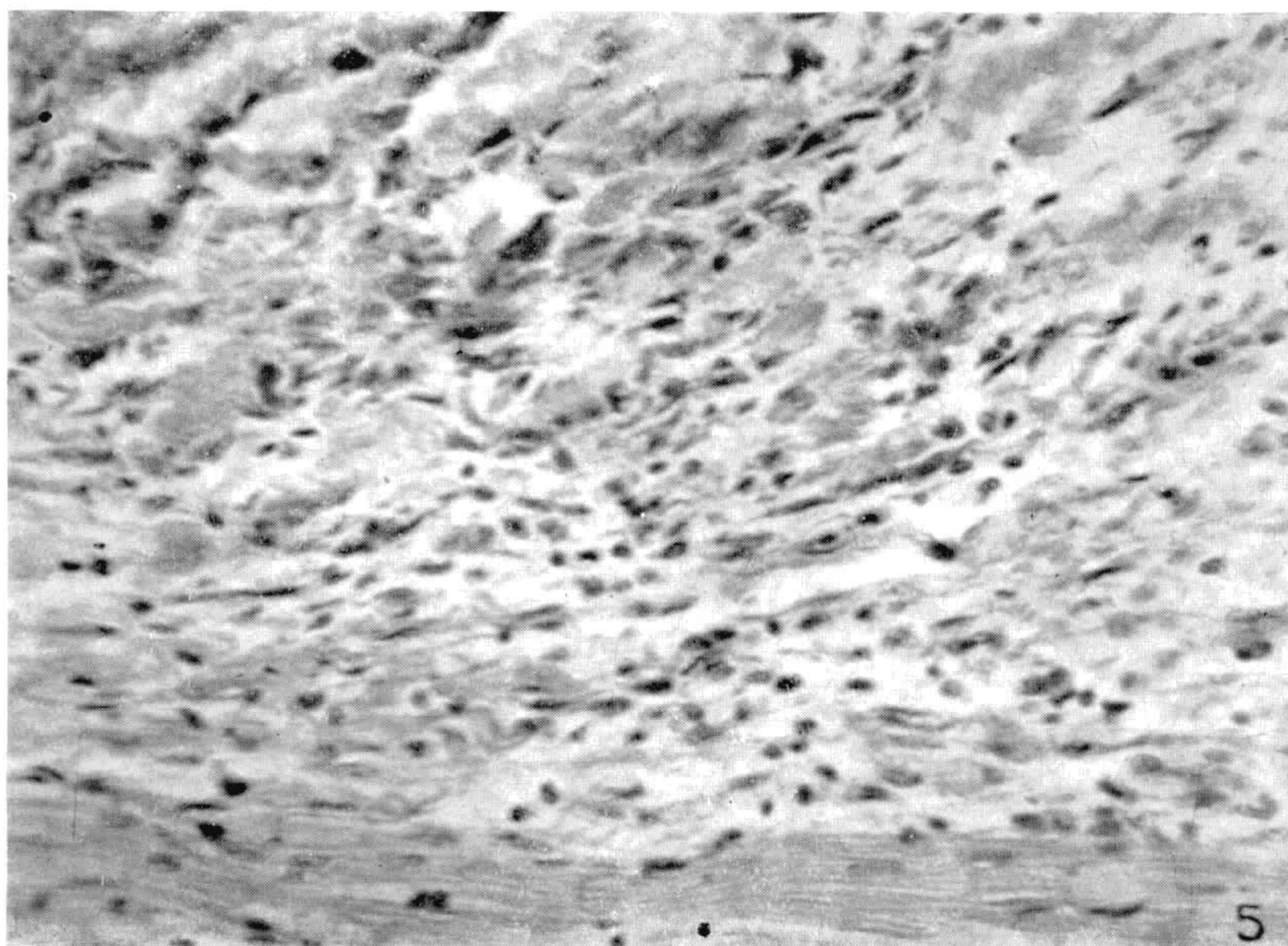
- ASCHOFF — *Pathol. Anat.* 1919.
- ASCHOFF u. TAWARA — In Letulle, Bezançon et Weil.
- ASCHOFF — *Brit. Med. Jour.* 1906—p. 1103.
- ASCHOFF — *Brit. Med. Jour.* 1907—p. 1513.
- COOMBS — *Brit. Med. Jour.* 1907—II—1513.
- COOMBS — In Sacks.
- COHN a. SWIFT — *Jour. Exp. Med.* 1924—XXXIX—p. 27.
- DARRÉ et ALBOT — *Ann. d'Anat. Pathol.* 1929—VI—p. 465.
- DARRÉ ET ALBOT — *Ann. d'Anat. Pathol.* 1929—VI—p. 713.
- FAHR — *Beitr. z. pathol. Anat. (Ziegler)* 1931—Bd. 85—p. 445.
- FAHR — *Virch. Arch. Bd.* 232 — p. 134.
- GEIPEL — *Münch. med. Wochenschr.* 1907.
- GEIPEL — *Münch. med. Wochenschr.* 1909—LVI—2469.
- GEIPEL — *Deutsch. Arch. f. klin. Med.* 1905-06—LXXXV. 75.
- GRAF — *Verhandl. d. deutsch. pathol. Gesellsch.* 1931—p. 206.
- GRAF—*Deutsch. med. Wochenschr.* 1932—nº 31.
- HUGUENIN, ALBOT et TOULON — *Ann. d'Anat. Pathol.* 1930—VII—
p. 606.
- HUZELLA — *Virch. Arch.* 1913—CCXIII—389.
- KLINGE — *Münch. med. Wochenschr.* 1931—n. 38, p. 1632.
- KLINGE — *Beitr. z. pathol. Anat. (Ziegler)* 1930, Bd. 83, p. 185.
- KLINGE — *Virch. Arch.*, 1932, Bd. 286, H. 2.
- LETULLE, BEZANÇON et WEIL — *Ann. de Med.* 1926—T. 19, p. 117.
- LIBMAN — *Jour. Am. Med. Assn.* 1923—LXXX—p. 813.
- LIBMANN, ROTHSCHILD a. SACKS — In Sacks.
- LIBMANN a. SACKS — In Libman.
- MACCALLUM — *Jour. Am. Med. Assn.* 1925—LXXXIV—1545.
- ROULET — *Verhandl. d. deutsch. pathol. Gesellsch.*, 1931.
- ROMBERG — *Deutsch. Arch. f. klin. Med.* 1894—LXII—p. 141.
- SACKS — *The Am. Heart Jour.* 1926—I—p. 750.
- SWIFT — *Am. Jour. Med. Sc.* 1925—CLXX—631.
- THAYER — *Bull. Johns Hopkins Hosp.* 1925—XXXVI—p. 97.
- WHITMAN a. EASTLAKE — *Arch. Int. Med.* 1920—XXVI—p. 601.



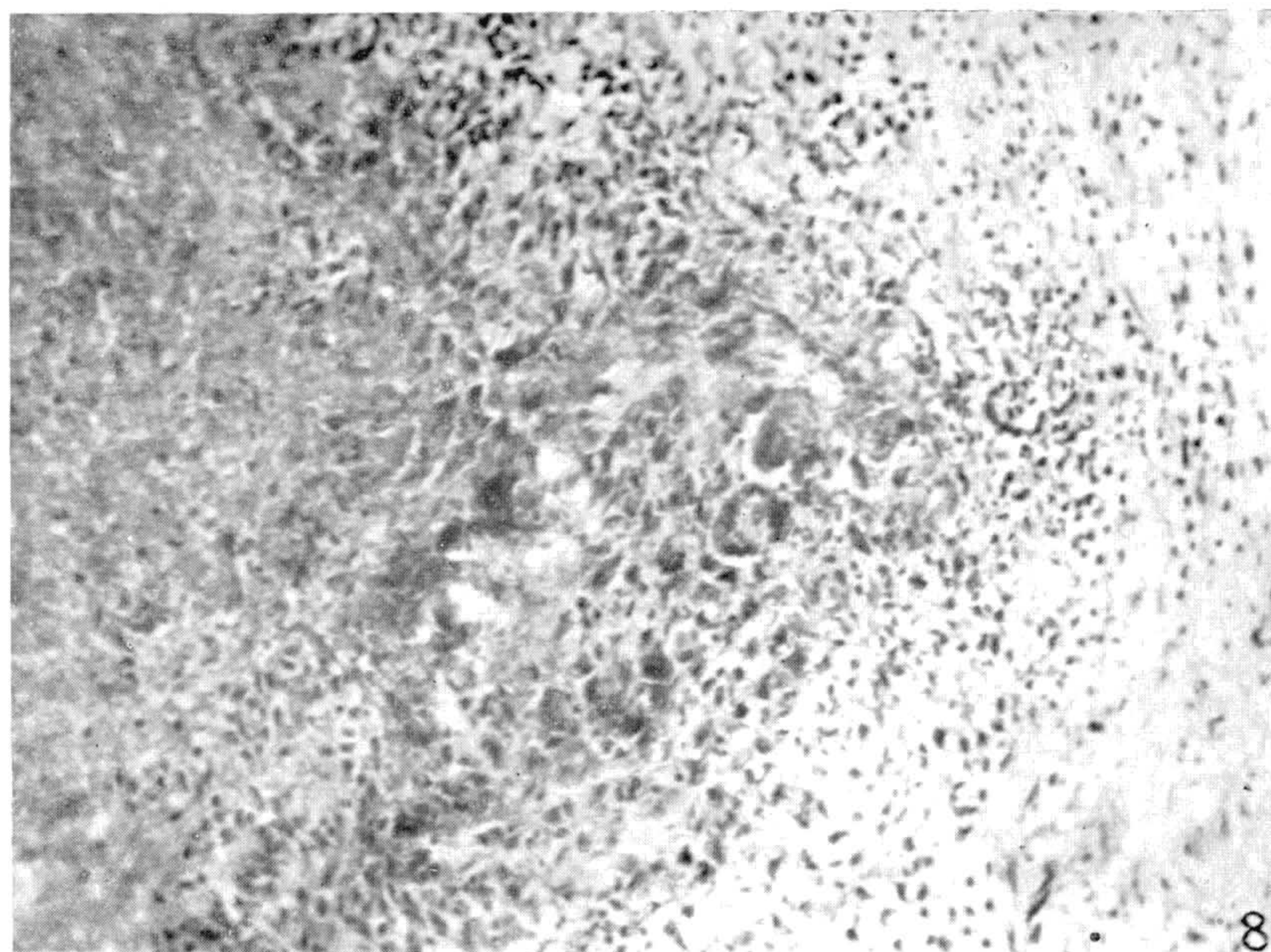
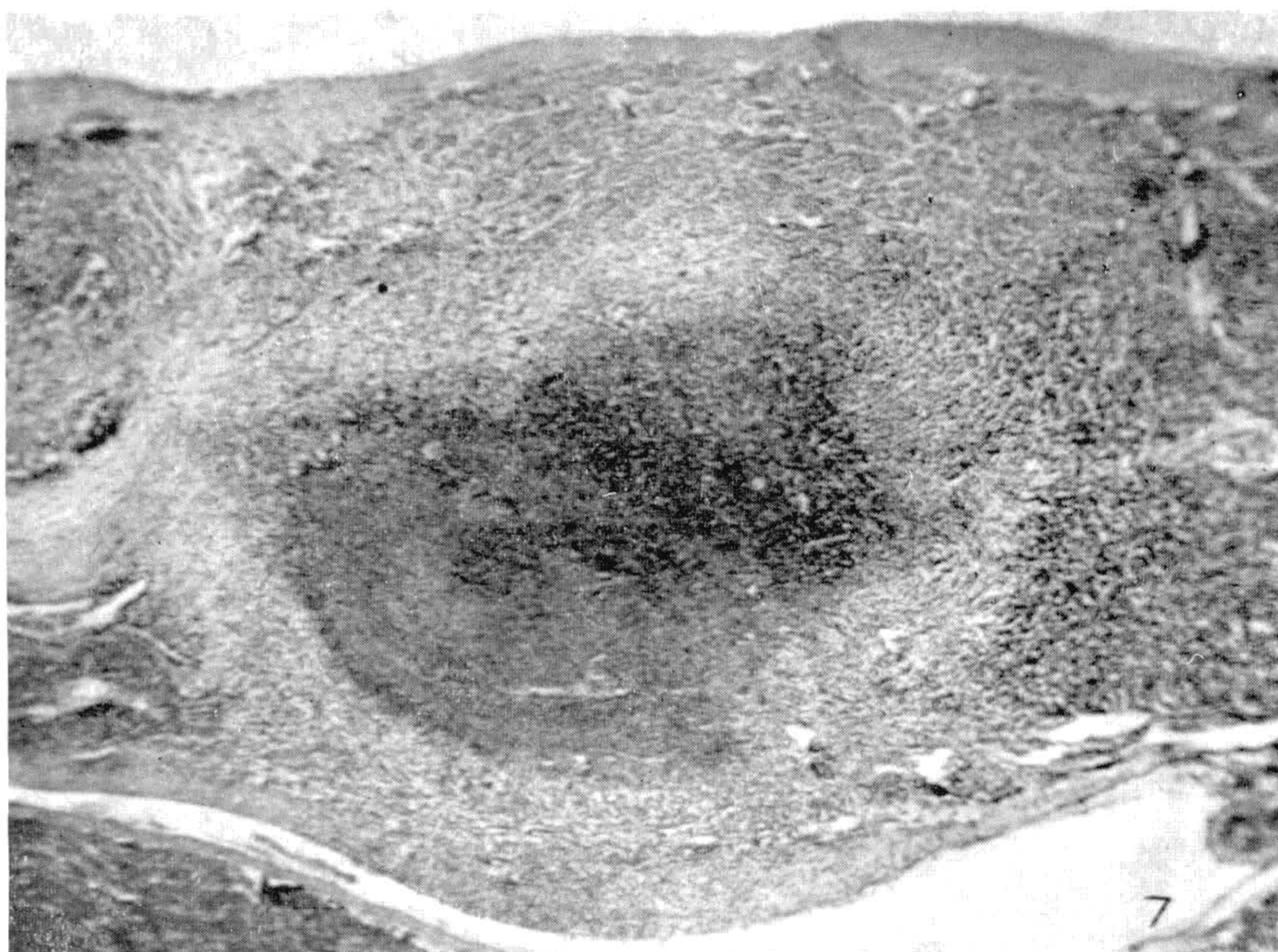
Dr. A. Penna de Azevedo : Cardite reumatica especifica com nodulos necroticos macroscopicos.



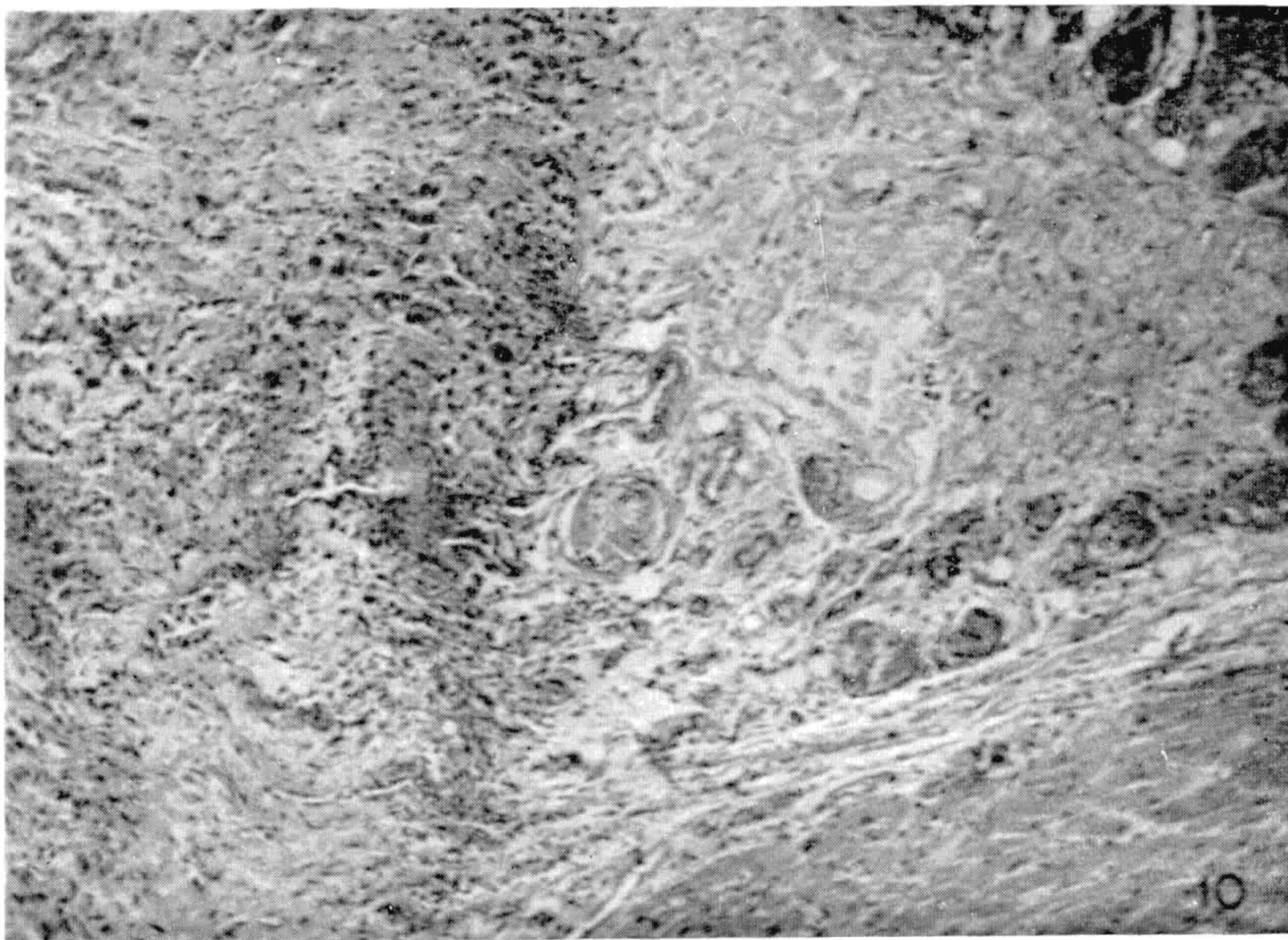

Dr. A. Penna de Azevedo : Cardite rheumatica especifica com nodulos necroticos macroscopicos.



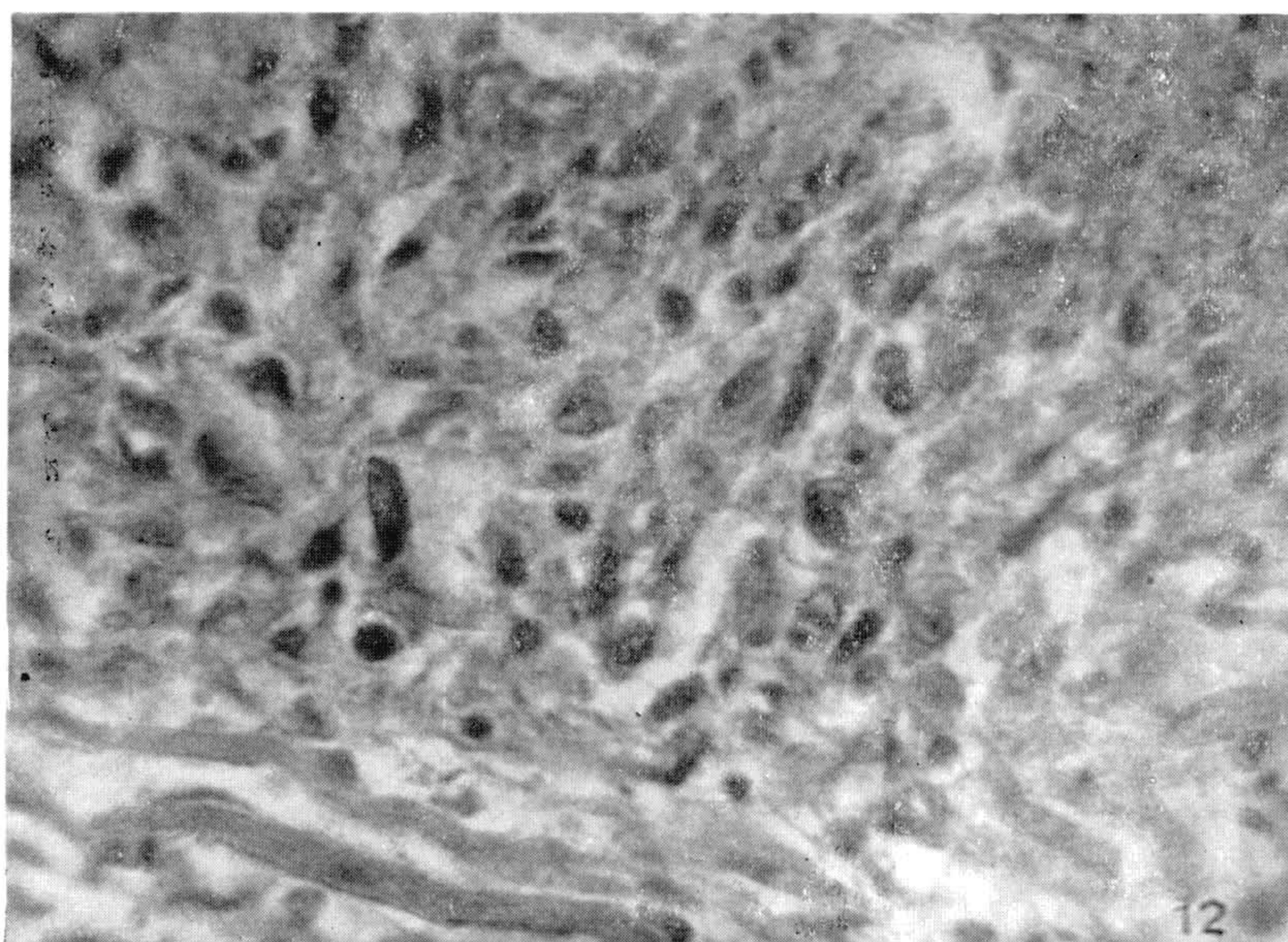
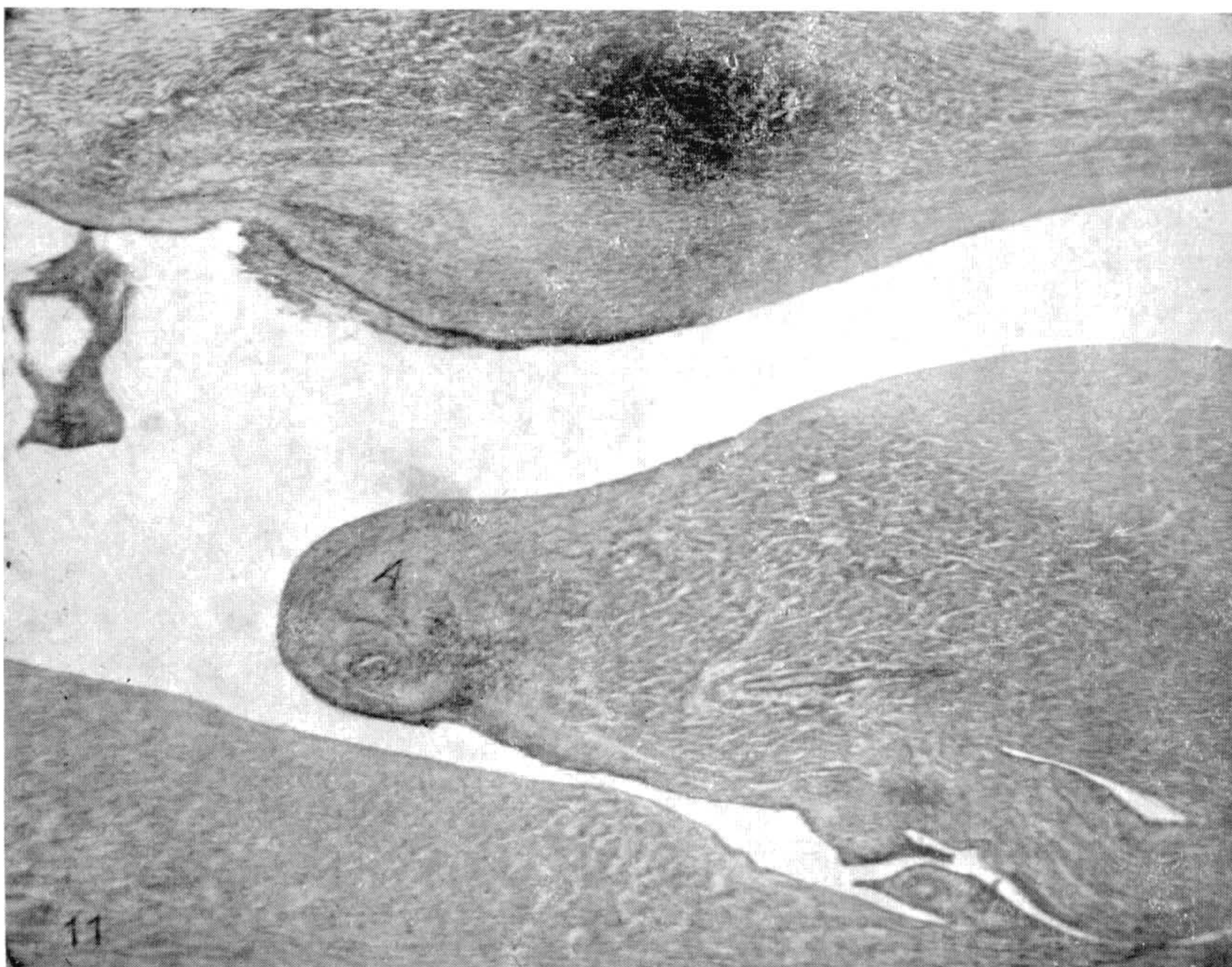Dr. A. Penna de Azevedo : Cardite reumatica especifica com nodulos necroticos macroscopicos.



Dr. A. Penna de Azevedo : Cardite reumatica especifica com nodulos necroticos macroscopicos.



Dr. A. Penna de Azevedo : Cardite rheumatica especifica com nodulos necroticos macroscopicos.



Dr. A. Penna de Azevedo : Cardite reumatica especifica com nodulos necroticos macroscopicos.