

MEMORIAS
DO
INSTITUTO OSWALDO CRUZ

Tomo 32

Anno—1937

Fasciculo 2

**Investigações anatomicas sobre o Nervo Vago
nos Vertebrados ***

pelo

Dr. Benjamin Vinelli Baptista

(Com 20 estampas)

Os estudos anatomo-comparados sobre este importante nervo têm de ha muito preocupado os morphologistas; ainda recentemente, Couloma apresentou um interessante trabalho: « La Terminaison des Nerfs Pneumogastriques chez quelques Vertebrés. « C. R. Ass. des Anatomistes », 38.ème Réunion, 1935; e, nos mesmo, vimos nos occupando do estudo deste nervo no *Bradypus tridactylus*, trabalho publicado nestas Memorias, Tomo 31, Fasc. 2, Maio, e ainda este anno publicámos resultados de nossas investigações em Mammiferos e no Feto Humano, nos Archivos do Instituto Benjamin Baptista.

O presente trabalho, comprehendendo pesquisas executadas em alguns exemplares dos tres grupos primarios de Huxley, é dividido em tres capitulos:

- I) — O Vago em Ichthyopsidios.
- II) — O Vago em Sauropsidios e Mammiferos.
- III) — Considerações finaes e Conclusões.

* Recebido para publicação a 11 de Novembro de 1936 e dado á publicidade em Abril de 1937.

I. O VAGO EM ICHTHYOPSIDIOS

Tivemos á nossa disposição 3 exemplares de *Pimelodus clarias* (Teleosteos) e 3 de *Bufo marinus* (Anuros).

O VAGO NO *PIMELODUS CLARIAS*

ESTUDO DESCRIPTIVO

Emergindo o vago do myelencephalo, de cuja vesicula cerebral originam-se nitidamente, tambem, no sentido craneo caudal, outros nervos craneanos dorsaes: trigemio, facial, acustico e glosso-pharyngeo, apresenta logo o vago, um ganglio achatado no sentido dorso-ventral. (Estampas 1, 2 e 3). Deste ganglio emergem numerosos ramos:

- a) — ramo lateral do vago;
- b) — ramos branchiaes;
- c) — ramo vago-accessorio;
- d) — ramo intestinal.

Ramo lateral do vago (Estampas 3 e 6). — Emergindo do ganglio do vago, dirige-se para fóra, emite um filete que se distribue na porção dorsal da cintura escapular e, attingindo a linha lateral, toma a direcção craneo caudal. Prosegue nesta direcção em nitido intersticio muscular, que delimita os musculos épi dos hyposomaticos, fornecendo uma serie de filetes para a linha lateral e extendendo-se até a nadadeira caudal.

Ramos branchiaes (Estampas 1, 3, 4 e 5). — Descrevem os autores um 1.º ramo branchial do vago, isto é, o destinado ao primeiro arco branchial, e que representa o *nervo glosso-pharyngeo*. Nos especimens estudados o nervo glosso-pharyngêo tem origem bulbar em nivel mais craneal e emerge do craneo por um orificio visivelmente independente, e, no inicio de seu trajecto extracraneal, troca anastomoses com o ganglio do vago, apresentando no mais distribuição classica. Os ramos branchiaes em numero de quatro dividem-se terminalmente em ramificações pré e post-trematica.

Ramo vago-accessorio (Estampas 2, 4 e 5). — Este ramo, o mais caudal dos que emergem do ganglio do vago, fornece uma anastomose para o primeiro nervo spino-occipital, o qual se dirige á raiz da nadadeira peitoral. Este ultimo ramo vagal notoriamente deve equivaler ao « *Nervus accessorius* », não differenciado ainda nos Teleosteos o qual entra morphologicamente na constituição do grupo do vago. Continuando o seu percurso dorso-ventral, o ramo vago-accessorio fornece ramos cardiacos e um filete hypobranchial.

Ramo intestinal (Estampas 1, 4 e 5). — Destacando-se da face ventral do ganglio do vago, apresenta uma direcção inicialmente craneal e contornando o pólo craneal, da bexiga natatoria, descreve uma curvatura, adquirindo, após, uma direcção rectilinea craneo-caudal até sua terminação.

Podemos descrever no ramo intestinal duas porções em seu trajecto, uma de direcção craneal, outra caudal. Da porção inicial emergem filetes cardiacos, esophageanos e vesico-natatorios. Os filetes cardiacos, seguindo a veia cardinal anterior juntamente com os ramos cardiacos provenientes do ramo vago-accessorio, vão ter ao coração. Na segunda porção do seu trajecto passa entre a face ventral da bexiga natatoria e a face dorsal do estomago. Neste nivel notam-se ramos que se dirigem ao canal da comunicação gastro-vesico-natatorio, e que formam uma rêde anastomotica se reunindo com os do lado opposto.

Os nervos intestinaes direito e esquerdo continuando o seu trajecto craneo-caudal apresentam divergencias quanto á sua distribuição terminal. O nervo intestinal direito fornece filetes pancreaticos, gastrico-dorsaes, intestinaes e dirigindo-se para a face ventral do volumoso estomago ahi se esgalha.

O nervo intestinal esquerdo emite ramos hepaticos, gastrico-dorsaes, e ramos que seguindo o trajecto vascular se distribuem ao baço e ás alças intestinaes.

Não se notam anastomoses directas vago-orthosymphathicas, vêem-se, comtudo, partir da cadeia sympathica, em sua porção mais caudal, filetes renaes, genitales e intestinaes.

CONSIDERAÇÕES GERAES

Tentando cooperarmos na interpretação da razão de ser do nervo vago presidir innervação somatica sensitiva tão extensa, por intermedio do ramo lateral, o que evidenciámos em nossas disseccções, forçoso é abor-darmos considerações de ordem morphogenica e physiologica sobre o importante systema lateral; differenciação morphologica esta que se observa nos animaes aquaticos branchiados.

Sappey, no seu monumental trabalho: « Études sur l'Appareil Mucipare et sur le Système Lymphatique des Poissons », Paris 1880, diz textualmente, á pag. 42: « Les poissons osseux ne possèdent ni glandes mucipares ni conduits muqueux glandulaires. On n'observe à la surface de leur corps que de conduits muqueux non glandulaires, ou conduits divisés, conduits ramifiés. L'appareil mucipare chez eux est donc beaucoup plus simple ». E mais adiante explica como se processa a lubrificação nestes peixes: « Mais s'ils ne possèdent ni glandes, ni con-

duits mucipares, le mucus chez eux ne fait pas cependant absolument défaut. Seulement au lieu de prendre la forme d'un liquide visqueux, il existe à l'état de principe immediat qui entre comme élément dans la constitution de leurs écailles et qui se degage moléculairement, en vertu d'une sorte d'exsudation, sous l'influence du milieu ambiant », e assim confirma elle: « le principe lubrifiant, se trouve ainsi plus uniformément réparti ».

E á pagina 51, em suas conclusões relativas ao aparelho muciparo, descreve o notavel morphologista francez: « Les conduits non glandulaires sont situés dans l'épaisseur de la peau; ils représentent de véritables sinus et paraissent destinés, chez certains poissons, et peut-être chez tous, à recueillir les impressions tactiles ».

É visível nos exemplares por nós estudados uma verdadeira linha que lateralisa o corpo destes vertebrados, extendendo-se da cabeça até a nadadeira caudal; esta zona linear que chama logo a attenção do observador é devida ao arranjo e disposição das escamas, e recebeu o nome universal de *linha lateral*. Os conductos muciparos não glandulares, na expressão de Sappey, e ricamente innervados, situados na espessura da pelle e em numero de 2, um direito, outro esquerdo, occupam esta linha lateral e são destinados a recolher as impressões tactis.

Os estudos de Strong, Herrick, Johnston e Landacres apoiados pelo embryologista Brachet concluem que se deve dividir o systema nervoso craneano em dois grandes grupos de elementos: somaticos e visceraes, comprehendendo ambos uma parte motora e outra sensorial. O systema somatico motor é representado, anatomicamente, pelas raizes ventraes que innervam os musculos myotomias, e são representadas pelos nervos motor ocular commum, pathetico, motor ocular externo, e, accessoriamente, pelo hypoglosso. O systema splanchnico ou visceral motor innerva a musculatura oriunda das laminas lateraes, isto é, os musculos visceraes, e comprehende: os ramos motores do trigemio, do facial, do glosso-pharyngeo e do vago. A parte sensorial splanchnica ou visceral comprehende: *a*) os nervos servindo á sensibilidade splanchnica geral e que attingem as mucosas em terminações livres intraepitheliaes; *b*) os nervos servindo á sensibilidade visceral e especial: gustação, composição da agua, diluição do oxygenio, etc., e cujo orgão receptor é um botão intraepithelial (botões gustativos da bocca, do operculo, das branchias, etc.), e Landacres, citado em Brachet em seu « *Traité d'Embryologie des Vertébrés* » — (1935), diz á pagina 426: « les cellules ganglionnaires de ce système splanchnique spécialisé procèdent exclusivement des placodes épibranchiales ». A parte sensorial somatica, comprehende por sua vez: uma porção que serve á sensibilidade cutanea geral, e se distribue

em ramificações livres á pelle; e outra servindo á sensibilidade somática especial e destinada a perceber as vibrações do mundo exterior, compreendendo: o ouvido e os órgãos dos sentidos da linha lateral, e formando, em conjuncto, o *systema acustico-lateral*.

A innervação destes órgãos da linha lateral corre, pois, por conta de um *systema nervoso somato-sensorial* especial de larga distribuição, o *systema lateral*.

— : : —

L. Vialleton descreve o grupo acustico-lateral, funcionalmente presidindo as percepções das vibrações exteriores, e o nervo leteral; compreendendo, este, um segmento pré-auricular cujas fibras de distribuição craneal confundem-se com as fibras do trigemio, e outro segmento, post-auricular, representado por um grosso ramo provido de um ganglio, e que se acolla ao vago sobre uma parte do seu trajecto; depois este grosso ramo do vago, se separa formando um longo nervo chamado ramo lateral do vago, que se estende até a cauda. Os dois segmentos acima descriptos são reunidos por uma anastomose longitudinal. Esta é a disposição mais aceita pelos zoologistas.

Milne Edwards em suas «*Léçons sur la Physiologie*» (1874), cita nos Teleosteos a existencia de um nervo que se assemelha muito ao nervo lateral e que resulta da anastomose de um ramo ascendente do pneumogástrico e de um ramo recorrente intracraneano do nervo trigemio, dando dois ramos, sendo que o principal é designado communmente sob o nome de nervo dorsal e que é particular aos Teleosteos. Descreve tambem este autor um ramo cutaneo do vago sob o nome de nervo lateral.

Gegenbaur em sua «*Anatomie Comparée*» (1874), estudando o trigemio, descreve tambem este ramo dorsal e o considera como ramo lateral do trigemio, e assim relata á pag. 701: «*Là prend aussi naissance un nerf, qu'on designe sous le nom de rameau lateral, qui reçoit une branche du nerf vague et se prolonge chez beaucoup de Téléostiens très loin, le long de la crête dorsale. Il s'unit sur son trajet à des ramifications des branches dorsales des nerfs spinaux, et dessert les nageoires verticales de cette partie du corps*».

A melhor descripção existente sobre o *Systema Lateral* encontra-se no «*Vergleichende Anatomie der Wirbeltiere*» von J. E. Ihle, P. N. von Kampen, H. F. Nierstrasz und J. Versluys, Berlin 1927.

Vê-se nesta obra uma eschematização em que esses autores citam separadamente o «*lateralis facialis*» e o «*lateralis vagi*», mencionando fibras que, emergindo de um ganglio annexo do facial, attingem cranealmente o ganglio do trigemio, confundem-se com as fibras deste nervo e constituem tres ramos: o ophtalmico superficial, o buccal e o man-

dibular, e tambem fibras emergindo do vago que se dirigem caudalmente constituindo o seu ramo lateral. No entretanto não admittem estes anatomistas uma real independencia destes dois nervos ou ramos lateraes, lendo-se á pagina 462: « Die Selbständigkeit des Lateralissystems äussert sich aber nicht nur darin, dass seine Fasern sich zu besonderen Nerven vereinigen können; die Selbständigkeit geht sogar so weit, dass oft eine Anastomose auftritt zwischen den Lateralisfasern des Facialis und des Vagus: der *R. recurrens*, welcher das Facialisganglion mit dem des Vagus vereinigt; als höchster Grad der Vereinigung ist dann weiter beobachtet, dass alle Lateraliselemente zusammen mit den Acusticusfasern ein gemeinschaftliches Zentrum im Gehirn besitzen: den Lobus acustico lateralis in dem Myelencephalon ».

Nos especimens que dissecámos vimos nitidamente emergir do myelencephalo, duas raizes acoladas e que logo após um percurso de 1 millimetro divergem uma em sentido craneal e outra caudal.

A raiz craneal apresenta logo um volumoso e extenso ganglio que identificamos ser o do trigemio; do polo craneal deste ganglio emergem 3 ramos somaticos sensoriaes: ophtalmico, buccal e mandibular externo. A raiz caudal é tambem dotada de um ganglio, porém de menor volume e que se reune ao ganglio do trigemio por uma anastomose longitudinal, (Estampa 2). Ventralmente a este ganglio e em intimas relações emerge do myelencephalo o acustico que logo se perde no rudimentar orgão auditivo. Do ganglio da raiz caudal, que podemos affirmar representar ella o facial, emerge um unico e volumoso tronco nervoso, que podemos denominal-o segundo os varios autores já citados: nervo dorsal do Teleosteos, nervo lateral, ou melhor *ramo lateral do facial* (Estampas 1, 2 e 6), o qual em sentido craneo-caudal prosegue na região episomatica em trajecto subcutaneo. Este ramo envia a 5 millimetros de sua emergencia do ganglio, uma anastomose para o 1.º nervo rhacheão (Estampas 1 e 2), e fornece em seu longo trajecto até a nadadeira caudal outras anastomoses para os demais nervos rhacheãos.

Não encontramos anastomose alguma deste ramo para o nervo vago, nem para o seu ramo lateral. Observa-se evidentemente uma independencia dos dois grupos de fibras somato sensoriaes, provindo um do facial e o outro do vago; no entretanto sabemos ser esta independencia simplesmente peripherica ou extra neuraxial, pois, mesmo na opinião de autores já anteriormente citados, todas estas fibras que presidem essa sensibilidade especial, a da linha lateral, devem provir de um centro myelencephalico unico commum aos elementos do systema lateral e ás fibras do acustico. Este centro commum, denominado por

uns lobo acustico-lateral e que póde ser analogo ao que Fritsche, citado por Edmond Perrier denominou: Lobo do Nervo Lateral. Lê-se no Tratado de Zoologia de Edmond Perrier (1903), fasc. VI, á pag. 2532, a proposito do estudo do cerebro posterior, quando descreve os referidos lobos: « Ces formations occupent la même place que les lobes électriques des Torpilles; mais leur prolongement cylindrique chemine dans la région des nerfs trijumeau et vague pour se rendre à des organes des sens tégumentaires très développés chez les Baudroies ».

Swan, citado por Milne Edwards, diz que o nervo lateral é o representante nos peixes do nervo accessorio de Willis.

B. Sekita, em um interessante trabalho do « Anatomischen Institutes der Kaiserlichen Universität Kyoto », Serie A. — « Ueber das Lateralnervensystem der Fische », cita tambem esta interpretação e afirma a existencia de anastomoses do nervo lateral (ramo do vago) com o ramo ventral nos nervos racheânos, anastomoses essas já descritas por Milne Edwards em sua obra magistral. « *Léçons sur la Physiologie et l'Anatomie Comparée* », onde se lê á pagina 342, volume 11: « Il consiste essentiellement en un cordon tantôt simple, tantôt double, que longe la ligne latérale dans toute l'étendue du corps et va se ramifier dans la nageoire caudale après avoir fourni chemin faisant beaucoup de filets, dont les uns s'anastomosent d'ordinaire avec les nerfs intercostaux et les autres se distribuent au système tégumentaire et à ses dépendances. On la désigne sous le nom de nerf latéral ». Outro-sim a sua distribuição não se limitando ao territorio cutaneo da linha lateral, vae tambem attingir os musculos latero-ventraes. Julgo eu ser esta distribuição na musculatura hyposomatica do ramo lateral do vago, descripta por B. Sekita, função das anastomoses com os ramos ventraes dos nervos racheânos.

Analizando-se, embóra em linhas geraes, o processo morphogenetico do vago e dos demais nervos craneanos dorsaes, encontramos explicada a invasão do tronco por alguns destes elementos nervosos craneanos, assim é conhecido hoje o modo de formação á custa da crista ganglionar craneana dos tres complexos ou grupos ganglionares: do trigemio, do acustico-facial e do vago.

Os estudos embryologicos, em vertebrados inferiores, concluem entrar na constituição destes grupos ganglionares, os placodios, isto é, espessamentos epiblasticos que se relacionam com a crista, como bem descrevem entre outros Brachet e o Professor Celestino da Costa.

Brachet cita com relação a estes grupos ganglionares: os placodios ophtalmico e maxillar affectos ao trigemio; o placodio auditivo, situado em relação primitivamente ao III e ao IV somitas; os placodios

epibranchiaes, que correspondem um a cada fenda branchial, e que se prendem á sensibilidade visceral, especial, gustativa; e placodios menores, dorso-lateraes, os da linha lateral. Estes são os mais precoces a surgir, e se dividem em pré- e post-auditivos. Os pré-auditivos recobrem os arcos hyoidêo e mandibular, as regiões maxillar e frontal, julgados até um certo tempo dependerem do trigemio, são ligados hoje ao facial; os post-auditivos se estendem para a região occipital e invadem progressivamente o tronco, entrando na constituição das linhas lateraes.

As linhas lateraes constituem uma longa area somatico-sensorial especialmente organizada para a percepção das vibrações do meio ambiente e se tornam, pois, nos Teleosteos, de aparelho auditivo rudimentar, equivalentes a um verdadeiro aparelho de orientação e quiçá de defeza.

Apresenta-se, portanto, bem desenvolvida nestes animaes, uma verdadeira rêde nervosa de distribuição cutanea presidindo a tão diferenciada função sensorial, entrando na constituição do systema nervoso lateral.

RESUMO

- I— O autor verificou não haver nos *Pimelodus clarias* anastomose alguma, peripherica, entre o ramo lateral do facial e o vago.
- II— Nos exemplares estudados existe independencia do glosso-pharyngêo.
- III— Emergem do ganglio do vago varios ramos distinctos em: ramo lateral do vago, ramos branchiaes, ramo vago accessorio e ramo intestinal.
- IV— Não foram encontradas nos especimens dissecados anastomoses directas vago-orthosymphaticas.
- V— Nos Teleosteos observa-se um grande desenvolvimento e predominio do vago sobre o orthosymphatico.

— : : —

O VAGO NO *BUFO MARINUS*

O vago emergindo do bulbo por duas raizes apresenta logo ao sahir do craneo um volumoso ganglio (Estampa 7). Partem deste gan-

glio tres ramificações nitidas: *a*) nervo glosso-pharyngeo, que se dirige á região sob-lingual; *b*) ramo anastomotico para o plexo brachial; *c*) tronco do vago (Estampas 7 e 8).

O ramo anastomotico, em sentido caudal, antes de attingir o 2.º nervo cervical, emite filetes para o 1.º, o qual então se dirige aos musculos hypo-branchiaes. O 2.º e 3.º nervos cervicaes, reunindo-se, constituem o plexo brachial (Estampa 7).

Tronco do vago (Estampas 7, 8 e 9). — Descrevendo uma curvatura dorsalmente ao musculo temporal, e cruzando a sua face externa, adquire trajecto dorso-ventral. Tornando-se então intra-cavitario, segue a vago direcção craneo caudal até a sua terminação.

Na porção inicial do seu trajecto emite o tronco do vago, ramos cutaneos, glandulares (parotoidianos) e vasculares, seguindo o trajecto dos grossos vasos cutaneos, ramos esses, que podemos denominar superficiaes. Ao penetrar na cavidade splanchnica o vago é cruzado externamente pelo 1.º nervo cervical e pelo plexo brachial, fornecendo filetes aos vasos brachiaes. Em seu percurso intra-cavitario fornece diversos ramos: pharyngeos, tracheaes, vasculares, cardiacos, pulmonares e esophageanos.

Os inumeros ramos esophageanos, direitos e esquerdos, anastomosam-se entre si, formando um rico plexo periesophageano. Deste plexo divergem filetes gastricos, hepaticos e intestinaes.

Observamos nos 3 especimens estudados uma abundante distribuição ortho-sympathico-visceral (Estampa 8). Não notamos, no entanto, ao nivel da terminação dos filetes vagaes gastro-entero-ventraes e gastro-entero-dorsaes nitidas anastomoses vago-orthosympathicas.

RESUMO

- I — O autor verificou nos especimens estudados, ramos somaticos do vago de distribuição cutanea extensa.
- II — Notou a anastomose do vago com o 1.º e 2.º nervos cervicaes.
- III — Os dois troncos vagaes, direito e esquerdo, anastomosam-se amplamente ao nivel do esophago, constituindo um rico plexo periesophageano.
- IV — Do plexo periesophageano partem ramos gastricos, hepaticos e intestinaes.

V — O orthosympathico, bem diferenciado em sua distribuição splanchnica, não troca nitidas anastomoses com os ramos gastro-intestinaes do vago.

— : : —

II. O VAGO EM SAUROPSIDIOS E MAMMIFEROS

O VAGO NA *PSEUDOBOA CLOELIA*

Emergindo do bulbo por duas raizes que se reúnem num ligeiro espessamento, sahe do craneo por orificio independente, anastomosando-se com o hypoglosso (Est. 10), e fornecendo filetes vasculares, pharyngeos e tracheaes. Seguindo uma direcção craneo-caudal acola-se á veia cava anterior, emittindo durante seu trajecto: filetes vasculares, tracheaes e esophageanos.

Proseguindo seu percurso, sempre acolado á veia cava anterior (Est. 10) cruza dorsalmente a veia azygos, attinge o coração emittindo filetes cardiacos, tracheas, e apresenta então diversidade de percurso e distribuição conforme o lado.

Vago esquerdo (Estampa 11). — Após cruzar a veia azygos prosegue junto ao pericardio e, ao nivel do apice ventricular, divide-se em dois ramos: *a*) ramo esophageano que se distribue na face dorsal do esophago, após fornecer ramos tracheaes e pulmonares; *b*) ramo anastomotico para o vago direito que concorre á formação do *tronco unico vagal*.

Vago direito (Estampa 10). — Cruzando a veia azygos segue junto ao pericardio, emite ramusculos vasculares, pulmonares, e recebe a anastomose do vago esquerdo, constituindo-se assim um *tronco unico vagal*.

TRONCO UNICO VAGAL

(Estampas 10 e 11)

Este tronco unico constituido ao nivel do apice ventricular e dorsalmente á veia cava posterior, segue trajecto craneo-caudal entre a face ventral dos pulmões e a referida veia cava. Ao nivel do figado, contorna-o a esquerda, e se distribue terminalmente no estomago. Neste longo trajecto o tronco unico emite diversos ramos: ramos vasculares, esophageanos, pulmonares e hepaticos.

Todas estas visceras recebem tambem filetes das cadeias orthosympathicas (Estampa 11).

RESUMO

- I — Os vagos, direito e esquerdo, são independentes até a região cardíaca.
- II — Os vagos, direito e esquerdo, anastomosam-se ao nível do apice ventricular, constituindo-se assim um *tronco unico vagal*.
- III — O tronco vagal unico termina ao nível do estomago.
- IV — O orthosympathico, representado por tenues cadeias ganglionares, emite innumerous filetes de larga distribuição visceral.
- V — Póde-se admittir a existencia de anastomoses vago-orthosympathicas indirectas, em suas terminações visceraes.

— : : —

O VAGO NO *GALLUS DOMESTICUS*

O vago origina-se no bulbo por duas raizes e logo ao emergir do craneo apresenta um espessamento: ganglio nodosum, ao nível do qual troca intimas anastomoses com o hypoglosso, recebendo a seguir uma anastomose do accessorio.

O hypoglosso (Estampas 12 e 14), apresenta interessante disposição de seu ramo descendente, o qual recebe multiplas anastomoses do vago e, margeando a veia jugular em sua face ventral, termina em varios ramos que se distribuem aos musculos infra-hyoideos, á trachéa, e ao esophago. Terminação esta interpretada como sendo fibras do vago que lhe chegam por intermedio das anastomoses citadas. Notamos ligeira divergencia entre o descendente esquerdo e o direito; assim o esquerdo tem, num percurso de 6 cms., a distribuição que citamos acima; o direito, muito mais longo, 16,5 cms., estende-se por todo o comprimento do pescoço, distribuindo-se terminalmente no enorme diverticulo esophageano, vulgarmente chamado papo.

O vago em seu longo trajecto extra-craneano apresenta tres segmentos distinctos em: cervical, dorsal e abdominal.

SEGMENTO CERVICAL

(Estampas 12 e 14)

Lado esquerdo (Estampa 12). — Abaixo do ganglio nodosum o vago emite um grosso ramo em direcção ventral, o qual cruzando a veia jugular troca varias anastomoses com o hypoglosso e seu ramo descen-

dente; distribue-se ao pharynge e ao larynge. Continuando o seu trajecto craneo-caudal o vago esquerdo acola-se á face dorsal da veia jugular, e, após 7 cms. de percurso, contorna esta veia seguindo então pela face ventral da mesma, assim attingindo o thorax. Emite neste trajecto ramos vasculares e tracheaes.

Lado direito (Estampa 14). — Deste lado o vago segue sempre acollado á face dorsal da veia jugular em todo o seu percurso cervical, e apresenta distribuição analoga a do lado esquerdo, faltando, comtudo, os ramos tracheaes, os quaes são exclusivos do ramo descendente do hypoglosso.

SEGMENTO THORACICO

(Estampas 12 e 13)

Lado direito. — Apresenta relações e distribuição analogas ás do da veia jugular, cruza dorsalmente a veia cava superior e o tronco arterial brachio cephalico esquerdo; cruza a seguir, ventralmente, o pediculo pulmonar esquerdo e attinge o abdomen.

Neste trajecto emite os seguintes ramos:

a) ramos vasculares; *b)* ramos tracheo-bronchicos; *c)* ramos esophageanos; *d)* ramos cardiacos; *e)* ramos pulmonares.

Lado direito. — Apresenta relações e distribuição analogas ás do lado esquerdo, salvo abaixo do hilo pulmonar, em que o vago, desviando-se da direita para a esquerda, cruza dorsalmente a veia cava inferior, dirigindo-se ao abdomen.

SEGMENTO ABDOMINAL

(Estampas 13 e 15)

Logo abaixo do diaphragma os dois vagos anastomosam-se em alça ventro-esophageana. Desta alça partem ramos esophageanos e gastricos.

Dos ramos gastricos, os principaes, seguindo a face lateral direita do pro-ventriculo, vão, constituindo *troncos terminaes*, se anastomosar com os nervos esplanchnicos, direito e esquerdo; estes, já préviamente anastomosados entre si ao nivel da origem da arteria celiaca.

Constitue-se assim uma verdadeira rêde anastomotica vago-orthosympathica, o plexo celiaco, donde emergem innumerós filetes de distribuição visceral.

RESUMO

- I — Os vagos, direito e esquerdo, apresentam divergencias no trajecto cervico-thoracico.
- II — Os vagos, direito e esquerdo, constituem alça ventro-esophageana logo abaixo do diaphragma.
- III — Partem da alça ventro-esophageana troncos terminaes, que entram na constituição de uma rêde anastomotica vago-orthosympathica com as fibras dos nervos esplanchnicos, estes já préviamente anastomosados ao nivel da origem da arteria celiaca.

— : : —

O VAGO NO *ERINACEUS EUROPAEUS*

O nervo vago tem sua origem aparente no sulco collateral dorsal do bulbo, sahindo do craneo por buraco basal commum ao glosso pharyngêo e ao accessorio.

Em seu trajecto extracraneano apresenta os segmentos cervical, thoracico e abdominal.

SEGMENTO CERVICAL

(Estampa 16)

Semelhante nos dois lados, quer no percurso e nas relações, quer mesmo na sua distribuição. Assim, ao emergir do craneo margeando a veia jugular interna apresenta o ganglio nodosum, sendo cruzado externamente pelo hypoglosso. Proseguindo o seu trajecto entra na constituição do feixe vasculo nervoso carotidiano, margeado pela cadeia sympathica, e alcança assim o thorax.

Fornece neste percurso, além de anastomoses para o glosso-pharyngêo, accessorio, hypoglosso e ganglio cervical superior do sympathico, os seguintes ramos: pharyngêo, laryngêo superior, vasculares, cardiaco superior, filetes thymicos, tracheaes e esophageanos.

Nota-se nitida alça do hypoglosso com formação e distribuição classicas.

SEGMENTO THORACICO

Lado esquerdo (Est. 16). — Penetrando no thorax, cruza ventralmente a crossa da aorta e dorsalmente o pediculo pulmonar, prosegue

ventralmente ao esophago e atravessa assim o hiatus esophagico do diaphragma.

Neste trajecto, após receber filetes anastomoticos do ganglio cervical inferior do sympathico, emite os seguintes ramos: vasculares, thymicos, filetes cardiacos superiores, o recorrente ou laryngêo inferior, do qual emerge o filete cardiaco médio; ao nivel do pediculo pulmonar fornece uma pleiade de ramos distinctos em vasculares, tracheo-bronchicos, pulmonares e cardiacos inferiores. Attingindo em seguida o esophago emite um primeiro ramo descendente que, margeando o esophago em sentido ventro-dorsal, colloca-se dorsalmente a este orgão anastomosando-se com o ramo descendente do vago direito. Fornece ainda o vago esquerdo filetes esophageanos, pleuraes, vasculares; recebe um ramo anastomotico do vago direito, formando assim uma alça ventro esophageana. Prosegue o vago esquerdo, após receber esta anastomose, ventralmente ao esophago, fornecendo-lhe ramos, e emite um segundo ramo descendente, que, em sentido ventro-dorsal, vae entrar na constituição do *tronco dorso-esophageano*. O vago esquerdo continuando o seu trajecto mediastinal constitue o *tronco ventro-esophageano*, que penetra no abdomen.

Lado direito (Est. 17). — Ao penetrar no thorax margeando a trachéa, cruza ventralmente a arteria brachial direita, dorsalmente a veia cava anterior, internamente a crossa da azygos e dorsalmente o pediculo pulmonar. Prosegue o seu trajecto mediastinal, margea o esophago, e colloca-se dorsalmente a este orgão assim dirigindo-se ao abdomen.

Em este percurso recebe logo no inicio uma anastomose do ganglio cervical inferior do sympathico, e emite ao cruzar a arteria brachial o nervo recorrente ou laryngêo inferior do qual emerge o filete cardiaco médio. Fornece em seguida os filetes thymicos, cardiacos inferiores, tracheaes vasculares, e, ao nivel do pediculo pulmonar, emite multiplos ramos que se entrelaçam e que podemos distinguir em: ramos tracheo-bronchicos, pleuro-pulmonares, ramo anastomotico para o vago esquerdo, e ramos esophageanos.

Emitte ainda um ramo descendente que margeando o esophago, parallelamente ao nervo vago direito, com elle troca anastomoses e, dirigindo-se dorsalmente ao esophago, fornece-lhe ramos e vae se anastomosar com o primeiro ramo descendente do vago esquerdo. Constitue-se de tal modo um tronco nervoso que por sua vez vae se anastomosar com o proprio vago direito e com o segundo ramo descendente do vago esquerdo, formando-se o *tronco vagal dorso-esophageano* (Est. 16 e 17), que attinge o abdomen atravez o hiatus esophagico do diaphragma.

O vago direito após ter cruzado o pediculo pulmonar alcança o esophago, emite-lhe ramos assim como á pleura, e margeando o eso-

phago dirige-se para sua face dorsal indo entrar na constituição, como acima descrevemos, do *tronco vagal dorso-esophageano*.

SEGMENTO ABDOMINAL

Attingem o abdomen dois troncos vagues, um dorso e outro ventro-esophageano.

Tronco ventro-esophageano. — Distribue-se na face ventral do estomago após ter emittido filetes esophageanos e fornece o ramo hepatico.

Tronco dorso-esophageano (Est. 16). — Após ter emittido filetes esophageanos e gastricos dorsaes, divide-se em ramos esquerdos e direitos.

Ramos esquerdos (Est. 16). — Alcançam volumoso ganglio ovoide situado ventralmente ao pilar esquerdo do diaphragma; vindo ter tambem, a este ganglio, o esplanchnico esquerdo; constitue-se assim nitida alça vago-orthosymphathica.

Ramos direitos (Est. 18). — Estes ramos vão constituir tambem alça vago-orthosymphathica com o esplanchnico direito, por intermedio de um não menos volumoso ganglio situado ventralmente ao pilar diaphragmatico direito.

Destas alças terminaes vago-orthosymphathicas partem numerosos ramos de distribuição plexiforme visceral, em cujas malhas nervosas não nos foi possivel distinguir fibras exclusivamente vagues.

RESUMO

- I — Na região cervical não se observa cordão unico vago sympathico.
- II — Attingem o abdomen dois troncos vagues: um ventro, outro dorso-esophageano, formados no percurso mediastinal por anastomoses trocadas entre o vago direito e o esquerdo.
- III — O tronco ventro-esophageano é de distribuição terminal gastro-hepatica.
- IV — O tronco dorso-esophageano entra na constituição de duas alças terminaes vago-orthosymphathicas.
- V — Das alças terminaes vago-orthosymphathicas originam-se numerosos ramos de distribuição plexiforme, vasculo-visceral, em cujas malhas nervosas, foi impossivel ao autor, mesmo com auxilio de lentes, distinguir filetes exclusivamente vagues.

O VAGO NO *FELIS DOMESTICUS*

O vago emerge do bulbo pelo sulco collateral dorsal, sahe do craneo por orificio basal commum ao glosso pharyngeo e ao accessorio, mantendo com estes nervos intimas connexões, e apresenta em seu longo percurso extracraneario tres segmentos: cervical, thoracico e abdominal.

SEGMENTO CERVICAL

(Estampas 19 e 20)

Logo ao emergir do craneo é cruzado pelo hypoglosso, para o qual envia anastomoses e a seguir apresenta um nitido espessamento, o ganglio nodosum, o qual, ventralmente situado ao ganglio cervical superior do sympathico, recebe delle anastomoses. O hypoglosso emite o classico ramo descendente, aliás sem formar alça. Proseguindo seu trajecto cervical, acóla-se o vago á cadeia sympathica, constituindo um cordão aparentemente unico, vago sympathico, que segue na bainha da arteria carotida primitiva, externamente a esta arteria.

No terço inferior do trajecto cervical, o sympathico se afasta para fóra e dorsalmente ao vago, indo se continuar com a cadeia sympathica thoracica. Nota-se neste trajecto em torno da arteria brachial, uma alça nervosa sympathica, a alça de Vieussens (Est. 20).

O vago, sempre margeando a carotida primitiva, attinge o thorax, sendo cruzado ventralmente pelo nervo phrenico. Chamou a nossa attenção o modo de formação do nervo phrenico. (Ests. 19 e 20); originava-se este nervo por duas raizes perfeitamente separadas, uma provindo do V^o nervo cervical, e outra de uma anastomose que unia o VI^o ao VII^o nervo cervical, isto é, do proprio plexo brachial.

Estas duas raizes passavam uma ventralmente e outra dorsalmente á veia brachial, dirigindo-se isoladamente ao mediastino ventral onde se reuniam para attingir o diaphragma.

Apresenta o vago, em seu trajecto cervical, percurso, relações e distribuição semelhante nos dois lados, e emite os seguintes ramos: auricular, pharyngêo, laryngêo superior, vascular, tracheaes e esophageanos.

SEGMENTO THORACICO

Lado esquerdo (Est. 19). — Ao penetrar no thorax segue o trajecto da carotida primitiva fornecendo filetes vasculares e cardiacos superiores, cruza ventralmente a crossa da aorta, emittindo o recorrente, do qual se destacam filetes cardiacos medios; e, proseguindo, emite

filetes cardiacos inferiores e cruza dorsalmente o pediculo pulmonar para attingir a face ventral do esophago.

Ao nivel do pediculo pulmonar emite uma pleiade de ramos, distinctos em: pleuro-pulmonares, tracheo-bronchicos, e vasculares.

Logo após cruzar o pediculo pulmonar, o vago esquerdo emite um ramo descendente que, em trajecto craneo-caudal e ventro-dorsal, emite filetes esophageanos e vae se anastomosar dorsalmente ao esophago com o vago direito. Recebe o vago esquerdo a seguir uma anastomose do vago direito, formando uma alça ventro-esophageana, e, proseguindo o seu trajecto ventralmente ao esophago, emite filetes esophageanos, vasculares, pleuro-pulmonares, constituindo-se então o *tronco vagal ventro-esophageano*.

Lado direito (Est. 20). — Ao penetrar no thorax emite filetes cardiacos superiores, vasculares e tracheas, cruza ventralmente a arteria bracheal, emite o ramo recorrente do qual emergem filetes cardiacos médios, e, lateralizando a trachéa, recebe anastomose do 1.º ganglio sympathico thoracico. Neste nivel, o vago direito fornece ramos cardiacos inferiores e cruza internamente a crossa da azygos. Em seu trajecto mediastinal, dorsalmente ao pediculo pulmonar, emite innumeros ramos distinctos em: pleuro-pulmonares, tracheo-bronchicos, vasculares. Após haver cruzado o pediculo pulmonar, emite o vago direito um ramo que cruzando a face ventral do esophago, vae constituir a alça ventro-esophageana anastomosando-se com o vago esquerdo. Proseguindo o seu trajecto dirige-se obliquamente em sentido ventro-dorsal, lateralmente ao esophago, fornecendo filetes vasculares, esophageanos e pleuraes; e attingindo então a face dorsal do esophago vae se anastomosar com o ramo descendente do vago esquerdo no terço inferior do esophago thoracico, constituindo-se assim um alça dorso-esophageana, da qual emerge o *tronco vagal dorso-esophageano*.

SEGMENTO ABDOMINAL

Attingem o abdomen dois troncos vagaes, um ventro-esophageano, e outro dorso-esophageano, disposição aliás analogá aos demais mamíferos que temos disseccado.

Tronco ventro-esophageano. — Fornece filetes esophageanos e termina se esgalhando na face ventral do estomago, fornecendo filetes hepaticos.

Tronco dorso-esophageano. — Fornece ramos á face dorsal do estomago e se divide terminalmente em ramos esquerdos e direitos.

Os ramos esquerdos e direitos, dirigem-se obliquamente para fóra e vão se anastomosar na face ventral dos pilares diaphragmaticos, respectivamente com os esplanchnicos esquerdo e direito, constituindo-se assim duas rêdes anastomoticas vago-orthosympathicas onde em suas connexões notamos ganglios asteriformes relativamente volumosos.

Destas rêdes anastomoticas partem então numerosos ramos de distribuição vasculo-visceral.

RESUMO

- I — No segmento cervical nota-se a constituição de um cordão unico vago-sympathico aparentemente indiviso.
- II — Encontra-se no especimen estudado a formação de uma alça ventro-esophageana e outra dorso-esophageana, alças estas já encontradas pelo autor em outros mammiferos e estudadas em publicações anteriores.
- III — Constituem-se dois troncos vagues terminaes periesophageanos, aos quaes concorrem fibras do vago direito e esquerdo.
- IV — Encontrou o autor no exemplar estudado duas alças terminaes vago-orthosympathicas, donde partiam ramos de distribuição vasculo-visceral.
- V — Nas ricas distribuições plexiformes, que emergiam das duas alças terminaes vago-orthosympathicas, foi impossivel ao autor distinguir, mesmo com auxilio de lentes, ramificações exclusivamente vagues.

III. CONSIDERAÇÕES FINAES e CONCLUSÕES.

CONSIDERAÇÕES FINAES

Não mais concorrendo nos amniotas, os placodios dorso-lateraes, á formação dos complexos ou grupos ganglionares primitivos, trigemio, acustico-facial e vago, á custa de cujos placodios o ramo lateral do vago, nos branchiados, se expande e ganha progressivamente o tronco, julgo não ser justificavel a insistencia de Gegenbaur, Vialleton, Poirier e outros anatomistas em encontrar uma homologia num dos ramos do nervo vago, tão bem diferenciado nestes animaes, com o dito ramo lateral.

Esta homologia é observada num ramusculo sensitivo, o auricular; outros morphologistas encaram este ramusculo como uma simples anas-

tomose do nervo vago com o facial. Van Gehuchten descreve, no homem, além deste ramusculo cutaneo, um outro ramusculo sensitivo, o meningêo. Este ramusculo auricular do vago, já citado no homem por Cruveilhier foi tambem no homem objecto de um exhaustivo estudo de Frohse, cujas conclusões são transcriptas na Anatomia Humana de Poirier, tomo 3.º (1901), que aliás dedica a este ramo do vago especial atenção.

Perde o vago nos Sauropsidios e nos mammiferos, definitivamente, a sua função somato-sensorial especial, o que se deduz de sua propria morphogenese estudada nos vertebrados pulmonados.

Pela differenciação do glosso pharyngêo, perde o vago a sua função sensorial visceral especial: a gustativa.

Resta ao vago nos Sauropsidios e Mammiferos, além da innervação de um grupo muscular visceral, os musculos laryngêos, á qual função se pode ligar a innervação dos musculos estriados do pharynge, uma rica distribuição organo-vegetativa.

Esta função primordial do vago é presidida fundamentalmente pelo ramo intestinal, ramo constante em todos os vertebrados, e que largamente se expande, equivalendo tambem a uma invasão progressiva do tronco, o que é de facil interpretação.

Este ramo intestinal, que corresponde ao segmento thoraco-abdominal do vago, não mais contém, na opinião de Delmas, fibras cerebro-espinhaes, constituindo assim segmento exclusivamente vegetativo: o parasymphico bulbar.

Esta progressiva invasão thoraco-abdominal do parasymphico bulbar é devida ao desenvolvimento gradativo da cavidade visceral commum, e posteriormente tambem ao seu septamento, que acarreta caudalmente as visceras da futura cavidade abdominal.

Este septamento se inicia nos peixes que já apresentam em sentido caudal uma invaginação, a invaginação pericardica da cavidade visceral commum que se aprofunda nos Batrachios. Este septamento prosegue nos Sauropsidios mas só se completa integralmente nos Mammiferos.

No estudo das differenciações do grupo ganglionar primitivo do vago, citam alguns autores o nervo espinhal ou accessorio de Willis, e dizem só se apresentar tal nervo, assim como o hypoglosso, nos Sauropsidios e Mammiferos.

Deveriamos antes considerar o accessorio, que aliás não existe nos ophidios, constituído apenas pela sua raiz medullar; aliás, o proprio Willis, ha mais de duzentos annos, já o classificava como nervo medullar provindo da parte lateral do corno anterior da medulla cervical, e indo se distribuir nos musculos trapezio e esterno-cleido-mastoidêo,

os quaes recebem tambem innervação do plexo cervical. Huxley denomina-o optimamente de accessorio espinhal e diz ser encontrado nos Saurópsidos, exceptuando os ophidios, e nos Mammiferos. Portanto tal nervo foge de nossas cogitações actuaes. Todavia Vialleton classifica o trapezio e o esterno-cleido-mastoidêo como musculos visceraes, e liga sua innervação á fibras motoras visceraes do vago, assim como os musculos laryngeos; commenta a opinião de que esta innervação proviria para muitos do accessorio, XI^o par craneano, porém, que este nada é mais que uma differenciação do vago.

Assim, Vialleton, estudando nos Selachios os musculos constrictores dos arcos branchiaes, descreve na « Morphologia dos Vertebrados », (1911), pagina 282: « En arrière de la dernière fente branchiale le constricteur se continue par un muscle qui s'attache à la ceinture scapulaire, le trapèze »; e mais adeante, estudando os musculos visceraes nos Amniotas, assim descreve á pagina 284: « Le trapèze repond vraisemblablement au muscle de ce nom chez les Selaciens. Comme lui il est innervé par le XI.ème paire et s'étend en arrière de la région branchiale jusqu'à l'épaule. Le bord lateral du trapèze a fourni un muscle distinct qui s'est séparé de lui en se portant plus ventralement a chacune de ses extrémités, c'est le sterno-mastoidien ».

É interessante notar nos Mammiferos a grande amplitude do holo-sympathico e especialmente uma abundante anastomose vago-ortho-sympathica.

Evidenciamos finalmente a fusão terminal dos dois vagos direito e esquerdo, observada a partir dos Batrachios, de tal modo que na distribuição abdominal do vago concorrem, indistinctamente, fibras de um e outro nervo.

Nesta distribuição terminal, em que não mais se podem pois distinguir fibras vagas direitas das esquerdas, anastomosam-se as fibras vagas com os nervos esplanchnicos, constituindo com a interferencia de massas ganglionares, rêdes terminaes vago-orthosympathicas, já notadas no *Gallus domesticus* e bem nitidas nos Mammiferos e no Homem.

Disposição esta que vimos estudando, e que já temos documentado em investigações pessoaes sobre os « Bradypódidas » publicadas, nas Memorias d'este Instituto, e em Mammiferos e no Feto humano, nos Archivos do Instituto Benjamin Baptista.

CONCLUSÕES

1. — No *Pimelodus clarias* encontra-se ainda o complexo neuroganglionar, o grupo do vago, em sua forma primitiva, delle mal se diferenciando o glosso pharyngeo.

2. — Em Ichthyopsidios verificamos a rica distribuição do systema nervoso lateral, característica exclusiva dos branchiados.

3. — Nitidos resquícios do systema lateral são encontrados ainda no *Bufo marinus* adulto, forma de transição para os pulmonados.

4. — A completa diferenciação do accessorio só foi observada no *Gallus domesticus* e nos Mammiferos.

5. — São constantes as anastomoses e intimas as relações que se observam entre o vago e a cadeia sympathica no segmento cervical nos Mammiferos.

6. — Em todos os vertebrados estudados observamos rica distribuição organo-vegetativa do vago.

7. — O vago, em todos os vertebrados superiores, em seu segmento thoraco-abdominal, troca anastomoses medianas, que já se evidenciam no *Pimelodus clarias* ao nivel dos filetes que emanam dos ramos intestinaes e que se entrelaçam em torno do canal pneumatico (canal gastro-vesico-natatorio).

8. — As anastomoses terminaes dos 2 nervos vagos, iniciando-se no *Bufo marinus*, constituindo um plexo periesophageano, são evidentes na *Pseudoboa cloelia*, formando um tronco unico terminal; apresentam-se no *Gallus domesticus* constituindo troncos gastricos terminaes e foram tambem por nós encontradas em todos os mammiferos pesquisados e no feto humano.

9. — As anastomes vago-orthosymphicas terminaes podem ser admittidas já no *Pimelodus clarias*, mas são evidentes e directas sómente no *Gallus domesticus*, nos mammiferos e no feto humano.

10. — Não foi possivel ao autor, mesmo com auxilio de lentes, distinguir na intrincada malha nervosa emanada das rêdes anastomoticas terminaes vago-orthosymphicas, fibras vagas de fibras orthosymphicas.

Rio de Janeiro, 10 de Novembro de 1936.

Dr. Benjamin Vinelli Baptista.

BIBLIOGRAPHIA

AMARAL, A.

1926. Nomes vulgares de Ophidios do Brazil. Boletim do Museu Nacional do Rio de Janeiro, **2** (2) : 26.

BALFOUR, F. M.

1885. Traité d'Embryologie et d'Organogénie Comparées. Traduit par H. A. Robin et F. Mocquard, **2** : 420-422.

BAPTISTA, B. V.

1925. Do Nervo Grande Hypoglosso (these de concurso de docencia livre). Rio, : 12 e 65-71.
1925. Da Pleura nos Mammiferos Domesticos. These. Rio de Janeiro, : 18, 19 e 20.
1936. Investigações anatomicas sobre os « Bradypódidas ». O Nervo Vago no *Bradypus tridactylus*. Memorias do Inst. Oswaldo Cruz, **31** (2) : 361-371.
1936. Investigações anatomicas sobre o Nervo Vago em alguns Mammiferos. Archivos do « Instituto Benjamin Baptista », Rio de Janeiro, **2** (2) : 27-34.
1936. O Nervo Vago no Fêto Humano. Idem, idem.

BOTAR, J.

1933. Sur la terminaison du nerf pneumogastrique. Annales d'Anatomie Pathologique et d'Anatomie Normale Medico-chirurgicale, **10** (8) : 1122-1127.

BRACHET, A.

1935. Traité d'Embryologie des Vertébrés. 2ème édition, : 417, 426, 434, 436, 437.

CHAUVEAU, A.

1879. Traité d'Anatomie Comparée, : 820.

CHIARUGI, G.

1921. Istituzioni di Anatomia dell'Uomo, **4** : 723.

CORDIER, P. & COULOMA, P.

1935. Les rameaux solaires droit et gauche du pneumogastrique ventral. Leurs relations avec les plexus diaphragmatiques inferieurs. Annales d'Anatomie Pathologique et d'Anatomie Normale Médico-Chirurgicale. **12** (3) : 368-374.
1935. La terminaison des Nerfs pneumogastriques chez quelques Mammifères. C. R. Ass. des Anat., 38ème. Réunion, : 101-114.

COSTA, C.

1933. Elementos de Embryologia, : 232-233.

COULOMA, P.

1934. Étude du segment abdominal des nerfs pneumogastriques chez l'homme et de ces variations. C. R. Ass. des Anat., 29ème. Réunion, : 168-182.
1934. Le segment abdominal des nerfs pneumogastriques chez quelques mammifères et ses variations. C. R. Ass. des Anat., 29ème Réunion, : 183-192.
1935. La terminaison des nerfs pneumogastriques chez quelques Vertébrés. C. R. Ass. des Anat., 30ème Réunion, : 120-150.
1935. La terminaison des nerfs pneumogastriques chez le foetus humain. Annales d'Anatomie Pathologique et d'Anatomie Normale Médico-Chirurgicale, **12** (3) : 374-380.

CRUVEILHIER, J.

1876. Traité d'Anatomie Descriptive, **3** : 590 e 591.

CYON, E.

1905. Les Nerfs du coeur, : 95 : 105.

DEBEYRE, J.

1933. Nerfs du Pancreas. C. R. Ass. des Anat., 28ème. Réunion, : 263.

DELMAS, J. & GAETAN, E. JAYLE

1931. Distribution du pneumogastriques abdominal. C. R. Ass. des Anat., 26ème Réunion, : 155-161.
1932. Contribution à l'Étude des Nerfs Intermésentériques et du Carrefour Colique. C. R. Ass. des Anat., 27ème Réunion, : 224-229.

DELMAS, J. & LAUX, G.

1933. Anatomie Médico-Chirurgicale du Système Nerveux Vegetatif, : 104-131.

ENRYO NORIOKA

1935. Ueber die Nervennaht zwischen dem *N. vagus* und dem *N. phrenicus*. Arbeiten aus der dritten Abteilung des Anatomischen Institutes der Kaiserlichen Universität. Kyoto. Serie A, **4** : 14-25.

FISCHEL, A.

1929. Lehrbuch der Entwicklung des Menschen, : 452-457.

FUNAOKA, S. & SHINOSAKI, S.

1928. Untersuchungen über das periphere Nervensystem. Nr. 44. Ueber die Anastomosen zwischen dem *N. vagus* und dem Sympathischen Grenzstrang am Hals. Folia Anatomica Japonica, **6** (5) : 599-616.

GEGENBAUR, G.

1874. Manuel d'Anatomie Comparée, traduit en Français sous la direction de Vogt Carl, : 698-709.
1889. Traité d'Anatomie Humaine; traduit sur la troisième édition Allemande par Julién Charles, : 1030-1035.

HIRSCHFELD, L.

1866. Traité et Iconographie du Système Nerveux et des organes de sens de l'Homme, : 209-228.

HUXLEY, T. H.

1875. Éléments d'Anatomie Comparée des Animaux Vertébrés, : 74-81 e 116-119.

IHLE, J. E., VAN KAMPEN, P., NIERSTRASZ, H. F. & VERSLUYZ, J.

1927. Vergleichende Anatomie der Wirbeltiere; aus dem Holländischen übersetzt von Hirsch Chr. G., : 457-472.

IWAMA, Y.

1925. Untersuchung über die periphere Bahn des *Nervus vagus*. II. Mitteilung. Ueber den gegenseitigen Austausch der markhaltigen Nervenfasern der beiderseitigen Vagi am Brustteil. Folia Anatomica Japonica, **3** (6) : 281-290.
1925. Untersuchung über die periphere Bahn der *N. vagus*. I. Mitteilung. Die markhaltigen Fasern des rechten Vagus. Folia Anatomica Japonica, **3** (4-5) : 215-228.
1928. Untersuchungen über die periphere Bahn des *N. vagus*. III. Mitteilung. Die markhaltigen Fasern des linken Vagus. Folia Anatomica Japonica, **6** (12) : 129-145.

JAMMES, L.

1904. Zoologie Pratique, : 362-368; 383-398; 410-447 e 457-478.

KEITH, A. SIR.

1933. Human Embryology and Morphology, : 280-281.

LAMEERE, AUG.

1931. Abrégé de la Classification Zoologique, : 80, 83, 84, 92, 98, 103.

LESBRE, F. X.

1922. Anatomie Comparée, : 634-447.

MECKEL, J. F.

1825. Manuel d'Anatomie Générale descriptive et pathologique. Traduit de l'Allemand et augmenté par A. J. L. Jourdan et G. Breselet, **3** : 60-68.

MILNE, EDWARDS, H.

1874. *Léçons sur la Physiologie et l'Anatomie Comparée de l'Homme et des Animaux*, **11**, 104^a lição; Paragrapho 4.^o : 340-345 et Paragrapho 5.^o : 345-351.

MONTEIRO, H.

1928. Aspectos da Anatomia cirurgica de alguns nervos do pescoço. III Congresso Nacional de Medicina, Lisboa, **1** : 1-40.

MONTEIRO, H. RODRIGUES, A. & SOUZA PEREIRA

1931. A propos des Rapports entre le Vague et le Sympathique. *G. R. de Ass. d'Anat.*, 26^{ème}. Réunion. Varsovie. 3-7 Aoû, : 420-426.

MUELLER, L. R.

1924. *Die Lebensnerven*, : 42-52.

PERRIER, E.

1903. *Traité de Zoologie*, **6** : 2532; 2538-2548.
1925. *Idem. Idem.* **7** : 2733-2740 e 2800-2804.
1928. *Idem. Idem.* **8** : 3060-3063.
1931. *Idem. Idem.* **9** : 3226-3227.
1932. *Idem. Idem.* **10** : 3492-3495.

PIERSOL, G. A., DWIGHT, T.; McMURRICH, P. J., HAMANN, C. A. & WHITE, W. J.

1907. *Human Anatomy*; fourth edition. Philadelphia, : 1265-1275.

POIRIER-CHARPY

1901. *Anatomie Humaine*, 2.^a edição, **3** (3), Capitulo 2.^o, : 848-850 e 875-900.

RAUBER-KOPSCH

1912. *Lehrbuch der Anatomie. Abteilung 5. Nervensystem*, : 324-331.

RIBEIRO, A. M.

1907. *Fauna Brasileira. Peixes*. *Arquivo do Museu Nacional do Rio de Janeiro*, **14** (1) : 25-128.
1915. *Idem. Idem.* **17**.
1923. *Idem. Idem.* **2** (1), 1.^a Parte
1926. *Notas para servirem ao estudo dos Gymnobatrachios (Anura) Brasileiros*, **1**. *Arquivo do Museu Nacional do Rio de Janeiro*, (27) : 1-227.

ROUVIERE, H.

1932. *Anatomie Humaine*, : 254, 486, 521, 524, 1074.

SANTOS, E. M.

1931. L'innervation gastrique et la terminaison abdominale des pneumogastriques. *Folia Anatomica Universitatis Conimbrigensis*, **6** (1-4) :1-32.

SAPPEY, P. C.

1877. *Traité d'Anatomie Descriptive*, **3**, Capitulo 1, Paragrapho 10, : 379-394.
1880. *Études sur l'Appareil Mucipare et sur le Système sympathique des Poissons*, : 1-64.

SEKITA, B.

1932. Ueber das Lateralnervensystem der Fische. *Arbeiten aus der dritten Abteilung des Anatomischen Institutes der Kaiserlichen Universität, Kyoto. Serie A.* **3** : 21-40.

SEPTIMUS SISSON, S. B. V. S.

1933. *Anatomia de los Animales Domesticos. Edición Española*, : 87-9883.

SOUSA PEREIRA, A.

1929. *Nervi Splanchnici (these de doutoramento)*. Porto, **4** : 225-286.

TESTUT, L. & LATARGET, A.

1931. *Tratado de Anatomia humana. Traducción Castellana por J. Coromine y Sabater. Antonio Riera Villaret*, **3** : 169-188.

VAN GEUCHTEN

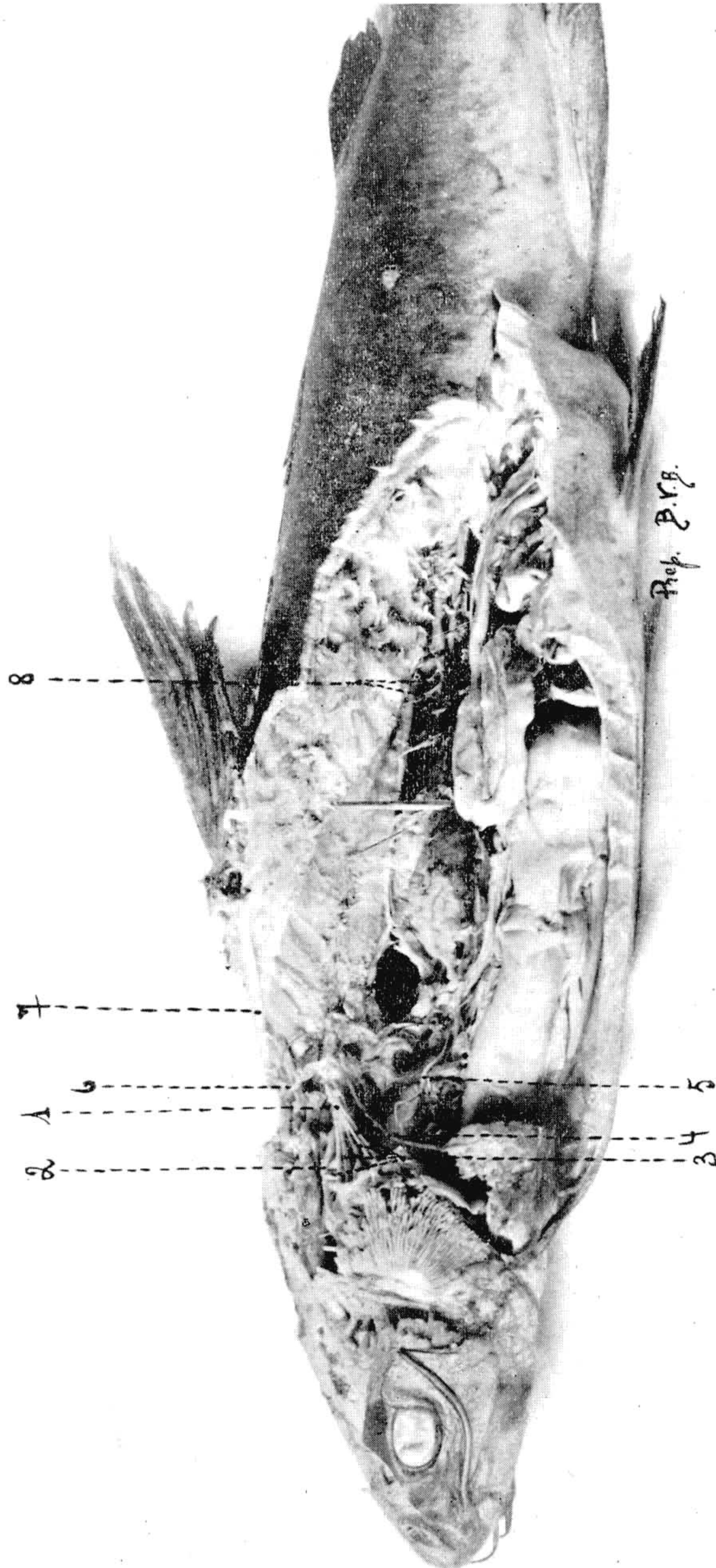
1906. *Anatomie du Système Nerveux de l'Homme*, : 547-559, 281-284.

VIALLETON, L.

1911. *Éléments de Morphologie des Vertébrés*, : 357-371.

Estampa 1*O Vago no Pimelodus clarias*

- 1 — Ganglio do vago.
- 2 — Glosso pharyngêo.
- 3 — Os 4 ramos branchiaes.
- 4 — 1.º nervo spino-occipital.
- 5 — Ramo intestinal.
- 6 — Anastomose do ramo lateral para 1.º nervo racheano.
- 7 — Ramo lateral do facial.
- 8 — Ramos efferentes da cadeia sympathica.

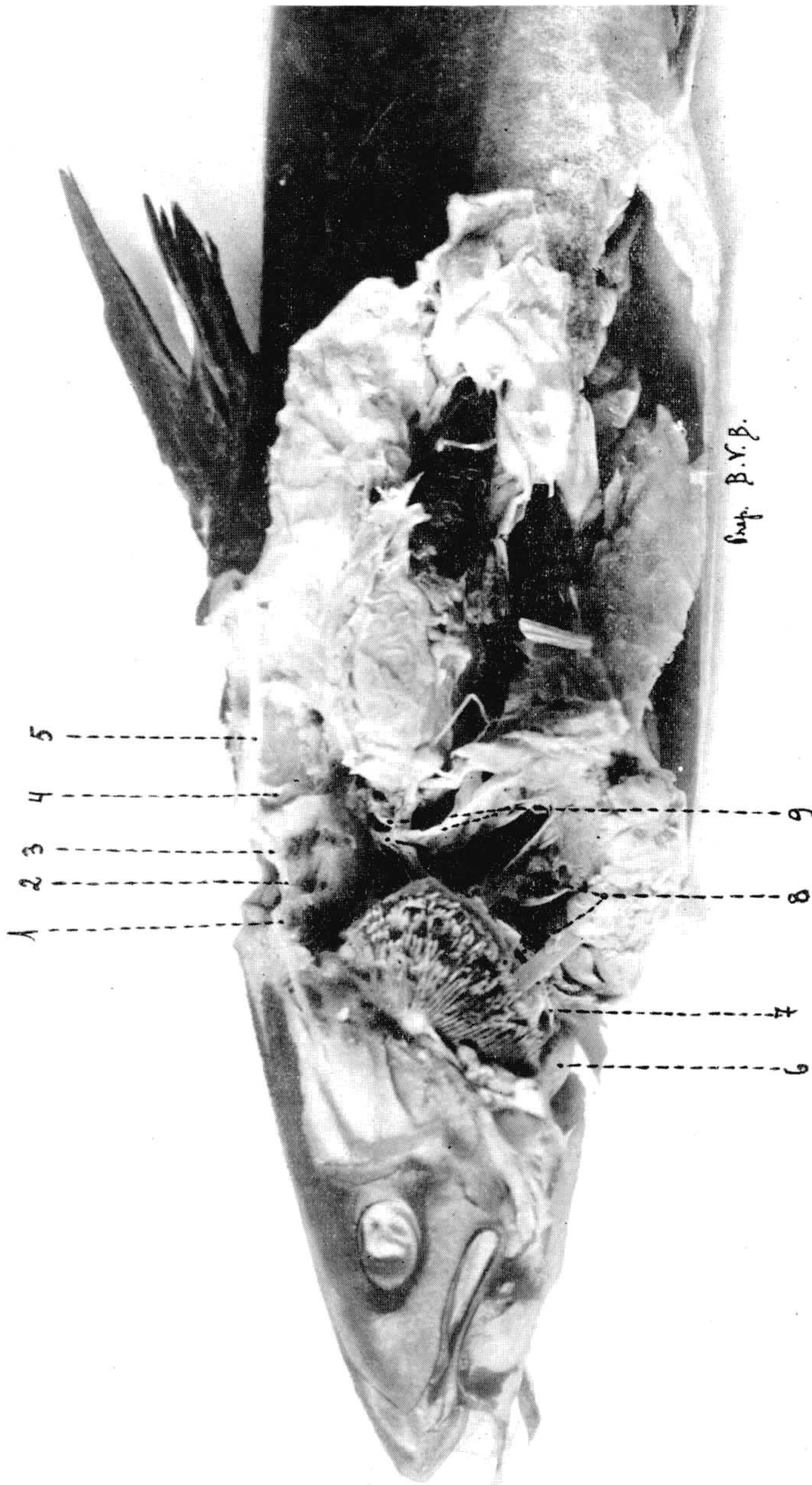


Baptista: Nervo Vago nos Vertebrados.

Estampa 2

O Vago no *Pimelodus clarias*

- 1 — Ganglio do trigemio.
- 2 — Anastomose entre o ganglio facial e o do trigemio.
- 3 — Ganglio do facial.
- 4 — Anastomose do ramo lateral do facial com o 1.º nervo racheano.
- 5 — Ramo lateral do facial.
- 6 — Coração.
- 7 — Ramo cardiaco do ramo vago-accessorio.
- 8 — Ramo vago-accessorio.
- 9 — 1.º nervo spino-occipital, vendo-se as anastomoses trocadas com o ramo vago-accessorio.

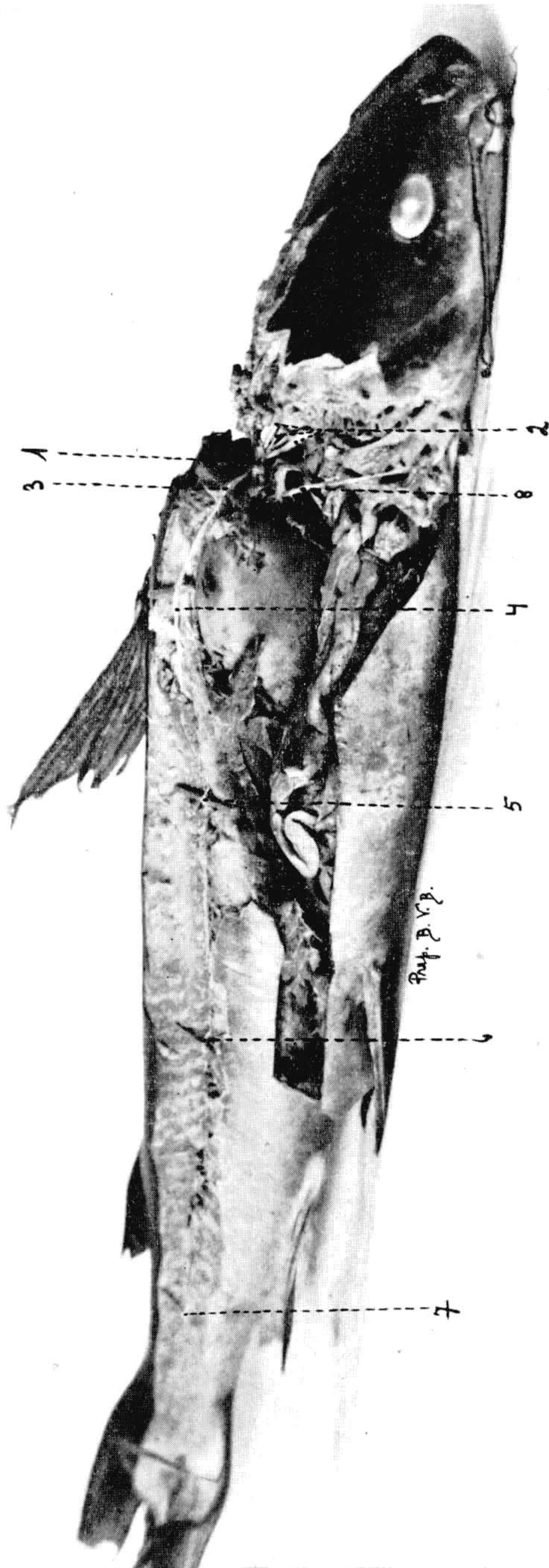


Baptista: Nervo Vago nos Vertebrados.

Estampa 3

O Vago no *Pimelodus clarias*

- 1 — Ganglio do vago.
- 2 — Ramos branchiaes.
- 3, 4, 5, 6 e 7 — Ramo lateral do vago.
- 8 — 1.º Nervo spino-occipital.

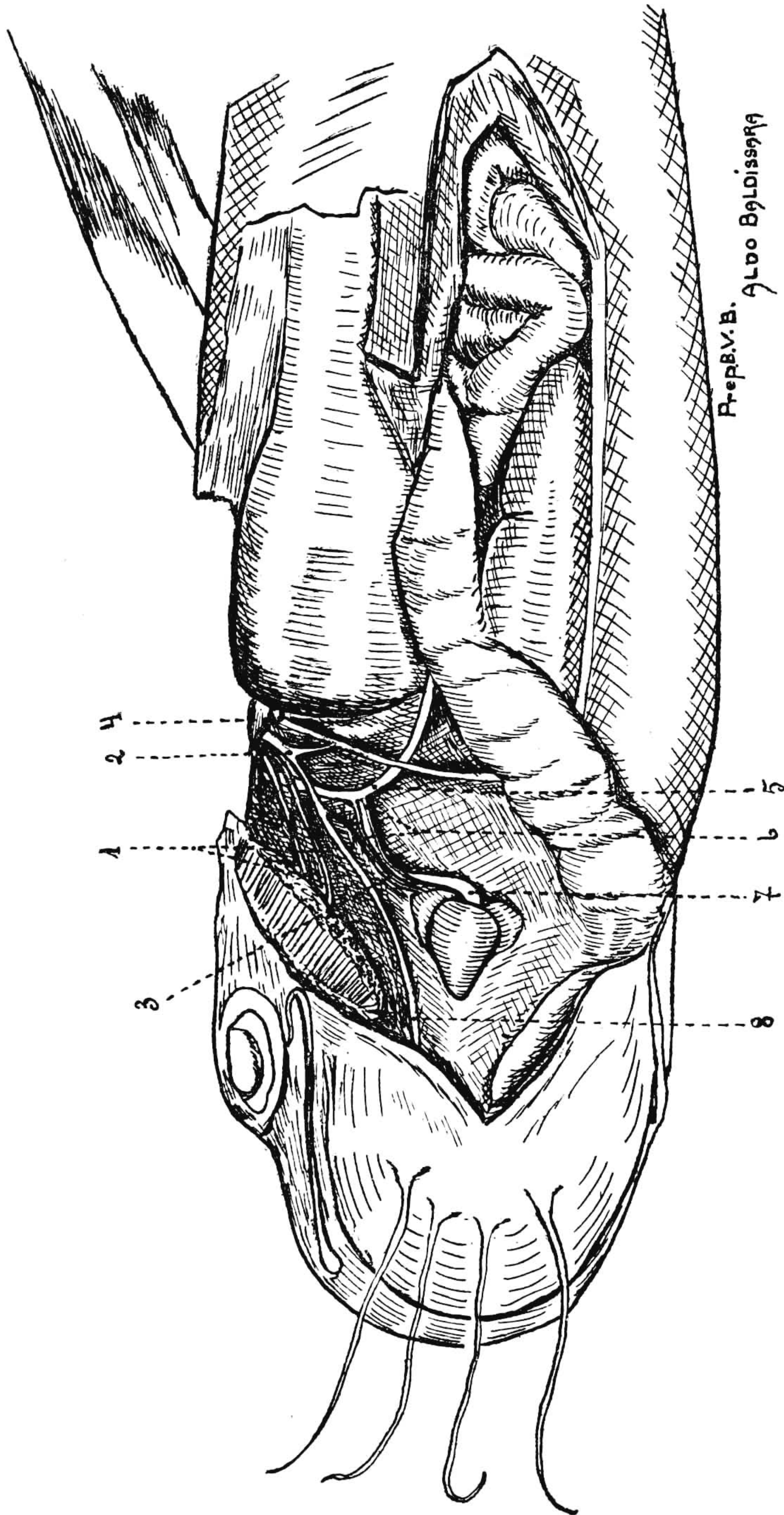


Baptista : Nervo Vago nos Vertebrados.

Estampa 4

O Vago no *Pimelodus clarias*

- 1 — Ramos branchiaes.
- 2 e 8 — Ramo vago-accessorio.
- 3 — Ramo cardiaco do vago-accessorio.
- 4 — 1.^o nervo spino-occipital, vendo-se a anastomose com o vago-accessorio.
- 5 — Ramo intestinal.
- 6 — Filetes cardiacos do ramo intestinal.
- 7 — Veia cardinal anterior.

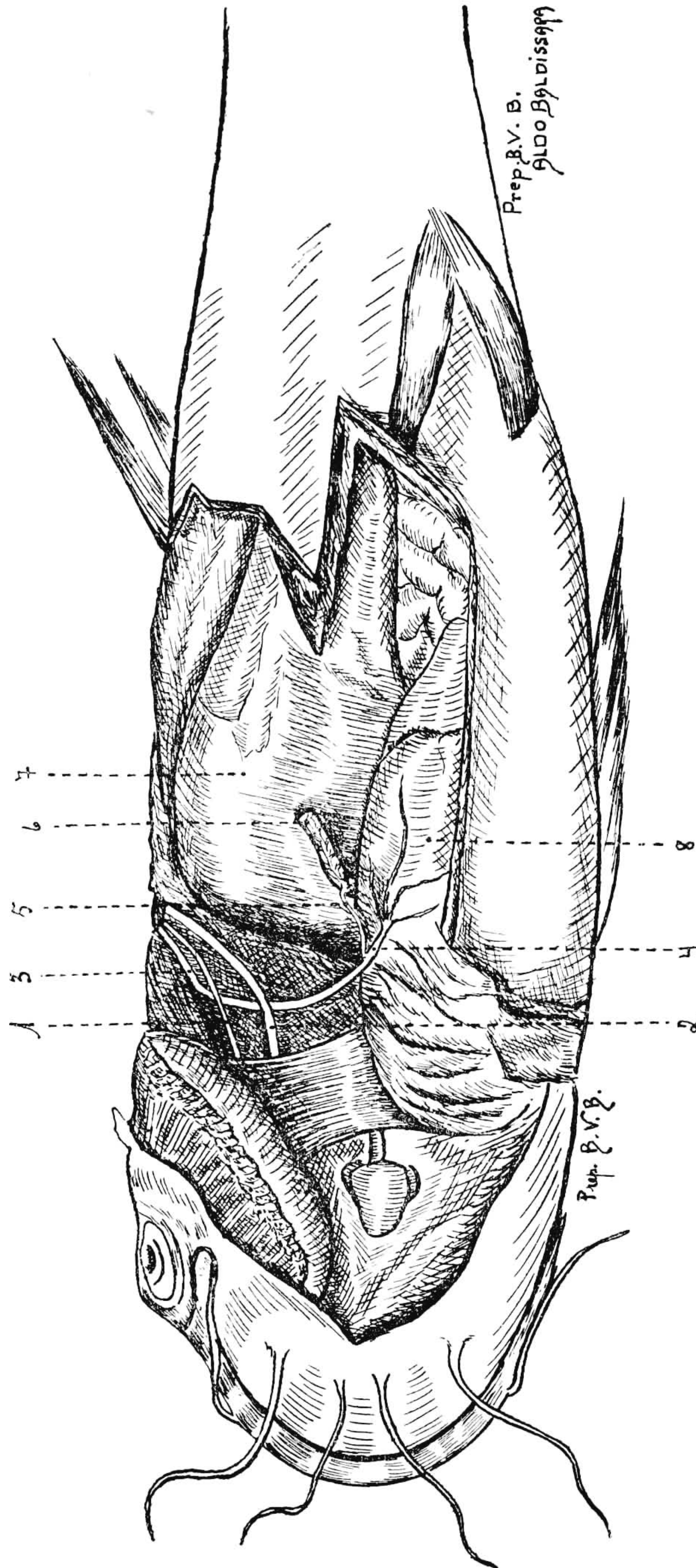


Baptista : Nervo Vago nos Vertebrados.

Estampa 5

O Vago no *Pimelodus clarias*

- 1 — Ramo branchial do vago.
- 2 — Ramo vago-accessorio.
- 3 e 4 — Ramo intestinal.
- 5 — Filete para o canal gastro-vesico-natatorio.
- 6 — Canal de comunicação gastro-vesico-natatorio.
- 7 — Bexiga natatoria.
- 8 — Estômago.

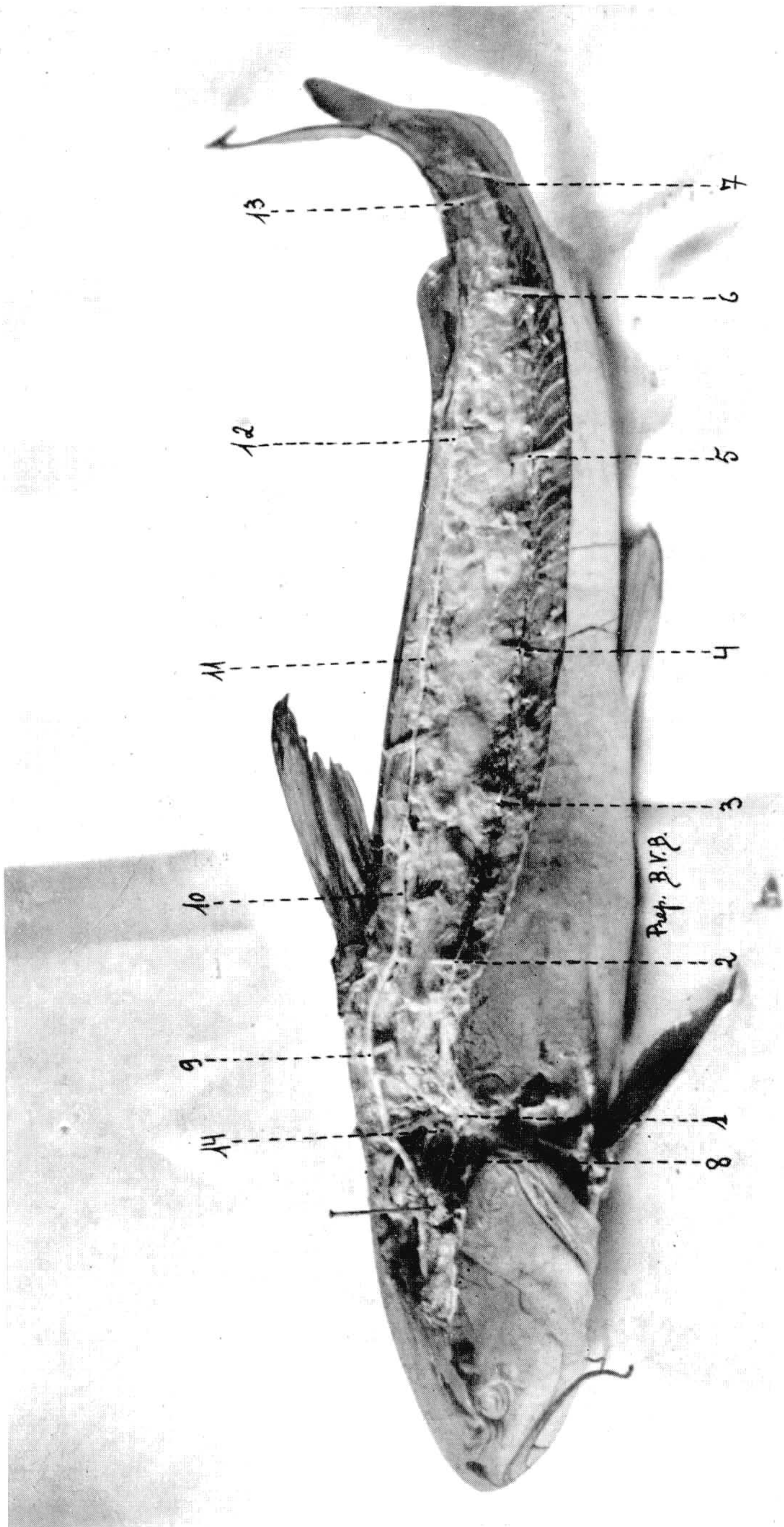


Baptista : Nervo Vago nos Vertebrados.

Estampa 6

O Vago no *Pimelodus clarias*

- 1, 2, 3, 4, 5, 6, 7 e 14 — Ramo lateral do vago.
8 — Filete escapular do ramo lateral do vago.
9, 10, 11, 12 e 13 — Ramo lateral do facial.

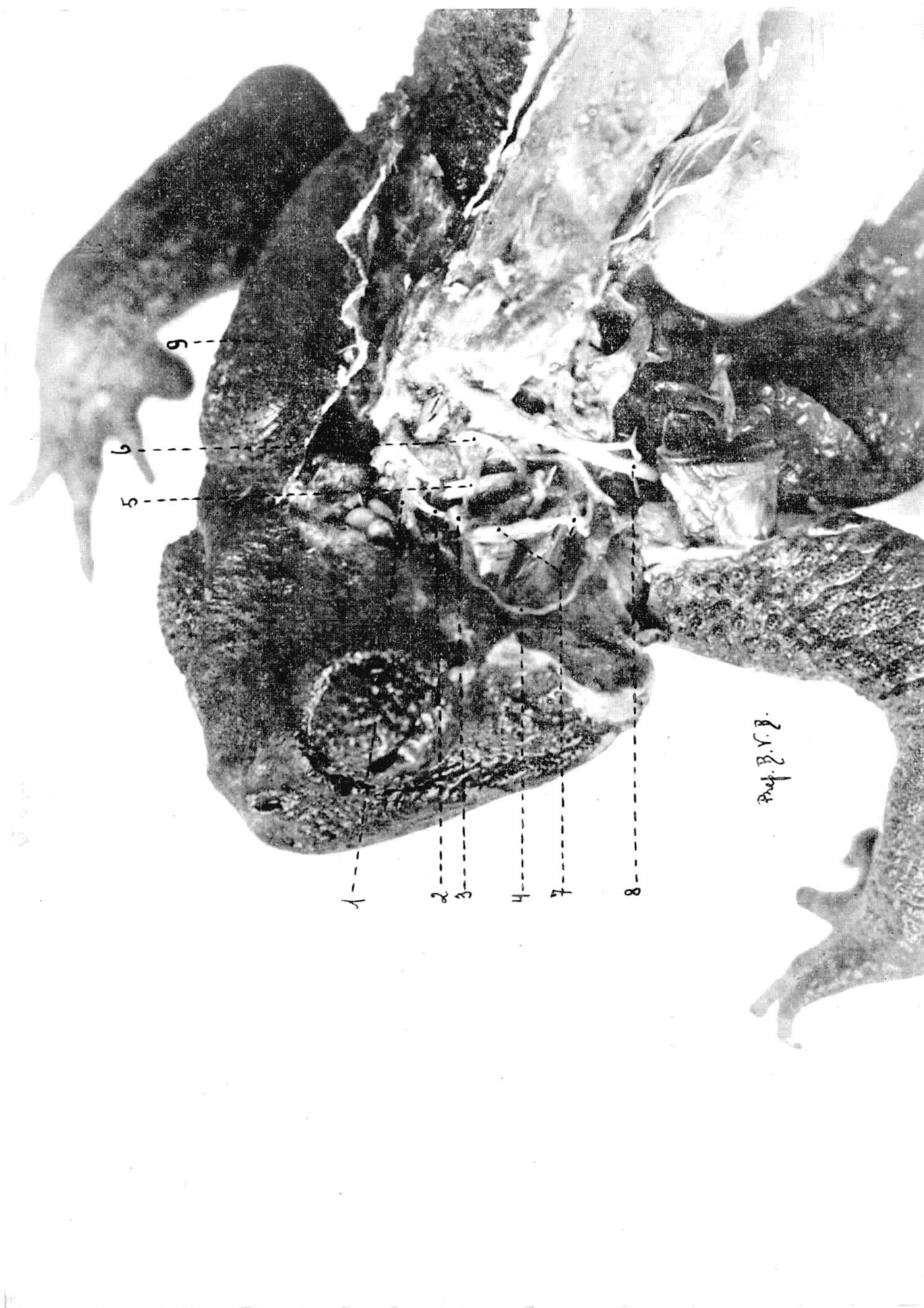


Baptista : Nervo Vago nos Vertebrados.

Estampa 7

O Vago no *Bufo marinus*

- 1 — Bulbo.
- 2 — As raizes bulbares do vago.
- 3 — Ganglio do vago.
- 4 — Nervo glosso-pharyngêo.
- 5 — Ramo anastomotico para o plexo brachial.
- 6 — 1.º nervo cervical.
- 7 — Tronco do vago.
- 8 — Plexo brachial.
- 9 — Glandula parotoide direita.

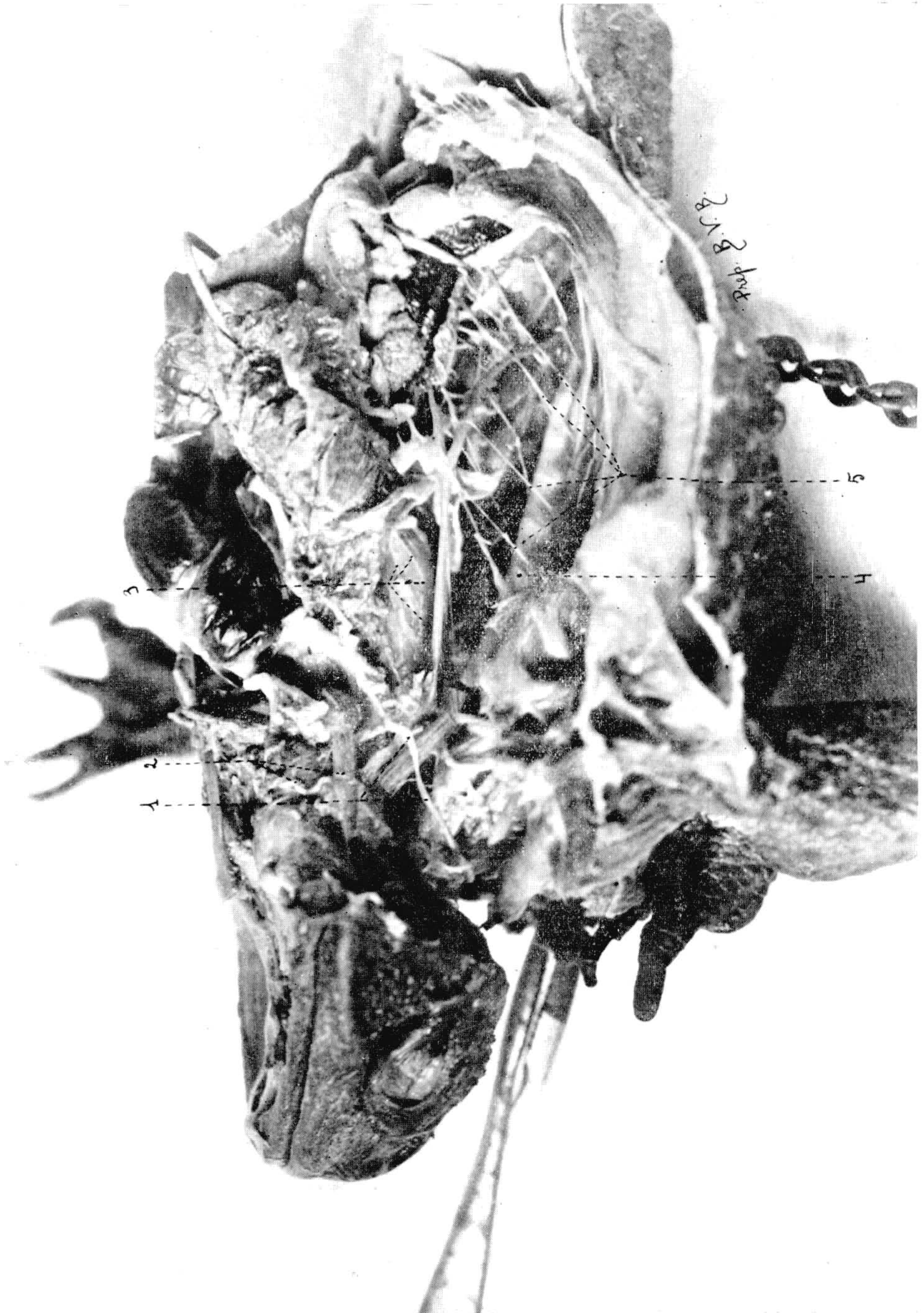

Baptista : Nervo Vago nos Vertebrados.

Estampa 8

O Vago no Bufo marinus

- 1 — Tronco do vago no percurso intra-cavitario.
- 2 — Nervo glosso-pharyngêo.
- 3 — Plexo vagal peri-esophageano.
- 4 — Racke.
- 5 — Ramos ortho-sympathicos visceraes.

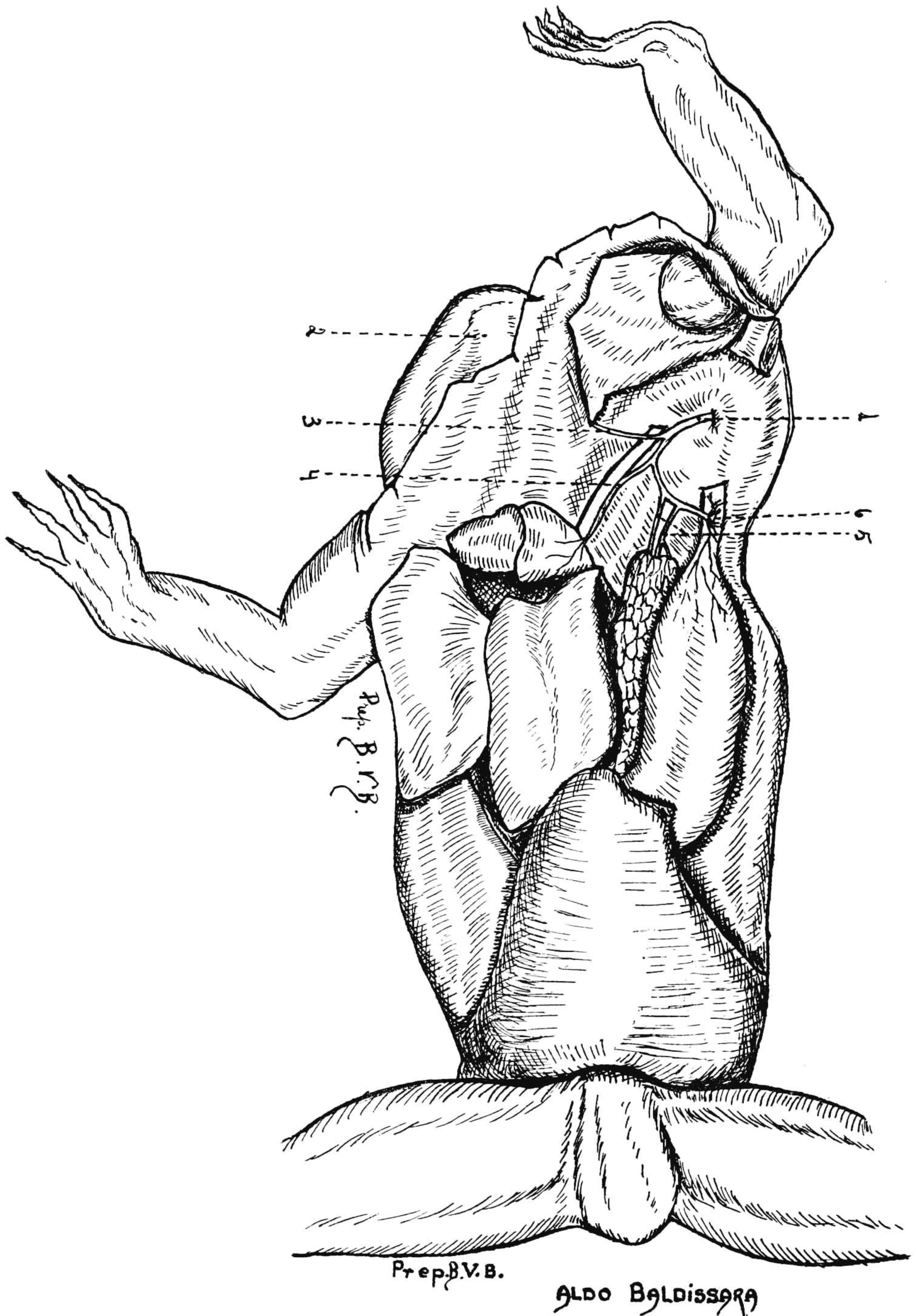


Baptista : Nervo Vago nos Vertebrados.

Estampa 9

O Vago no *Bufo marinus*

- 1 — Tronco do vago.
- 2 — Região sub-lingual.
- 3 — Ramo pharyngêo.
- 4 — Ramo cardíaco.
- 5 — Ramos pulmonares.
- 6 — Ramos esophageanos

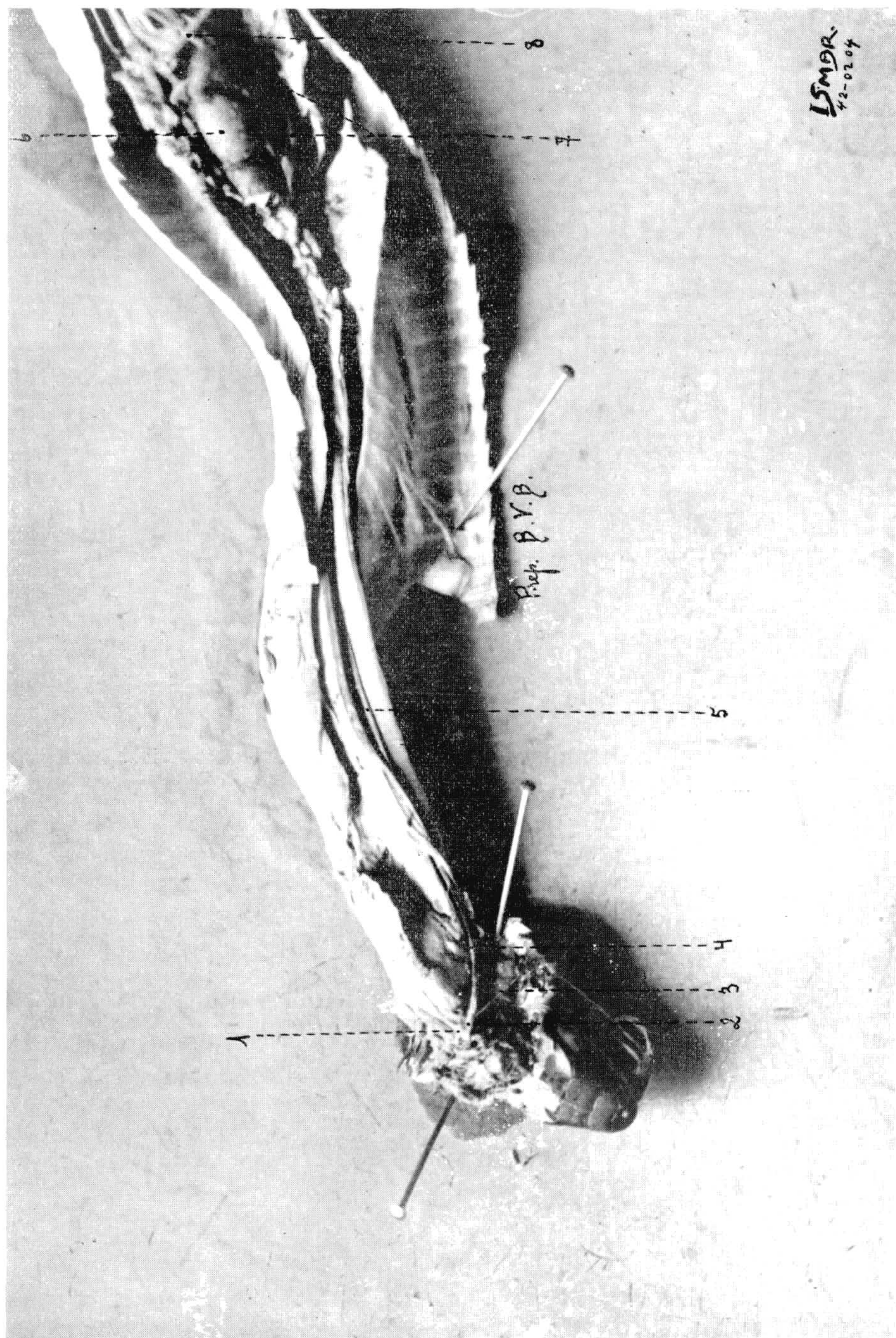


Baptista: Nervo Vago nos Vertebrados.

Estampa 10

O Vago na *Pseudoboa cloelia*

- 1 e 3 — Hypoglosso.
- 2 — Nervo vago emergindo do craneo.
- 4 — Nervo vago.
- 5 — Veia cava anterior.
- 6 — Coração.
- 7 — O Vago direito acolado ao pericardio.
- 8 — Tronco unico vagal em sua origem.

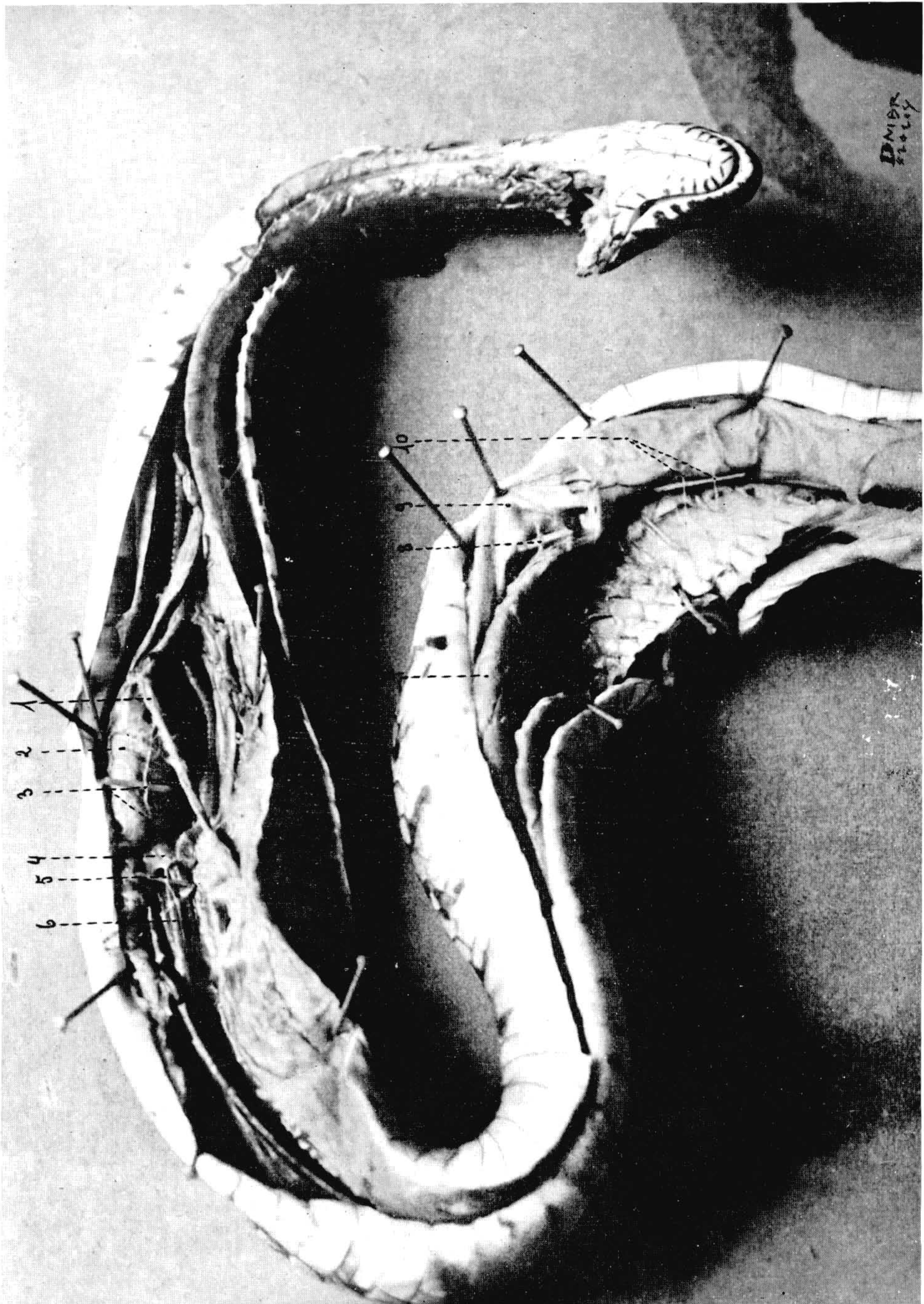

Baptista: Nervo Vago nos Vertebrados.

Estampa 11

O Vago na *Pseudoboa cloelia*

- 1 — Veia azygos esquerda.
- 2 — Coração.
- 3 — Nervo vago esquerdo acolado ao pericardio.
- 4 — Vago esquerdo ao entrar na constituição do tronco unico vagal.
- 5 — Tronco unico vagal, ao nivel de sua formação.
- 6 — Veia cava posterior.
- 7 — Fígado.
- 8 — Tronco unico vagal ao nivel de sua terminação gastrica.
- 9 — Estomago.
- 10 — Filetes visceraes ortho-sympathicos.

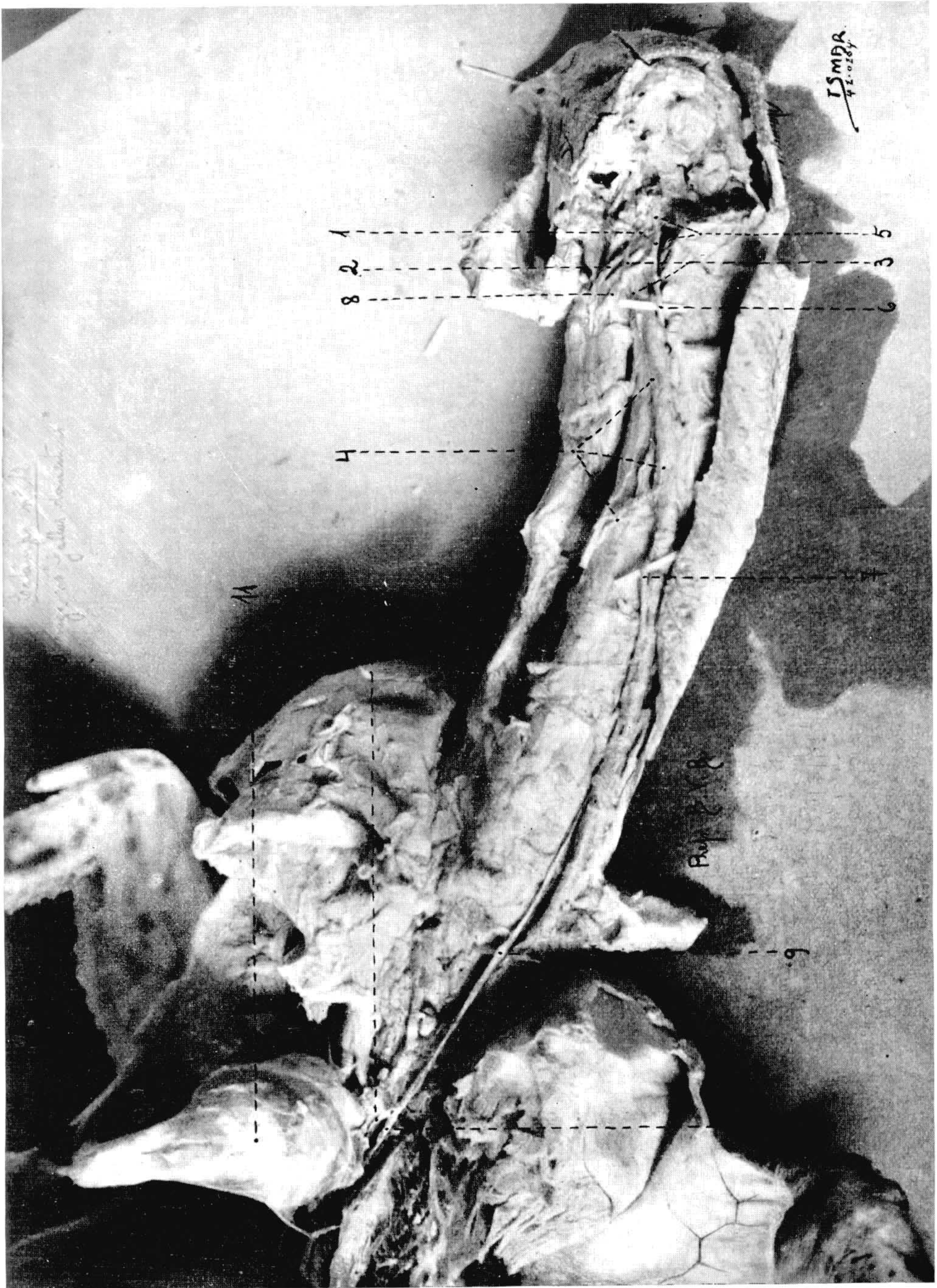


Baptista : Nervo Vago nos Vertebrados.

Estampa 12

O Vago no *Gallus domesticus*

- 1 e 2 — Nervo hypoglosso.
- 3 e 4 — Ramo descendente do hypoglosso esquerdo.
- 5, 6 e 7 — Segmento cervical do vago esquerdo.
- 8 — Ramo pharyngo-laryngêo.
- 9 e 10 — Segmento thoracico do vago esquerdo.
- 11 — Coração.
- 12 — Ramo cardiaco do vago esquerdo.

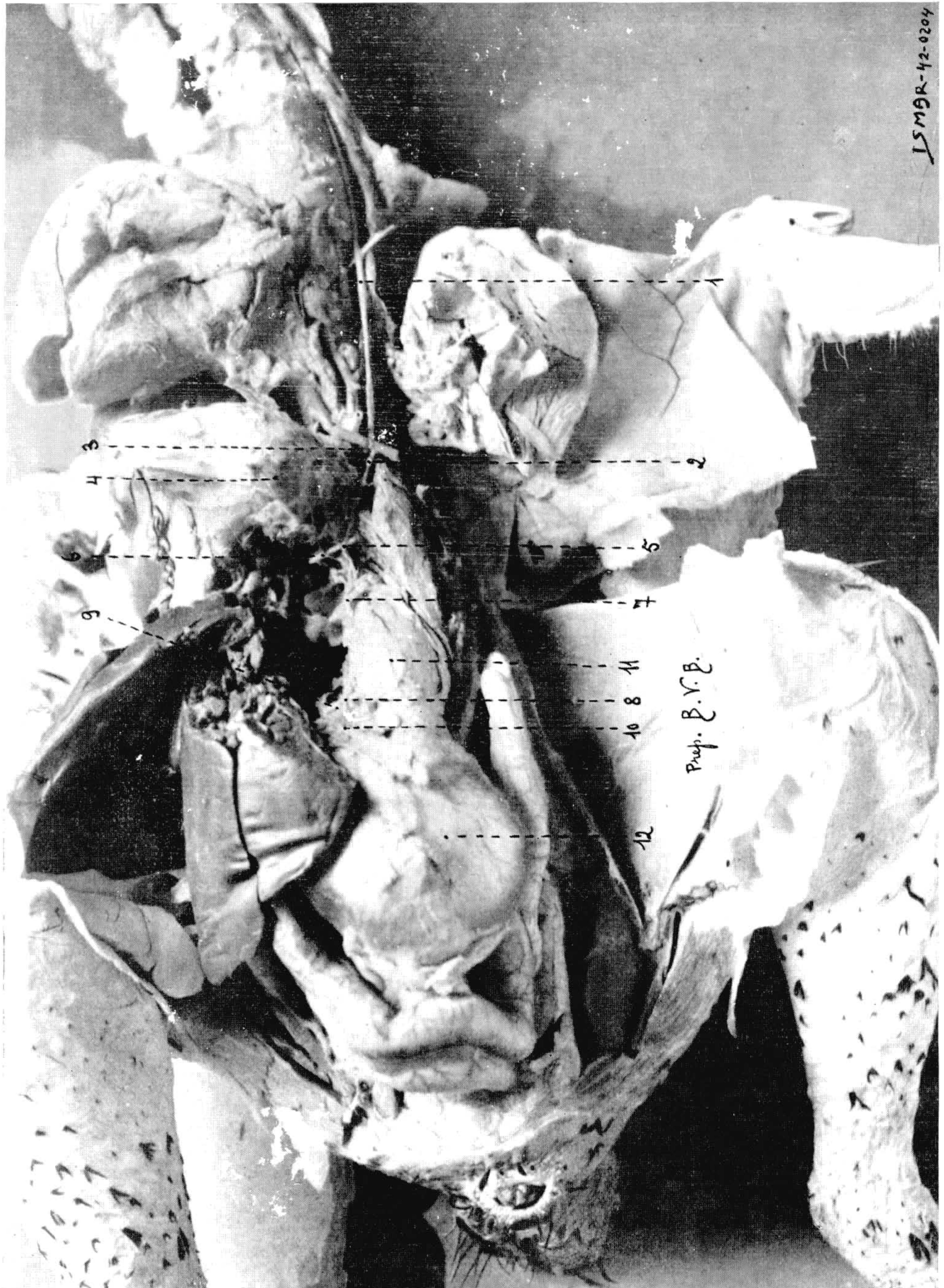


Baptista : Nervo Vago nos Vertebrados.

Estampa 13

O Vago no *Gallus domesticus*

- 1 e 2 — Segmento thoracico do vago esquerdo.
- 3 — Ramo cardiaco do vago esquerdo.
- 4 — Coração.
- 5 e 6 — Os vagos, esquerdo e direito, formando a alça ventro-esophageana.
- 7 — Ramos gastricos partindo da alça ventro-esophageana.
- 8 — Troncos gastricos terminaes.
- 9 — Ramos esplanchnicos, entrando na constituição da rêde anastomotica vago-orthosymphathica.
- 10 — Plexo celiaco.
- 11 — Pro-ventriculo.
- 12 — Ventriculo.



Baptista : Nervo Vago nos Vertebrados.

Estampa 14

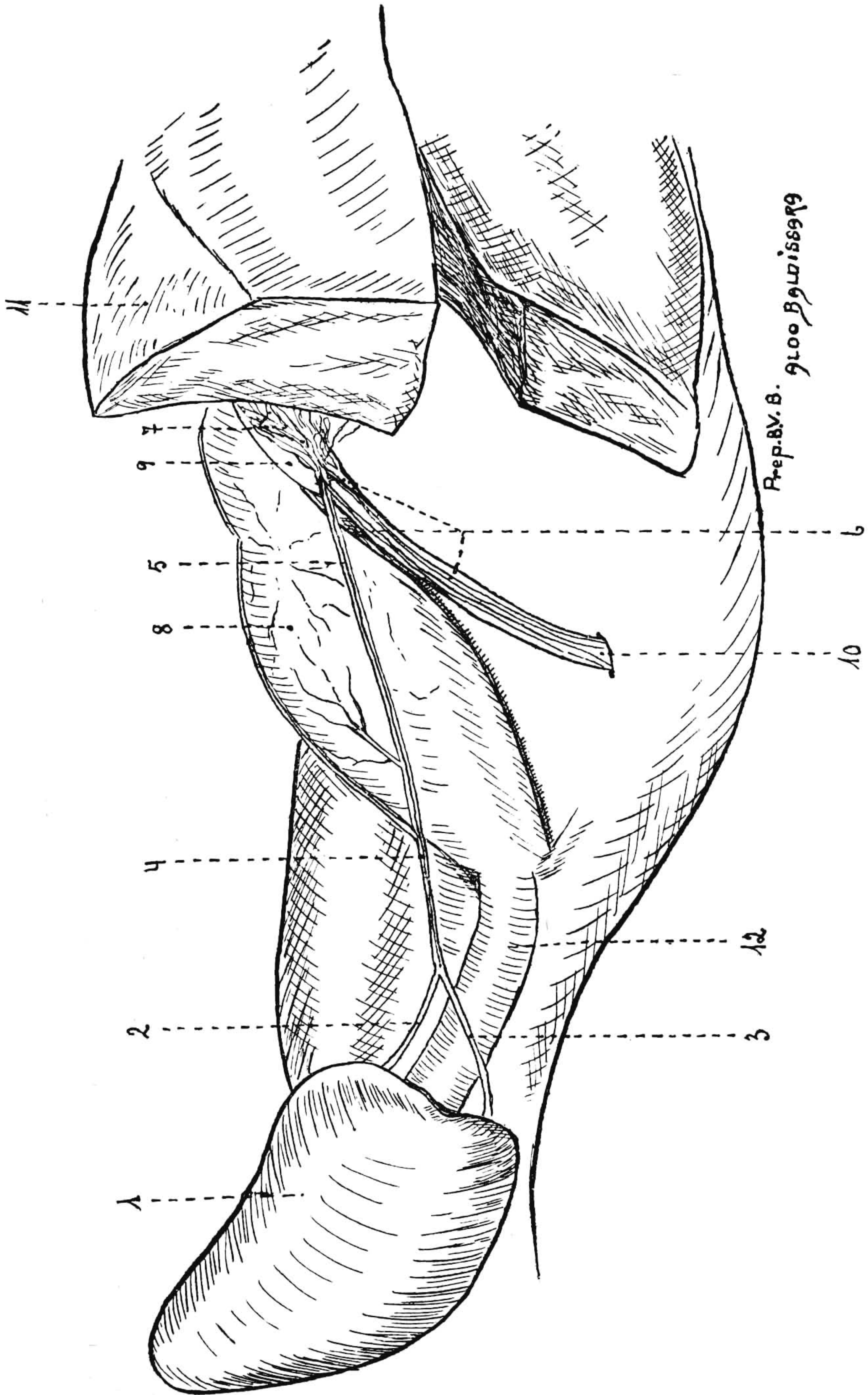
O Vago no *Gallus domesticus*

- 1, 2 e 3 - Segmento cervical do vago direito.
- 4 — Ramo pharyngo-laryngeo do vago.
- 5 — Hypoglosso.
- 6 e 8 — Ramo descendente do hypoglosso direito.
- 7 — Ramos esophageanos do ramo descendente do hypoglosso.
- 9 — Veia jugular.
- 10 — Diverticulo esophageano (Papo).

Estampa 15

O Vago no *Gallus domesticus*

- 1 — Coração.
- 2 e 3 — Os vagos, esquerdo e direito, formando a alça ventro-esophageana.
- 4 — Ramos gastricos emergindo da alça ventro-esophageana.
- 5 — Troncos gastricos terminaes.
- 6 — Ramos esplanchnicos entrando na constituição da rêde anastomotica vago-orthosympathica.
- 7 — Plexo celiaco.
- 8 — Pro-ventriculo.
- 9 e 10 — Arteria celiaca.
- 11 — Fígado.
- 12 — Esophago.

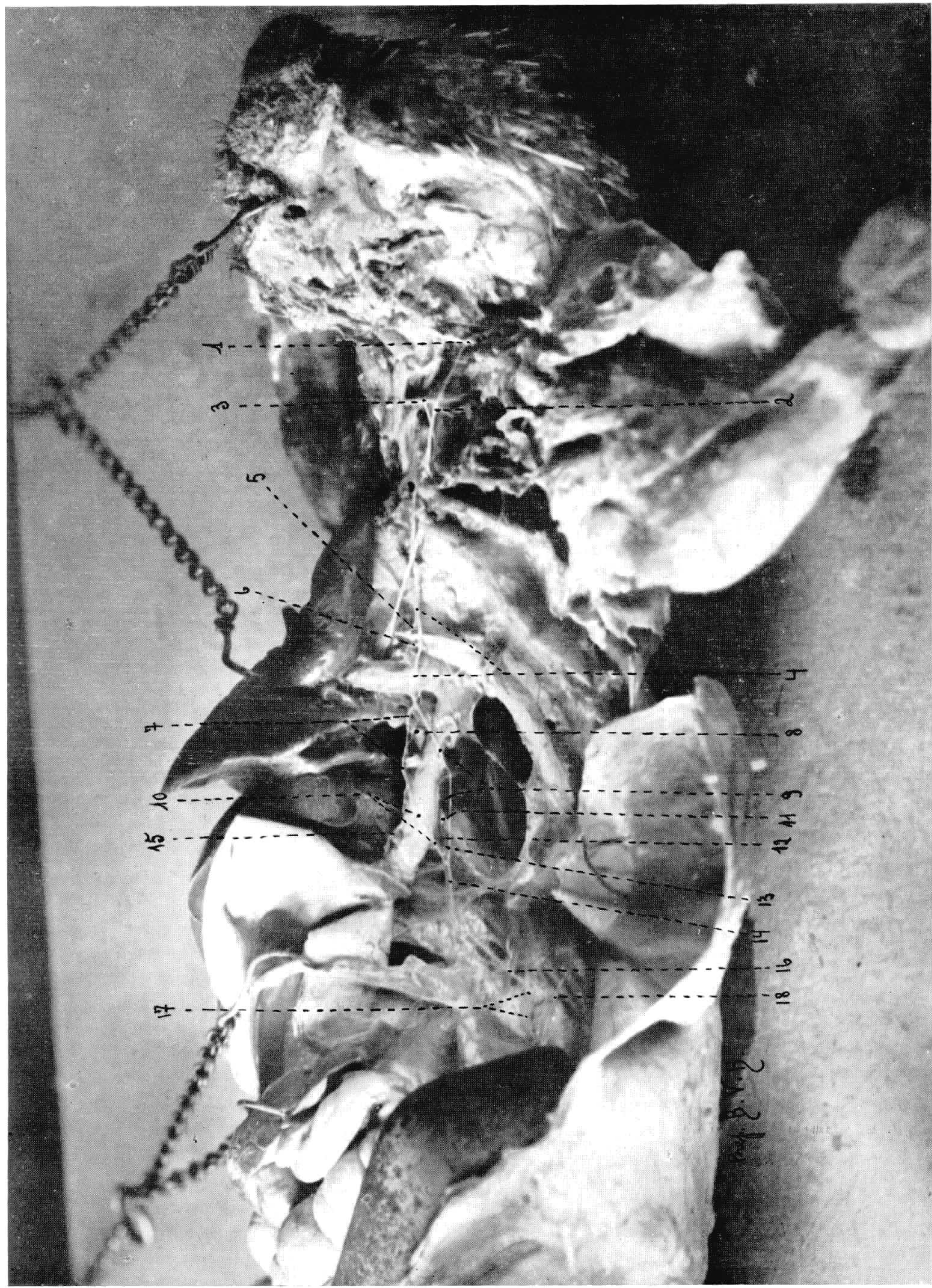


Baptista : Nervo Vago nos Vertebrados.

Estampa 16

O Vago no *Erinaceus europaeus*

- 1 — Ganglio nodosum.
- 2 — Segmento cervical do vago esquerdo.
- 3 — Cadeia sympathica cervical.
- 4 e 7 — Segmento thoracico do vago esquerdo.
- 5 — Ramo recorrente.
- 6 — Ramo cardiaco inferior.
- 8 — Ramo anastomotico do vago direito, formando a alça ventro-esophageana.
- 9 — 1.º ramo descendente do vago esquerdo.
- 10 — 2.º ramo descendente do vago esquerdo.
- 11 — Ramo descendente do vago direito ao se anastomosar com o 1.º ramo descendente do vago esquerdo.
- 12 — Vago direito.
- 13 — Tronco nervoso, formado pelo ramo descendente do vago direito, com o 1.º ramo descendente do vago esquerdo.
- 14 — Tronco dorso-esophageano.
- 15 — Tronco ventro-esophageano.
- 16 — Ramos esquerdos do tronco dorso-esophageano.
- 17 — Volumoso ganglio da alça terminal vago-orthosymphatico.
- 18 — Splanchnico esquerdo.

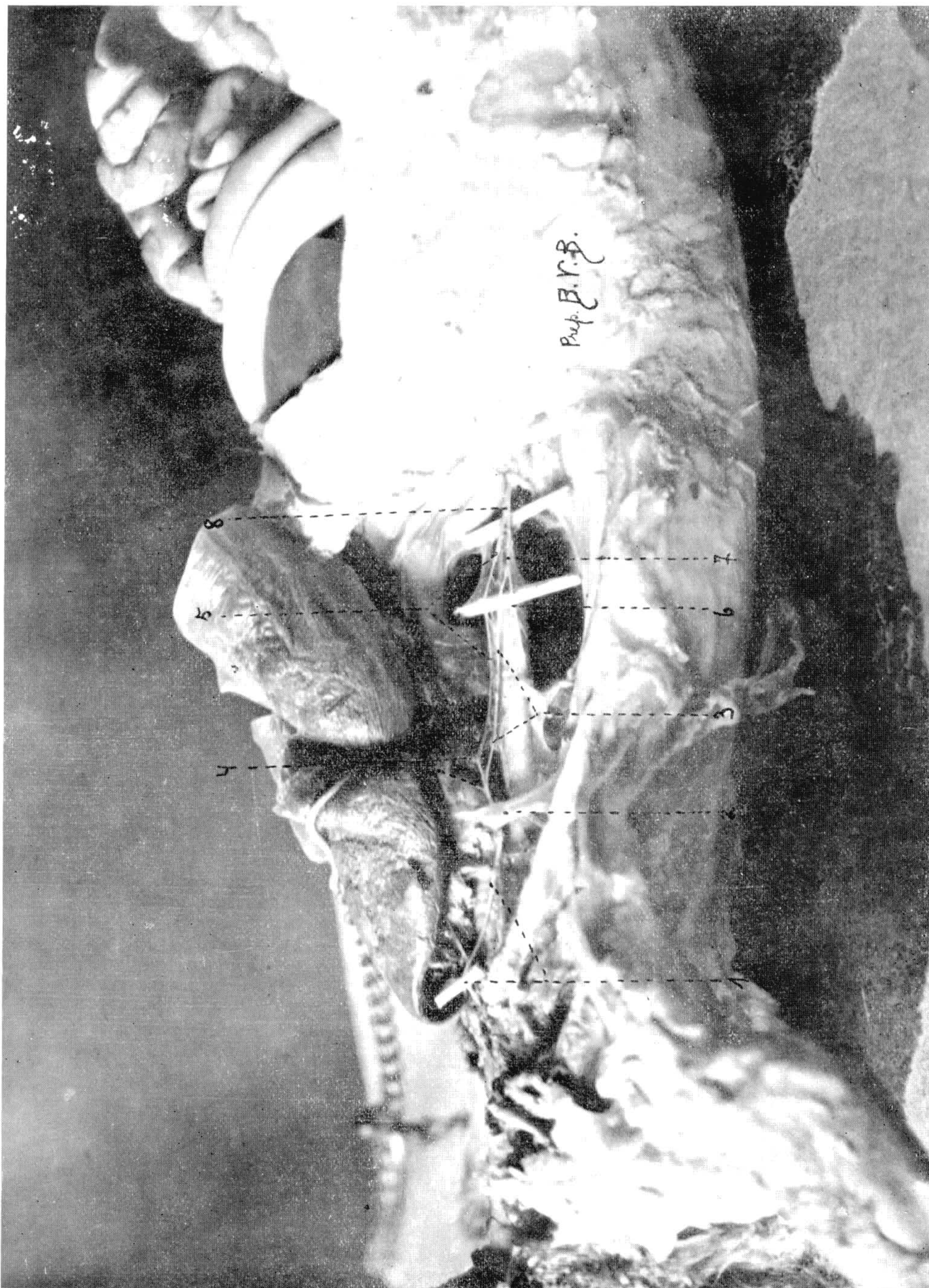


Baptista : Nervo Vago nos Vertebrados.

Estampa 17

O Vago no *Erinaceus europaeus*

- 1 e 5 — Segmento thoracico do vago direito.
- 2 — Veia azygos.
- 3 — Ramo descendente do vago direito.
- 4 — Ramos pleuro-pulmonares.
- 6 — 1.º ramo descendente do vago esquerdo.
- 7 — Tronco nervoso formado pelo ramo descendente do vago direito com o 1.º ramo descendente do vago esquerdo.
- 8 — Tronco vagal dorso-esophageano.

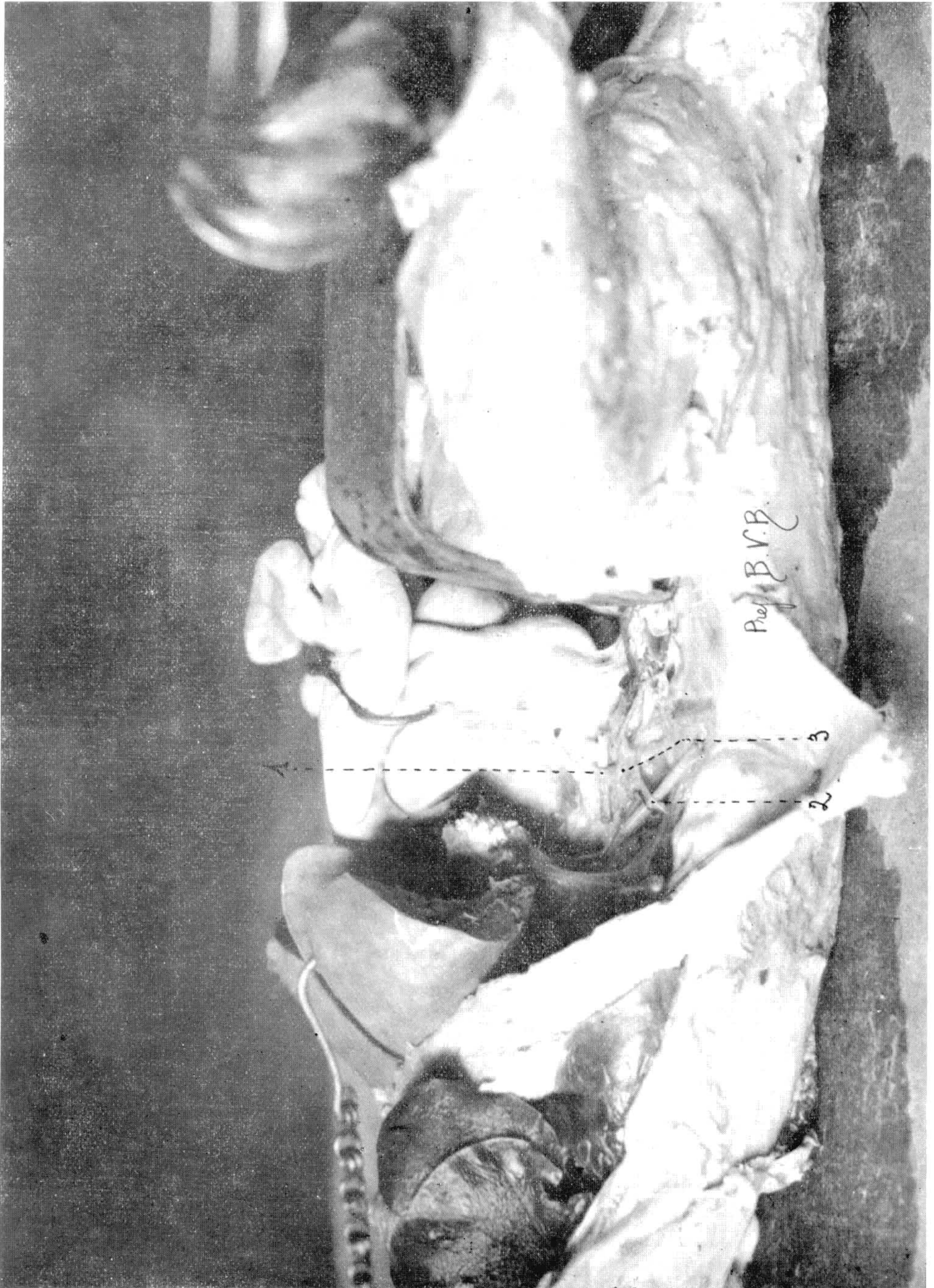

Baptista: Nervo Vago nos Vertebrados.

Estampa 18

O Vago no *Erinaceus europaeus*

- 1 — Ramo direito do tronco vagal dorso-esophageano.
- 2 — Splanchnico direito.
- 3 — Ganglio da alça vago-orthosympathica direita.

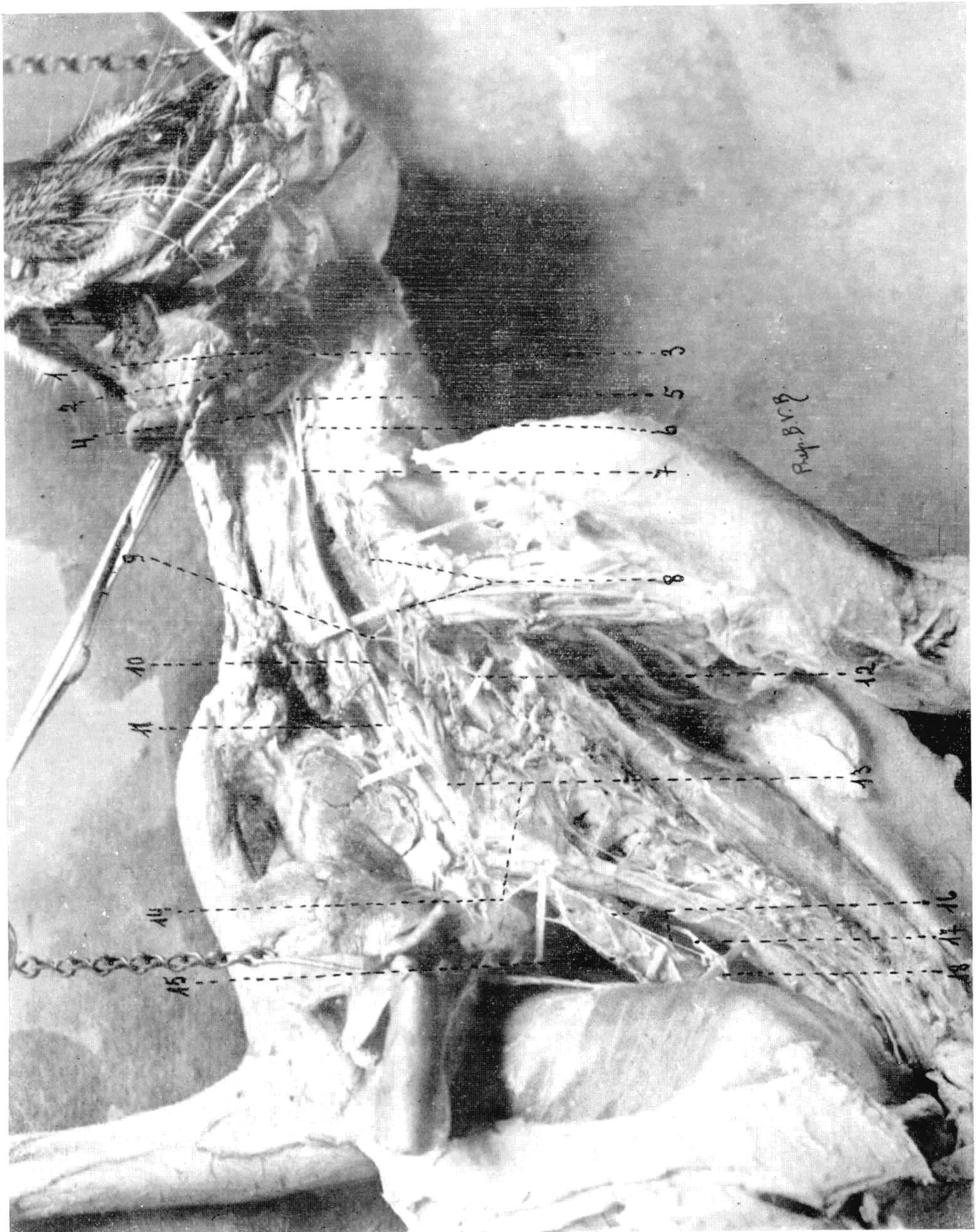


Baptista : Nervo Vago nos Vertebrados.

Estampa 19

O Vago no *Felis domesticus*

- 1 — Hypoglosso.
- 2 — Ganglio cervical superior do sympathico.
- 3 — Nervo accessorio de Willis.
- 4 — Cadeia sympathica cervical ao se acolar ao vago esquerdo.
- 5 — Vago esquerdo, antes de se reunir á cadeia sympathica cervical.
- 6 — Ramo descendente do hypoglosso.
- 7 — Cordão unico cervical vago-sympathico esquerdo
- 8 — As 2 raizes do nervo phrenico.
- 9 — Cadeia sympathica ao se libertar de suas connexões vagas.
- 10 — Vago esquerdo ao attingir o thorax.
- 11 — Ramo cardiaco superior do vago.
- 12 — Cadeia sympathica thoracica.
13. Vago esquerdo.
- 14 — Ramo anastomotico do vago direito, formando com o vago esquerdo a alça ventro-esophageana.
- 15 — Tronco vagal ventro-esophageano.
- 16 — Ramo descendente do vago esquerdo.
- 17 — Vago direito.
- 18 — Tronco vagal dorso-esophageano, ao emergir da alça dorso-esophageana.



Baptista : Nervo Vago nos Vertebrados.

Estampa 20

O Vago no *Felis domesticus*

- 1 — Cordão unico cervical vago-sympathico direito.
- 2 — As 2 raizes do phrenico direito.
- 3 — Cadeia sympathica cervical ao se libertar de suas connexões vagas.
- 4 — Alça de Vieussens.
- 5 — Anastomose do 1.º ganglio sympathico thoracico para o vago direito.
- 6 — O Vago direito ao penetrar no thorax.
- 7, 8 e 10 — O Vago direito em seu trajecto mediastinal.
- 9 — Ramo anastomotico do vago direito para o vago esquerdo.
- 11 — Ramo descendente do vago esquerdo.
- 12 — Tronco vagal dorso-esophageano ao emergir da alça dorso-esophageana.
- 13 — Cadeia sympathica thoracica.
- 14 — Diaphragma.



Baptista : Nervo Vago nos Vertebrados.