

# **Cultura cromogênica dum bacilo ácido-álcool resistente isolado de pus de lesão fechada de lepra humana \***

pelo

Dr. H. C. de Souza-Araujo

(Com 1 estampa colorida e outra em negro)

No dia 24 de Setembro de 1941 foi-me trazido à consulta o menino José J. F., branco, com 7 anos de idade, natural do Piauí, de onde acabava de chegar. O seu pai, L. F. P., é leproso, tendo a sua doença se manifestado em 1932 por dormência na região maleolar direita, que se estendeu, em 1933, à mão e pé esquerdos e à região cubital direita. Em 1934 o Dr. Candido Silva diagnosticou-lhe lepra. Em 1938 examinei-o pela primeira vez : era um caso L2-N2. Atualmente tem ele 57 anos de idade e está bastante melhor do seu mal, já tendo tido alguns exames negativos.

A mãe de José, Z. F. F., tem 48 anos de idade, é também leprosa e provavelmente foi contaminada pelo seu marido. Foi em 1939 que lhe apareceu o 1.º sintoma: uma mácula na região malar direita, seguida logo de outras nas coxas, sendo hoje um caso L2.

Os outros 5 filhos do casal são considerados como indenes do mal.

José, aos 2 anos de idade, em 1936, apresentava uma mácula discrômica no terço superior da coxa direita, que ainda existe, hoje contornada por uma grande zona eritematosa. O exame feito nele em fins de setembro do ano passado revelou infiltração nas faces, com inúmeros pequenos lepromas incipientes; infiltração moderada das orelhas, com um grande leproma na parte superior do pavilhão direito; rarefação dos supercílios, menos acentuada nos cílios.

Nos braços, nádegas, coxas e pernas apresentava inúmeras máculas circulares, purpuráceas, do nível da pele normal e de tamanho variando entre

---

\* Recebido para publicação a 4 de março e dado à publicidade em abril de 1942.

um quarto a um centímetro de diâmetro, flutuantes ao tacto. As mais negras e mais flutuantes foram abertas com a ponta do galvanocautério, revelando tratar-se de pústulas. O pus era pura massa de bacilos de Hansen. As figuras 3 e 4 da estampa 1 mostram o aspecto microbiano desse rico material.

Tinha ainda José os gânglios inguinocrurais hipertrofiados e alguns elementos ulcerados acima dos calcanhares. A figura 1 da estampa 1 é uma fotografia do paciente, tirada meio ano depois do 1.º exame, em que ele aparece em melhor estado geral e com as lesões cutâneas reduzidas em número. Os pontos negros que aí se veem assemelham-se às primitivas pústulas. Entre esses elementos surgiram lepromas chatos, de centro deprimido, como se tivessem sido papulas. José é hoje um caso L2.

### PESQUISAS EXPERIMENTAIS

No dia 2 de outubro de 1941 colhi cerca de 4 c.c. de pus de 10 pústulas abertas com o galvanocautério, que distribuí em tubos de hemolise esterilizados. Semeiei esse pus, *in natura*, em 9 tubos de meio de Loewenstein fresco e com o restante fiz uma emulsão que inoquiei em 2 cobaias (Lote 27) na virilha direita e em 3 ratos brancos (Lote 28) na axila direita, na dose de 1 c.c. de emulsão rica em bacilos por animal.

Com a serosidade que escorria das lesões, após a colheita do pus, por expressão, fiz inúmeros esfregaços que serviram para demonstração na aula que nesse dia realizei na Clínica Dermatológica da Faculdade Nacional de Medicina. Esses esfregaços foram distribuídos aos alunos do 4.º ano médico.

No dia 9 de Outubro fiz nova colheita de pus para o Dr. J. G. Lacorte, que o semeou 4 dias após, e a 24 mais outra colheita para o meu assistente, Dr. H. Linhares, que o semeou em meios anaeróbios, em prosseguimento a pesquisas que vem fazendo. Até esta data os resultados estão negativos.

No dia 26 de Novembro abri novas pústulas do paciente e colhi material que semeiei em nova serie de Loewenstein, único meio adotado nestas pesquisas por ter sido o que me deu melhores resultados nas várias pesquisas de 1941.

No dia 15 de Dezembro verifiquei uma abundante cultura cromogênica em 3 tubos dos semeados em 2/10 e menos exuberante em 2 dos tubos semeados em 26/11. Os demais tubos estavam estereis. Verificando tratar-se duma cultura pura de germes ácido-álcool resistentes, repiquei-a em novos tubos de Loewenstein.

No dia 18 fiz a última colheita de pus, com o qual fiz mais uma serie de sementeiras e inoculei mais 3 ratos brancos (Lote 32).

A fotografia 2 da estampa 1, apesar de imperfeita, dá uma idéia do aspecto granuloso das culturas originais, como se apresentavam a 20 de Dezembro e a microfotografia n. 5, da mesma estampa, mostra uma massa de germes, todos a.a.r., predominando os cocciformes, em esfregaço duma cultura original, semelhantes ao *Mycobacterium pulviforme* descrito por Marchoux em 1923. O esfregaço apresenta campos pleomórficos, onde se veem bacilos isolados, em pequenos feixes e cocoides de 2 a 2 e em grupos ou em massas. Aquí e ali raros pares de bacilos corados intensamente. A 15 de Fevereiro de 1942 um reexame das culturas revelou que a original de 2/10/41 em Loewenstein continua pura, a maior parte de um amarelo cor de ouro e uma zona alaranjada.

A original de 26/11/41 em Loewenstein está exuberante, granulosa, idêntica à de Kedrowsky ou de Duval em agar glicerinado, porem mais cromogênica, de cor alaranjada. Os tubos da 2.<sup>a</sup> geração proveniente da original de 2/10 apresentam-se mais exuberantes que aquela, de um amarelo uniforme como se vê na figura 1 da estampa 2, desenho feito a 15 de fevereiro pelo Sr. Raymundo Honorio. A 2.<sup>a</sup> geração proveniente da original de 26/11, semeada em Loewenstein a 15/12 não se desenvolveu com a exuberância anterior: apresenta delgada camada amarela de um granuloso fino como areia.

As repicagens feitas a 13/2/42 da original de 26/11/41 em meios glicerinados, a 28/2 apresentavam os seguintes caracteres: (15 dias): *Batata glicerinada a 5%* — Germinação semelhante à dos outros *Mycobacteria* isolados de lepra: camada granulosa, dum amarelo claro magnífico, como se vê no desenho 2 da estampa 2. A água glicerinada permanece límpida, característico de cultura pura. No esfregaço desta cultura predominam as formas bacilares, como se vê no desenho 2 A.

*Caldo glicerinado a 5%* — Formação do característico veu pregueado, de cor amarela, cobrindo a superfície do meio, que se mantém límpido, e subindo 1 centímetro pela parede do tubo, como se vê no desenho 3 da estampa 2. No fundo do tubo há um depósito de veus que foram caindo sem se desfazer. No esfregaço do veu predominam os bacilos homogêneos como se vê no desenho 3A da estampa 2.

*Agar glicerinado a 5%* — Como este meio estivesse seco na ocasião da sementeira, a germinação nos 3 tubos dele não foi exuberante como acontece com os *Mycobacteria* clássicos, mas a cultura continua com o seu aspecto original: granulosa e amarela.

Os três lotes de animais inoculados com pus de José foram re-examinados a 27 de Fevereiro. Do lote 28, de 2/10/41, um rato apresentava extensas zonas de alopecia. Foi sangrado no coração até à morte e o sangue semeado em Loewenstein. A necrópsia revelou edema axilar, no lado da inoculação, hipertrofia dos gânglios e magreza.

Os esfregaços do edema, do gânglio axilar e do fígado revelaram raros bacilos a.a.r. e os demais órgãos deram resultado negativo, assim como o sangue. Os outros animais inoculados continuarão em observação.

A cultura em caldo glicerinado vai ser emulsionada e inoculada em ratos brancos e cobaias.

### SUMMARY

*Chromogenic culture of an acid-fast organism isolated from human leprosy*

Last October 2nd the Author smeared nine tubes of Loewenstein medium with material obtained from closed pustulae of a seven years old boy, L2 case of leprosy. This material was very rich in Hansen bacilli in its different forms, inclusive globus, as is seen in the figures 2 and 3 of Plate 1. Part of this material obtained from pustulae opened by galvanocautery, was inoculated, at the same day, into white rats and guinea-pigs.

November 26th a new biopsy gave more rich material, which was smeared again into Loewenstein fresh medium.

December 15th three of the first and two of the second series of tubes of cultures showed germination of a yellow, dry and rough culture, covering almost the total surface of the medium. Microscopic examination of the culture showed that it was a pure culture of an acid-fast organism. Passages into glycerinated potatoes germinated well covering the surface of the same with a clear yellow granulated culture remaining the fluid (glycerinated water) quite limpid. The germination in glycerinated broth produced a yellow velum in the surface of the medium, as is seen in fig. 3 of Plate 2, without becoming turbid. The microorganism isolated twice from the same source of material was cocciforme (as *Mycobacterium pulviforme* of Marchoux), in the original culture, becoming more bacilliforme, allways acid-fast, after passage into glycerinated media.

The A. sent his culture to foreigner colleagues to study it and will inoculate it soon into laboratory animals.

Manguinhos, 4-3-1942.

## ADENDO

ADENDO. — No dia 21/3/42 emulsionei uma cultura de 15 dias em meio de Loewenstein, da amostra “José”, em 15 c.c. de soro fisiológico e inoculei-os em 15 animais, sendo 10 ratos e 5 cobaias (Lotes 34 e 35, respectivamente). Seis dias após morreu 1 cobaia, cuja autopsia nada revelou de importante.

A 6/4 (16 dias após a inoculação) morreram 2 ratos e 2 cobaias, dos quais um de cada foi entregue ao meu laboratório em franca necrobiose por ter parado de funcionar a geladeira do bioterio na semana santa, segundo declarou-me o Sr. Avellar, encarregado do bioterio.

A autopsia do rato revelou: abscesso caseoso no peito, interessando a pele e o musculo peitoral direito; abscesso no fígado e os pulmões transformados numa massa caseosa. Apesar deste pús ter-se revelado pobre (como é a regra) em bacilos a.a.r., semei-o, *in natura*, em 5 tubos de Loewenstein.

A cobaia autopsiada apresentava 2 abscessos caseosos no peritoneo, abaixo do estomago e outro na região inguinal direita, no ponto de inoculação. O pús desses abscessos foi positivo ao exame microscópico e foi semeado em 4 tubos de Loewenstein. Os esfregaços dos gânglios e vísceras foram negativos ao exame de rotina. Os órgãos desta cobaia e daquele rato foram enviados ao Dr. Magarinos Torres para exame anatomopatológico.

A 9/4 morreram outro rato e outra cobaia desses lotes 34 e 35. O 1.º apresentava nodulos caseosos no peritoneo e na axila direita, ponto de inoculação. As vísceras tinham aspecto normal. O abscesso da axila tendo por origem um gânglio, foi triturado, emulsionado e centrifugado. O seu sedimento revelou-se muito rico em bacilos a.a.r. e foi semeado em 5 tubos de Loewenstein. Os esfregaços do rim, gânglios e pús mostraram raros bacilos e os do fígado, baço e pulmões, foram negativos. A cobaia apresentava uma massa de pús caseoso, do tamanho dum grão de milho, na virilha direita e ao seu lado um enorme gânglio transformado em abscesso. Este gânglio foi triturado, emulsionado e centrifugado e o seu sedimento, também rico em bacilos, foi semeado em 5 tubos de Loewenstein. Os esfregaços dos pulmões e gânglios revelaram raros bacilos e os do fígado e baço foram negativos ao exame rotineiro.

As lesões acima descritas, formadas entre 15 e 18 dias em ratos e cobaias, indicam que a cultura “José” é duma virulência muito superior ao comum dos bacilos a.a.r. isolados de material leproso e mesmo daqueles que foram depois classificados como sendo de Koch.

*Retrocultura:* — No dia 11 do corrente, portanto 5 dias após as sementeiras, verifiquei, ao retirar da estufa a 37° C., que 3 dos 4 tubos de Loewens-

tein semeados a 6/4 com pús de cobaia inoculada a 21/3 com a cultura "José", apresentavam espalhadas pela superfície do meio, multiplas pequeninas colonias amareladas, de tamanhos variaveis. A cor e o aspecto dessas colonias são idênticos ao da cultura inoculada.

Os 5 tubos de Loewenstein semeados tambem a 6/4 com pús de rato apresentavam-se contaminados e foram descartados.

Hoje sacrificarei um rato e uma cobaia dos ainda restantes para colher material fresco afim de confirmar esta retrocultura e fazer passagem noutros animais.

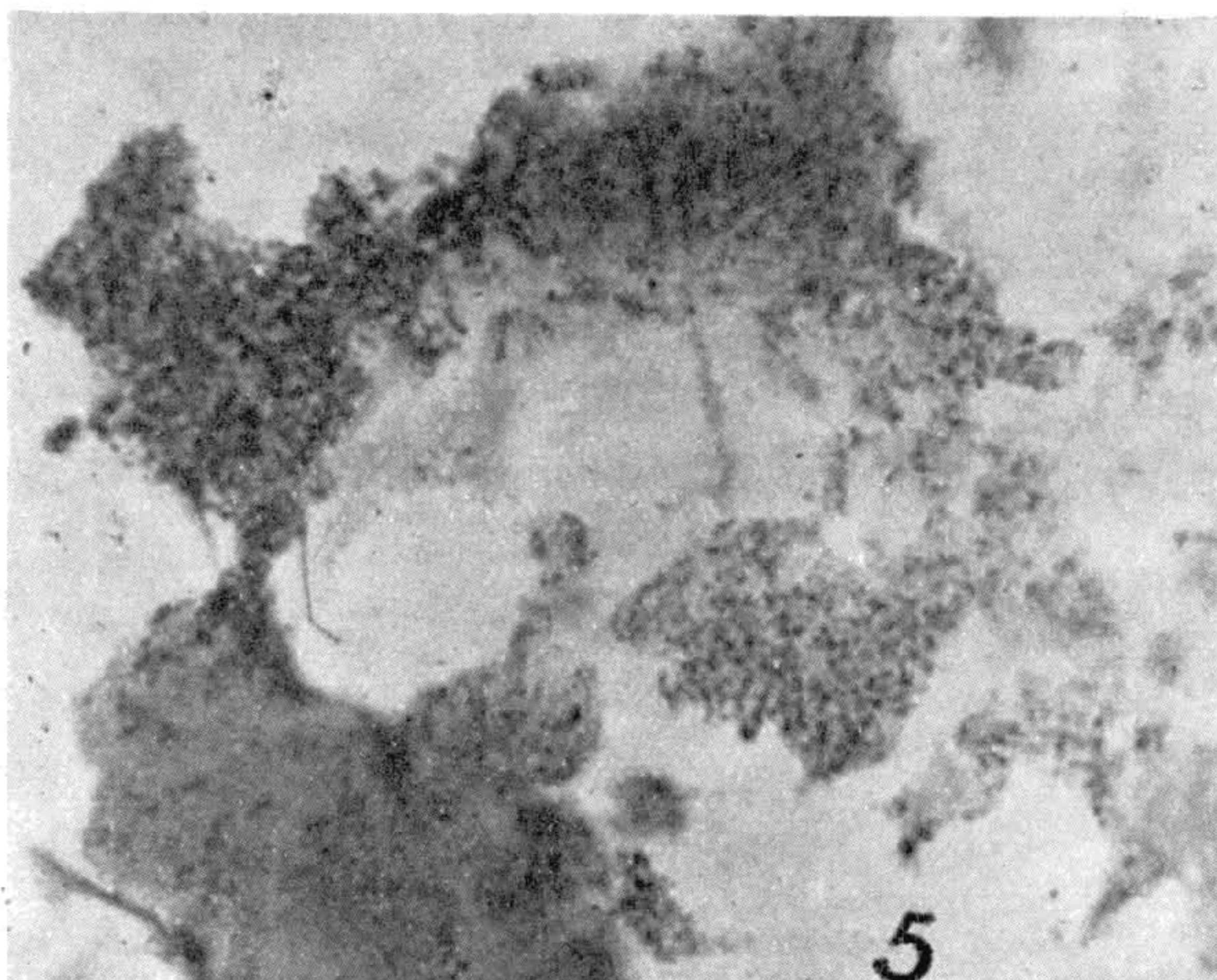
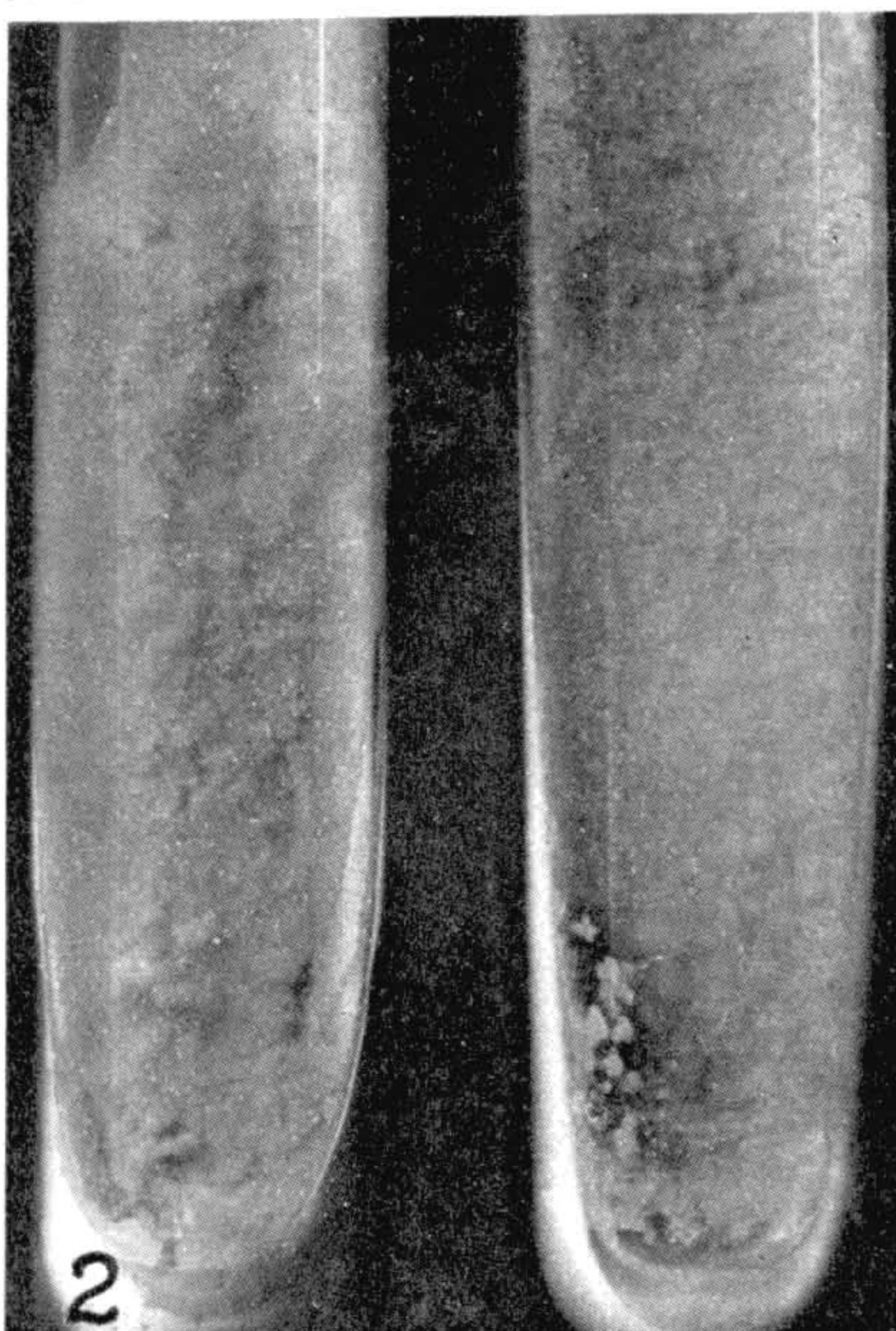
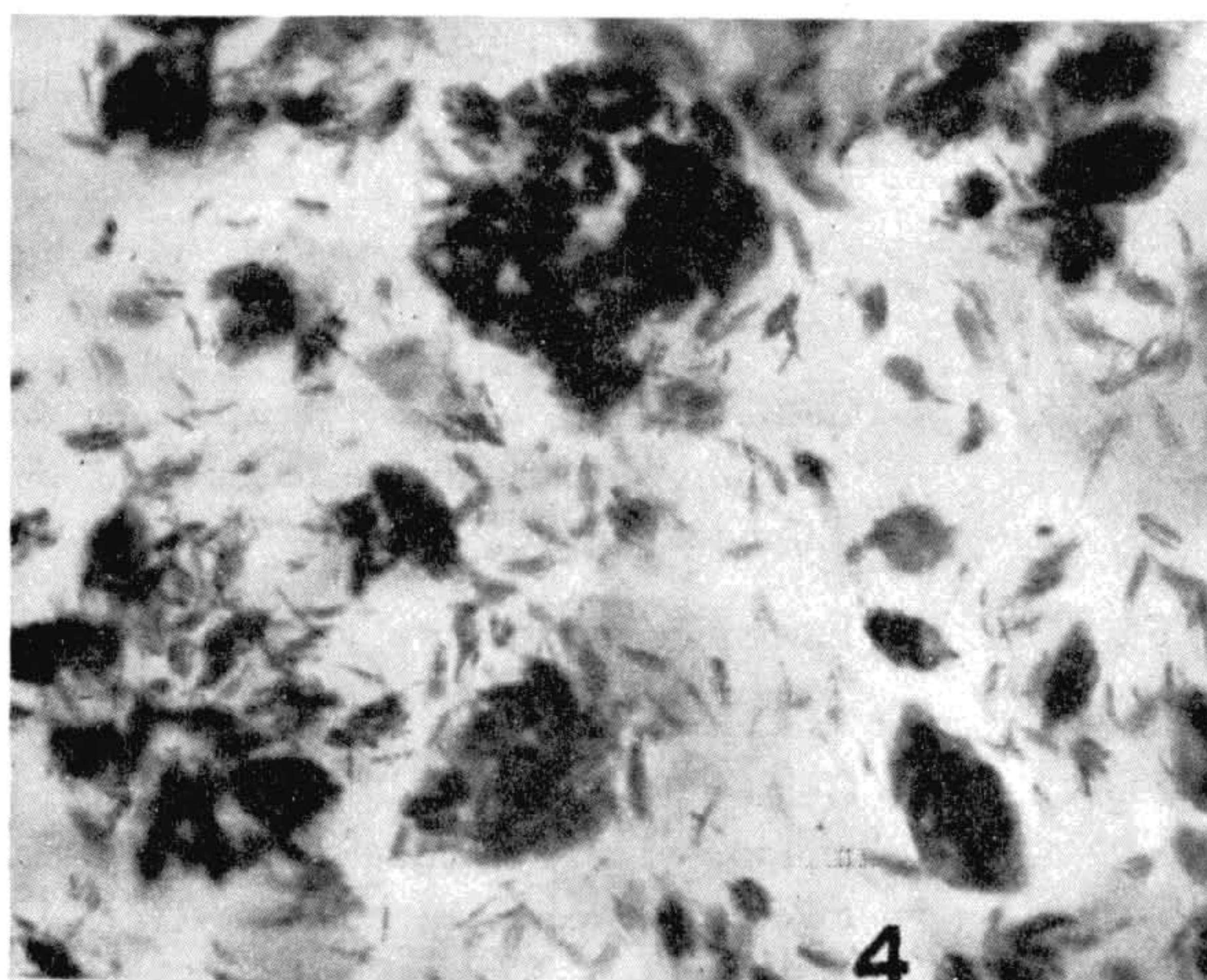
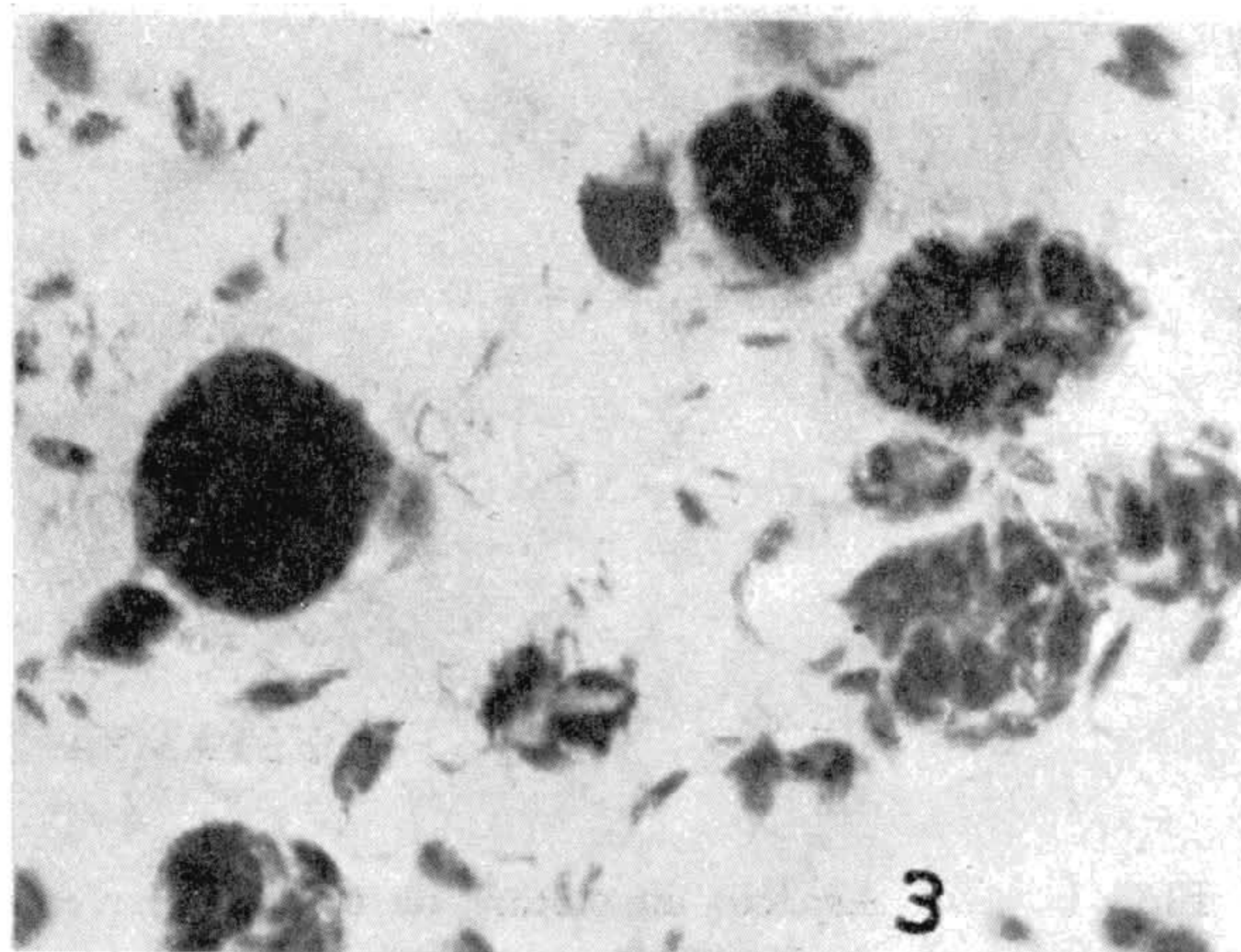
Manguinhos, 13 de abril de 1942.

*Dr. Souza Araujo.*

---

#### ESTAMPA 1

- Fig. 1 — José, aos 7  $\frac{1}{2}$  anos de idade, mostrando nos punhos e coxas alguns pontos negros, resto das pústulas descritas na observação clínica.
- Fig. 2 — Culturas puras do pus semeado a 2/10 e 26/11/41 em meio de Loewenstein: ambas cromogênicas (amarelo cor de gema de ovo), granulosas, de aspecto seco e de difícil emulsão.
- Fig. 3 e 4 — Globias e feixes de bacilos de Hansen em esfregaços do pus colhido em lesões fechadas, a 2/10/41.
- Fig. 5 — Microfotografia do esfregaço da cultura original em Loewenstein: bacilos a.a.r. de aspecto granuloso, como o *Mycobacterium pulviforme* de Marchoux. Pela passagem em meios glicerizados passaram a predominar os elementos bacilares.



*Fotos J. Pinto*

Souza Araujo: Cultura cromogênica de lepra humana

## ESTAMPA 2

- Fig. 1 — Aspecto da cultura de 60 dias proveniente da 1.<sup>a</sup> repicagem da cultura original de 26/11/41, em meio de Loewenstein.
- Fig. 1A — Pequeno campo dum esfregaço delgado da cultura original em meio de Loewenstein.
- Fig. 1AA — Outro campo mostrando os elementos cocciformes da cultura original em Loewenstein.
- Fig. 2 — Cultura de 15 dias, 2.<sup>a</sup> geração, em batata glicerinada, menos cromogênica que a original e semelhante às culturas de Duval, Currie e outros em igual meio. Líquido límpido.
- Fig. 2A — Esfregaço da cultura em batata glicerinada, mostrando a predominância das formas bacilares.
- Fig. 3 — Cultura de 15 dias, 2.<sup>a</sup> geração, em caldo glicerinado. O líquido conserva-se límpido. O véu pregueado, amarelo, sobe um centímetro pela parede do tubo, e forma depósito no fundo.
- Fig. 3A — Esfregaço do véu da cultura em caldo glicerinado, mostrando a predominância das formas bacilares.



