

# Infecções experimentais na Leishmaniose Tegumentar Americana (\*)

pelo

Dr. Aristides Marques da Cunha  
Chefe da Divisão de Estudo de Endemias

Durante o estudo que empreendemos sobre o valor da soro-aglutinação no diagnóstico diferencial das espécies do gênero *Leishmania*, fomos levados a comparar amostras recentemente isoladas de diversas espécies desse gênero. Assim, ao lado das amostras de *Leishmania chagasi* (agente do Kalazar americano), tivemos oportunidade de ter em mão amostras recentemente isoladas de *Leishmania brasiliensis*, provenientes dos Estados de São Paulo e Minas Gerais.

Resolvemos, então, aproveitar a oportunidade, para executar algumas pesquisas sobre as infecções experimentais na Leishmaniose tegumentar americana, assunto que nos pareceu insuficientemente estudado. Essas pesquisas, de que nos ocupamos há longo tempo, nos permitiram chegar a alguns resultados interessantes, entre os quais sobrepõe a observação em macacos rhesus, experimentalmente infectados, de lesões mucosas que se assemelham às encontradas na infecção natural do homem e que já foram objeto de descrição sumária em nota publicada anteriormente.

O presente trabalho consta do relato detalhado das experiências efetuadas e de seus resultados.

*Material e métodos de pesquisa.* — As amostras de *Leishmania brasiliensis* que utilizamos em nossas experiências, provinham dos Estados brasileiros de S. Paulo e Minas Gerais, onde foram isoladas, sendo em seguida remetidas para o Instituto Oswaldo Cruz. As amostras com que obtivemos infecções experimentais foram as seguintes: Amostra J. A., isolada em junho de 1937; amostra Henrique, isolada em setembro de 1937; amostra Oscar, isolada em setembro de 1938; amostra Vicente, isolada em maio de 1939; amostra Vitorina, isolada em agosto de 1942. Todas essas amostras provinham do Estado de S. Paulo e foram isoladas pelo Dr. Luiz Sales Gomes, que teve a bondade de não-las enviar juntamente com outras que, por motivos

---

(\*) Recebido para publicação a 17 de agosto de 1944 e dado à publicidade em outubro de 1944.

independentes de nossa vontade, não puderam ser aproveitadas, nessas pesquisas. Deixamos aqui consignados ao ilustre cientista paulista, os nossos melhores agradecimentos pelo muito que lhe devemos na execução de nosso trabalho.

Utilizamos ainda a amostra *Agostinho*, isolada em 27 de maio de 1938, no Estado de Minas Gerais, pelo Dr. Aroeira das Neves, que teve a gentileza de nô-la enviar e a quem também muito agradecemos.

As culturas eram inoculadas geralmente 1 a 2 meses depois de isoladas, e, sòmente uma vez com a amostra *Vicente*, a inoculação só foi praticada decorridos 4 meses após o isolamento. Usamos, às vêzes, culturas em meio de Nöller, empregando 2 a 3 tubos de cultura para cada animal; outras vêzes, usamos espêssas suspensões em água fisiológica, de flagelados cultivados em placas pelo método de Meyer e Ray. Os animais usados para inoculação foram o rhesus (*Macaca mulatta*), o cão, o hamster europeu (*Cricetus cricetus*), o camondongo branco e a cotia (*Dasyprocta agouti*). Os rhesus foram quase sempre inoculados na arcada superciliar por via intradérmica, e sòmente por exceção, também por via intradérmica, na superfície do nariz. Os cães foram inoculados ainda por via intradérmica, na superfície do nariz. Os hamster foram inoculados na base da cauda, assim como os camondongos. A cotia foi inoculada por via intradérmica na superfície do nariz. Sòmente obtivemos infecção nos dois primeiros animais, isto é, no rhesus e no cão.

Para o estudo da infecção, ao lado da observação do aspecto macroscópico das lesões, fazíamos punções para exame microscópico e cultura. Fazíamos também, sistemáticamente, biopsias das lesões diversas fases de evolução, não só para pesquisa de parasita e sua localização, mas também para o estudo do aspecto microscópico das lesões. Os fragmentos de tecido retirados pela biópsia eram fixados em formol a 10% ou em Zenker-formol, e incluídos em parafina. Os cortes eram corados pela hematoxilina-eosina.

No caso de morte, praticávamos autópsia do animal.

Na maior parte dos casos, a morte do animal se deu após o desaparecimento das lesões. Nesse caso, fazíamos esfregaços dos órgãos internos, baço, fígado e medula óssea, com o fim de verificar uma possível generalização da infecção, o que nunca foi observado. Em dois casos porém, os rhesus apresentavam lesões mucosas, já visíveis em vida, nas bordas das narinas. Nesses casos, além das pesquisas destinadas a verificar a possível generalização da infecção já descritas, praticávamos um corte sagital do crânio deixando as duas metades apenas ligadas pela parte anterior da cavidade *nasofaríngea*, o que permitia o estudo das lesões aí encontradas e a retirada de fragmentos para o estudo parasitológico e histopatológico.



*Infecção do rhesus* — De acôrdo com o resultado de nossas experiências, é o *rhesus* o animal que melhor se presta para o estudo das infecções experimentais com a *Leishmania brasiliensis*. Evidentemente, não apresenta êsse animal a mesma sensibilidade que o homem. As lesões, quando exclusivamente cutâneas, ficam geralmente limitadas ao ponto de inoculação e só excepcionalmente se estendem às zonas vizinhas. Essas lesões tendem em geral para a cura, o que acarreta o desaparecimento total das mesmas. Também a tendência à ulceração é bem menos acentuada que no homem. Quanto à forma mucosa, observada pela primeira vez nas infecções experimentais do *rhesus*, ocorreu ela em dois animais dos 7 inoculados, o que corresponde a 28,5%. Essa percentagem é bem superior à de 10% consignada por alguns autores, mas inferior à registrada por Samuel Pessoa e Francisco Vilela em recente trabalho, percentagem essa por certo mais aproximada da realidade, dado terem êsses autores trabalhado *in loco* e levado em conta a duração da infecção, de grande influência para a exatidão do resultado, pois tôdas as formas são, de início, exclusivamente cutâneas. Ainda, o decurso da forma mucosa, no *rhesus*, difere um pouco da observada no homem. Embora as lesões das mucosas não tenham tendências para cura, pois em ambos os casos observados elas persistiram até a morte dos animais, seu desenvolvimento reveste-se de maior benignidade, não tendo as lesões tendência à destruição dos tecidos, antes apresentando caráter vegetante.

Os *rhesus* mostram-se sempre sensíveis à *Leishmania brasiliensis*, uma vez que se empregue para a inoculação culturas recentemente isoladas (dentro do prazo máximo de 4 meses em nossas experiências) e em dose regular (cêrca de 3 tubos de Nöller para cada animal, conforme ficou anteriormente consignado). A influência da dose na obtenção da infecção fica claramente demonstrada na seguinte experiência: Três *rhesus* foram inoculadas com doses muito pequenas de uma cultura recentemente isolada (suspensão de placa muito pouco desenvolvida, para os três animais) e não se mostraram infetados durante 3 a 4 meses, em que sobreviveram e foram observados. Entretanto, inoculando posteriormente um outro *rhesus* com dose grande da mesma amostra, esta se revelou virulenta, produzindo a infecção do animal (*rhesus* 14), embora tivessem decorrido 2 meses entre as duas inoculações. Êsse fato demonstra, de maneira incontestada, que a ausência de infecção dos três primeiros animais inoculados correu por conta da pequena dose empregada.

O prazo de 3 a 4 meses em que foram observados é suficiente para excluir a possibilidade de infecção, pois representa o dôbro do tempo máximo de incubação observado (cêrca de um mês e meio). Além disso, três

outros *rhesus*, inoculados na mesma ocasião, com dose semelhante, de outra amostra (amostra J. B.) também recentemente isolada, não se mostraram infetados, apesar de observados por mais de um ano.

O decurso da doença nos *rhesus* experimentalmente infetados apresenta grandes variações. Não podemos, porém, tirar conclusão se se tratam de variações de virulência, pois inoculamos apenas um animal com cada uma das amostras.

O prazo de incubação observado em nossas experiências oscila entre 1 mês a 1 mês e meio; só em um caso, observamos prazo mais longo, de 2 meses.

Em um animal (*rhesus* 3722) apareceu um nódulo no ponto de inoculação, 18 dias após a mesma. Feita a biópsia no nódulo, observou-se nos cortes, grande número de células gigantes que constituíam a lesão predominante, encontrando-se, além disso, pequenos grupos de células mononucleares contendo *Leishmanias*. É evidente que a existência no nódulo, observado macroscopicamente, era devida à primeira das lesões acima descritas. Pensamos que a inoculação, juntamente com os flagelados, de pequenos fragmentos de agar proveniente do meio de cultura deram lugar à reação de corpo estranho, representada pelas células gigantes acima referidas, bem como a formação do nódulo, fazendo pensar em um prazo de incubação mais curto que o realmente necessário para o aparecimento das lesões. Realmente, nova biópsia, efetuada no mesmo nódulo 20 dias depois, mostrou o desaparecimento das células gigantes e a presença de lesões semelhantes às encontradas nos outros casos.

Em um outro caso (*rhesus* 14), observou-se a formação do nódulo em prazo ainda mais curto (13 dias). A observação posterior veio mostrar a regressão e desaparecimento desse nódulo e a formação, mais tarde, de novo nódulo. É claro que, nesse caso, o primeiro nódulo formado representava uma reação de corpo estranho devida ao material inoculado, à semelhança do que ocorreu no caso anterior, e só o nódulo formado posteriormente constituía lesão realmente produzida pelas *Leishmanias* inoculadas. Quando se inocula um animal em mais de um ponto, o aparecimento das lesões não se faz em geral, simultaneamente. Na maior parte dos casos o aparecimento das lesões se faz com o intervalo de alguns dias. Em um caso porém (*rhesus* 4105), entre o aparecimento da lesão do nariz e das arcadas superciliares medeou um intervalo muito mais longo, dando lugar ao maior prazo da incubação observado, de cerca de 2 meses. O decurso da infecção apresenta-se muito diferente, conforme as lesões se limitam à pele ou se estendem também as mucosas. No primeiro caso, a duração da infecção foi de 3 a 8 meses e



terminou pela cura com o desaparecimento total das lesões. O mesmo não acontece quando a infecção se estende à mucosa.

Nos dois casos que observamos, os animais sobreviveram 3 anos e meio, e 2 anos e meio respectivamente, persistindo as lesões até a morte dos animais.

Uma vez formada a lesão inicial, esta se desenvolve, podendo-se distinguir em sua evolução três fases distintas; a de crescimento, a de estágio e a de regressão, que termina pelo desaparecimento total da lesão. Essas fases se efetuam em prazos variáveis. À vezês, elas se processam tôdas em tempo muito curto (rhesus 2588), outras vêzes, elas se sucedem em prazos mais longos, predominando quase sempre a fase de estágio e de regressão (rhesus 3722 e rhesus 14).

Nas infecções recentes, quando o nódulo se acha ainda em período de crescimento, os parasitos são encontrados em grande número no interior de macrófagos.

Quando o crescimento do nódulo se faz mais lentamente e êste se aproxima do período de estágio, o número de parasitos decresce rapidamente, de modo que, quando o nódulo se mostra estacionário, as *Leishmanias* se tornam raras, para desaparecerem quando o nódulo entra em regressão.

As lesões histopatológicas observadas são constituídas por infiltração de células mononucleares, com predominância a princípio de macrófagos, que muitas vêzes apresentam grande número de parasitos no plasma. Em fase muito recente da infecção, a infiltração não é contínua, de maneira a se observar zonas de infiltração mais intensa em meio a zonas em que esta é pouco acentuada. Com o decurso do tempo, aparecem linfócitos, que aumentam de número progressivamente, substituindo em grande parte os macrófagos. Nos casos mais avançados podemos observar hiperacantose mais ou menos acentuada. Ainda no caso de ulceração e quando se observa infecção secundária das lesões, estas são invadidas por polinucleares.

Passemos agora ao estudo dos animais em que as lesões se estendem às mucosas.

Primeiramente queremos deixar assinalado que não tínhamos em vista, em nossas experiências, a obtenção de forma mucosa, e assim as inoculações não foram feitas na mucosa e, sim, de maneira semelhante à dos outros animais. Foi assim que o rhesus 3969 foi inoculado apenas na arcada superciliar esquerda, e se o rhesus 4105 o foi também na superfície externa do nariz, o que té certo ponto poderia favorecer a extensão da infecção à mucosa, não foi isso com o fim de obter lesões mucosas e, sim, devido a razões outras que serão expostas posteriormente.

Queremos assinalar que um outro rhesus, o 4141, foi também inoculado na superfície do nariz, tendo a infecção se limitado à pele.

Na descrição da forma mucosa trataremos cada um dos 2 rhesus separadamente, pois o decurso da infecção apresenta entre êles diferenças acentuadas que tornam difícil uma descrição conjunta. Salientaremos depois os pontos de contato observados na infecção desses animais e que permitem algumas conclusões gerais sobre a marcha de forma mucosa nas infecções experimentais do rhesus.

Descreveremos primeiramente a marcha da infecção do rhesus n.º 4105.

O animal foi inoculado com culturas em meio de Noller, de *Leishmania brasiliensis* (amostra *Henrique*), não só nas arcadas superciliares como no lado direito do nariz.

Cêrca de um mês após a inoculação, apareceu no supercílio direito pequeno nódulo avermelhado que cresceu e se acentuou logo depois. Dias depois observava-se o aparecimento de um nódulo semelhante na arcada superciliar esquerda. Esses nódulos aumentaram de volume, apresentando-se o da arcada superciliar direita ulcerado.

Foi feita biópsia no nódulo da arcada superciliar esquerda, 52 dias depois da inoculação, para estudo histopatológico e pesquisa de parasito, verificando-se então a presença de *Leishmania*. Passados 2 meses da inoculação, apareceu um terceiro nódulo, localizado no nariz, no ponto de inoculação. As lesões das arcadas superciliares evoluíram de maneira semelhante às observadas em outros animais, embora se mostrassem mais acentuadas e duradouras.

Cêrca de 6 meses após a inoculação, foi observado um nódulo avermelhado, não ulcerado, na extremidade do septo nasal. Esse nódulo foi retirado por biópsia, apresentando ao exame histopatológico lesões de inflamação crônica, com infiltração de células mononucleares, tendo sido encontrados raros parasitos.

Após a biópsia as lesões cicatrizaram completamente.

Cêrca de 9 meses depois da inoculação, observavam-se ainda nas arcadas superciliares pequenas lesões ulceradas. Retirado por biópsia um pequeno fragmento para exame, revelou êste a existência das lesões de leishmaniose, não sendo possível porém o encontro de parasitos. Passados 20 dias, essas lesões haviam de todo desaparecido. Nessa ocasião, observou-se a formação, no nariz, de um novo nódulo, localizado no lado direito e formando como que um prolongamento do nódulo primitivo.

Decorridos cêrca de 18 meses após a inoculação, observou-se que os dois nódulos do nariz, ainda nítidos, apresentavam-se ulcerados e com crosta, enquanto a extremidade do septo nasal se apresentava ulcerada. Pouco tempo



depois, a crosta do nódulo esquerdo se destacou, deixando a superfície d'êste completamente cicatrizada. O nódulo apresentava-se então endurecido e avermelhado. Nessa ocasião, isto é, 1 ano e 9 meses após a inoculação, foi feita punção, para cultura, nas bordas não ulceradas do nódulo direito do nariz, com resultado positivo para *Leishmania*. Outras punções para cultura foram praticadas mas, ou se conservaram estéreis ou se mostraram contaminadas.

Foi feita também a retirada, por biópsia, de um fragmento do nódulo direito, para estudo histopatológico.

Já há algum tempo, vínhamos observando que o animal apresentava certa dificuldade em respirar, mas só mais tarde, isto é, 1 ano e 10 meses depois da inoculação, observamos nitidamente a existência, na narina esquerda, de nódulos avermelhados, não ulcerados.

O decurso da infecção apresentava fases de exacerbação, alternando-se com fases de atenuação das lesões. Por vezes, essas fases faziam pensar em próxima cura do animal. Os períodos de exacerbação, no que se refere às lesões mucosas, eram sempre mais acentuados que os de atenuação, resultando daí o aumento progressivo dessas lesões. Quanto às lesões cutâneas, dava-se em geral o contrário, apresentando-se elas pouco a pouco menos acentuadas e terminando, no fim de 2 anos e 9 meses, completamente cicatrizadas. Entretanto, nessa época, ainda persistiam as lesões das mucosas, representadas por nódulos no interior de ambas as narinas, bem como ulceração da extremidade do septo nasal. Por diversas vêzes foram feitas biópsias, quer dos nódulos encontrados no interior das narinas, quer das bordas ulceradas das mesmas sendo encontradas, em algumas delas, *Leishmania*, embora sempre em pequeno número.

As lesões mucosas permaneceram sem maior alteração, a não ser a retração dos orifícios nasais até 9 meses após a cicatrização das lesões cutâneas. Resolvemos, então, sacrificar o animal a fim de podermos observar as lesões existentes na cavidade nasal. O exame das fossas nasais, efetuado após a abertura das mesmas por meio de um corte sagital, mostrou, em ambas as narinas, a existência de lesões vegetantes, constituídas por polipos de forma globosa irregular que obliteravam parcialmente o orifício nasal, principalmente o do lado direito, em que o polipo era mais volumoso.

Além dessas lesões, encontravam-se 4 pequenas saliências arredondadas ao nível do corneto médio. Não havia lesão ulcerada e a mucosa do faringe, epifaringe e laringe não apresentava lesões. O polipo mais volumoso, existente na fossa nasal direita, foi retirado a fim de servir para a inoculação de um outro animal sendo o outro aproveitado para exame histológico. O exame

microscópico dos cortes desse polipo revelou intensa infiltração de células mononucleares, com predominância de linfócitos. O epitélio mostrava por vezes acentuada hiperacantose. Ao nível das lesões observadas no corneto médio havia também infiltração de células mononucleares, porém em grau mais moderado. O epitélio do corneto se apresentava íntegro.

Passemos agora a descrever a evolução da infecção no Rhesus nº. 3969, o 2º. animal de nossa série em que as lesões se estenderam às mucosas. A inoculação foi feita, como nos demais, por via intradérmica, na arcada superciliar esquerda, empregando-se uma suspensão de *Leishmanias* da amostra *Vicente*, cultivada em placas de agar-sangue segundo Meyer e Ray. Essa cultura havia sido isolada cerca de 4 meses antes. No fim de um mês e oito dias foi observado o aparecimento de dois pequenos nódulos na arcada superciliar esquerda. Esses nódulos cresceram lentamente, tendo sido feita biópsia e punção para cultura, que deu resultado positivo para *Leishmania*. Em sua evolução, as lesões apresentavam certas características que diferiam das observadas nos demais animais. Assim, não se formou aqui no ponto de inoculação um nódulo único volumoso e saliente, mas, sim, lesões múltiplas, pouco elevadas e com grandes tendências para ulceração. Dêste modo, no fim de 3 meses após o aparecimento, eram as lesões constituídas por ulcerações, com crosta sem elevação, ocupando a arcada superciliar esquerda, sendo mais acentuadas, na parte externa da mesma, onde havia um nódulo ulcerado. Pouco a pouco as lesões se propagaram para a parte interna da arcada, ultrapassando os limites da mesma e estendendo-se até a base do nariz.

Decorridos 9 meses do início da infecção, apareceu na base do nariz um grupo de nódulos ulcerados, donde partia uma saliência em forma de cordão que ocupava o dorso do nariz, em cuja parte média terminava em uma zona inflamada e ulcerada que se estendia para o lado esquerdo do nariz, havendo na pálpebra inferior direita uma pequena ulceração. O aspecto dessas lesões dava a idéia da propagação da infecção por via linfática, fato já admitido por muitos autores. Essas lesões persistiram, com pequenas alterações que denotaram tendência das lesões, principalmente as da arcada superciliar, para cicatrização, embora essa nunca se completasse inteiramente.

Passados dois anos do aparecimento das lesões, observou-se inflamação na extremidade do nariz. Foi feita biópsia da lesão, que revelou a presença de *Leishmania*, embora em pequeno número.

Mais tarde, foram observados pequenos nódulos no interior de ambas as narinas, tendo sido feita biópsia com resultado positivo para *Leishmania*. Pouco tempo depois, apareceu lesão na borda da narina esquerda, estendendo-se à parte vizinha do septo nasal.



Em abril de 1942, quando já eram decorridos dois anos e meio em que a infecção do rhesus vinha sendo observada, o animal amanheceu agonizante, sendo sacrificado e autopsiado.

As lesões observadas externamente constavam das ulcerações com crosta em via de cicatrização, ao longo da arcada superciliar esquerda, havendo na extremidade do septo nasal, bem como na borda da narina esquerda, lesões ulceradas. Feito o corte sagital do crânio com a mesma técnica empregada no animal anterior, observou-se lesões localizadas na cavidade nasal direita, do lado oposto àquele em que se havia praticado a inoculação.

As lesões, de caráter vegetante, eram constituídas por um volumoso polipo situado no atrium. Foram retirados fragmentos, não só da borda das narinas como do polipo e dos cornetos médio e superior. Ao contrário do que se pensava, quer os cortes do polipo, quer os das lesões da narina, revelaram grande número de parasitos, que eram extraordinariamente abundantes nos cortes do polipo. Como se sabe, as *Leishmanias* localizam-se em vacúolos existentes no plasma dos macrófagos. Aqui, em certos pontos dos cortes em que os parasitos eram mais abundantes, observavam-se grandes vacúolos formados pela reunião dos pequenos, cheios de parasitos, sendo que algumas vezes os macrófagos apresentavam-se com grande vacúolo único, limitado por delgada camada de plasma, com núcleo recalcado, e repletos de *Leishmanias*. As lesões microscópicas observadas, quer nos bordos da narina esquerda, quer ao nível do polipo da fossa nasal direita, eram constituídas por infiltração de células mononucleares, com grande predominância de macrófagos, a maior parte das quais cheias de parasitos. Por êsses caracteres elas diferem das observadas no animal precedente (rhesus 4105), em que predominam os linfócitos. A infiltração além disso, se mostra muito menos extensa que no animal precedente, limitando-se à zona compreendida entre o epitélio e a cartilagem, enquanto no rhesus 4105 ela se estende profundamente, ultrapassando de muito a zona cartilaginosa. Além da hiperacantose,, observava-se por vezes edema do epitélio (espongiose), bem como a presença de macrófagos cheios de parasitos, em pleno tecido epitelial. Algumas vezes êsses macrófagos eram encontrados junto a borda do epitélio, separados da cavidade nasal por delgada película. A ruptura dessa película, acarretando a libertação dos parasitos na cavidade nasal, explica o achado de *Leishmania* no muco nasal de indivíduos infetados. Pensamos que êsses macrófagos devem ser considerados como *células de Langherans*, existentes normalmente no epitélio e que são dotadas de poder fagocitário.

Comparando a marcha da infecção nos 2 animais, vemos que tudo indica que a propagação da infecção se fêz através as paredes do nariz.

No primeiro caso, a inoculação direta na superfície do nariz facilitou a propagação à mucosa, embora não fôsse por si só suficiente para justificar

êsse fato, pois um outro animal, o rhesus 4141, também inoculado na superfície do nariz e que apresentou no ponto de inoculação lesão semelhante à do rhesus 4105, não mostrou lesão mucosa. No 2.º animal, o rhesus 3969, a infecção da mucosa se deu após a propagação das lesões cutâneas à superfície externa do nariz.

As lesões mucosas se instalaram, pois, mais tardiamente, o que explica as diferenças existentes nas lesões observadas nos 2 animais.

Realmente, no rhesus 4105, em que as lesões eram mais antigas, elas eram mais extensas, e deram lugar a formação de polipos mais volumosos em ambas as narinas, havendo também lesões dos cornetos e infiltração em muito maior extensão. Além disso, enquanto no rhesus 4105 as infiltrações eram em grande parte constituídas por linfócitos, no rhesus 3969 predominavam os macrófagos muitos dos quais contendo numerosos parasitos.

Em ambos os casos porém, observou-se o tropismo da *Leishmania brasiliensis* para as mucosas e que, uma vez aí instalada, ela dá lugar a lesões persistentes, que progridem lentamente mas de maneira segura, com períodos alternados de atenuação e exacerbação com predominância sempre destes últimos, o que determina a agravação progressiva da doença. Enquanto isso se passa em relação às mucosas, as lesões cutâneas se atenuam pouco a pouco, com tendências para cicatrização, que foi completa no rhesus 4105 e muito acentuada no outro animal, sendo muito provável, dada a marcha das lesões, que a cicatrização fôsse completa se o animal não viesse a morrer de doença intercurrente.

*Infecção do cão* — As experiências efetuadas com cães foram em pequeno número, sendo inoculados apenas 3 animais, todos êles com o mesmo material, a amostra J. A. Os cães se mostraram menos sensíveis do que os rhesus, razão pela qual não fizemos maior número de experiências.

Os 3 animais foram inoculados por via intradérmica, na superfície do nariz, com o mesmo material, suspensão em água fisiológica de *Leishmania* de amostra J. A. isolada de rhesus 2588. Todos os animais se mostraram infetados no mesmo prazo e a marcha da infecção foi semelhante em todos três, sendo que apenas em um dêles, o cão B 3, as lesões foram menos pronunciadas. O prazo de incubação foi de cêrca de 2 meses, mais longo pois que o observado no rhesus. As lesões consistiam na formação de um nódulo no ponto da inoculação, e não apresentavam nenhuma tendência para ulceração, cicatrizando mesmo, após a biópsia que praticamos em dois dêles.

A infecção terminou pela cura espontânea dos animais, com o desaparecimento completo das lesões.

Apesar das inoculações terem sido feitas na superfície do nariz, circunstância que poderia facilitar a propagação das lesões à mucosa, esta não



foi afetada. Dois animais que morreram após o desaparecimento das lesões, foram autopsiados, procedendo-se o exame microscópico de esfregaços de baço e medula óssea a fim de verificar uma possível generalização da infecção. As lesões observadas nos fragmentos de tecidos retirados por biópsia, mostraram infiltração de células mononucleares, algumas contendo parasitos.

*Infecção da cotia* — Brumpt, tendo encontrado, em uma excursão no interior do E. de S. Paulo, uma cotia (*Dasyprocta agouti*) com uma úlcera no focinho, levantou a hipótese de ser essa úlcera produzida por *Leishmania* e de desempenhar, assim, êsse animal o papel de depositário silvestre de vírus na Leishmaniose tegumentar americana. Por êsse motivo, fomos levados, em nossas experiências, a inocular um animal dessa espécie. O material inoculado consistia em uma suspensão de Leishmanias da amostra J. A., a mesma, aliás, que serviu para a inoculação dos animais de experiência precedente, que serviram assim como testemunha da virulência do material utilizado. Êsse animal, tendo sobrevivido 3 meses após a inoculação, nada apresentou, embora nesse período os cães se mostrassem infetados, o que demonstra a virulência do material empregado.

Essa experiência, embora não permita conclusões definitivas, não é contudo favorável à hipótese levantada por Brumpt.

Inoculamos também alguns hamsters (*Cricetus cricetus*), já por via intraperitoneal, já na base da cauda. Os animais morreram de moléstia intercurrente, muito cedo para permitir qualquer conclusão.

Também inoculamos alguns camundongos na base da cauda, sem obter contudo infecção.

*Experiência de imunidade* — Procuramos, ainda, em nossos estudos, verificar se a infecção, uma vez curada, daria imunidade para uma nova infecção. Só uma vez conseguimos realizar essa experiência. Em geral, os macacos, uma vez curados, morriam de moléstia intercurrente, antes que tivéssemos em mão uma amostra virulenta para realizarmos a reinoculação. A experiência única que realizamos foi feita com rhesus 2588. Êsse animal, inoculado primeiramente com a amostra J. A., apresentou-se infetado, terminando a infecção pelo desaparecimento das lesões, conforme se pode ver no respectivo protocolo. Foi êle novamente inoculado na superfície do nariz com outra amostra, a amostra *Henrique*, servindo de testemunha o rhesus 4105, também inoculado com a mesma amostra. Empregamos uma amostra diferente da utilizada na primeira inoculação, a fim de evitar que se atribuisse qualquer fenômeno de imunidade, por acaso existente, a uma questão de amostra que não se entendesse a outras da mesma espécie. A inoculação da

superfície do nariz também foi feita, a fim de excluir a hipótese de uma imunidade local. Devendo o rhesus 4105 servir de testemunha a essa experiência, foi ele também inoculado na superfície do nariz.

O rhesus 2588, que havia sofrido infecção anterior, nada apresentou, enquanto o rhesus 4105 se mostrou infetado. Essa experiência mostra que uma infecção pela *Leishmania brasiliensis*, uma vez curada, confere completa imunidade a uma segunda infecção pelo mesmo protozoário.

Embora seja de lamentar que não tivéssemos podido repetir essa experiência, como era nosso desejo, queremos chamar a atenção para duas circunstâncias que concorrem, a nosso ver, para dar maior valor à experiência.

Em primeiro lugar está a benignidade da primeira infecção, que se curou no curto prazo de 3 meses; em segundo lugar, a virulência da amostra empregada, que deu lugar no animal testemunha, a uma infecção das mais graves na nossa série, estendendo-se mesmo às mucosas.

*Discussão.* Em nosso trabalho, empregamos como animais de experiência o rhesus, o cão o hamster (*Cricetus cricetus*) o camondongo e a cotia (*Dasyprocta agouti*). Somente com os dois primeiros foram obtidos resultados positivos. A infecção de macaco já havia sido anteriormente obtida, a princípio com cercopitecos e cinocéfalos e mais tarde com o rhesus, tendo sido este último utilizado por Flaviano Silva e Eduardo Araújo, os primeiros a demonstrar a sensibilidade do rhesus a *L. brasiliensis*. Cães já haviam sido utilizados há bastante tempo, mostrando-se sensíveis à infecção. Em nossas experiências, as infecções que obtivemos no rhesus apresentavam, quanto à maneira porque evoluíam, duas modalidades; uma, quando as lesões se limitavam à pele, outra quando estas se estendiam às mucosas.

No primeiro caso, isto é, quando as lesões se limitam à pele, os resultados de nossas experiências concordam com os anteriormente obtidos por Dácio Franco do Amaral em seu trabalho sobre as inoculações experimentais com a *L. brasiliensis*.

Quanto à extensão das lesões às mucosas, foi ela pela primeira vez assinalada no rhesus em trabalho que publicamos anteriormente.

Lesões da mucosa, fora do ponto de inoculação, já haviam sido assinaladas no cão por Dutra e Silva. Nos casos que observamos no rhesus, as lesões também apareceram em pontos diferentes dos que serviram para inoculação. As inoculações foram sempre praticadas na pele ou na arcada superciliar e na superfície do nariz (rhesus 4105) ou exclusivamente na arcada superciliar (rhesus 3969) e nunca nas mucosas onde depois apareceram as lesões.

De acôrdo com que ficou dito anteriormente, tudo leva a crer que a propagação à mucosa nasal se tenha dado através à espessura da parede



nasal pois, em um dos casos, a inoculação foi feita na superfície do nariz, e aí se desenvolveu uma lesão cutânea (*rhesus* 4105), e em outro, as lesões mucosas só apareceram após a propagação das lesões cutâneas à superfície do nariz (*rhesus* 3969).

Outro fato para o qual queremos chamar atenção é que as lesões, uma vez instaladas nas mucosas, progridem lentamente mas de maneira constante, sem apresentar tendência para cura, apesar da longa duração da doença que foi em um dos animais (*rhesus* 3969) de 2 e meio anos e um outro (*rhesus* 4105) de 3 e meio anos. Durante esse período, as lesões cutâneas ou cicatrizaram completamente (*rhesus* 4105) ou se mostravam em via de cicatrização (*rhesus* 3969). As lesões das mucosas observadas na infecção experimental do *rhesus* se assemelham às observadas no homem, embora não apresentem o caráter destrutivo observado muitas vezes neste último, mostrando antes tendência a tomar aspecto vegetante. Essa diferença pode ser explicada pela menor sensibilidade do *rhesus* a *L. brasiliensis*, fato que se revela também na marcha das lesões cutâneas, que mostram pouca tendência para ulceração, evoluindo para cicatrização que termina pela cura espontânea, fato raramente observado no homem. A extensão das lesões às mucosas ao que sabemos, não foi até agora observada nas infecções experimentais do *rhesus* pela *L. tropica*, constituindo, pois, o fato aqui referido, mais um caráter que afasta a *L. brasiliensis* da *L. tropica*. Quanto ao valor que se pode atribuir a esse caráter para a distinção das espécies, constitui assunto que merece algumas considerações. Até agora não foi possível estabelecer uma distinção entre as diversas espécies do gênero *Leishmania* baseada em fatos experimentais. As reações de soro-aglutinação, propostas para separação das espécies, conforme ficou demonstrado em trabalho anterior, não se prestam para esse fim, pois, tôdas as amostras de *Leishmania*, qualquer que seja a espécie a que pertençam, apresentam, quando recentemente isoladas, idêntica constituição antigênica. Quanto às diferenças de comportamento observadas por diversos autores, em experiências em que não foi levada em conta a idade das culturas, são elas explicadas pelas modificações que sofrem as *Leishmanias* em sua constituição antigênica, devido ao envelhecimento das mesmas e independem completamente das espécies a que pertencem os flagelados em questão. Por outro lado, as diferenças no aspecto macroscópico das culturas em placas, assinaladas a princípio por Meyer e Ray e posteriormente por Meyer e Malamos como permitindo a distinção das espécies, de acôrdo com a longa experiência que temos do assunto, é esse aspecto sujeito a grandes variações não só em uma mesma espécie, como dentro de uma mesma amostra, o que invalida o seu emprêgo com o fim para que foi proposto. Assim, a distinção das espécies do gênero *Leishmania*, tem que ser baseada no presente momento, exclusivamente sobre a ação patogênica

do flagelado, quer a que se observa na infecção espontânea do homem, como a que resulta das infecções experimentais. De acordo com esse critério, existem boas razões para considerar a *L. brasiliensis* como espécie independente e o fato aqui assinalado vem trazer mais um argumento em favor dessa idéia. Contudo, novos estudos são necessários para trazer mais sólidos fundamentos a validade da espécie em questão.

### RESUMO E CONCLUSÕES

*Rhêsus* foram infectados com culturas recentemente isoladas de *L. brasiliensis*.

As inoculações foram feitas por via intradérmica nas arcadas superciliares e, excepcionalmente, na superfície do nariz. O prazo da incubação foi de 1 a 2 meses.

A marcha da infecção varia conforme as lesões se limitam à pele ou se estendem às mucosas. No primeiro caso, a duração da infecção foi de 3 a 8 meses e terminou sempre pela cura espontânea. Quando as lesões se estendem às mucosas elas persistem e se agravam, enquanto as lesões cutâneas observadas no mesmo animal, regridem, tendendo para cicatrização e cura. Cães também foram injetados com resultados positivos. As inoculações foram praticadas por via intradérmica na superfície do nariz. O prazo de incubação foi de cerca de 2 meses e as lesões observadas se limitaram à pele e terminaram pela cura.

Uma cotia (*Dasyprocta agouti*) foi inoculada não se mostrando infectada.

Um *rhêsus*, curado de uma infecção pela *L. brasiliensis*, inoculado de novo com outra amostra do mesmo parasito, não se mostrou infectado.

A extensão das lesões às mucosas nas infecções experimentais do *rhêsus* pela *L. brasiliensis*, fato ainda não verificado na *L. trópica*, constitui mais um argumento em favor da independência daquela espécie.

### SUMMARY AND CONCLUSIONS

*Rhesus* specimens were infected with recently isolated cultures of *L. brasiliensis*.

The inoculations were made intradermally into the superciliary arches and, exceptionally, into the skin of the nose. The incubation period was from 1 to 2 months.



The course of the infection varies according to the extension of the lesions if limited to the skin or invading the mucous membranes. In the first case, the infection lasted from 3 to 8 months and always terminated in spontaneous cure. When the changes extend to the mucous membranes, they persist and evolve, whilst the skin changes observed on the same animal become regressive and tending towards cicatrization and cure. Also dogs were inoculated with positive results. The inoculations were carried out by intradermic way into the skin of the nose. The incubation period was of about 2 months and the changes observed were confined to the skin and terminated in cure.

One agouti (*Dasyprocta agouti*) was inoculated but was not infected. One *Rhesus* which recovered from an infection by *L. brasiliensis*, reinoculated with another strain of the same parasite, was also not infected.

The extent of the changes to the mucous membranes, in experimental infections of *Rhesus* by *L. brasiliensis*, a fact not yet observed in *L. tropica*, constitutes one more argument in favour of the independence of the species.

## PROTÓCOLOS DAS EXPERIÊNCIAS

### RHESUS N.º 2.588

(Amostra J. A.)

- 13/ 7/1937 Inoculado com cerca de 4c.c. de suspensão de *Leishmania brasiliensis*, amostra J. A., em ambas as arcadas superciliares.
- 20/ 8/1937 Foram observados nódulos nas 2 arcadas superciliares. Os nódulos foram punccionados para esfregaços e culturas. Tanto os esfregaços como as culturas foram positivos para *Leishmania*.
- 10/ 9/1937 Os nódulos apresentam início de regressão. Foi feita biopsia em um dos nódulos.
- 10/1937 Acentuou-se a regressão dos nódulos de modo que no fim desse mês estes haviam desaparecido totalmente.

### RHESUS N.º 3722

(Amostra *Agostinho*)

- 4/ 7/1938 Inoculado nas arcadas superciliares com suspensão de cultura de 2.ª passagem da amostra *Agostinho*.
- 22/ 7/1938 Foi observado um nódulo na arcada superciliar direita. Foi feito punção para cultura e biopsia, sendo as culturas positivas. Nos cortes foram encontradas *Leishmanias*.
- 25/ 7/1938 Aparece pequeno nódulo na arcada superciliar esquerda.
- 1/ 8/1938 O nódulo da arcada superciliar esquerda se mostra aumentado de volume. Foi feita punção para cultura e esfregaço, sendo ambos positivos.

- 11/ 8/1938 Biopsia do nódulo da arcada superciliar direita, sendo os cortes positivos para *Leishmania*. O nódulo da arcada superciliar esquerda se mostra ulcerado.
- 22/ 8/1938 Os nódulos se mostram aumentados de volume.
- 27/ 8/1938 Punção do nódulo da arcada superciliar esquerda com resultado positivo para *Leishmania*.
- 3/10/1938 Nódulos diminuídos de volume.
- 21/10/1938 Nódulos estacionários.
- 3/11/1938 Nódulos estacionários.
- 22/11/1938 Nódulos em franca regressão.
- 9/12/1938 Nódulos quase desaparecidos.
- 28/ 4/1939 Amanheceu morto. Nas arcadas superciliares nada mais se observava. Esfregaço de baço negativo para *Leishmania*.

## RHESUS N.º 3.659

(Amostra *Agostinho*, isolada do Rhesus n.º 3722)

- 2/ 9/1938 Inoculado em ambas as arcadas superciliares, com cerca de 1,5 cc de amostra *Agostinho* isolada do Rhesus n.º 3.722.
- 1/10/1938 Aparece pequeno nódulo na arcada superciliar direita.
- 5/10/1938 Observa-se também um nódulo na arcada superciliar esquerda.
- 6/10/1938 Foi feita biopsia do nódulo da arcada superciliar esquerda com resultado positivo para *Leishmania*.
- 26/10/1938 Os nódulos observados nas arcadas superciliares não se mostram tão desenvolvidos como nos outros casos observados, ocupando menos da metade da extensão da arcada, enquanto que nos outros ocupavam quase toda.
- 3/11/1938 Os nódulos apresentam-se diminuídos de volume.
- 22/11/1938 Os nódulos apresentam-se estacionários.
- 14/12/1938 Nódulos em franca regressão.
- 21/ 1/1939 Amanheceu morto. Os nódulos das arcadas completamente desaparecidos. Esfregaços de baço negativos para *Leishmania*.

## RHESUS N.º 3.784

(Amostra *Oscar*)

- 20/10/1938 Inoculado em ambas as arcadas superciliares com culturas de Amostra *Oscar*.
- 21/11/1938 Apresentava nas arcadas pequenos nódulos, sendo maior o da direita.
- 28/11/1938 Os nódulos continuam bastante pequenos.
- 6/12/1938 Os nódulos se mostram aumentados sem atingir as dimensões observadas em outros casos.
- 9/12/1938 Os nódulos se apresentam estacionários.
- 14/12/1938 Os nódulos se apresentam estacionários.
- 9/1 /1939 Nódulos em regressão.
- 27/ 3/1939 Amanheceu agonizante e foi sacrificado. Nas arcadas superciliares não se apresentava mais lesão. Esfregaço de baço negativo para *Leishmania*.



## RHESUS N.º 14

(Amostra *Vitorina*)

- 4/11/1942 Inoculado na arcada superciliar esquerda com suspensão de placa e conteúdo de 3 tubos de Noller da amostra *Vitorina*.
- 17/11/1942 Nota-se pequeno nódulo no ponto de inoculação.
- 24/11/1942 O nódulo se mostra diminuído, desaparecendo em seguida.
- 21/12/1942 Aparece novo nódulo no ponto de inoculação.
- 28/12/1942 Foi feita punção para cultura que se mostrou positiva.
- 2/ 1/1943 Punção para exame microscópico que foi positivo para *Leishmania*.
- 20/ 1/1943 Foi feita biopsia para inclusão e inoculação de um outro *Rhesus* (*Rhesus* n.º 18).
- 5/ 2/1943 Foi tirada fotografia.
- 22/ 6/1943 Persiste pequeno nódulo na arcada superciliar esquerda.

## RHESUS N.º 4.105

(Amostra *Henrique*)

- 29/10/1937 Inoculado em ambas as arcadas superciliares e no lado direito do nariz com suspensão de *Leishmania brasiliensis* (amostra *Henrique*).
- 22/11/1937 Nota-se na arcada superciliar direita pequeno nódulo avermelhado.
- 8/12/1937 O nódulo observado anteriormente acentua-se. Aparece um novo nódulo na arcada superciliar esquerda.
- 21/12/1937 Os nódulos das arcadas superciliares se mostram bem desenvolvidos, sendo que da arcada direita se apresenta ulcerado. Foi feita biopsia do nódulo da arcada superciliar esquerda, mostrando-se os cortes positivos para *Leishmania*.
- 30/12/1937 Apareceu um nódulo na superfície do nariz, no ponto de inoculação. Foi feito punção para cultura, sendo esta negativa. Foram efetuadas outras punções para cultura a 6, 12 e 20 de janeiro de 1938, também com resultados negativos. Atribuimos êsses resultados à elevada temperatura ambiente observada na ocasião.
- 19/ 4/1938 Foi observado na extremidade do septo um nódulo pequeno não ulcerado. Foi feita biopsia desse nódulo, sendo encontradas raras *Leishmanias*. Após a biopsia houve cicatrização da lesão.
- 3/ 8/1938 Nas arcadas superciliares persistem ainda pequenas lesões ulceradas. Foi feito biopsia que apresentava infiltração de células mononucleares e ausência de parasitos.
- 23/ 8/1938 As lesões das arcadas superciliares apresentam-se cicatrizadas, no nariz ao lado do nódulo assinalado aparece outro do lado direito.
- 21/ 6/1939 Na superfície do nariz observam-se 2 nódulos ulcerados. Na extremidade do nariz lesões ulceradas.
- 18/ 7/1939 O nódulo direito apresenta-se ulcerado, o esquerdo não ulcerado e duro. Extremidade do nariz ulcerada.

- 21/ 7/1939 Foi feita punção para cultura no ponto não ulcerado do nódulo direito com resultado positivo para *Leishmania*.
- 23/ 8/1939 Biopsia do nódulo esquerdo do nariz.
- 12/ 9/1939 Foi feita biopsia de um nódulo encontrado no interior da narina esquerda. Pesquisa de *Leishmania* nos cortes positiva.
- 2/10/1939 No interior de ambas as narinas observou-se nódulos ulcerados.
- 28/10/1939 Biopsia da borda ulcerada do nariz.
- 16/11/1939 Biopsia de um nódulo da narina esquerda.
- 22/12/1939 As lesões apresentam sinais de regressão, com diminuição das ulcerações das bordas do nariz.
- 2/ 1/1940 As lesões cutaneas do nariz quase cicatrizadas. Na extremidade do nariz ulcerações aumentadas com reação.
- 11/ 1/1940 Nas lesões cutaneas, queda da crosta deixando a superficie ulcerada.
- 22/ 1/1940 Na superficie do nariz, ulcerações com crostas. A extremidade do nariz continua ulcerada e no interior das narinas persistem os nódulos observados anteriormente.
- 4/ 3/1930 Lesões cutaneas em cicatrização. Persiste a ulceração da extremidade do nariz bem como os nódulos no interior das narinas.
- 25/ 4/1940 Lesões cutaneas completamente cicatrizadas. Persiste a ulceração da extremidade do nariz bem como os nódulos no interior das narinas.
- 11/ 9/1940 Persistem as mesmas lesões.
- 14/ 1/1941 Persistem as mesmas lesões.
- 18/ 2/1941 As narinas apresentam lesões. No interior de ambas as narinas existem nódulos avermelhados.
- 9/ 5/1941 Persistem as mesmas lesões. Nesse mesmo dia o animal foi sacrificado e autopsiado, sendo o resultado da autópsia o seguinte:

Macaco adulto, do sexo masculino, pesando 7.400 grs., em 9-5-1941, data em que foi sacrificado. Inoculado há cerca de 3 anos e meio com culturas de *Leishmania brasiliensis*. O animal acha-se em bom estado de nutrição.

FOSSAS NASAIS. Abertas as fossas nasais por meio de um corte sagital, segundo o processo clássico, nota-se em ambas as narinas a presença de formações poliposas de forma globosa, irregular, com larga base de implantação na mucosa, obliterando parcialmente o orificio nasal. O polipo é mais volumoso á direita, a obliteração da narina e orificio nasal mais pronunciada desse lado.

Na parede externa da fossa nasal esquerda, ao nível do corneto médio a mucosa mostra uma superficie irregular em virtude da presença de 4 pequenas saliências arredondadas a maior, ocupando a porção mais anterior do corneto. A mucosa é brilhante em toda a extensão, não havendo lesões ulceradas. Mucosa do faringe, epifaringe e laringe sem alterações.

Na peça fixada em formol o polipo descrito na narina esquerda acha-se conservado, ao passo que o que existia na narina direita foi em grande parte destruído por ocasião da retirada de material para inoculação de outro animal. Secionada a narina esquerda por meio de cortes orientados paralelamente ao septo nasal, vê-se que o polipo está inserido por larga base de implantação sobre a face externa da narina. As suas dimensões são: 7x4x5 mms. Ocupa mais de  $\frac{3}{4}$  da cavidade da narina esquerda, obliterando de modo apreciável, o orificio da fossa nasal correspondente.



## RHESUS N.º 3.969

(Amostra Vicente)

- 12/ 9/1939 Inoculado com 2cc de suspensão de *Leishmania* cultivada em placas na arcada superciliar esquerda.
- 20/10/1939 Foram observados 2 pequenos nódulos na arcada superciliar esquerda.
- 25/10/1939 Os nódulos continuam pequenos.
- 27/10/1939 Foi feita biopsia em um dos nódulos, mostrando os cortes numerosos parasitos.
- 23/11/1939 Os nódulos se mostram aumentados de volume.
- 5/12/1939 Foi feita punção para cultura sendo esta positiva.
- 22/12/1939 As lesões observadas são constituídas por ulceração com crosta e sem elevação na arcada supersiliar esquerda.
- 2/ 1/1940 As mesmas lesões precedentes.
- 11/ 1/1940 As mesmos lesões precedentes.
- 12/ 3/1940 As mesmas lesões precedentes.
- 22/ 5/1940 Ao longo da arcada superciliar esquerda ulceração com crosta, senda mais acentuadas na extremidade externa da mesma.
- 5/ 7/1940 Na arcada superciliar esquerda, ulceração com crosta que ocupa tôda a extensão desta, estendendo-se ao espaço existente entre as duas arcadas.
- 18/ 7/1940 Na arcada superciliar esquerda, persistem as ulcerações com crosta. Entre as duas arcadas, existe um nódulo ulcerado, donde parte uma elevação em forma de cordão que ocupa o dorso do nariz e termina em uma região inflamada e ulcerada na parte média dêste, estendendo-se para o lado direito do mesmo. Na palpebra inferior existem duas pequenas ulcerações.
- 11/ 9/1940 As mesmas lesões precedentes.
- 5/12/1940 Foi feita biopsia de uma lesão situada na pálpebra inferior esquerda.  
Nos cortes encontram-se raros parasitos.
- 18/ 2/1941 Na arcada superciliar esquerda ulceração com crosta em via de cicatrização. No lado do nariz observa-se um nódulo.
- 24/ 3/1941 As mesmas lesões observadas anteriormente. Foi feita punção para cultura do nódulo do nariz.
- 24/ 9/1941 Biopsia da arcada superciliar esquerda. Resultado positivo para *Leishmania*.
- 6/11/1941 Apareceu inflamação na extremidade do nariz. Foi feita biopsia dessa região com resultado positivo para *Leishmania*.
- 15/ 1/1942 No interior da narina direita observam-se pequenos nódulos; foi feito biopsia de um dêsses nódulos com resultado positivo para *Leishmania*.
- 8/ 4/1942 O macaco foi encontrado agonizando; foi sacrificado e autopsiado.  
Peso-líquido 800 grs., Sexo-masculino.

Lesões da arcada superciliar quase cicatrizadas. Lesões da superfície do nariz em via de cicatrização. Na borda da narina esquerda, lesão vegetante com cerca de 8 mm. de extensão por 3 a 4 de largura e com ulceração superficial.

Abertas, as fossas nazais por meio de um corte sagital, segundo o processo clássico, nota-se na narina direita, a presença, no *atrium*, de formações polipoides, de forma irregular, obliterando, pecialmente, o orifício nazal. Ao nível do corneto superior, observa-se também a existência de algumas massas poliposas de forma globulosa.

A narina esquerda nada apresenta de anormal.

#### CÃES B1, B2 e B3

- 16/ 8/1937 Foram inoculados 3 cães, (os cães B1, B2, B3) com amostra J. A. na extremidade do nariz.
- 14/10/1937 Os 3 cães apresentam nódulos no ponto de inoculação, sendo feito biopsia em um deles, (B1). Os cortes foram positivos para *Leishmania*.
- 25/10/1937 Foi feito biopsia em outro cão (B2). Os cortes foram positivos para *Leishmania*.  
O 3.º cão (B3) apresentava uma lesão bastante mais acentuada que os demais.
- 19/ 4/1938 Morreu o cão B2. O nódulo do nariz havia desaparecido. Esmregaço de Baço e Fígado negativo para *Leishmania*.
- 4/ 5/1938 Morreu o cão B3 que não mais apresentava lesão. O cão B1 também não apresentava mais lesão, foi despresado.

#### COTIA

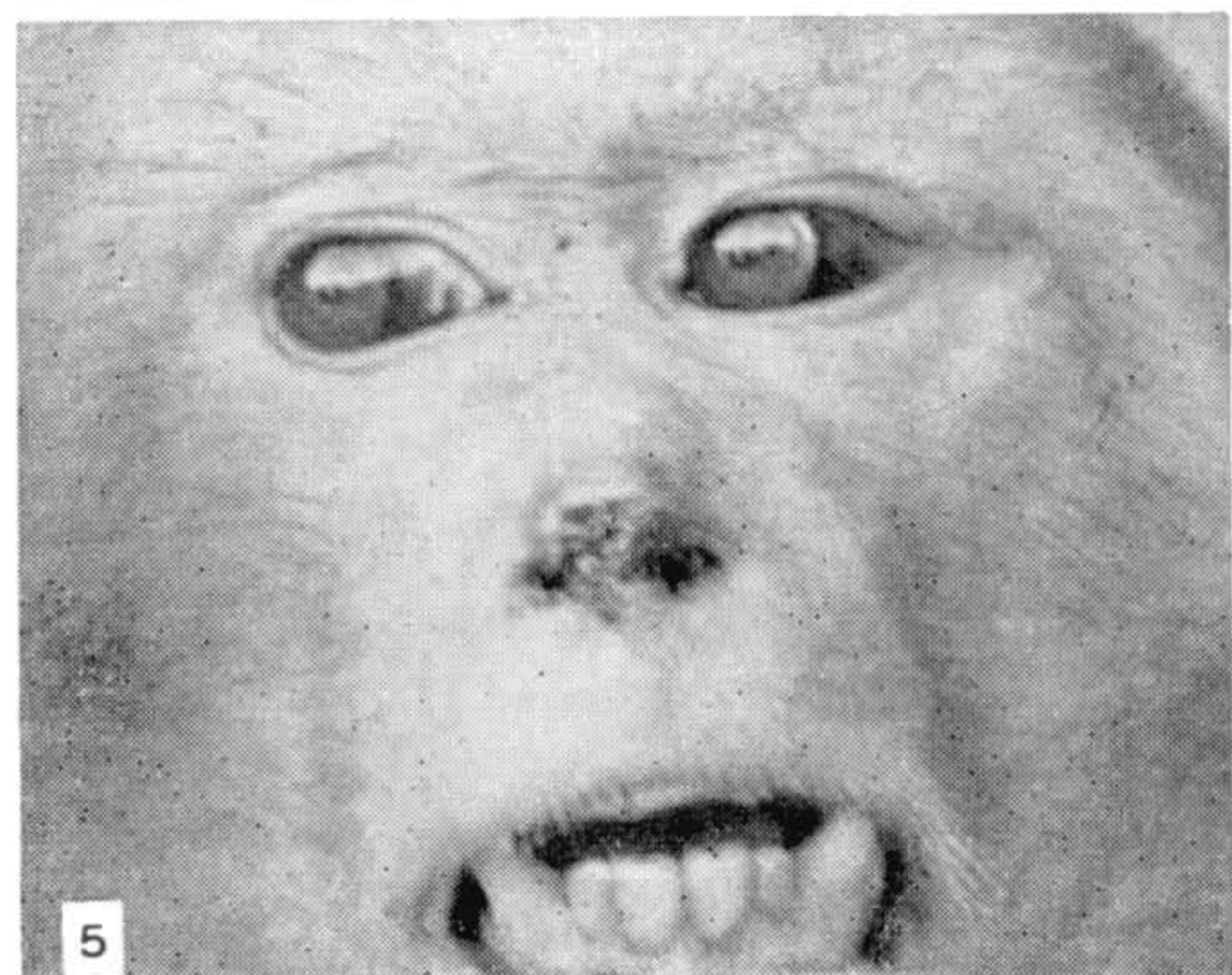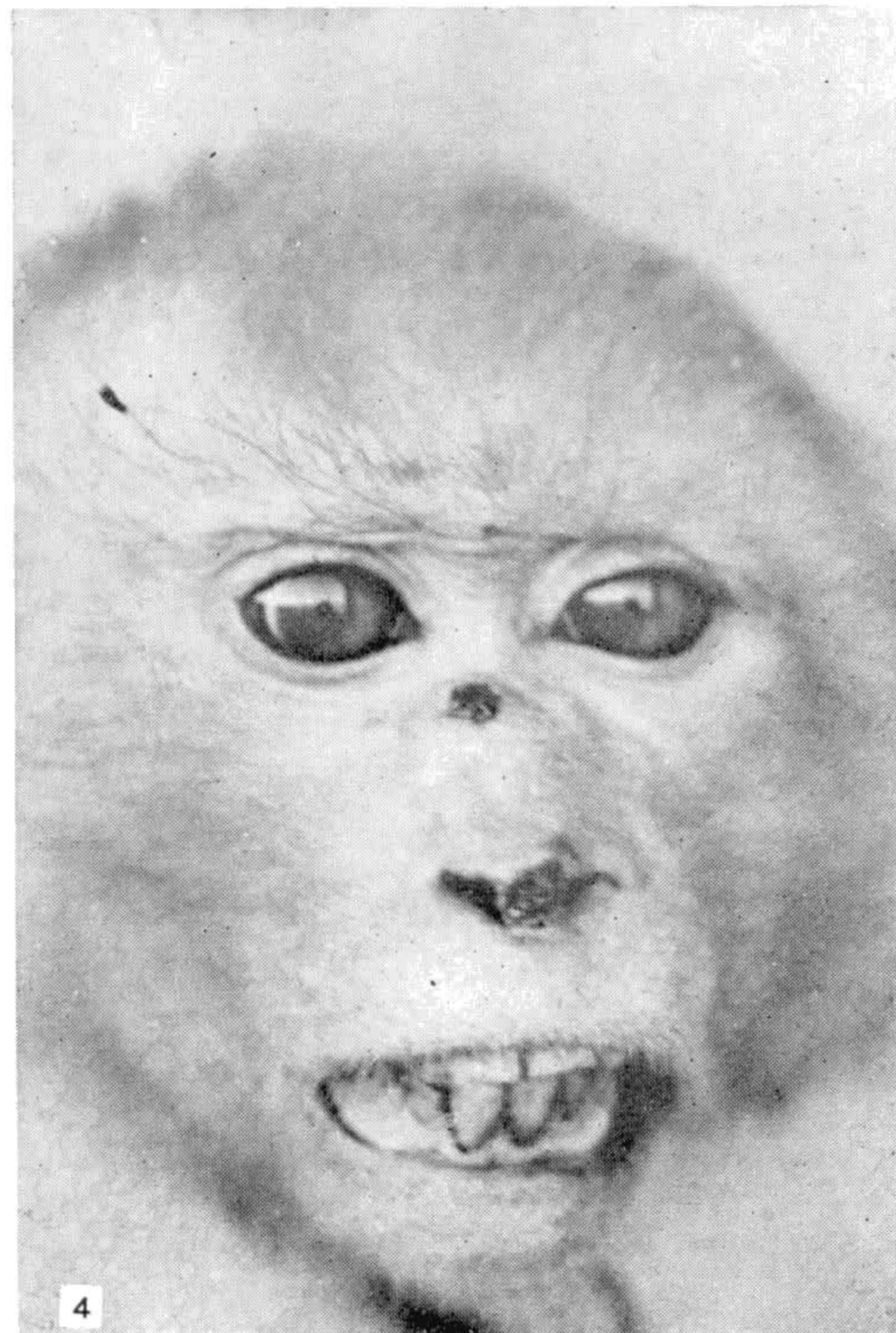

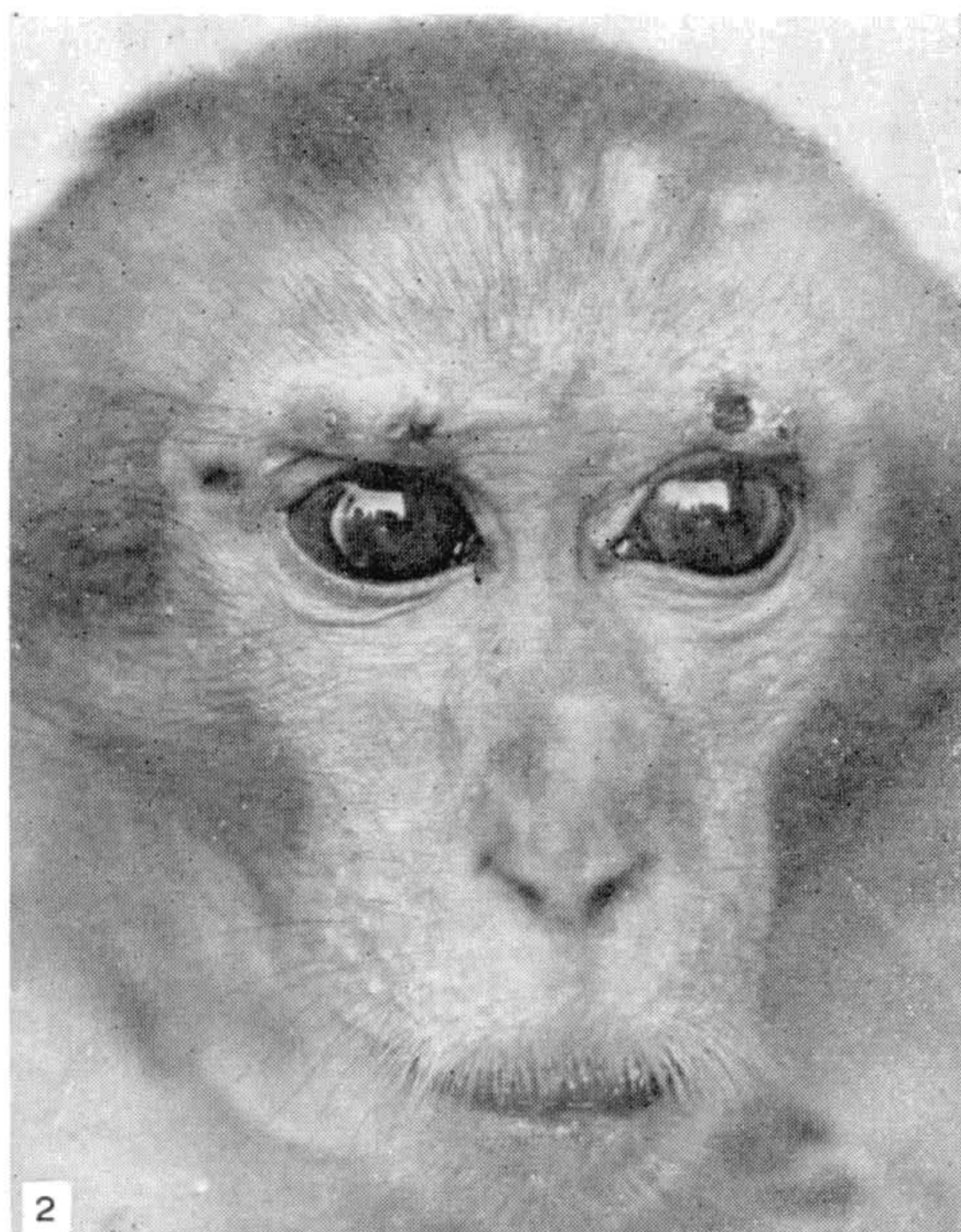

- 16/ 8/1937 Uma cotia (*Dasyprocta agouti*) foi inoculada no nariz com a amostra de J. A. (O mesmo material com que foram inoculados os cães precedentes).
- 26/11/1937 A cotia morreu sem ter apresentado lesão.

#### ESTAMPA 1

- Fig. 1 — Rhesus 4105, 93 dias após a inoculação.  
Fig. 2 — Rhesus 4105, 62 dias após a inoculação.  
Fig. 3 — Rhesus 4105, 1 ano 7 meses e 23 dias após a inoculação.  
Fig. 4 — Rhesus 4105, 1 ano 8 meses e 20 dias após a inoculação.  
Fig. 5 — Rhesus 4105, 2 anos 7 meses e 27 dias após a inoculação

Nota — As fotografias das estampas I e II são de J. Pinto e tôdas as demais de Miguel Cezar e J. Fontes.





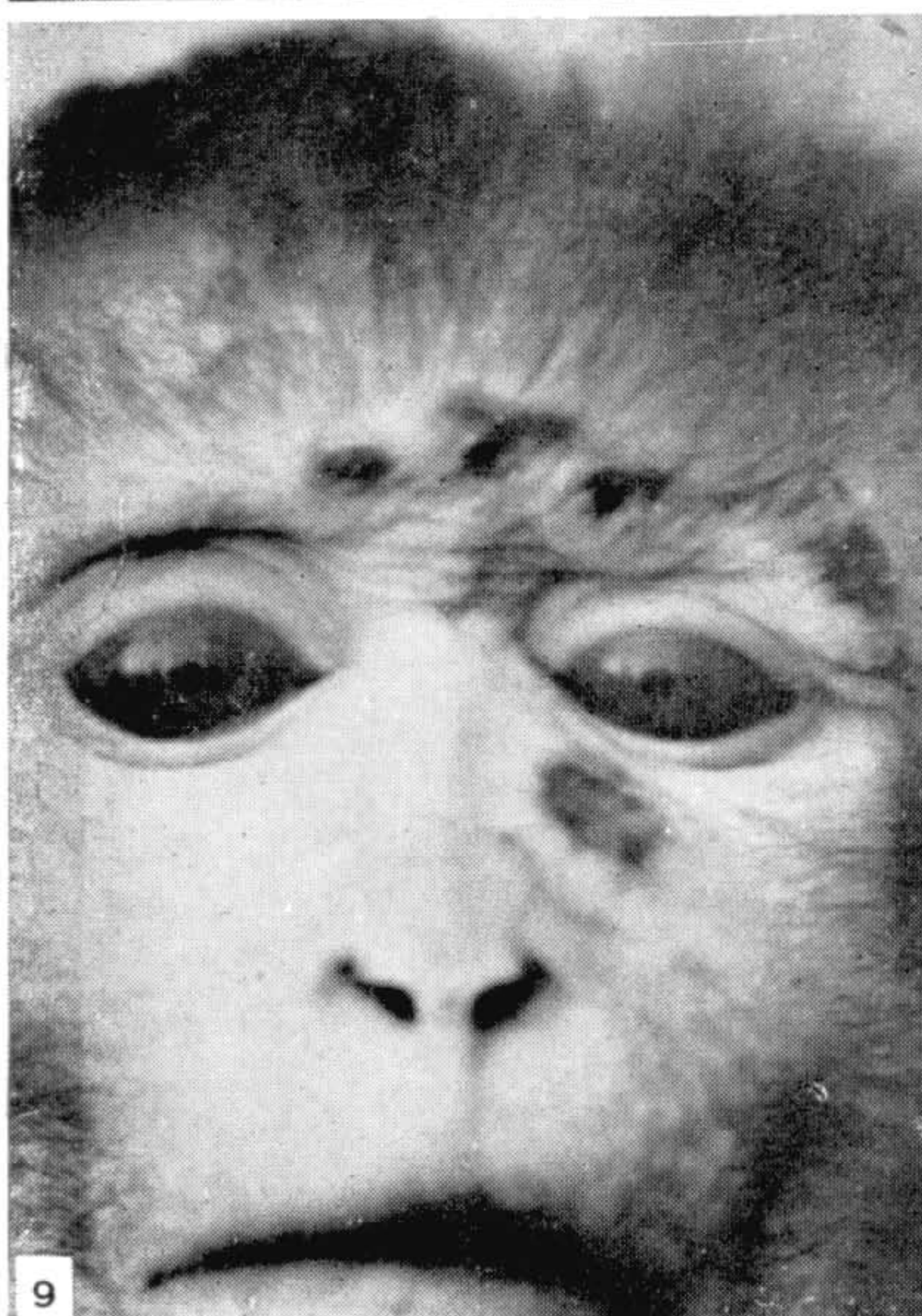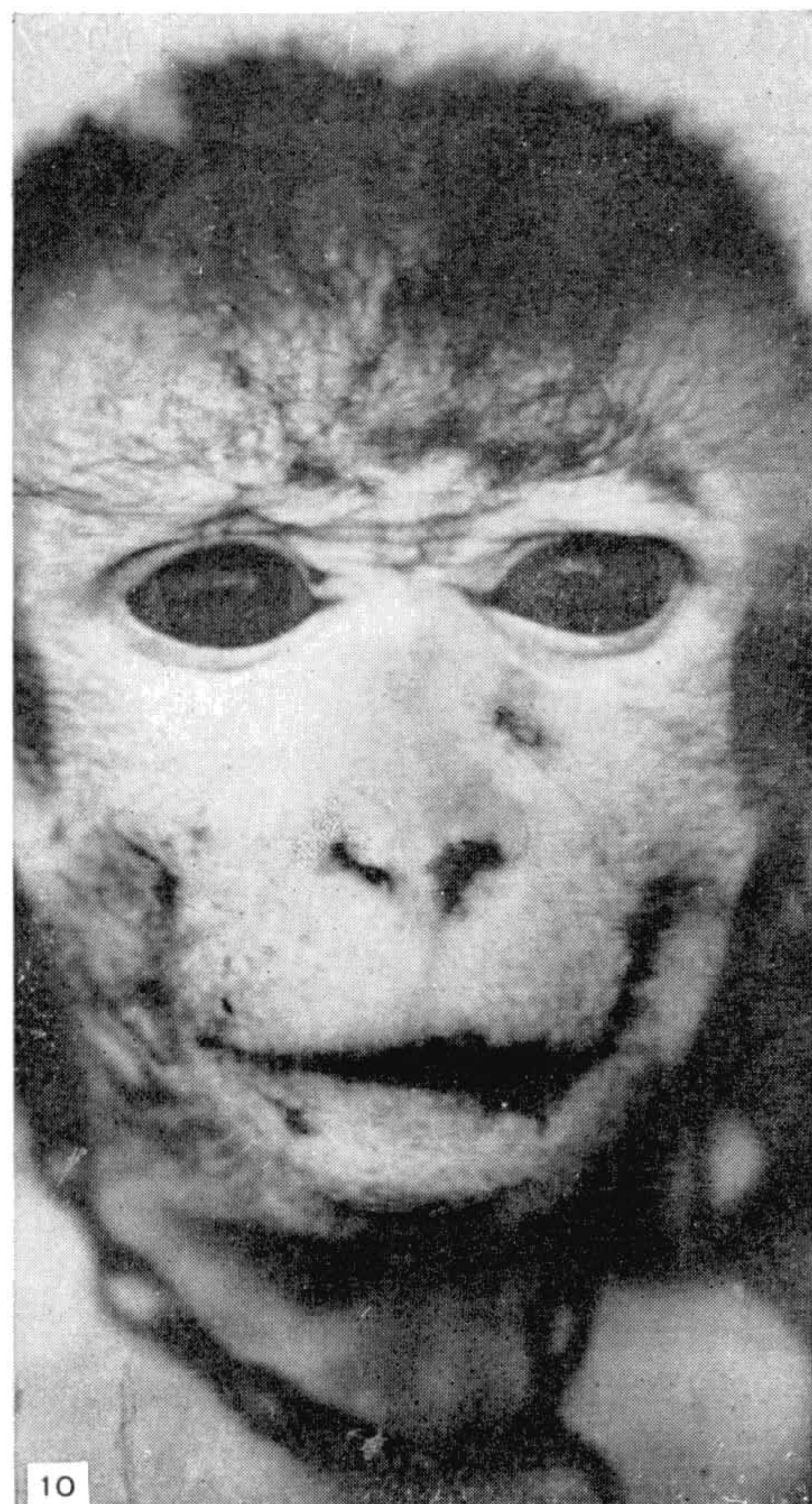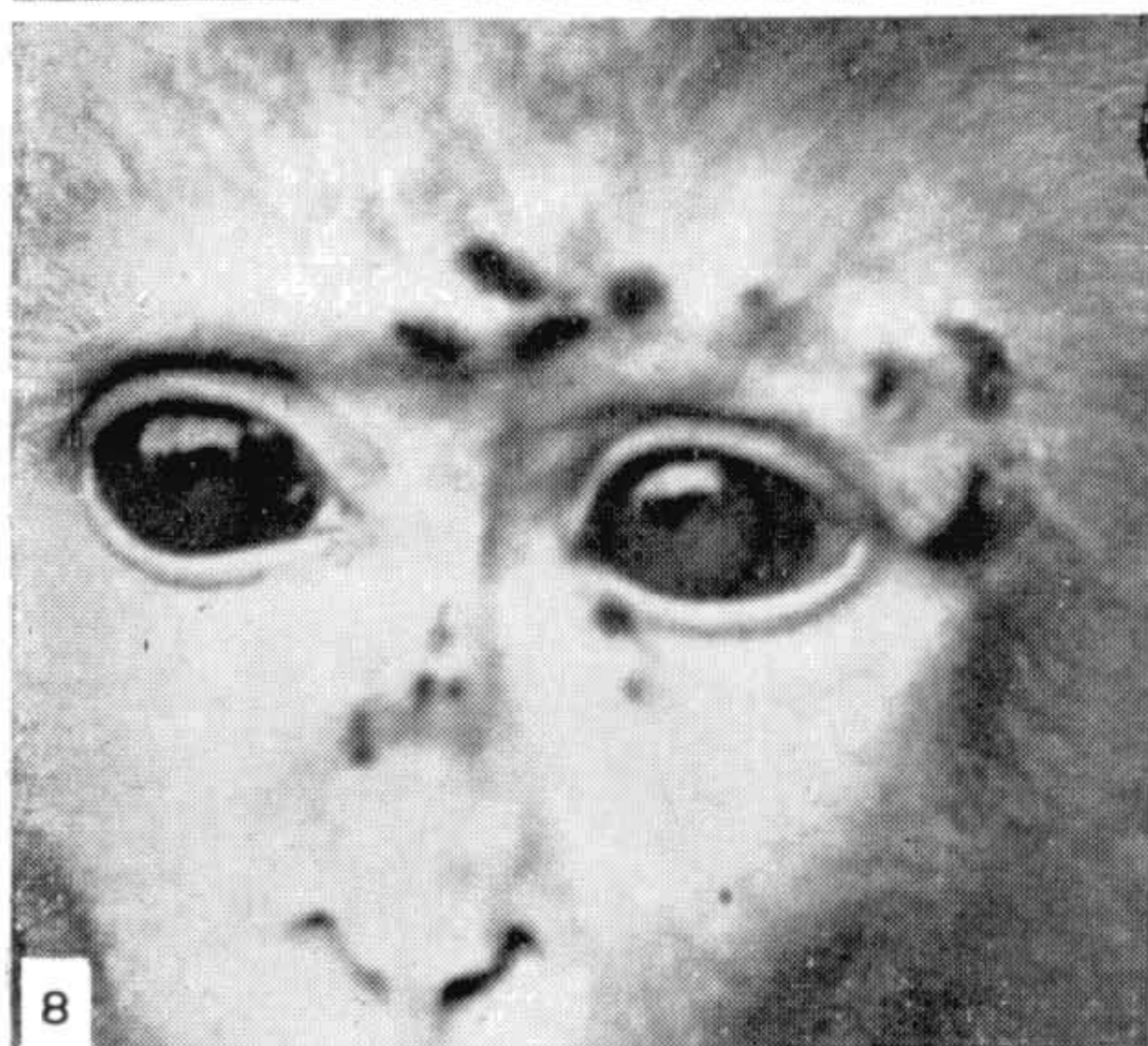
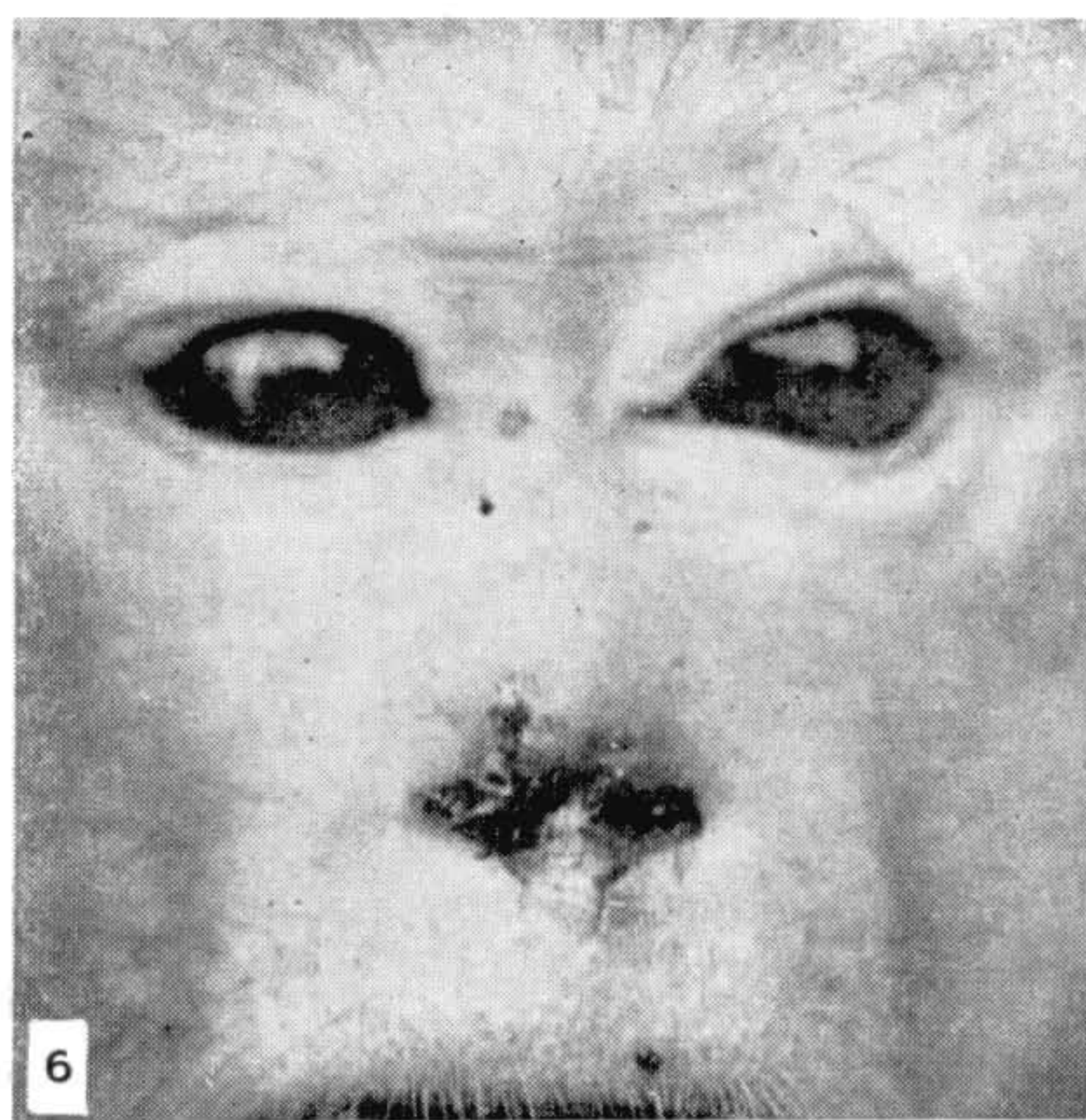Da Cunha: Infecções experimentais na leishmaniose tegumentar americana



## ESTAMPA 2

- Fig. 6 — Rhesus 4105, 3 anos 2 meses e 16 dias após a inoculação.  
Fig. 7 — Rhesus 3969, 8 meses e 10 dias após a inoculação.  
Fig. 8 — Rhesus 3969, 10 meses e 8 dias após a inoculação.  
Fig. 9 — Rhesus 3969, 1 ano 11 meses e 10 dias após a inoculação.  
Fig. 10 — Rhesus 3969, 2 anos, 6 meses e 27 dias após a inoculação.





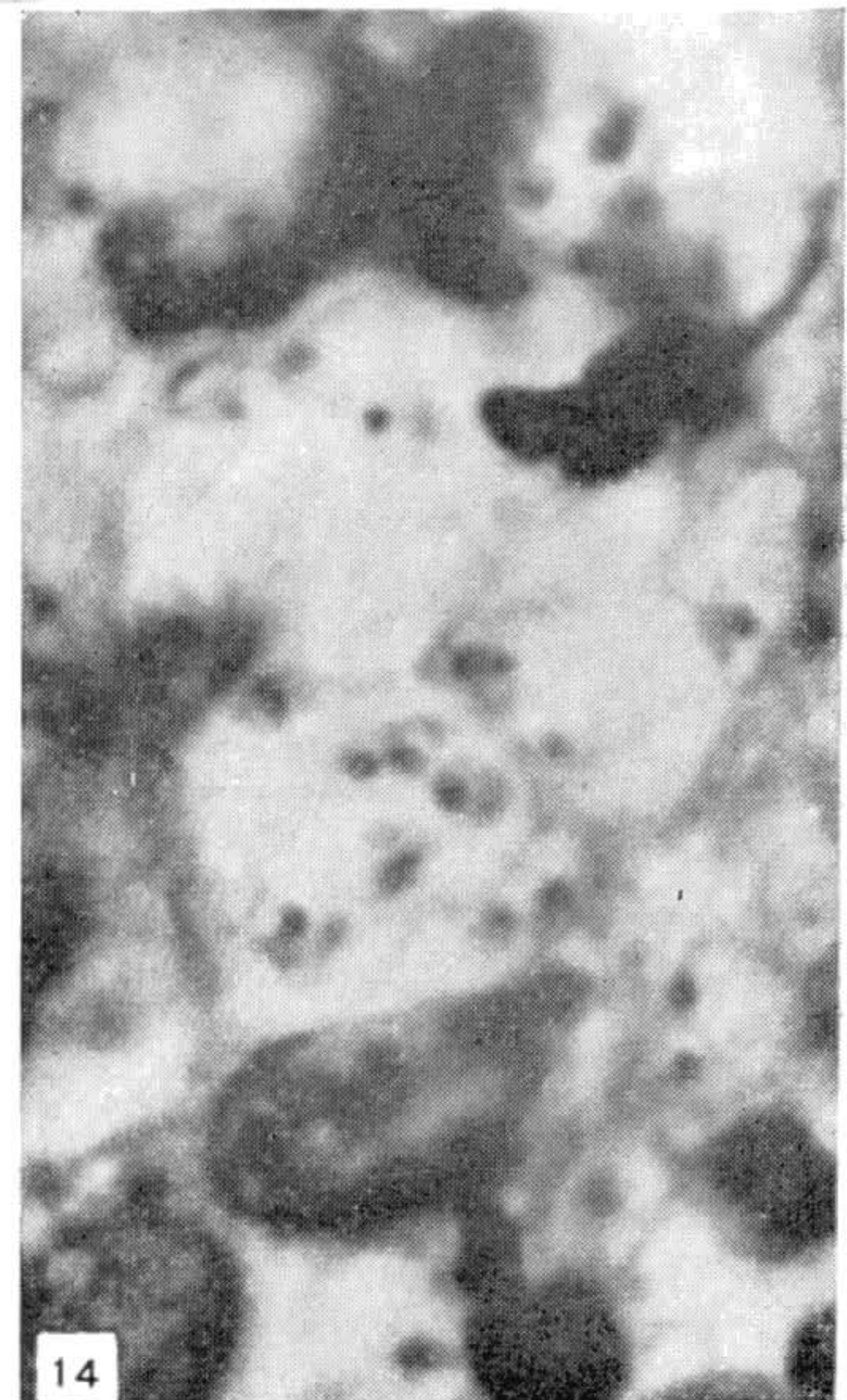
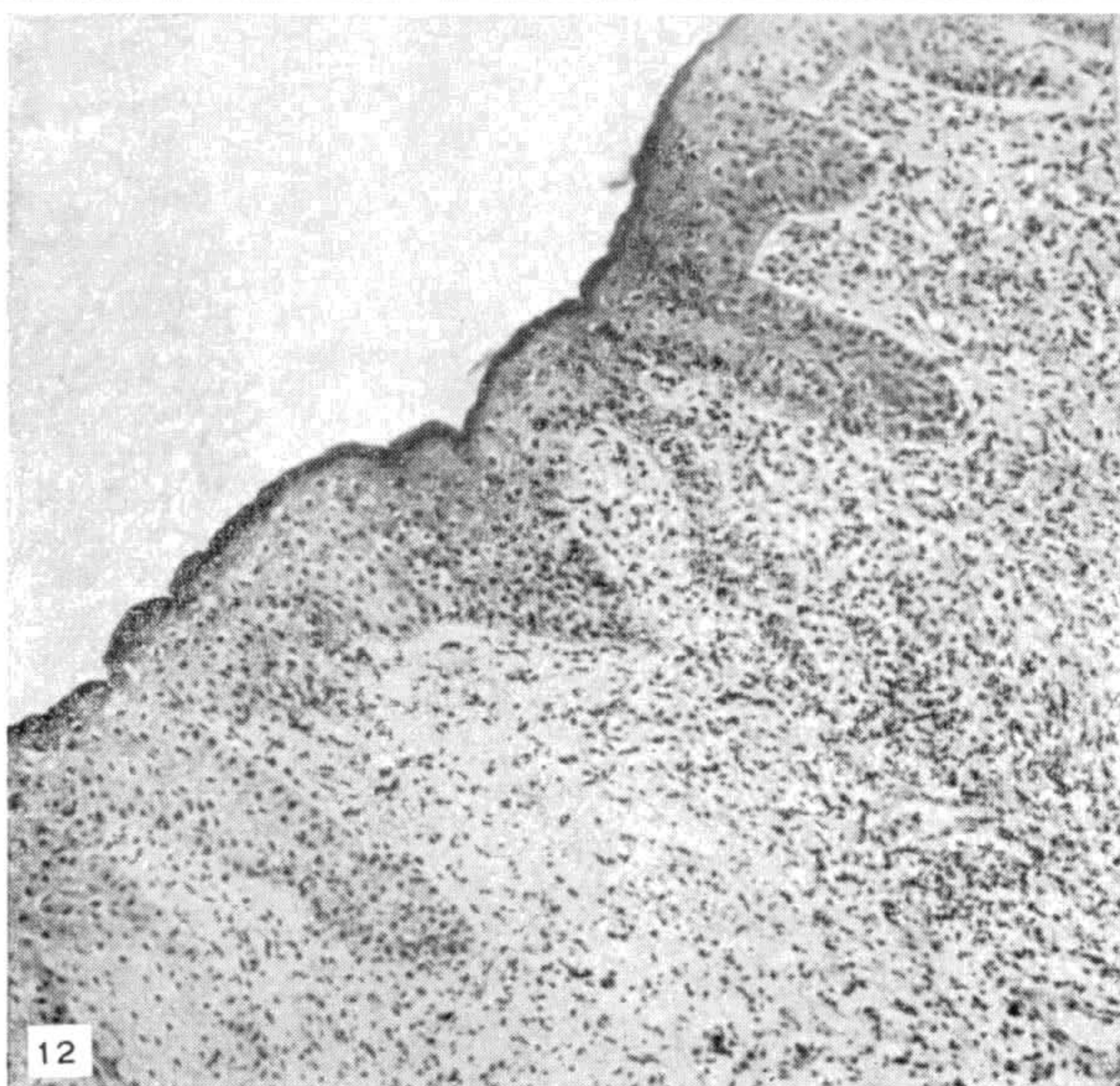
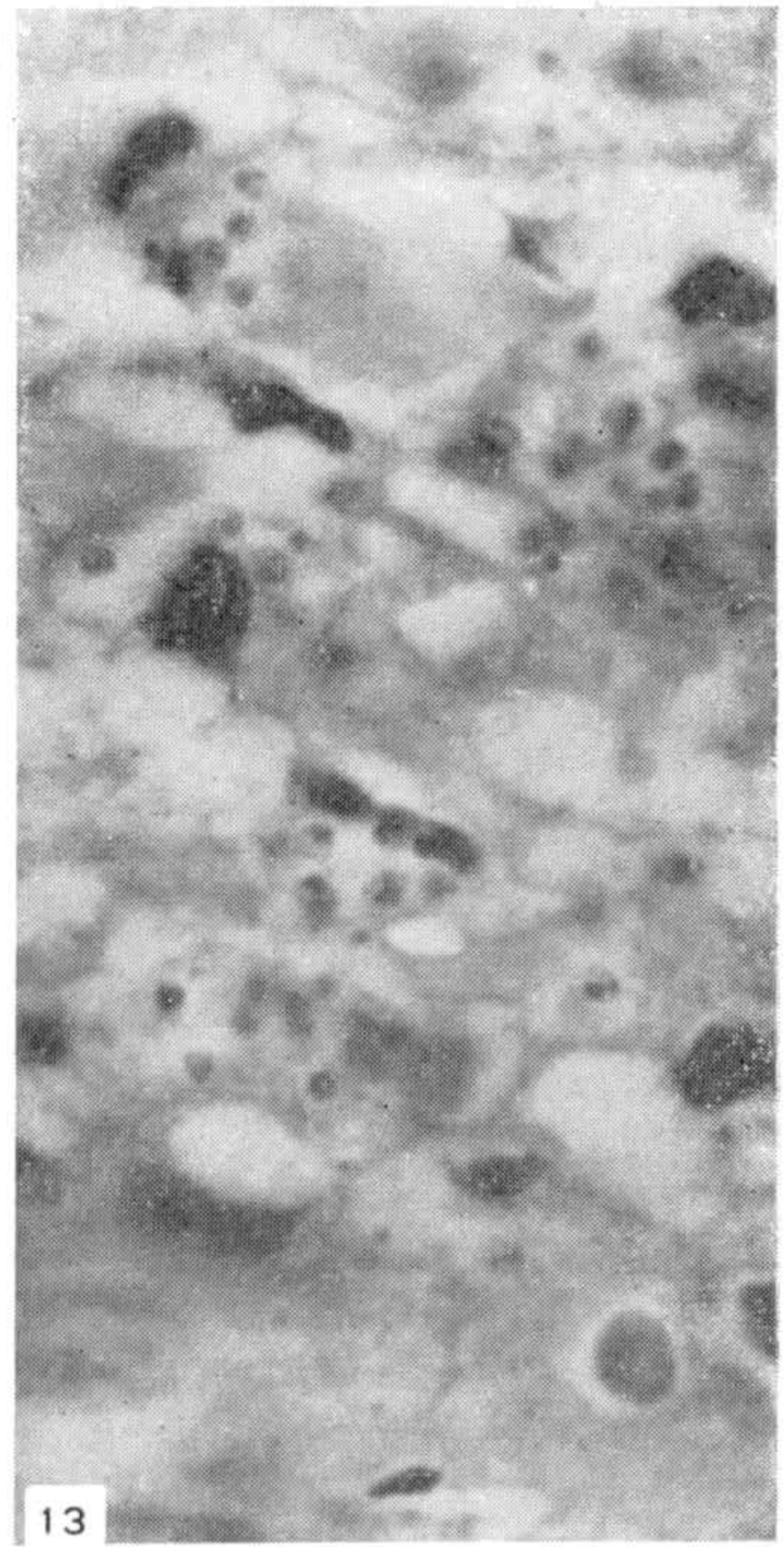
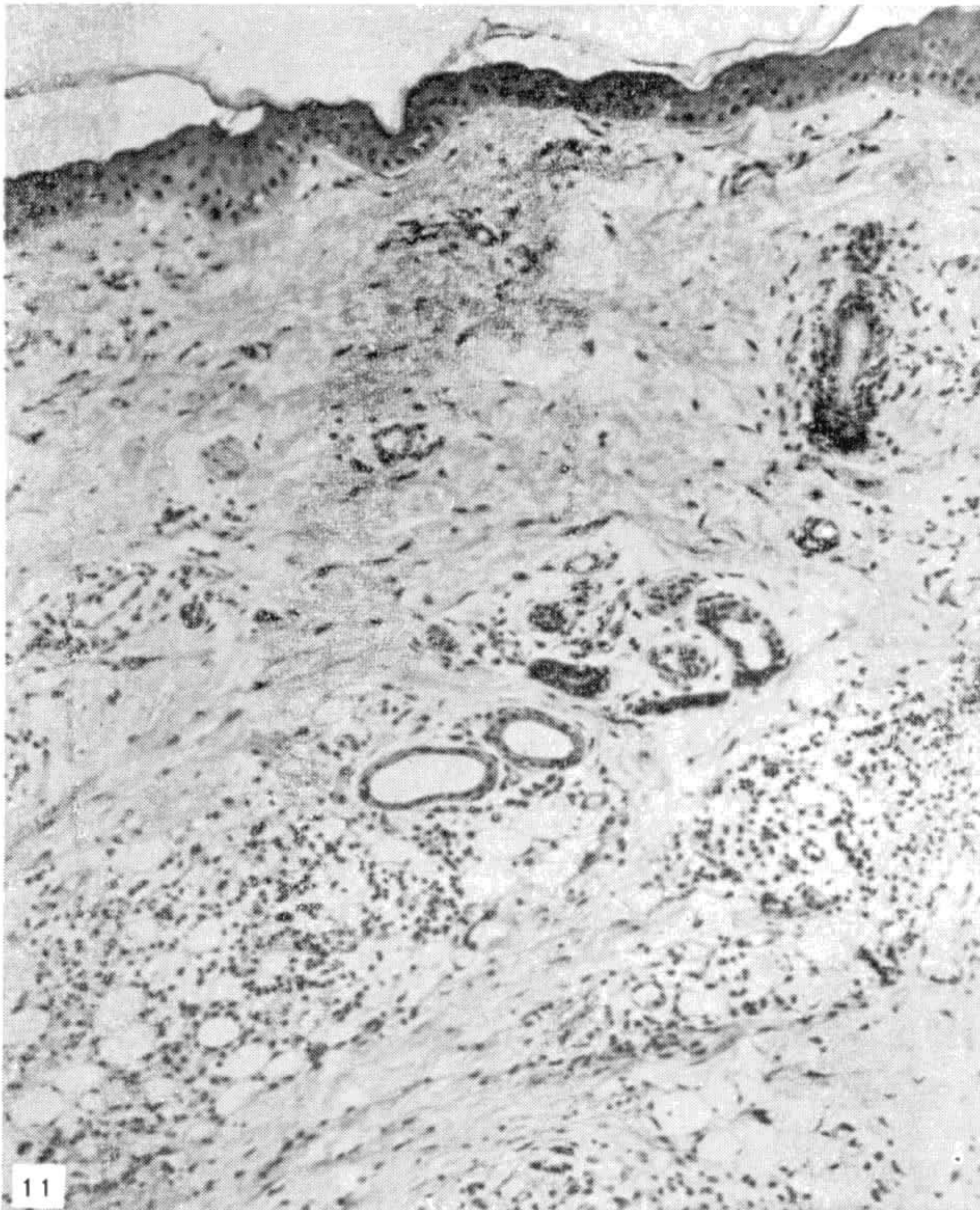Da Cunha: Infecções experimentais na leishmaniose tegumentar americana



### ESTAMPA 3

- Fig. 11 — Rhesus 3659. Corte do nódulo da arcada superciliar, 1 mês e 4 dias após a inoculação, mostrando infiltração descontínua do derma (aumentada 110x)
- Fig. 12 — Rhesus 3722. Corte do nódulo da arcada superciliar, 1 mês e 7 dias após a inoculação mostrando infiltração do derma (aumentada 95x.).
- Fig. 13 — Rhesus 3659. O mesmo corte da figura 11 com maior aumento deixando ver as Leishmanias (aumento 1500x.).
- Fig. 14 — Rhesus 3659. O mesmo corte da figura precedente com maior aumento (aumentada cerca de 1800x.).





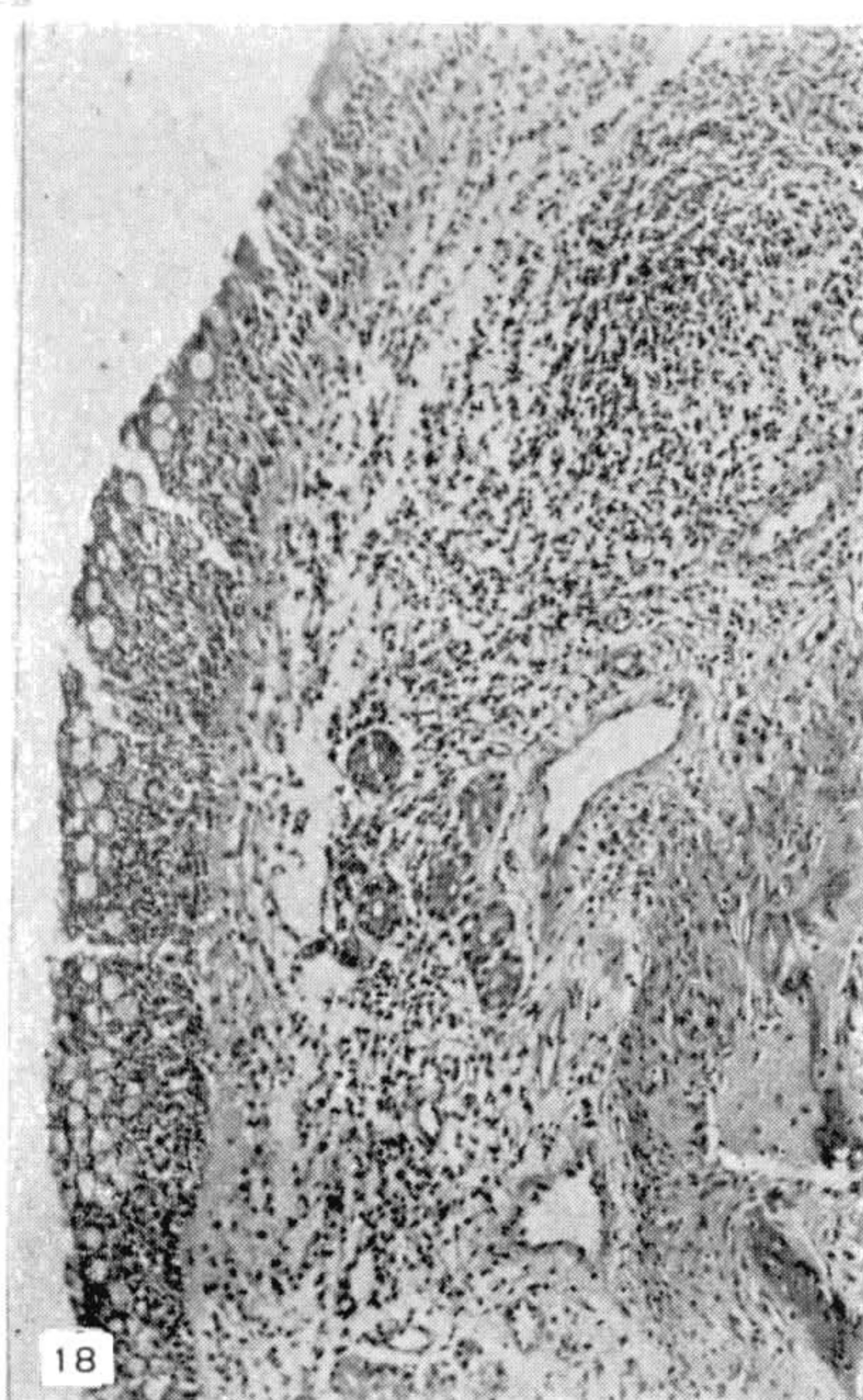
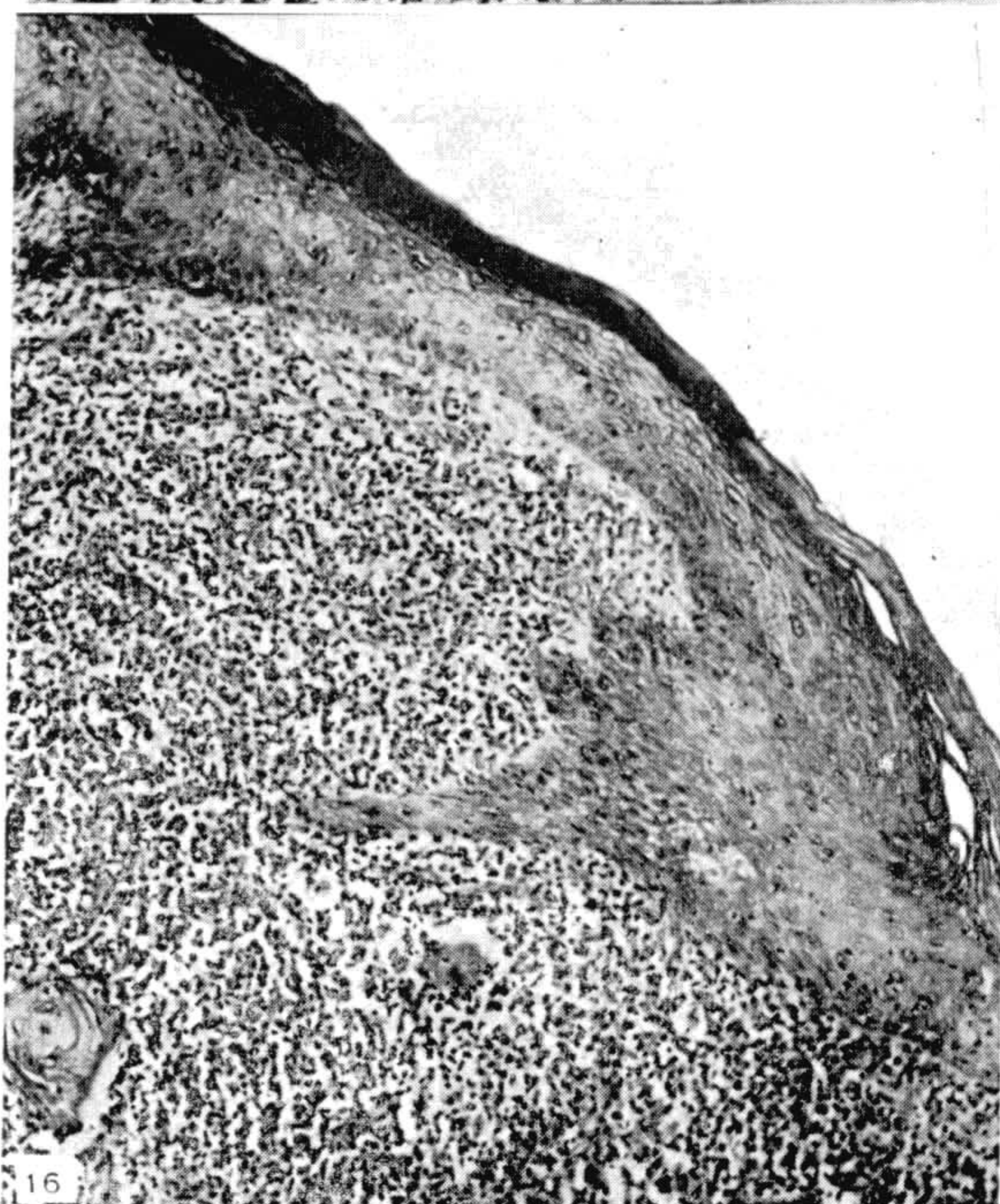
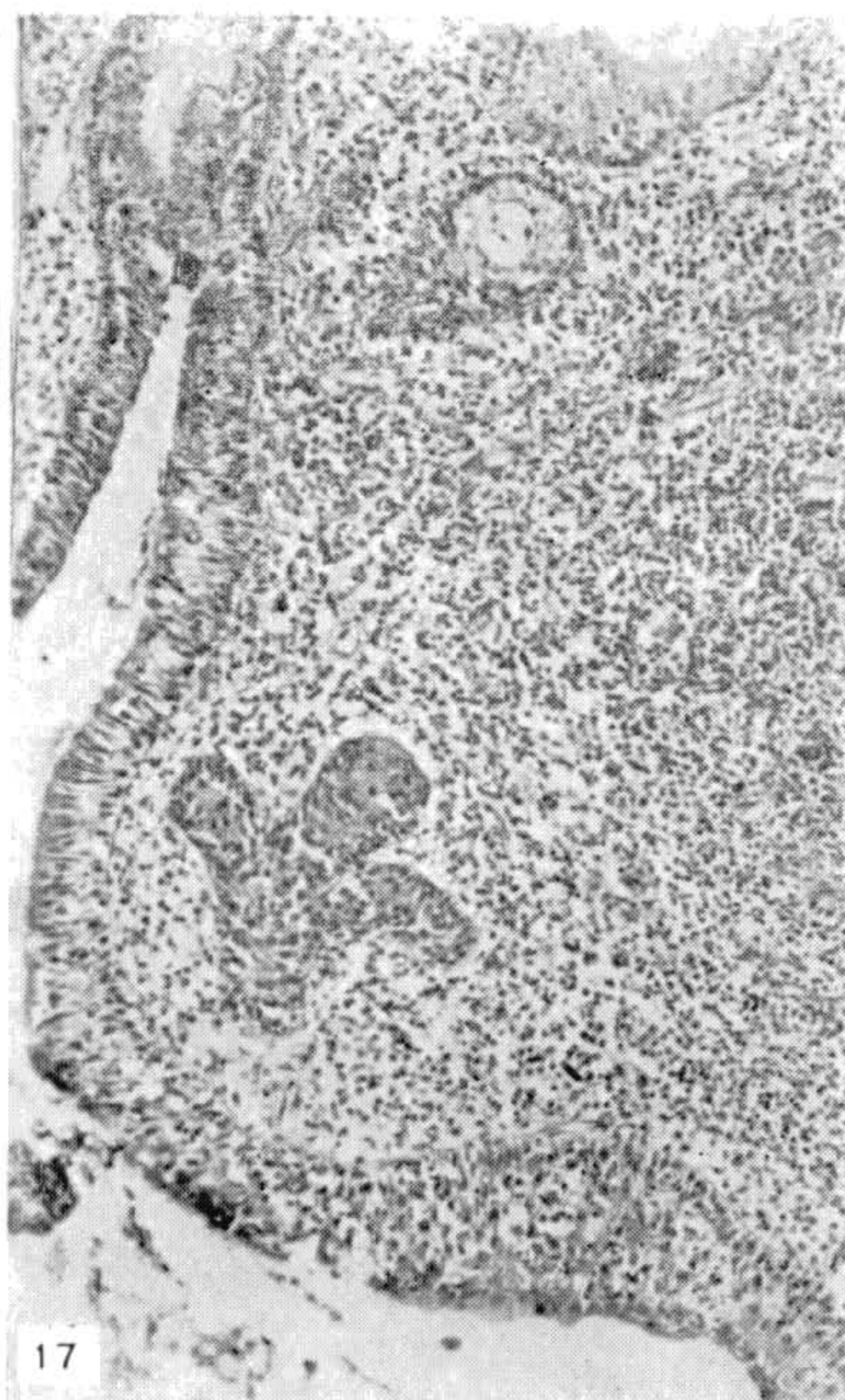
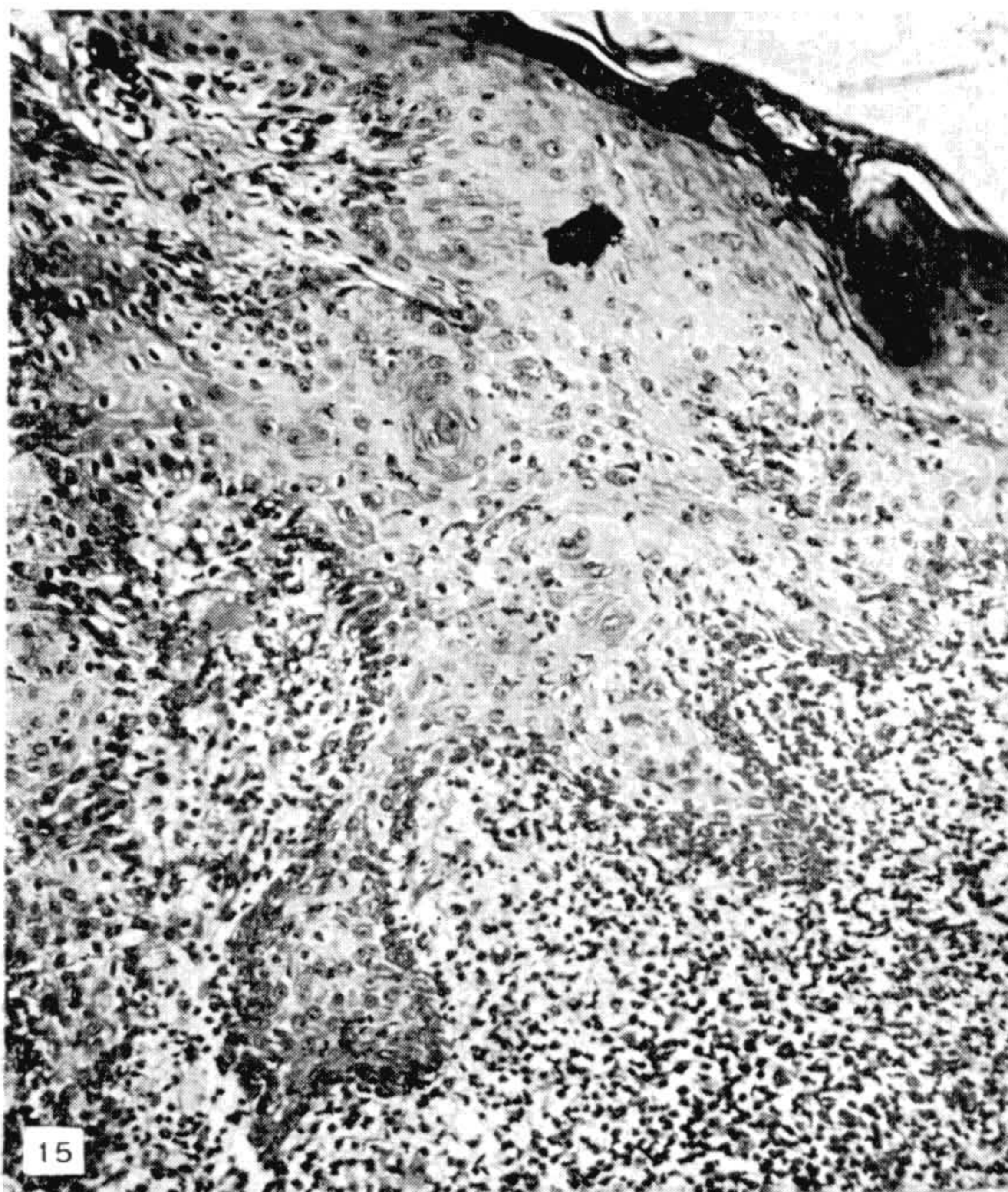
Da Cunha: Infecções experimentais na leishmaniose tegumentar americana



#### ESTAMPA 4

- Fig. 15 — Rhesus 4105. Corte de um nódulo do interior da narina, retirada por biopsia, mostrando infiltração do derma e hyperacantose (aumentada 126x).
- Fig. 16 — Rhesus 4105. Corte de um pólipó encontrado no interior de uma das narinas, mostrando infiltração do derma (aumentada 95x).
- Fig. 17 e 18 — Rhesus 4105. Corte do corneto médio mostrando infiltração do derma com o epitélio íntegro (aumentada 80x).





Da Cunha: Infecções experimentais na leishmaniose tegumentar americana



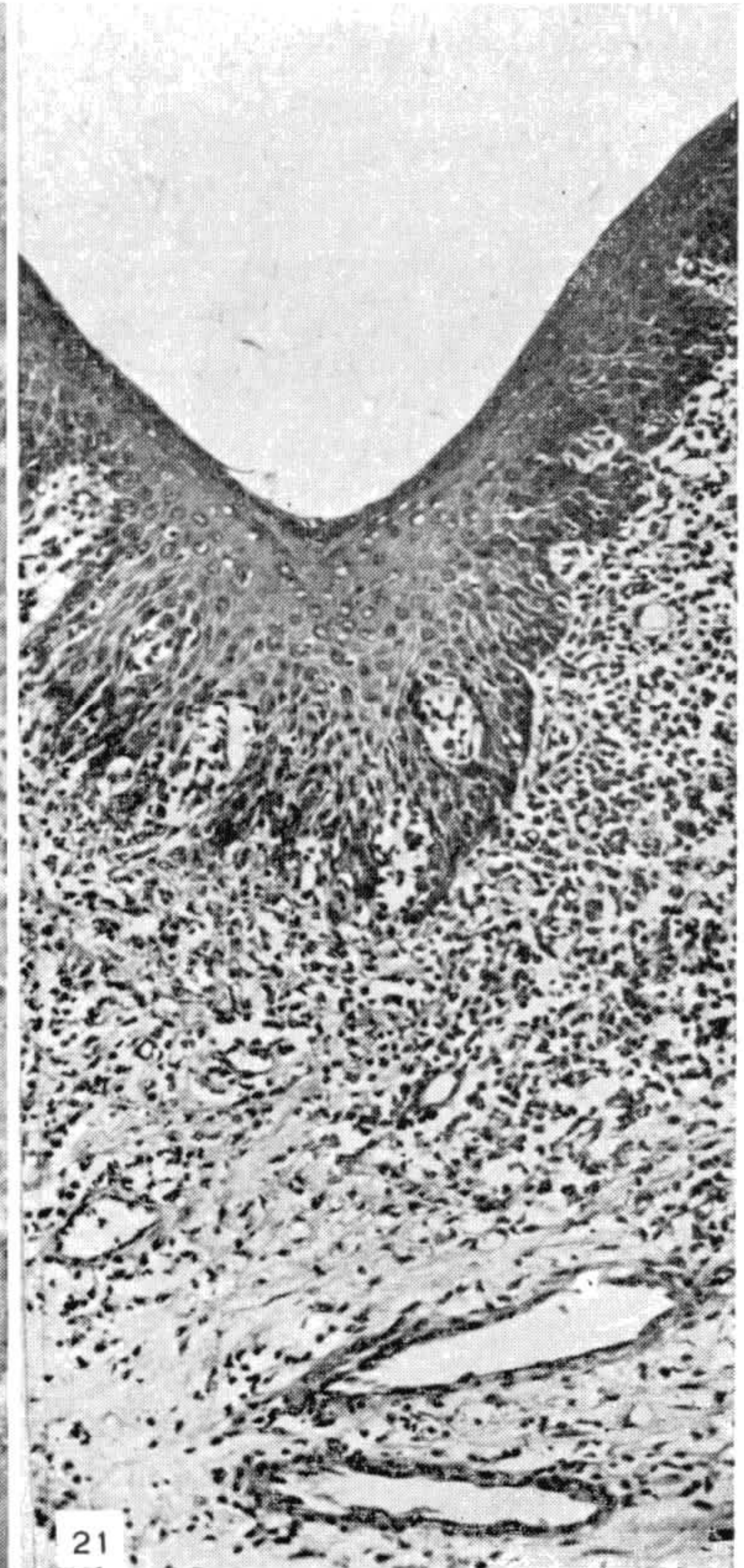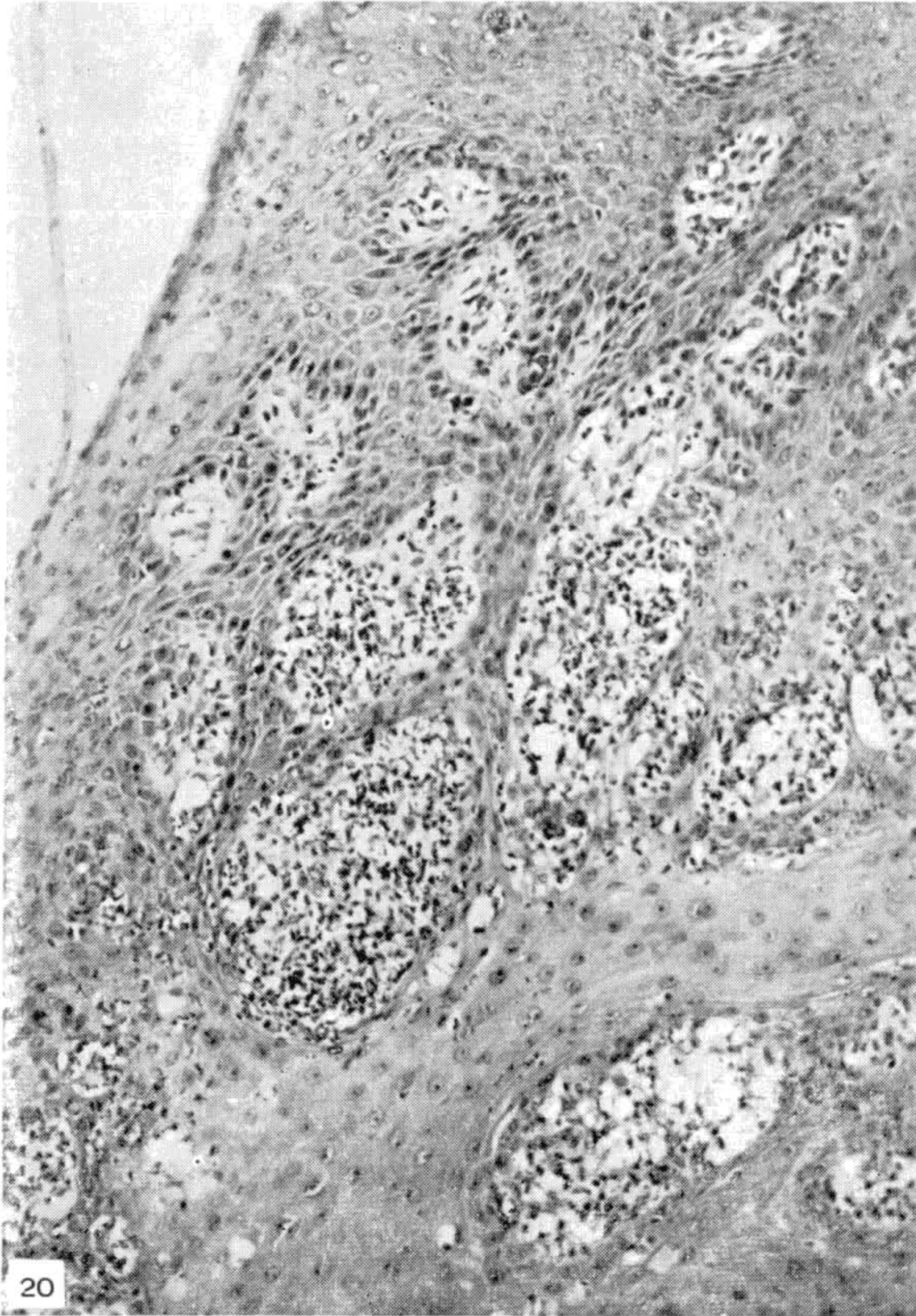
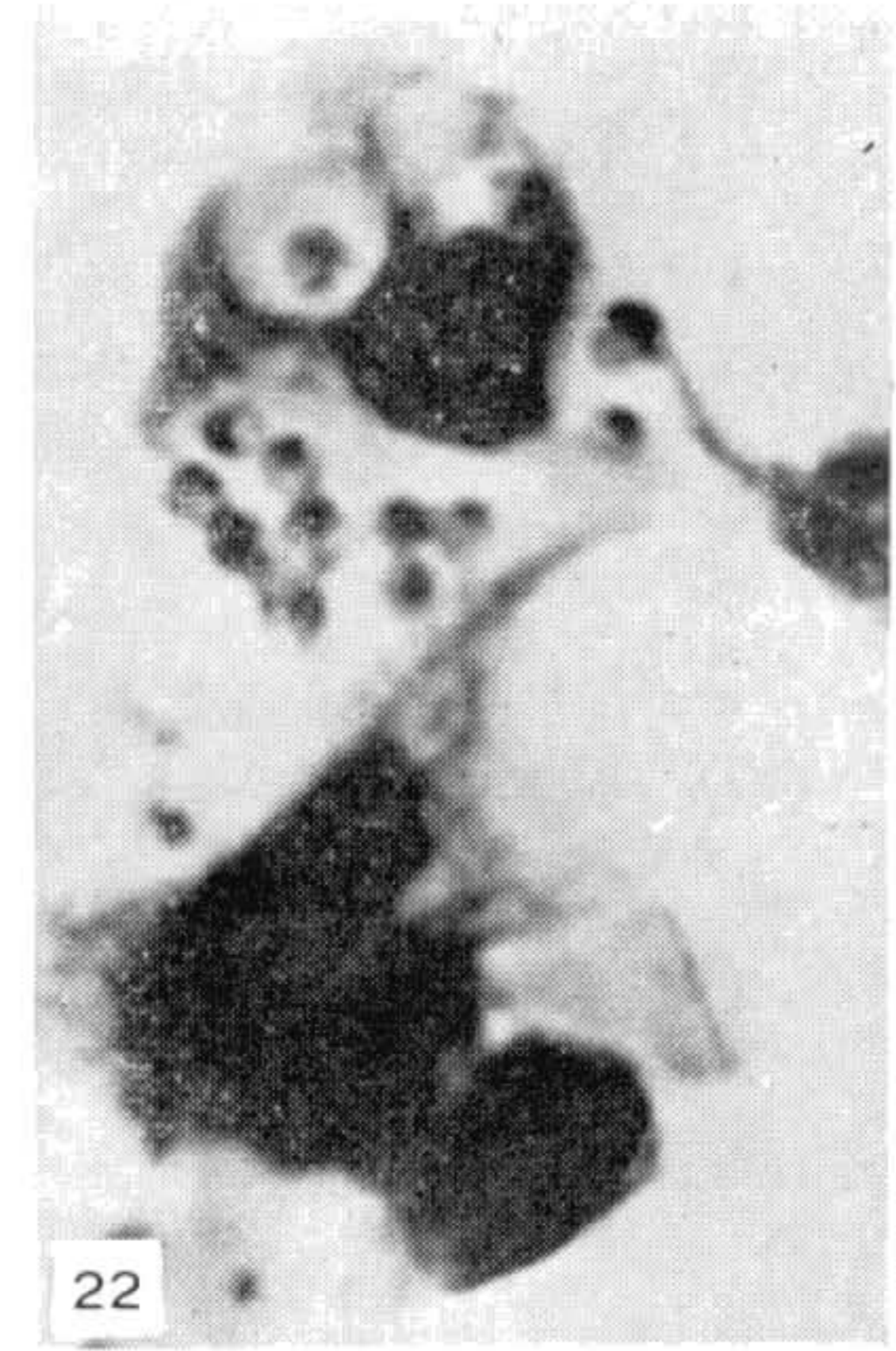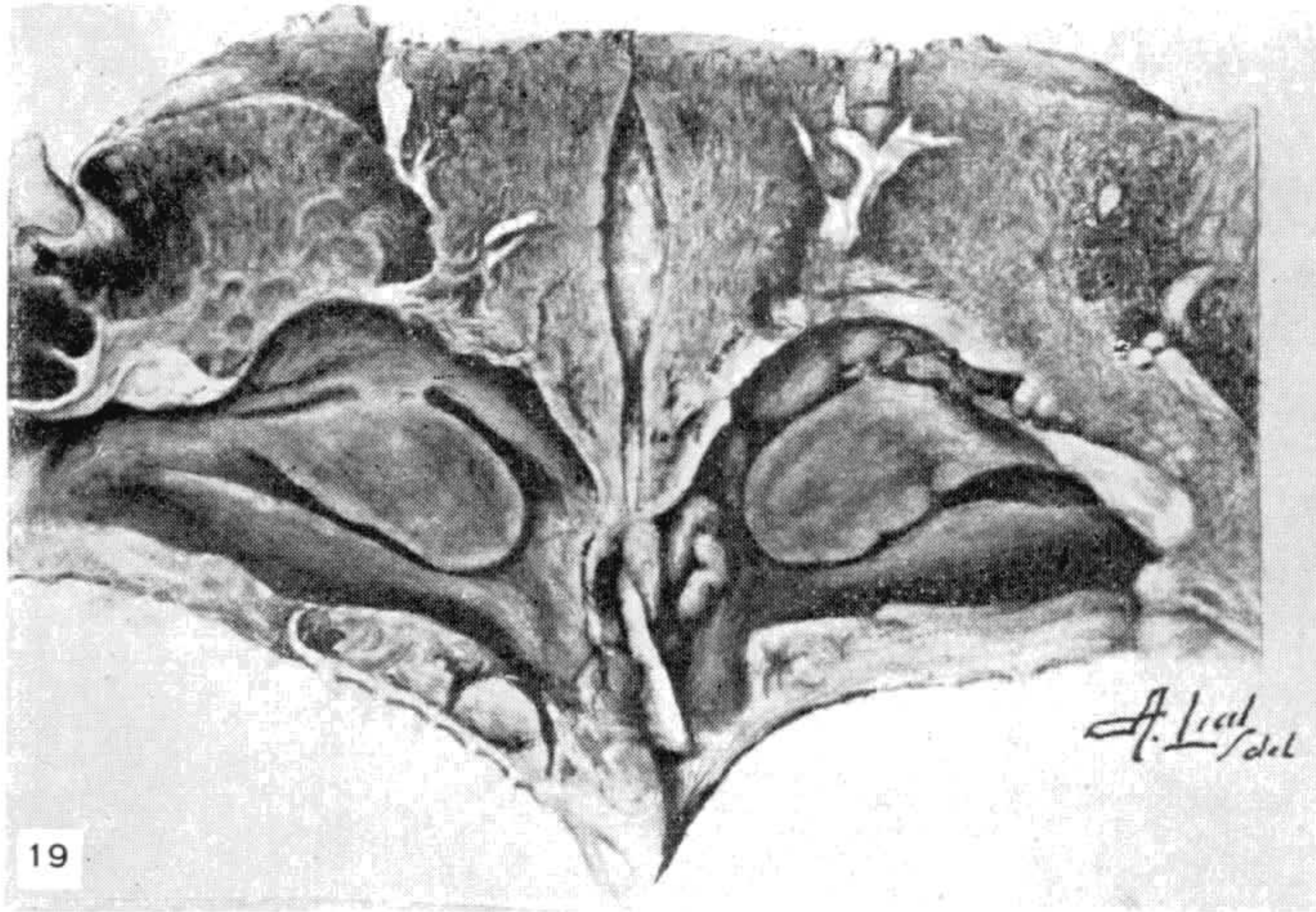
#### ESTAMPA 5

Fig. 19 — Rhesus 3969. Corte do crânio mostrando o interior das fossas nasais.  
(Desenho de A. Leal em tamanho natural.)

Fig. 20 e 21 — Rhesus 3969. Corte do pólipso existente na narina direita. Infiltração do derma e hiperacantose que se mostra mais intensa na figura 20.

Fig. 22 — Rhesus 3969. Corte do mesmo pólipso, com maior aumento, deixando ver os parasitos (aumentada 1800x.).





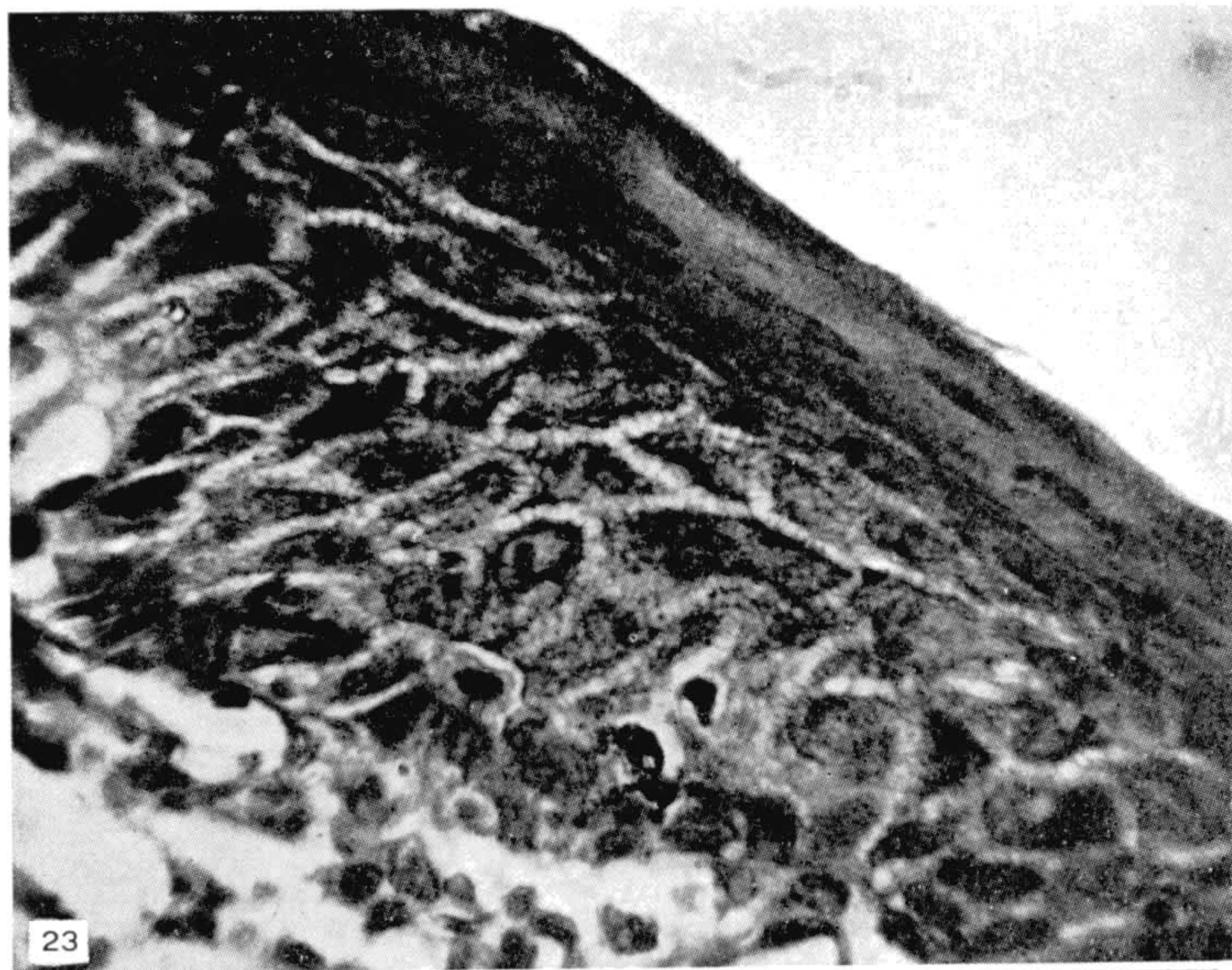
Da Cunha: Infecções experimentais na leishmaniose tegumentar americana



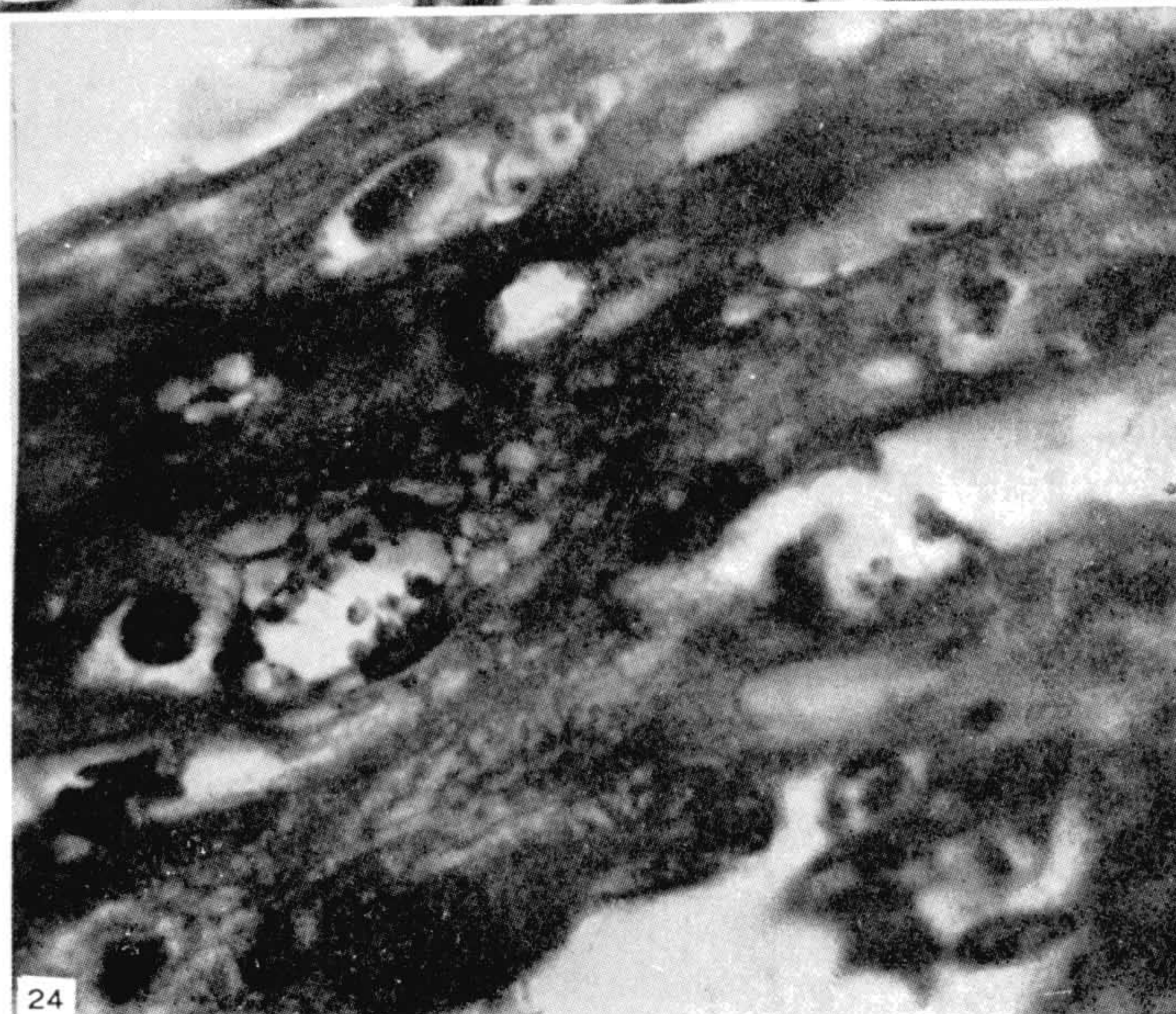#### ESTAMPA 6

- Fig. 23 — Rhesus 3969. Corte do pólipo, mostrando o edema do epitélio (esponjose) (aumentada 800x.).
- Fig. 24 — Rhesus 3969. Corte do polipo mostrando na espessura do epitélio macrófagos contendo *Leishmanias* (aumentada 1100x.).





23



24

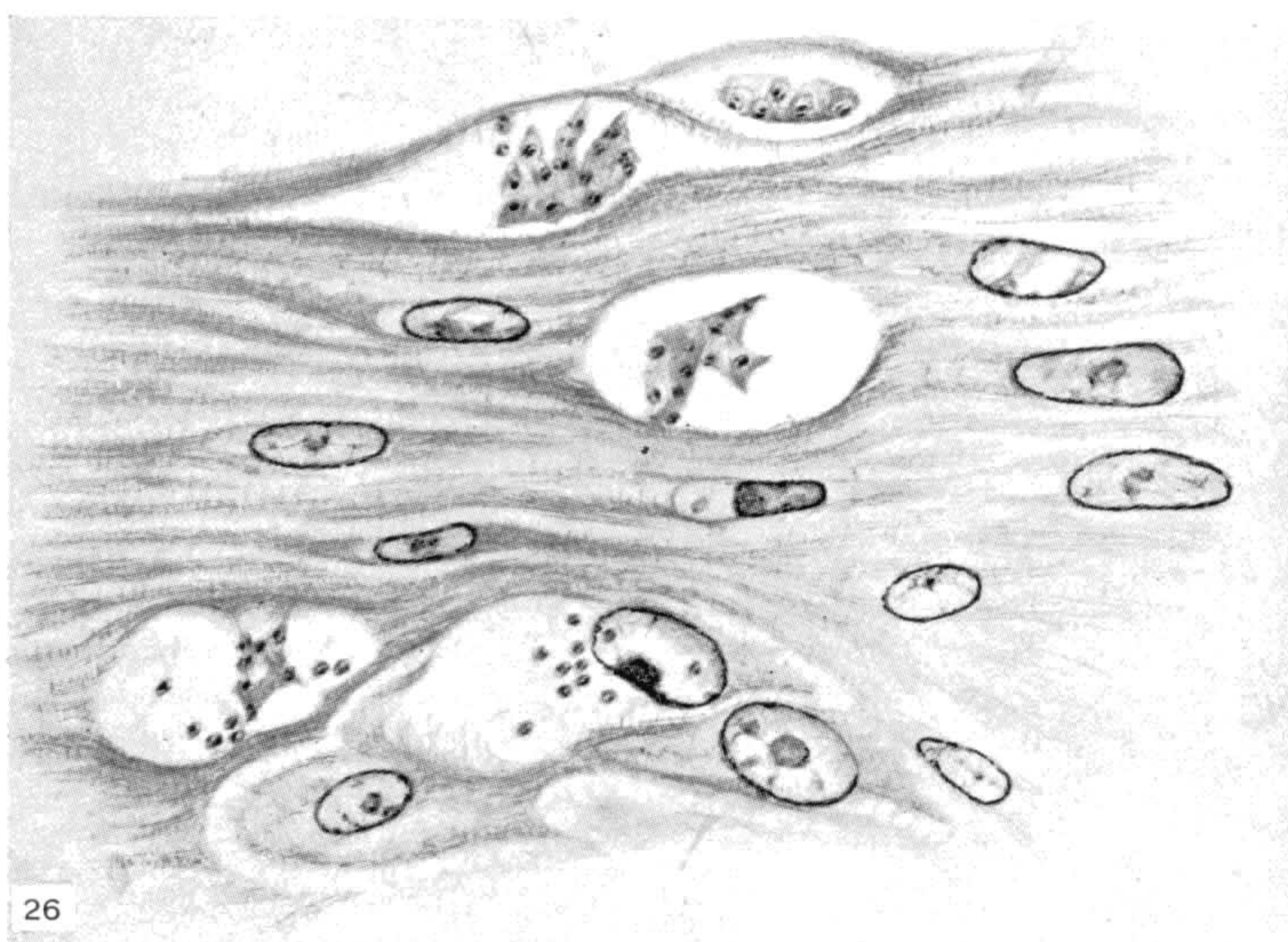
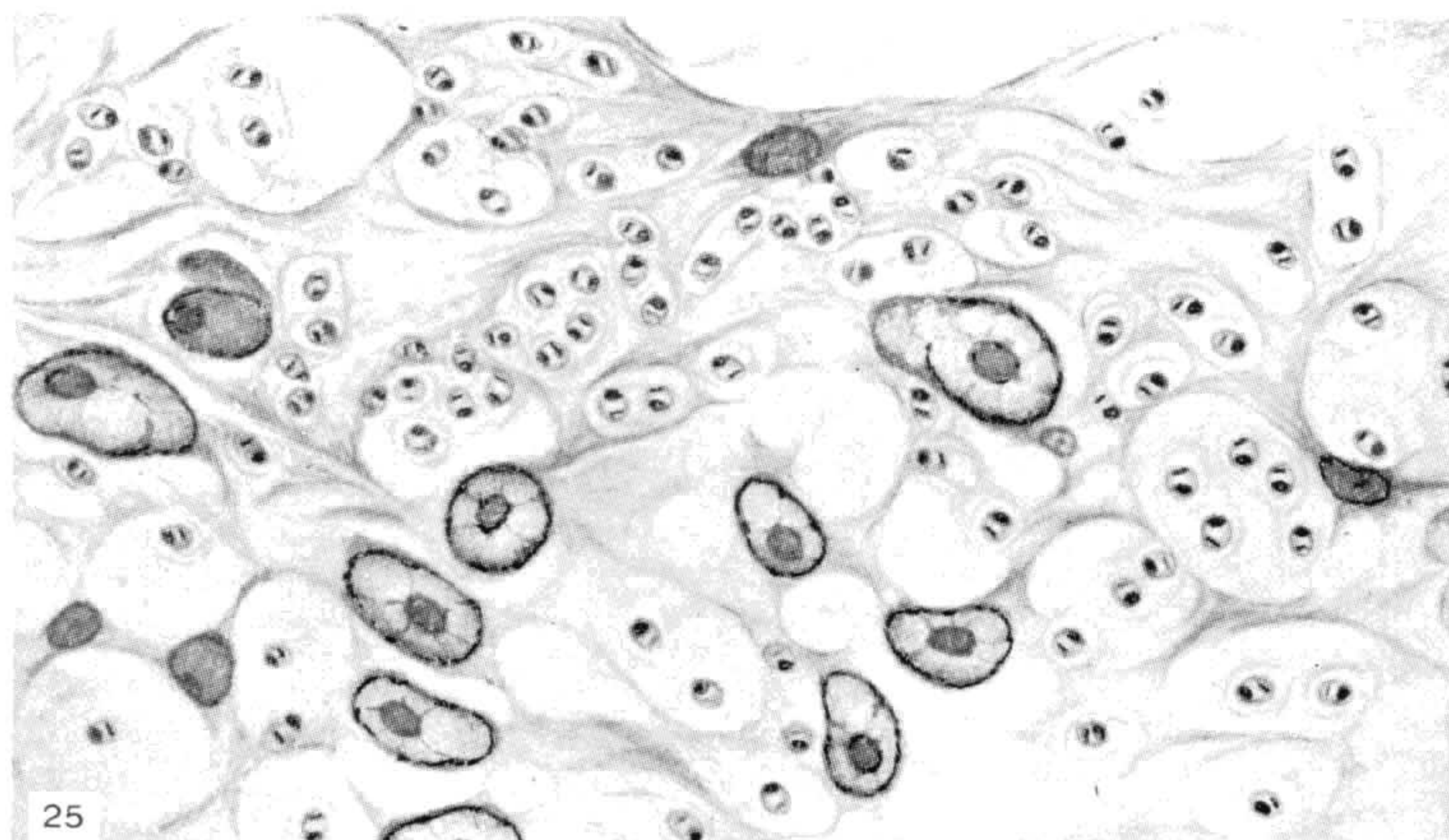
Da Cunha: Infecções experimentais na leishmaniose tegumentar americana



#### ESTAMPA 6

- Fig. 25 — Rhesus 3969. Corte do pólido da narina com grande aumento mostrando as *Leishmanias*. Desenho de A. Leal (aumentada 1700x.).
- Fig. 26 -- Rhesus 3969. O mesmo corte do desenho anterior mostrando macrófagos contendo *Leishmanias* no interior do epitélio. Desenho de A. Leal (aumentada 900x.).





**Da Cunha:** Infecções experimentais na leishmaniose tegumentar americana