

## Ensaio terapêuticos com penicilina V — Boubá (Framboesia, pian, yaws) (\*)

- I — Dose curativa mínima. II — Redução do número de injeções diárias.  
III — Redução de tempo de tratamento pelo emprêgo de doses mais elevadas.

(Com 15 figuras e 1 quadro)

por

F. Nery Guimarães

Trabalhos anteriores do I.O.C. (2,3) mostraram a ação terapêutica específica da penicilina, mesmo em doses baixas, na framboesia trópica. Doentes com cura clínica datando de 10 meses, não apresentaram recidivas até o presente, estando, aqueles controlados, com sorologia negativa. A pesquisadores nacionais, chegou a causar espécie o emprego de doses tão pequenas, contrastando com aquelas usadas na Europa e na América do Norte. Com efeito, o primeiro trabalho publicado nos Estados Unidos sobre o tratamento da sífilis (molestia semelhante à boubá) com penicilina, aconselhava a dose total de 1.200.000 u.0. por indivíduo (7). Mas, em seguida, outra publicação assinada pelos autores do trabalho referido e por outros, inclui doses experimentais representando até a 20.<sup>a</sup> parte da primitiva (8). As nossas primeiras experiências no tratamento da sífilis, com doses baixas de penicilina, também mostraram resultados favoráveis em determinadas manifestações da molestia (1). Como complemento à demonstração da eficácia da penicilina em doses baixas na boubá, foram diluídas ampôlas de fabricação americana (LILLY, WINTHROP e SQUIBB) para as mesmas dosagens (200 u.0.) que as do I.O.C. anteriormente empregadas, e foram obtidos resultados semelhantes no tratamento dessa treponemose (3). Finalmente foram tratadas lesões terciárias (4,5) que requereram maiores dosagens e maior tempo de tratamento. Como ficou assinalado anteriormente, as bactérias espiraladas são extremamente sensíveis à penicilina, conclusão a que se chegou por experiências preliminares com *Borrelia gallinarum*. Os treponemas *pertenue* e *pallidum* com-

---

(\*) Recebido para publicação a 31 de Maio de 1945.

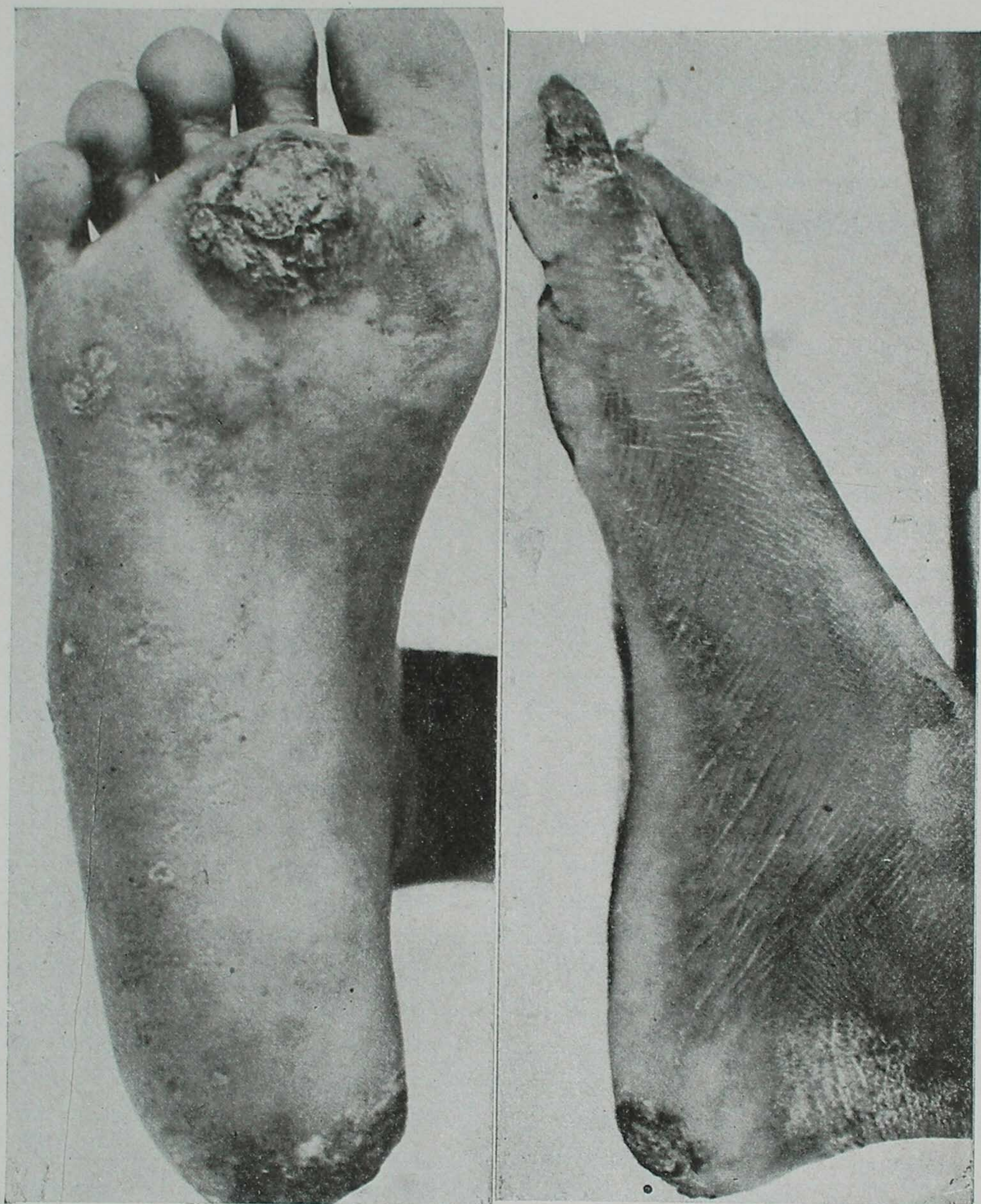


FIGURA 1

Caso 13, Augusta Celina. Boubá primo-secundária. Grande lesão inicial framboezóide e lesões ulcero-crostosas no calcanhar; queratose plantar com pequenas soluções de continuidade da pele ("cravo-sêco"); oníquia e descamação farínacea. Presença de treponemas. R. W. fortemente positiva. Cura clínica em 17 dias com a dose de 150 u.O. de penicilina de 4 em 4 horas. Dose total de penicilina : 15.300 u.O. Fotos de J. Fontes

portam-se de modo semelhante. Nos "frottis" impregnados pela prata (método de FONTANA-TRIBONDAUX), observa-se nos casos em tratamento grande irregularidade das espiras e aumento da espessura dos parasitos, os quais parecem turgidos em consequência da absorção do medicamento. Além disso, muitos deles são bastante mais longos que em condições normais, o que decorre provavelmente da impossibilidade de se dividirem.

Do presente trabalho já foi dada uma nota-prévia (6).

### I — Dóse curativa mínima para a boubá

No caso da framboesia tropical, com a finalidade de estabelecer a dóse mínima de penicilina capaz de levar à cicatrização as lesões boubáticas primárias, em espaço de tempo comparável ao obtido com o uso de 200 u.O. por injeção, fizemos as observações abaixo transcritas, as quais tiveram como controle, doentes hospitalizados ao mesmo tempo e portadores de lesões semelhantes, que permaneceram sem tratamento segundo o critério seguido nos casos publicados anteriormente.

(A) Dose de 150 u.O. de 4 em 4 horas.

Cura clínica em 17 dias.

Dose total de penicilina: 15.300 u.O.

Caso 13, Augusta Celina, 9 anos, preta, feminina, pesando 27 quilos e procedente de Palmital (Município de Saquarema — E. do Rio), onde nasceu e de onde saiu pela primeira vez. Boubá-mãe há 4 meses aproximadamente, na planta do pé direito, seguida 2 meses depois de erupção secundária discreta (sòmente nos membros inferiores), estado em que se encontra atualmente. Protocolo das lesões: lesão inicial framboezóide de 3 cms. de diâmetro na planta do pé direito; duas lesões ulcero-crostosas no calcanhar direito; queratose plantar bilateral, com pequenas crateras ("cravos-sêcos"); framboezoma na base e sob a unha do grande artelho direito, estando a unha necrosada; oniquia em todos os artelhos e erupção descamativa farínacea no pé direito; adenites crurais. Pesquisa de treponemas positiva. R.W. fortemente positiva. Iniciada a aplicação de penicilins em 25-11-44 e terminada em 12-12-44.

(B) Dose de 100 u.O. de 4 em 4 horas.

Cura clínica em 17 dias.

Dose total de penicilina: 10.300 u.O.

Caso 14, Matilde, preta, 10 anos, feminina, pesando 28 quilos e da mesma procedência. Lesão inicial datando de 4 meses na fôssa nasal esquerda, a qual ainda persiste. Há 2 meses iniciou-se a erupção secundária, estado em que se encontra atualmente. Protocolo das lesões: grande lesão circinada de centro hipercromico, incluindo as sobrancelhas e palpebras de ambos os lados e unindo-se no ângulo inter-ocular (lesão "em borboleta"); lesões papulocrostosas ("em botão") na

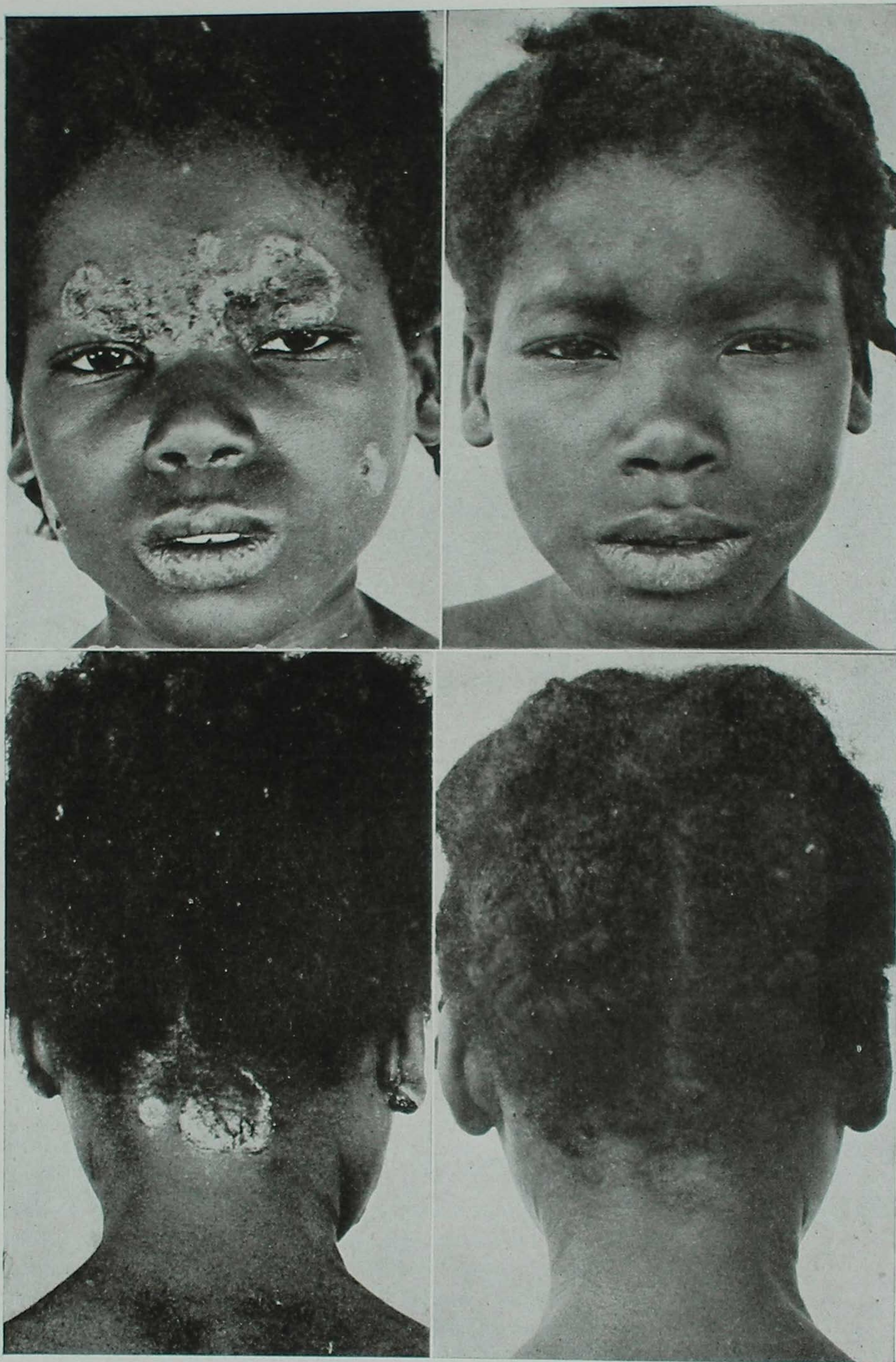


FIGURA 2

Caso 14, Matilde. Boubá primo-secundária. Grande Lesão circinada ulcero-crostosa, de centro hiperchromico, envolvendo as sobrancelhas e palpebras (lesão "em borboleta"); lesões papulo-crostosas nas bochechas e ulcerosas na fôssa nasal ("boubá-mãe") e nos lóbulos auriculares. Cura clínica em 17 dias com a dose de 100 u.O. de penicilina de 4/4 horas. R. W., antes fortemente positiva, tornou-se negativa depois do tratamento. Dose total de penicilina: 10.300 u.O. As lesões deram cicatrizes heperpigmentadas. Fotos de J. Fontes.

testa face e queixo; lesões ulcerosas nos lobulos auriculares; grande lesão circinada na nuca, ao lado de outra menor, do mesmo aspecto; grande lesão papulo-escamosa circinada na axila esquerda; grande lesão framboezóide na parte superior do sulco interglúteo; queratose palmar e plantar discretas; adenites crurais. Pesquisa de treponemas positiva em várias lesões examinadas. R.W. fortemente positiva. Aos raios X, ausência de periostite nas arcadas superciliares. Tratamento iniciado em 25-XI-44 e terminado em 12-XII-44 (17 dias).

(C) *Dose de 50 u.O. de 4 em 4 horas.*

Não foi obtida cura clínica até com 40 dias de tratamento.

Caso 15, Erasto, preto, 10 anos, pesando 26 quilos e da mesma procedência. Lesão inicial há mais ou menos 4 meses no calcanhar direito, seguido de erupção secundária, estado em que ainda se encontrava ao ser internado. Protocolo das lesões: lesão eritemato-escamosa no queixo (aspecto semelhante à lesão inicial de pinta apresentada no Tratado de Stitt & Strong; figura 107); lesões framboezóides típicas nas pregas do cotovelo e na prega do joelho direito; lesões framboezóides no prepúcio, o qual é repuchado para baixo; adenites crurais bilaterais; framboezoma do sulco interglúteo; lesões papulo-escamosas das nalgas, cuja pele em larga extensão apresenta erupção liquenóide (aspecto farináceo); oniquia nos artelhos; no artelho mínimo há início de despigmentação; no calcanhar direito, lesão inicial ulcero-framboezóide; queratose plantar discreta; lesão ulceroza no lado do pé direito; erupção micropapulosa generalizada. Pesquisa de treponemas positiva. R.W. fortemente positiva. Início do tratamento: 25-XI-44. Até 3-I-45 as lesões primitivas tinham melhorado pouco, tendo mesmo aparecido outras além de que as micropapulas tinham aumentado de número. Nessa data, passou a tomar apenas uma única injeção diária de 1.600 u.O. tendo, então, obtido cura clínica em 30 dias.

Dos protocolos acima transcritos, ressalta a possibilidade de se obter a cicatrização das lesões boubáticas primo-secundárias até com a aplicação de 100 u. O. de penicilina, de 4/4 horas, isto é, a metade da dose experimentada anteriormente, tanto com penicilina de procedência americana como com a produzida no Instituto Oswaldo Cruz. Naturalmente, no caso de indivíduos com lesões numerosas, o tempo de cura clínica com essas doses é bastante mais longo, como já se viu anteriormente (2) em um caso no qual se contavam mais de 100 lesões. Para se obter em tais casos a cicatrização das lesões em espaço de tempo comparável ao acima descrito, necessário se torna o emprego de doses mais elevadas do medicamento, (como se verá mais adiante). Isto porque há um verdadeiro "gasto" de penicilina, por parte dos treponemas (\*).

(\*) As lesões primo-secundárias da boubá têm tal sensibilidade para a penicilina, que se pode pensar em empregar a doença nos trópicos (em regiões afastadas das fontes produtoras), como teste biológico para verificar a inalterabilidade da substância, após longa conservação.

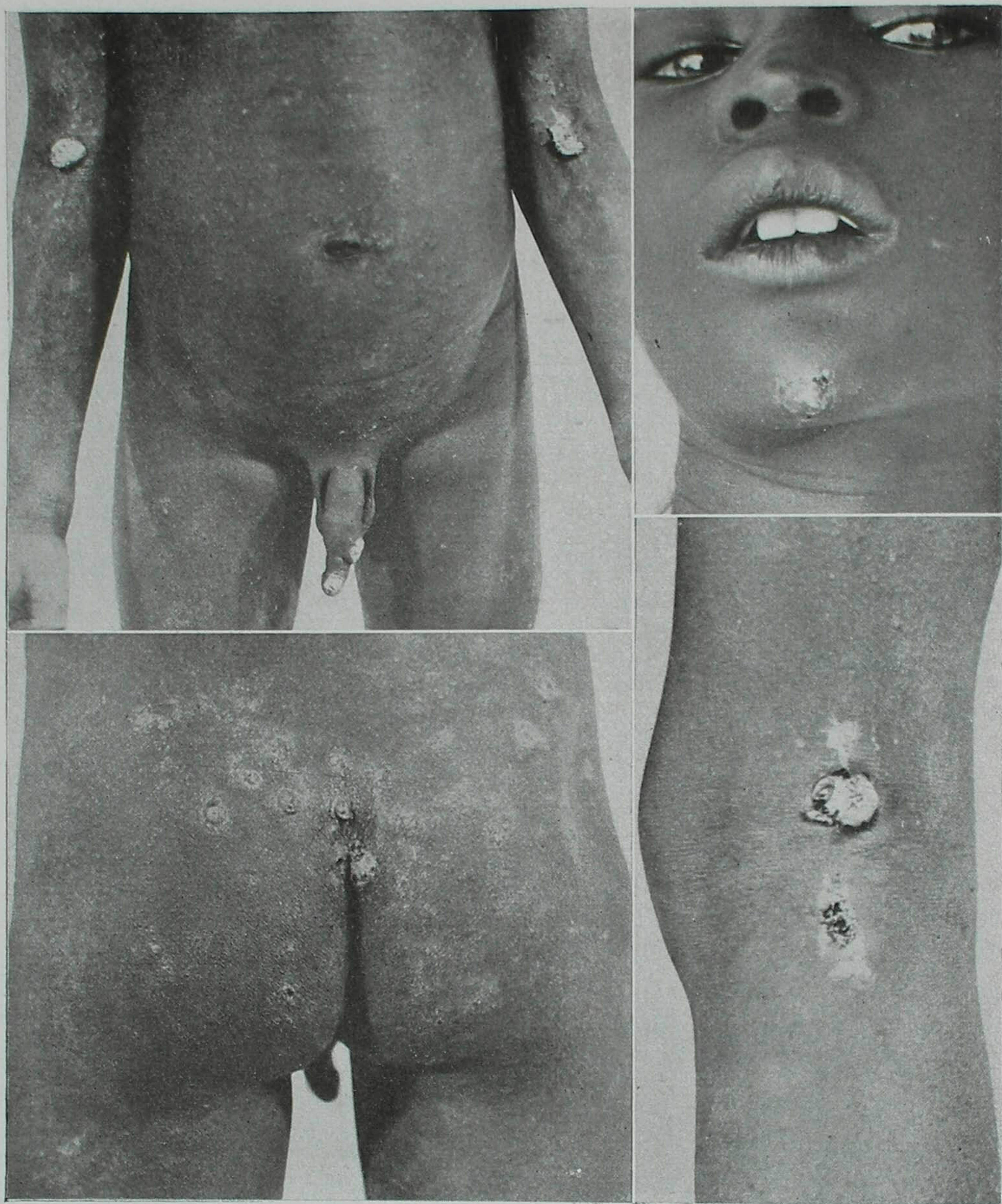


FIGURA 3

Caso 15, Erasto. Boubá secundária. Lesão eritemato-escamosa no queixo; lesões framboe-zoides nas pregas dos cotovelos e joelho, no prepúcio e sulco interglúteo; lesões papulo-es-camosas e papulo-crostosas nas nádegas, onde também são vistas pianides liquenoides; mi-cropapulas generalizadas; adenites crurais. *T. partenue* presente. R. W. fortemente posi-tiva. Tratado sem resultado durante 40 dias com a dose de 50 u.O. de penicilina de 4/4 horas. Teve cura clínica em 30 dias com a dose diária única de 1.600 u.O. Reação de Wassermann depois do tratamento negativa. Dose total de penicilina no 2.º tratamento: 48.000 u.O. Fotos de J. Fontes.

## II — Redução do número diário de injeções considerando a possibilidade de aplicação profilática nos focos.

A nosso vêr, porém, fato fundamental para a possibilidade da aplicação imediata da penicilina na profilaxia da framboesia trópica — e para isto, mais importante mesmo que o fator tempo — era a redução do número de injeções diárias. De início, abolimos as aplicações noturnas o que, por motivos obvios, se estabelecera como preliminar. Foram feitas as seguintes experiências, também controladas com doentes não tratados, conforme foi descrito anteriormente, incluindo apenas pacientes com lesões primo-secundárias, as quais são as mais ricas em treponemas e, por conseguinte de maior importancia epidemiologica.

### (A) Casos com 3 injeções diárias (400 u.O. às 6, 12 e 18 horas)

Cura clínica em 14 e 16 dias.

Dóse total de penicilina: 16.800 e 19.200 u.O.

- 1) Caso 16. Terezinha, preta, 5 anos, 17 quilos, feminina, procedente de Palmital, Município de Saquarema (E. do Rio) onde nasceu e de onde saiu pela primeira vez. Lesão boubatica inicial no períneo, junto ao grande labio esquerdo, a qual ainda perdura e data de menos de 3 meses. Hospitalizada em início da erupção secundária. Protocolo das lesões: Grande lesão de aspecto lardaceo de 4x6 cms. (boubá-mãe); duas lesões condilomatoides entre a face interna da coxa direita e o períneo quase simetricamente opostas à anteriormente citada. Extensa erupção liquenoide abrangendo as nádegas, face interna das coxas, períneo, pubis e grandes labios. R. de Wa. fortemente positiva. Pesquisa de treponemas positiva. Glanglios inguinais moderadamente aumentados. Iniciou o tratamento com penicilina em 16-X-44 sendo ministradas 400 u.O. de cada vez às 6, 12 e 18 horas. Terminou o tratamento em 30-10-44 (14 dias). Dóse total de penicilina: 16.800 u.O.
- 2) Caso 17. Célio, irmão da precedente, 18 meses, 11 quilos, masculino, hospitalizado ao mesmo tempo. Lesão inicial há 5 meses, no cotovêlo esquerdo, onde se vê a respectiva cicatriz. Encontrado em erupção secundária. Protocolo das lesões: grande lesão ulcerosa lardacea de 8x6 cms. abrangendo quase todo o contôrno da bôca comprometendo os lábios e invadindo a mucosa à direita e, para baixo, avançando até o queixo; lesões micropapulosas e papulo-escamosas nos braços, mãos, pernas e tronco; lesão úlcerosa no couro cabeludo; lesões papulosas nas coxas e pernas; lesão framboesoide na coxa direita; lesões condilomatoides nas faces internas das coxas e no saco escrotal. Extensa erupção liquenoide nas faces internas das coxas e nas regiões pudendas; hipertrofia ganglionar cervical, submaxilar, e inguinal. R. Wa.: fortemente positiva. Pesquisa de treponemas

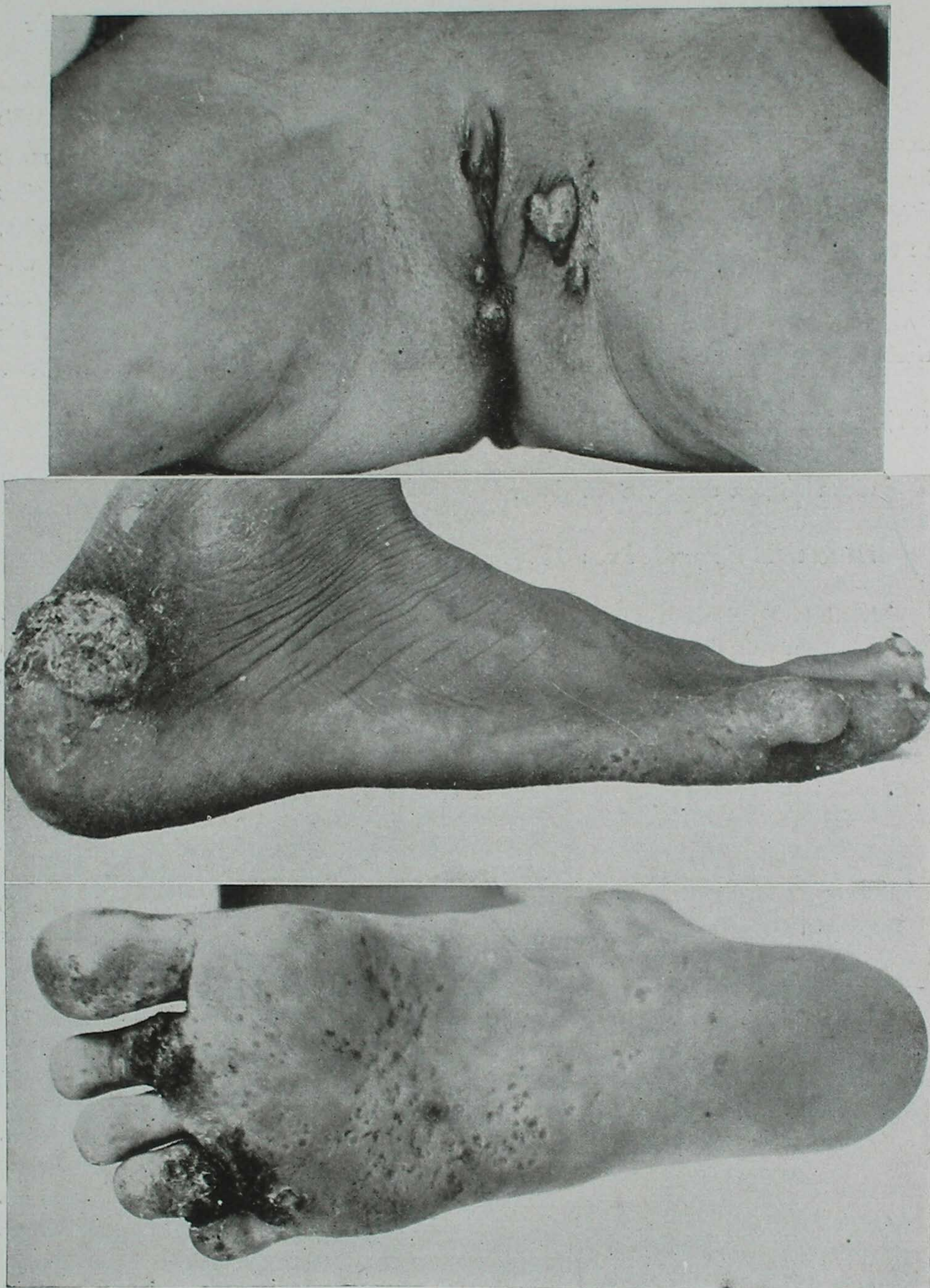


FIGURA 4

Caso 20, Marina Rosa. Bouba primo-secundária. Lesões condilomatoides nos grandes lábios e perineo, região onde os pianomas, geralmente têm esse tipo; grande lesão ulcero-framboe-zoide ("bouba-mãe") no calcanhar, na base do tendão de Aquiles; lesões ainhumoides ulcero-crostosas na raiz de 2.º e 4.º artelhos; hiperqueratose plantar, com pequenas soluções de continuidade cutâneas (aspecto "de paliteiro"). Treponemas presentes nas lesões pesquisadas. R.W. fortemente positiva. Cura clínica em 20 dias com a dose única diária de 3.200 u.O. de penicilina. Dose total: 64.000 u.O. Fótos de J. Fontes



positiva. Iniciou o tratamento com penicilina na dose de 400 u.O. de cada vez (6, 12 e 18 horas), em 16-X-44. Término do tratamento em 1-XI-44 (16 dias). Dose total de penicilina: 19.200 u.O.

(B) Casos com 2 injeções diárias (400 u.O. às 6, e 18 horas).

Cura clínica em 16 e 23 dias.

Dose total de penicilina: 16.800 e 18.400 u.O.

- 1) Caso 18. Marcionilia, preta, 2 anos, 12 quilos, feminina, da mesma procedência que os anteriores. Boubá-mãe em via de cicatrização na coxa direita, datando de 3 meses. Pouco mais de 1 mês depois do aparecimento da lesão inicial, teve erupção secundária, estado em que foi hospitalizada. Protocolo das lesões: lesões papulo-escamosas nas pernas e tronco; grande lesão úlcero-framboesoide em torno da boca, comprometendo os lábios; lesões úlcerosas das pálpebras inferiores; erupção micropapulosa generalizada; lesão circinada ("em botão") na testa; lesões condilomatóides no períneo, nádegas e face interna das coxas; ganglios inguinais, cervicais e sub-maxilares aumentados, lesão ulcerosa (com fissura) entre o 4.º e o 5.º dedos da mão esquerda. R. de Wa.: fortemente positiva. Pesquisa de treponemas positiva. Foi iniciado o tratamento com penicilina em 4-XI-44, na dose de 400 u.O. às 6 e 18 horas. Terminou o tratamento em 20-XI-44 (16 dias). Dose total de penicilina: 16.800.
- 2) Caso 19. Izidro, preto, masculino, 11 anos, 28 quilos da mesma procedência que os anteriores. Boubá-mãe datando de 5 meses no joelho esquerdo, a qual se encontra parcialmente cicatrizada. Cerca de 3 meses depois teve erupção secundária, estado no qual ainda foi encontrado. Protocolo das lesões: lesões úlcero-crostosas na cabeça; pianides ptiriasiformes e liquenoides, lesões úlcero-crostosas e lesões circinadas papulo-crostosa ("em botão") no rosto pianoma na comisura labial; micropapulas e pianides ptiriasiformes no tronco; grande lesão framboesoide junto a prega do cotovelo, lesão circinada úlcero-crostosa e lesão papulo-crostosa ("em botão"), todas no braço esquerdo; lesão úlcero-crostosa com ragadia no 4.º espaço interdigital direito; lesões papulo-escamosas psoriasiformes ("cravos secos") das palmas; lesão úlcero-crostosa na raiz do penis; adenites crural, axilar e cervical; micropapulas nas nádegas e coxas; lesões papulosas e papulo-crostosas nas faces internas das coxas; nas pregas dos joelhos são vistas lesões framboesoides, circinadas papulo-crostosas ("em botão") e erupção liquenoide (sendo interessante a superposição de uma lesão papulo-crostosa sobre uma lesão framboesoide); no joelho esquerdo vê-se a lesão inicial framboesoide, parcialmente cicatrizada; e finalmente nas plantas são encontradas lesões semelhantes às das palmas. Reação de Wassermann: fortemente positiva. Pesquisa de treponemas positivas em várias lesões pesquisadas, sendo negativa, no entanto, nas pianides liquenoides e ptiriasiformes e micropapulas. Iniciado o tratamento com penicilina em 12-XI-44, na dose de 400 u.O. de cada vez, às 6 e 18 horas. Término do tratamento em 5-XII-44, (23 dias). Dose total de penicilina: 18.400 u.O.

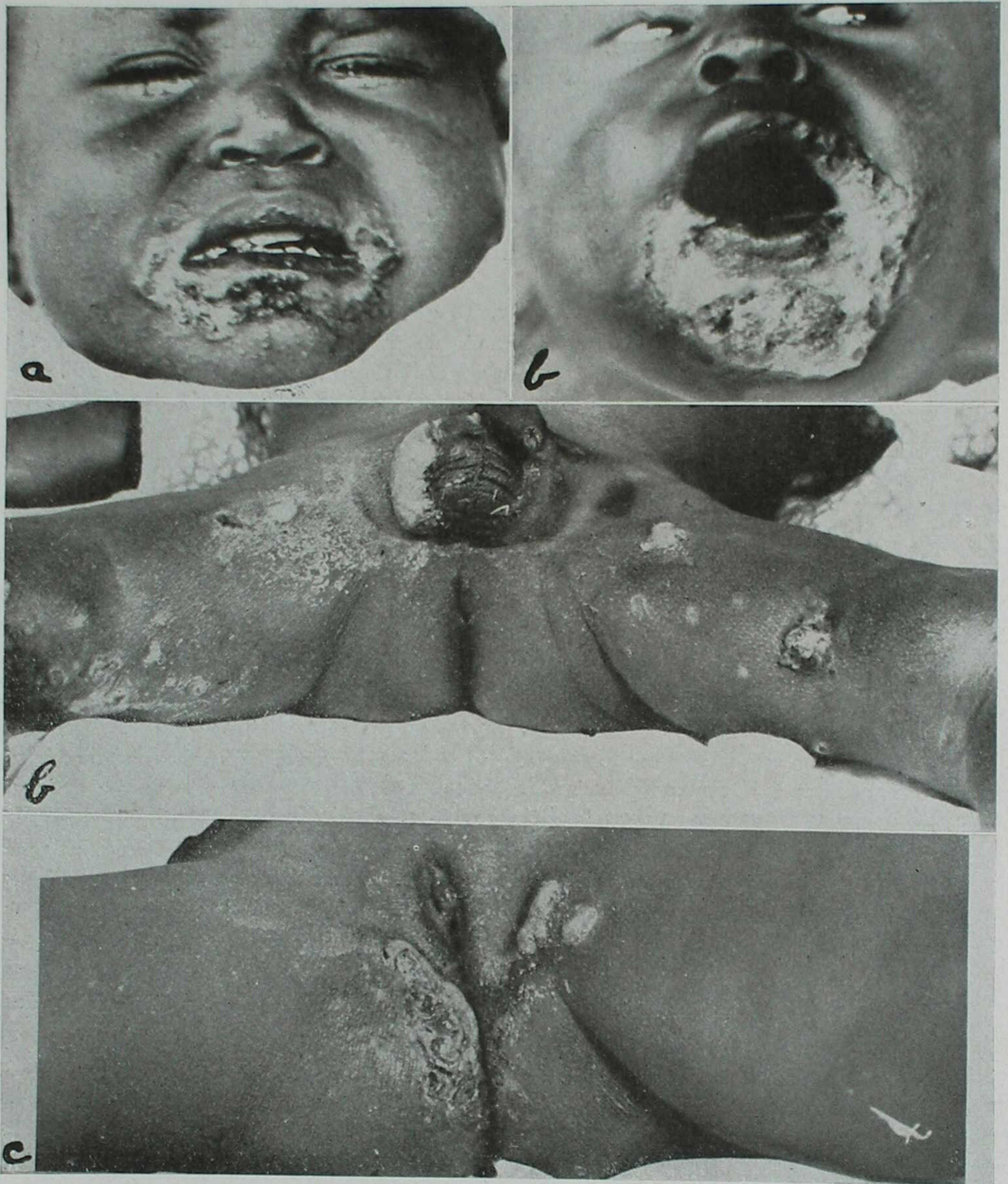


FIGURA 5

Casos 18, 17 e 16. a). Marcionilia, caso 18 : lesões ulcero-crostosas em tórno da boca, nos lábios e palpebras. Presença de *T. pertenue*. R. W. fortemente positiva. b). Celio, caso 17: grande lesão ulcerosa, lardacea, em tórno da boca, comprometendo os lábios e invadindo a mucosa; lesões papulosas, liquenoides, condilomatoides e framboezoides nas coxas, perineo e saco escrotal. Hipertrofia ganglionar. Presença de treponemas. R. W. fortemente positiva. c). Terezinha, caso 16: grande lesão ulcerosa, lardacea ("bouba-mãe"); lesões condilomatoides e erupção liquenoide extensa. (As lesões boubaticas assumem frequentemente o tipo condilomatoide quando localizadas nas partes pudendas). Pesquisa de treponemas positiva. R. W. fortemente positiva. Fotos de J. Fontes.

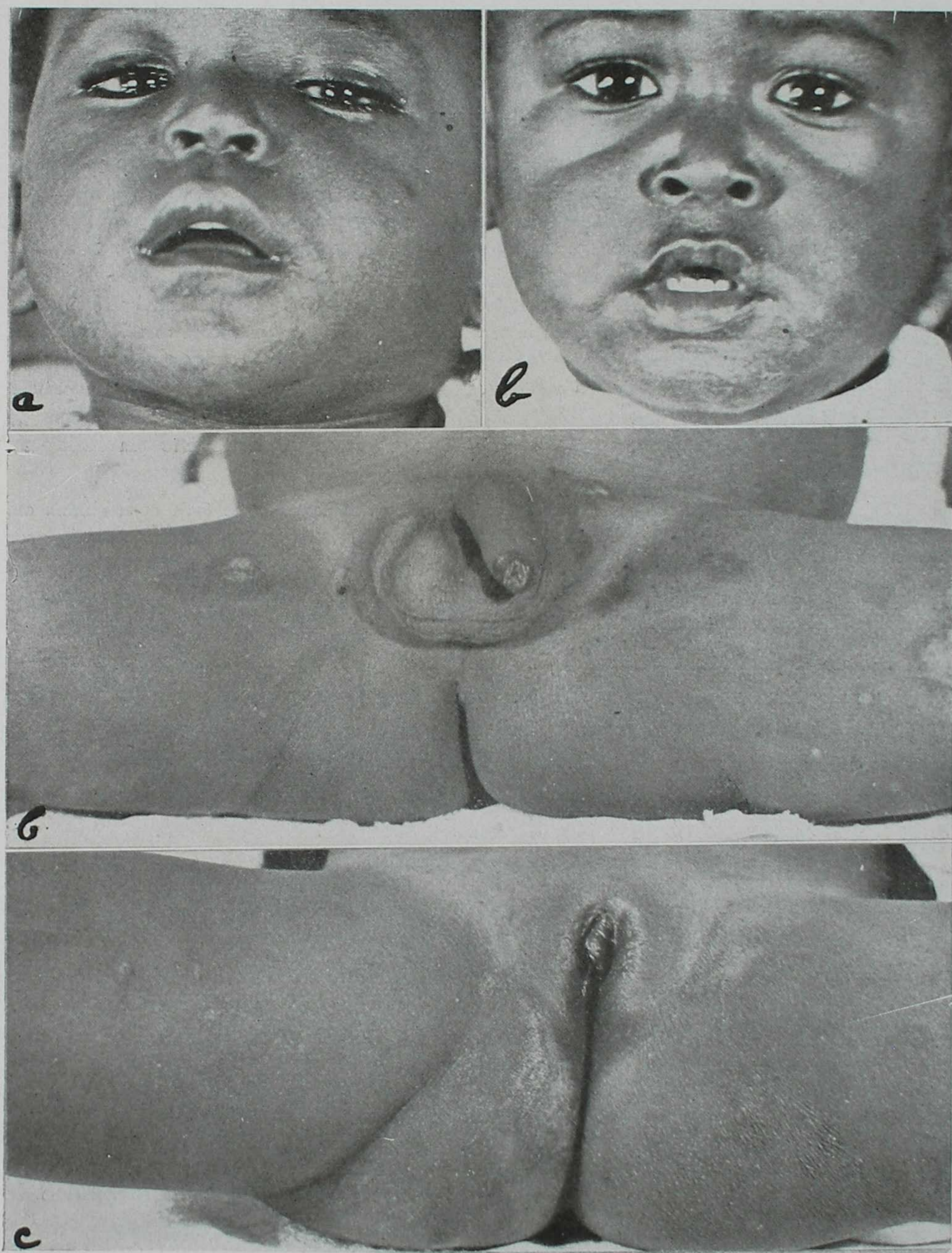


FIGURA 6

a). Marcionilia, caso 18. Cura clínica em 16 dias de tratamento com penicilina na dose de 400 u.O. duas vezes ao dia. R. W. negativa depois do tratamento. b). Celio, caso 17. Cura clínica em 16 dias com a dose de 400 u.O. de penicilina três vezes ao dia. R. W. depois do tratamento negativa. c). Terezinha, caso 16. Cura clínica em 14 dias com a dose de 400 u.O. de penicilina três vezes ao dia. R. W. depois do tratamento negativa. Total de penicilina empregada nos três casos: 16.800, 19.200 e 16.800 respectivamente.

Fotosde J. Fontes

(C) Casos com 1 única injeção diária (1.600 e 3.200 u.O. às 12 horas)

Cura clínica em 20 e 30 dias.

Dóse total de penicilina : 64.000 e 48.000 u.O.

- 1) Caso 20. Marina Rosa, branca, feminina, 9 anos, 21 quilos e da mesma procedência que os anteriores. Lesão inicial do tipo ulcero-framboezóide, grande de 2×4 cms., localizada no pé direito, circundando o tendão de Aquiles, a qual ainda se mostra florida. Apresenta erupção secundária, datando de 3 meses. Mostra mais as seguintes lesões, além da boubamã: framboezomas nas pregas dos cotovêlos; lesões condilomatoides no perineo e grandes labios; lesões ulcerocrostosas (ainhumoides) na base do 2.º e 4.º artelhos; queratose das plantas, com pequenas crateras, dando "aspecto de paliteiro"; ganglios inguinais palpáveis. Pesquisa de treponemas positiva. Reação de Wassermann fortemente positiva. Iniciado o tratamento com penicilina em 19-II-45 na dose diária única de 3.200 u.O. Cura clínica em 20 dias. Término do tratamento em 12-III-45. Dóse total de penicilina : 64.000 u.O.
- 2) Caso 15. Erasto (vide acima sua observação). Este paciente teve cura clínica em 30 dias com a dóse diária única de 1.600 u.O. (O tratamento foi iniciado uma semana, aproximadamente, depois do anterior). Dóse total de penicilina neste 2.º tratamento : 48.000 u.O. Não sabemos até que ponto o 1.º tratamento teria influenciado este último.

Dos seis pacientes deste grupo de observações, apenas em um caso não se obteve negatização da R. de Wassermann, logo depois do tratamento (caso 20), o qual recebeu uma única injeção diária de 3.200 u.O. durante 20 dias. Porém, até o presente, decorridos já 2 meses do término do tratamento, a paciente não apresentou recidiva, assim como todos os demais, que incluem casos com 5 e 6 meses de observação, depois de curados.

Do acima exposto, verifica-se então que, uma vez afastada a necessidade de hospitalização (pela redução a 2 ou 3 injeções diárias), pode a penicilina vir a ser aplicada na profilaxia da framboesia tropical entre as populações rurais do País. Naturalmente, como as observações acima incluem crianças de peso entre 15 e 30 quilos, no caso de pacientes adultos (mesmo com as lesões primo-secundárias da moléstia), a dose deve ser pelo menos duplicada.

### III — Redução do tempo de tratamento pelo aumento das doses

Interessante seria também a verificação da possibilidade de se obter o desaparecimento das lesões em prazo mais curto, elevando-se as doses de penicilina. Para isso, foram feitas as observações que se seguem, controladas de modo semelhante às anteriores. O número de unidades de penicilina foi referido em relação ao peso dos pacientes, e estes apresentavam quantidade aproximada de lesões "abertas" (não sendo consideradas como tais as pianides, encerrando treponemos raros).

## (A) Caso tratado na dose de 46.7 u.O. por quilo de 4 em 4 horas.

Caso 31. Paulo A., branco, 16 anos, masculino, agricultor, pesando 42 quilos e procedente de Palimtal (Município de Saquerema-Estado do Rio) onde nasceu e de onde saiu pela primeira vez.

Protopianoma na metade inferior da perna esquerda há 4 meses. No local é vista uma cicatriz de  $9 \times 5$  cms. de diâmetros, com pequena área central acromica e periferia mais escura. Após cicatrização da lesão inicial, o que se deu há dois meses, começou a erupção secundária, polimorfa, estado no qual ainda se encontra, apresentando 70 lesões "abertas". Algumas lesões sararam e continuam aparecendo outras.

Protocolo das lesões apresentadas: *Cabeça* — lesões framboezoides (onze) e pianides ptiriasiformes numerosas no rosto, assim como 3 cicatrizes de centro escuro e bordos claros de pianomas anteriores; lesões ulcero-crostosas nas orelhas (duas) e lesões framboezoides (duas) no pescoço. *Tronco* — lesões framboezoides (cinco) e numerosas pianides ptiriasiformes nas costas. (Estas últimas lesões, são chamadas pelos nativos "manchas" e "panos"). *Braços* — numerosas pianides ptiriasiformes em toda a extensão de ambos os membros (São áreas de 0.5 a 2 cms. de diâmetro, nas quais há esfoliação epidérmica, donde sua coloração mais clara, cujos folículos pilosos que encerra mostram processo queratosico, razão por que se tem a sensação de "lixa" ao passar os dedos sobre as mesmas.) *Nadegas* — lesões ulcero-crostosas (oito) e numerosas micropapulas acuminadas na região trocanteriana e na parte superior do sulco interglúteo; lesões condilomatoides no rebordo anal e no perineo (oito). *Coxas* — lesões framboezoides (sete na coxa direita), lesões ulcero-crostosas (quatro na direita e seis na esquerda), micro-papulas e pianides ptiriasiformes. *Pernas* — lesões ulcero-crostosas (quatro na direita e seis na esquerda, estas últimas todas em torno da "boubá-mãe"), micropapulas e pianides ptiriasiformes. *Pés* — pianides psoriasiformes (também existentes nas palmas) nas plantas de ambos os lados, assim como queratose moderada em toda a extensão; lesão framboezóide (uma na planta esquerda) e lesão ulcero-crostosa ainhumóide na base do 2.º e 3.º artelhos de ambos os lados; oniquia em todas unhas dos artelhos. Queixas de cefaléa e dores articulares. Ganglios cervicais, axilares e inguinais palpáveis, sendo que, destes últimos, um, à esquerda, mostra-se muito aumentado de tamanho, com reação tissular em torno, o que ainda mais o avoluma. Pesquisa de treponemas positiva nos pianomas e negativa nas pianides. R. de Wa. fortemente positiva. Feita biopsia de erupção micropapulosa. Tratamento iniciado em 6-III-45, na dose de 2.000 u.O. de penicilina de 4/4 horas. Número de u.O. por quilo: 46.7. Término do tratamento em 21-III-45 (15 dias). Dose total de penicilina: 180.000 u.O. Interrompido o tratamento, o paciente ainda apresentava 2 lesões não cicatrizadas, as quais continuavam negativas para treponemas, o que acontecia desde 48 horas depois de iniciada a penicilina. Estas lesões sararam logo em seguida (10 dias depois). Neste observado pôde-se comprovar no tratamento com penicilina, o que anteriormente já fôra observado em pacientes tratados com "914", isto é: as lesões ativas, habitadas, curam com relativa rapidez, mas as pianides persistem durante tempo mais ou

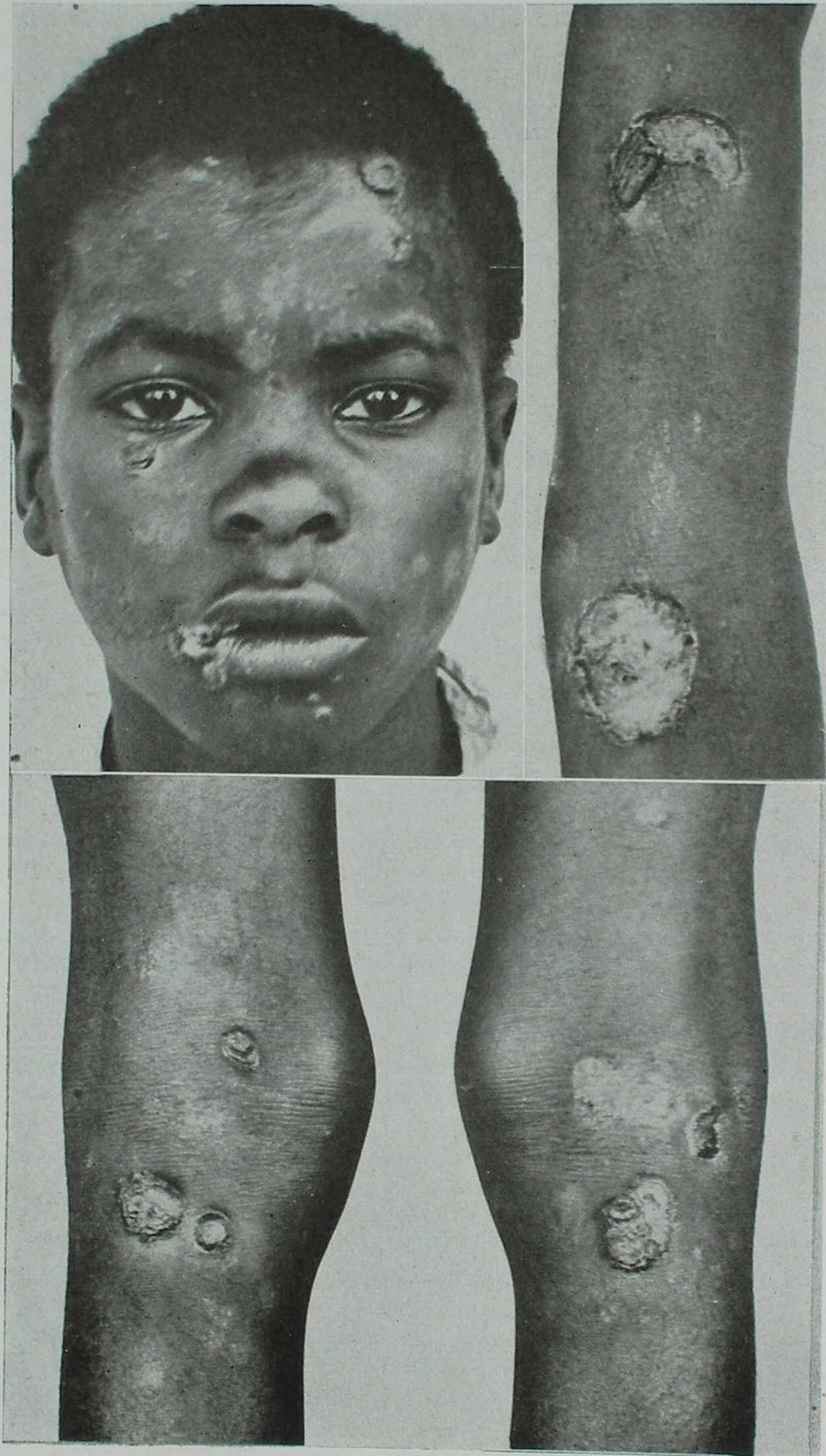


FIGURA 7

Caso 19, Izidro. Erupção boubatica secundária polimorfa. Lesões framboezoides, ulcerocrostosas e papulo-crostosas (pianomas); lesões ptiriasiformes, liquenoides e micropapulosas (pianides). Note-se na perna direita superposição de uma lesão papulo-crostosa sobre outra framboezoides. Os pianomas examinados, mostraram ser ricos de treponemas, mas estes não foram encontrados nas pianides. R. W. fortemente positiva. Fotos de J. Fontes.

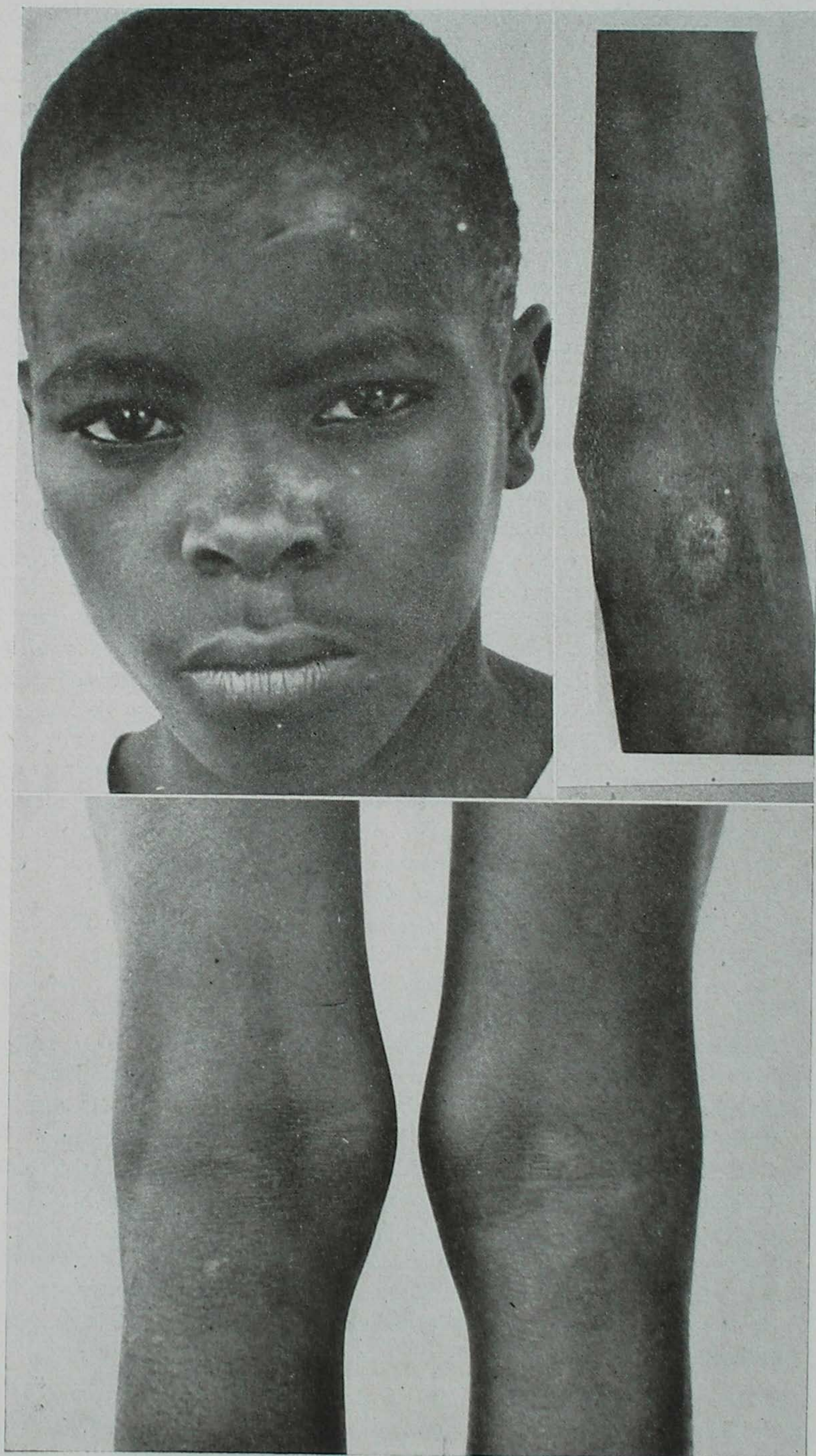


FIGURA 8

Caso 19, Izidro. Cura clínica em 23 dias com o uso de 400 u.O. de penicilina duas vezes ao dia. R.W. negativa depois do tratamento. Total de u.O. de penicilina: 18.400.

Fótos de J. Fontes

menos longo. A razão reside, provavelmente, no fato das pianides representarem lesões alérgicas, que só desaparecem depois da dessensibilização do organismo. O encontro de treponemas raros, em tais lesões, deve ser explicado pela circulação dos germes, encontrados assim, no material retirado para exame.

(B) Casos tratados no d6se de 33.3 u.O. por quilo de peso de 4 em 4 horas.

- 1) Caso 32. Esmeraldo S., preto, masculino, 12 anos, pesando 30 quilos e procedente de Palmital (Município de Saquarema — Estado do Rio), onde nasceu e de onde saiu pela primeira vez. Protopianoma há 5 meses no terço superior da perna esquerda (no local é vista uma cicatriz de  $2.5 \times 2$  cms. de diâmetro, apigmentada e de cont6rno hiperchromico). A lesão inicial sarou há 2 meses. Ainda quando a mesma estava aberta, teve "panos" (pianides, geralmente ptiriasiformes) e começaram a aparecer "boubas vivas" (pianomas). Encontra-se em franca erupção secundária, tendo sarado algumas lesões e continuando a aparecer novas. Apresenta um total de 90 lesões "abertas", cujo protocolo é o seguinte: *Cabeça* — lesões framboezoides (sete) e ulcero-crostosas (cinco). *Tronco* — lesões framboezoides (quatro) e ulcero-crostosas (cinco) nas costas; são vistas também cicatrizes de lesões curadas, a maior parte de centro escuro e bordos claros e outras, mais raras, contendo pequenas áreas apigmentadas; é vista também extensa erupção micropapulosa. *Braços* — lesões framboezoides (sete no direito e seis no esquerdo); micropapulas raras e cicatrizes de lesões anteriores. *Mãos* — lesão framboezóide entre o 2.º e o 3.º dedos da mão direita. *Nadegas* — lesões framboezoides (quatro), ulcero-crostosas (seis), lesões condilomatoides (três) e micropapulas no perineo. *Coxas* — lesões framboezoides (oito na direita e oito na esquerda), ulcero-crostosas (seis na direita e quatro na esquerda), micropapulas e cicatrizes de lesões anteriores com o aspecto já descrito. *Pernas* — lesões framboezoides (três na direita e oito na esquerda), ulcero-crostosas (sete na esquerda) e micropapulas raras. (A maior parte das lesões da perna esquerda agrupam-se em t6rno da cicatriz da lesão inicial: "boubas filhas" em t6rno da "bouba-mãe"). *Pés* — lesões framboezoides (duas no direito e três no esquerdo), "rachaduras" leves nas plantas (queratose) e lesão ainhumóide do 2.º artelho direito. Ganglios cervicais, axilares e inguinais aumentados de volume. Um ganglio inguinal tem o tamanho de um 6vo de pombo, com reação tissular em t6rno, o que ainda mais o avoluma. Apresenta cefaléa e dores articulares, com exacerbação noturna. Em varias lesões pesquisadas, foram encontrados *T. pertenué* (método de Fontana-Tribondaux). R. W. fortemente positiva. Treponemas foram também encontrados em material retirado por punção do ganglio acima citado. Tratamento iniciado em 6-III-45: 1.000 u.O. de penicilina de 4/4 horas em injeções intramusculares (região glútea). Término do tratamento: 21-III-45 (15 dias). D6se total de penicilina: 90.000 u.O. Número de u.O. por quilo: 33.3. Ao ser parado o tratamento, o paciente ainda apresentava lesões por cicatrizar, as quais fecharam nos 10 dias seguintes. As pianides persistiram por mais tempo. Fato digno de registro, é que a zona apigmentada da cicatriz da lesão inicial diminuiu consideravelmente.
- 2) Caso 33. Clara D., 4 anos, preta, 12 quilos, procedente de Palmital (Município de Saquarema, E. do Rio), onde nasceu e de onde saiu pela primeira vez. Lesão inicial provavelmente no rosto, onde é vista uma cicatriz suspeita. Hos-



pitalisada com erupção secundária, com um total de 74 lesões "abertas". Protocolo das lesões apresentadas: *Cabeça*: lesões framboezoides nas comissuras labiais e mento; nas faces e testa pianides micropapulosas e eritemato-escamosas. *Tronco*: lesões papulo-crostosas no peito e micropapulas nas costas. *Braços*: lesões papulo-crostosas e framboezoides; pianides ptiriasiformes e micropapulosas. *Coxas e pernas*: são vistas os mesmos tipos de lesões framboezoides, papulocrostosas e pianides. *Pés*: queratose plantar; pianides psoriasiformes. Ganglios cervicais e inguino-crurais aumentados de volume. Pesquisa de treponemas positiva em vários pianomas (lesões "abertas") e negativa em várias pianides. R. de Wa. fortemente positiva. Tratamento feito com penicilina na dose de 400 u.O. de 4/4 horas e iniciado em 6-III-45. Término do tratamento: 21-III-45 (15 dias). Dose total de penicilina 36.000 u.O. Número de u.O. por quilo: 33.3. Dez dias depois do tratamento havia completa cura clínica.

Aos 15 dias de tratamento, os observados ainda apresentavam lesões por cicatrizar, mas negativas para treponemas. Aliás nos três pacientes, 48 horas depois do início do tratamento, não foram mais encontrados treponemas.

Para confirmar a hipótese sugerida por este fato, isto é, que as doses altas esterilizam as lesões mais ou menos rapidamente, indo estas em seguida, cicatrizando lentamente, em obediência a um processo regenerativo fisiológico, achamos aconselhável empregar doses elevadas em curto espaço de tempo (4 dias). Foram feitas então as seguintes observações.

(A) *Caso tratado na dose de 166.7 u.O. por quilo de peso de 4 em 4 horas, em 4 dias.*

Dose por injeção: 3.000 u.O.

Total de penicilina: 72.000 u.O.

Caso 34. M. Barcelos, preto, masculino, 8 anos, pesando 18 quilos, procedente de Esperança (Rio Bonito — E. do Rio). Boubá-mã há mais ou menos seis meses. Há três meses começou a erupção secundária, estado no qual se encontra. Protocolo das lesões ao ser internado (30-IV-45); pianides eritematoescamosas em todo o pavilhão da orelha direita; pianides ptiriasiformes no rosto e braços; lesões ulcero-crostosas nas costas; lesões framboesoides nos braços e na palma da mão; numerosas lesões ulcero-crostosas e pianides eritemato-escamosas e ptiriasiformes nas nadegas; lesão papulo-crostosa e pianides ptiriasiformes na coxa direita; lesões framboesoides e ulcero-crostosas no joelho direito; lesão ulcero-crostosa na perna esquerda, boubá-mã circundada por larga zona onde a pele é escamosa, esfoliativa (\*); grande lesão framboesoide no dorso do pé direito, também circundada por zona semelhante ao acima descrito. Reação de Wassermann positiva. Pesquisa de treponemas positiva. Ganglios cervicais e inguinais hipertrofiados. (O paciente sofre também

(\*) Trata-se do "Halo" do protopianoma descrito por CID LOPES (comunicação verbal). A nosso ver tal lesão é de natureza alérgica.

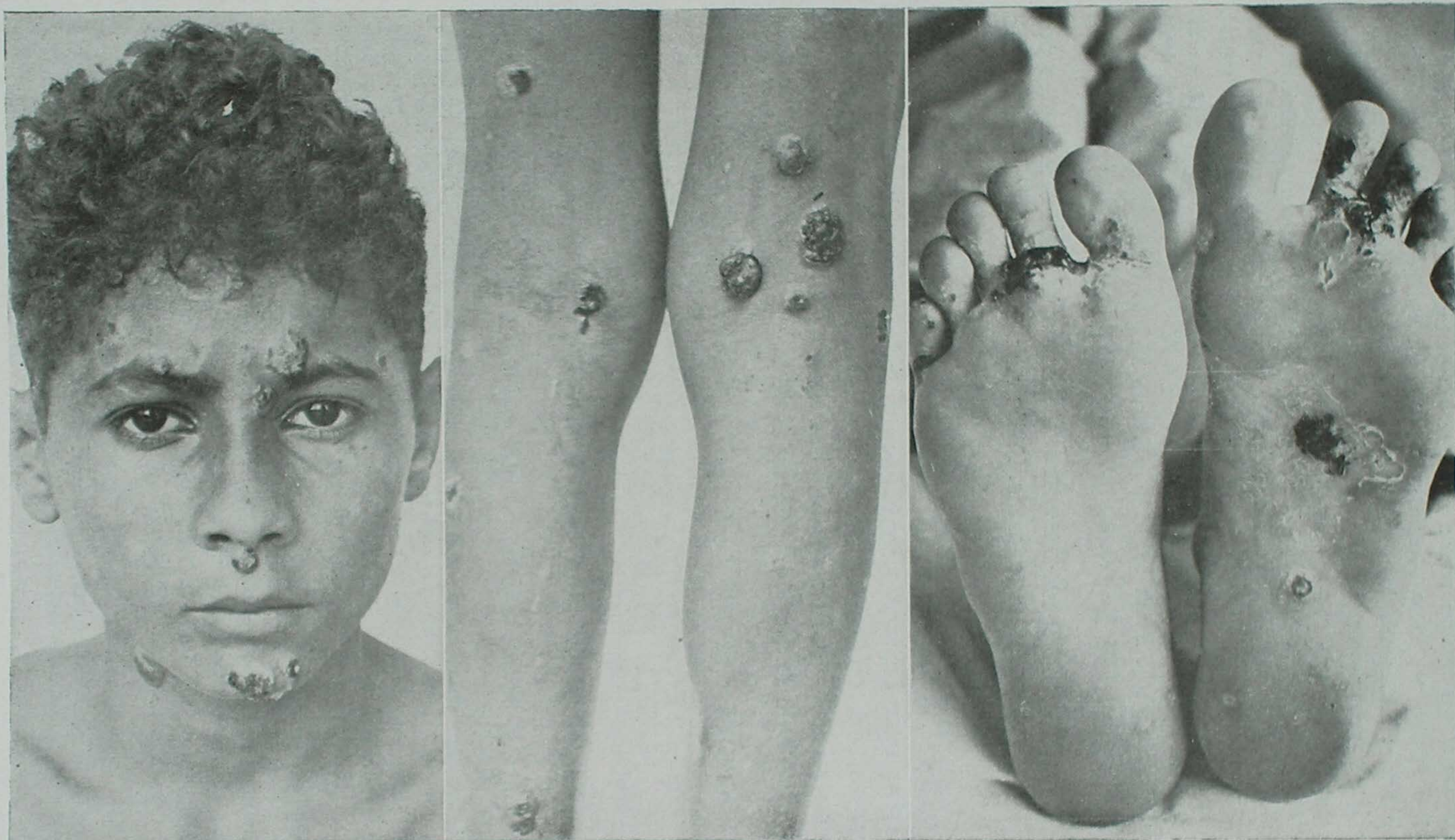
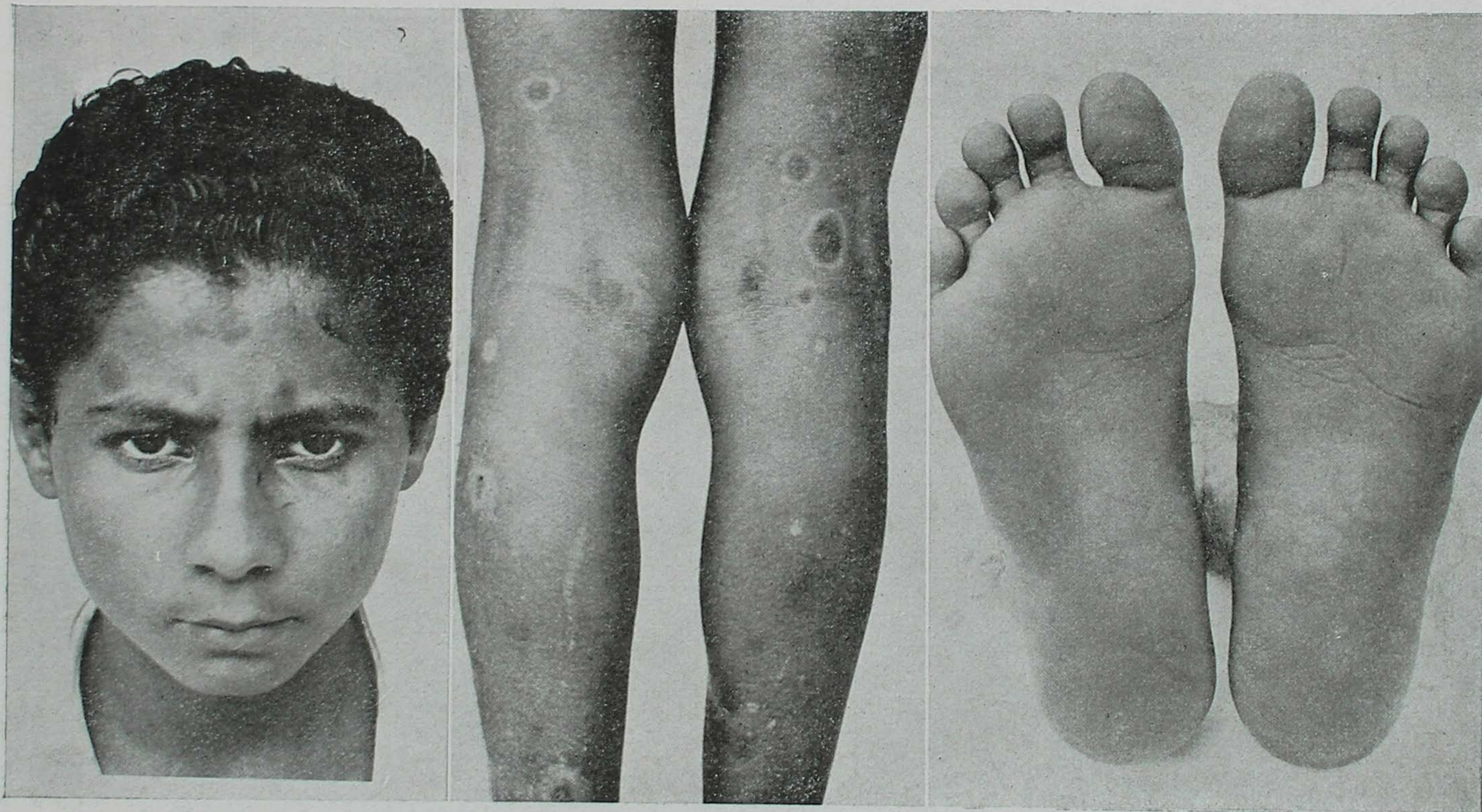


FIGURA 9

Caso 31. Paulo A. Erupção houbatica secundária polimorfa. Lesões framboezoides no rosto e pernas; lesões ulcero-crostosas, ainhu-moides, na base dos 2.º e 3.º artelhos esquerdos e do 2.º e 5.º direitos; pianides ptiriasiformes no rosto e pernas, nas quais são também vistas micropapulas; cicatrizes de lesões passadas de parte central hiper Cromica e halo hipocromico circundante, no rosto; nas plantas vêem-se 2 pianomas ulcerados, ("cravos molhados"), sendo um deles circundado por halo hiperqueratosico, esfoliativo, e pianides psoriasiformes ("cravos secos"); a hiperqueratose plantar se estende aos artelhos. Pesquisa, de treponemas positiva nos pianomas e negativa nas pianides. R. W. fortemente positiva. Adenites crurais. Fótos de J. Fontes.



**FIGURA 10**

Caso 31, Paulo A. Cura clínica em 15 dias com a dose de 2.000 u.O. de penicilina de 4 em 4 horas (46.7 u.O. por quilo). Fotos de J. Fontes

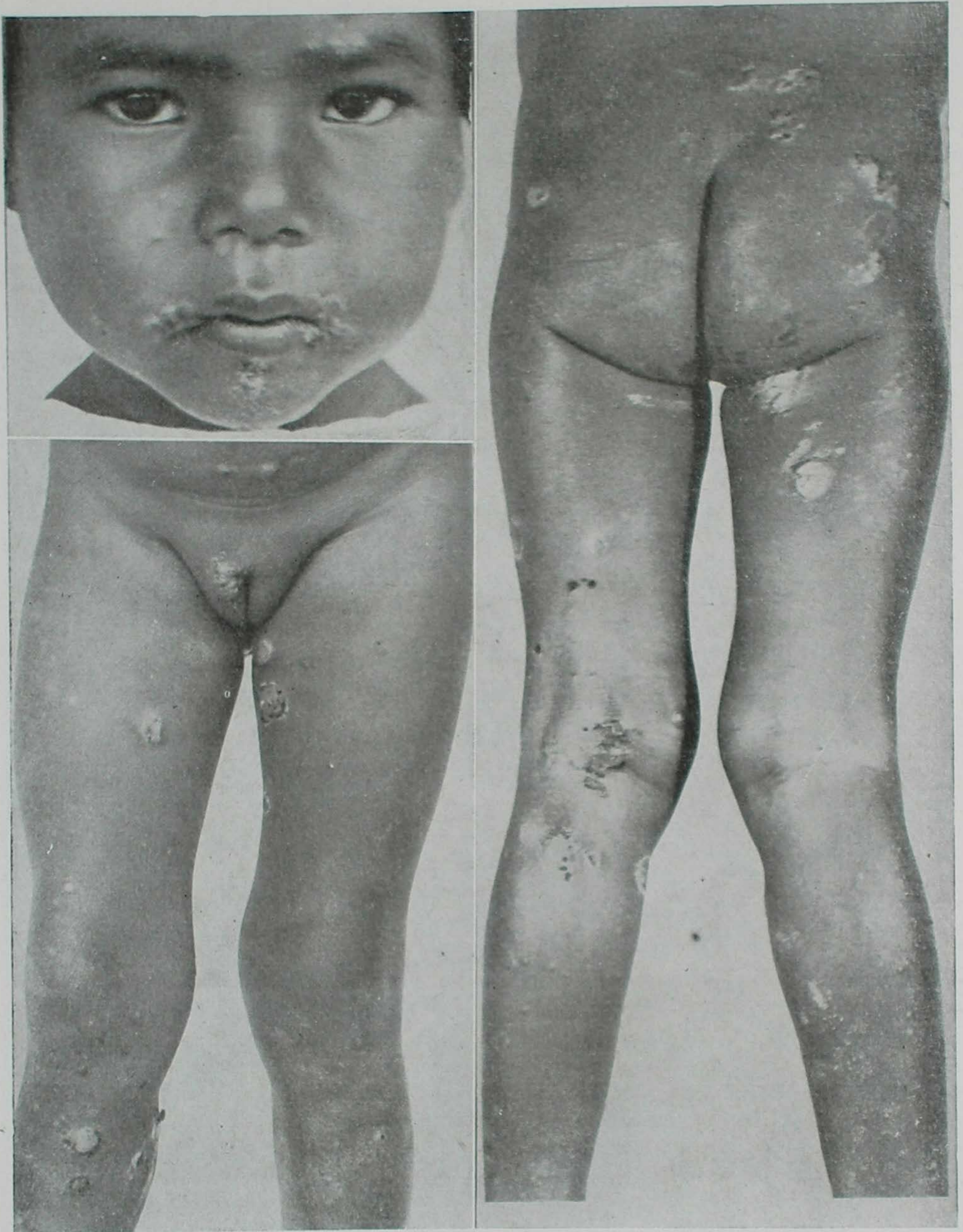

FIGURA 11

Caso 33, Clara D. Boubá secundária. Erupção, polimorfa: lesões ulcero-crostosas nas commissuras labiais, mento, nadegas, grande labio direito e pernas; lesões framboezoides nas pernas; lesões eritemato-papulo-escamosas na testa, face, nadegas e pernas; erupção micropapulosa generalizada; pianides liquenoides nas nadegas e pernas. R. W. fortemente positiva. Treponemas presentes nos pianomas e ausentes em pianides micropapulosa e liquenoides.

Adenites crurais. Cura clínica em 25 dias com 400 u.O. de penicilina de 4/4 horas (33.3 u.O. por quilo). Fotos de J. Fontes.

de ancilostomose, apresentando acentuada anemia, edemas e sopro anêmico, tendo sido tratado com ferro reduzido). O tratamento pela penicilina foi iniciado em 16-V-45 às 16 horas e terminado em 20-V-45 à mesma hora. Injeções de 3.000 u.O. de 4/4 horas (166.7 u.O. por quilo de peso), 18 horas depois de iniciado o tratamento, não mais foram encontrados treponemas. Terminado o tratamento, ainda permaneciam as lesões, embora "murchas". Onze dias depois, as lesões ainda não tinham desaparecido completamente e a R. W. ainda era positiva.

(B) *Caso tratado na dose de 61.5 u.O. por quilo de peso de 4 em 4 horas em 4 dias.*

Dose por injeção: 4.000 u.O.

Total de penicilina: 96.000 u.O.

Caso 35. Manoel Viegas, preto, 34 anos, 65 quilos, masculino, procedente de Mineiro, Rio Bonito (E. do Rio), onde nasceu. Diz ter tido lesão inicial há seis meses, na perna esquerda (terço inferior) onde ainda se vê uma ulceração pequena. Dois meses depois iniciou a erupção secundária polimórfica. Ao ser internado (13-VI-44). Apresentava: lesões framboezoides típicas no lábio superior junto à fossa nasal direita; pianides pitiriasiformes nas costas e micropapulas no rosto. Pesquisa de treponemas positiva nos pianomas. R. W. positiva.

Iniciado o tratamento com "914" em 1-VII-44. Segue-se o resumo do mesmo, com as doses e respectivas datas:

| <i>Data</i> | <i>Dose</i> | <i>Data</i> | <i>Dose</i> | <i>Data</i> | <i>Dose</i> |
|-------------|-------------|-------------|-------------|-------------|-------------|
| 1-7-44      | 0,30        | 26- 8-44    | 0,60        | 17-10-44    | 0,75        |
| 11-7-44     | 0,45        | 2- 9-44     | 0,60        | 23-10-44    | 0,75        |
| 27-7-44     | 0,45        | 25- 9-44    | 0,60        | 31-10-44    | 0,90        |
| 5-8-44      | 0,45        | 4-10-44     | 0,60        | 7-11-44     | 0,90        |
| 14-8-44     | 0,60        |             |             |             |             |

Total de néo-arsfenamina = 8,0. A R. W. ainda era positiva quando deixou o hospital aparentemente curado. (19-XI-44). Três meses depois teve recidiva. Voltou para o hospital apresentando as seguintes lesões (vide fotos): grande framboesoma de 2,5 cms. de diâmetro no centro da testa; orla de lesões framboesoides em torno das fossas nasais e no lábio superior; intensa e extensa erupção micropapulosa, abrangendo o nariz e ocupando as faces, encerrando-se aí lesões desde o tamanho de uma cabeça de alfinete até o de uma lentilha; pianides pitiriasiformes no rosto, costas, e pernas; queratose palmar e plantar extensa; cefaléia, ostealgia e adenites crurais. Trata-se, portanto, de um caso arseno-resistente provável. A reação de Wassermann era fortemente positiva. Entre 16 horas de 16-V-45 e 16 horas de 20-V-45, (após um mês de hospitalização) tomou 96.000 u.O. de penicilina na dose de 4.000 de 4/4 horas (61.5 u.O. por quilo de peso). Dezoito horas depois de iniciado o tratamento, não foram mais encontrados treponemas. Do mesmo modo, haviam cessado as dores na cabeça, nos ossos e nas lesões "abertas". Nestas, a partir do 2.º dia, notava-se que "murchavam", o que era particularmente notável na

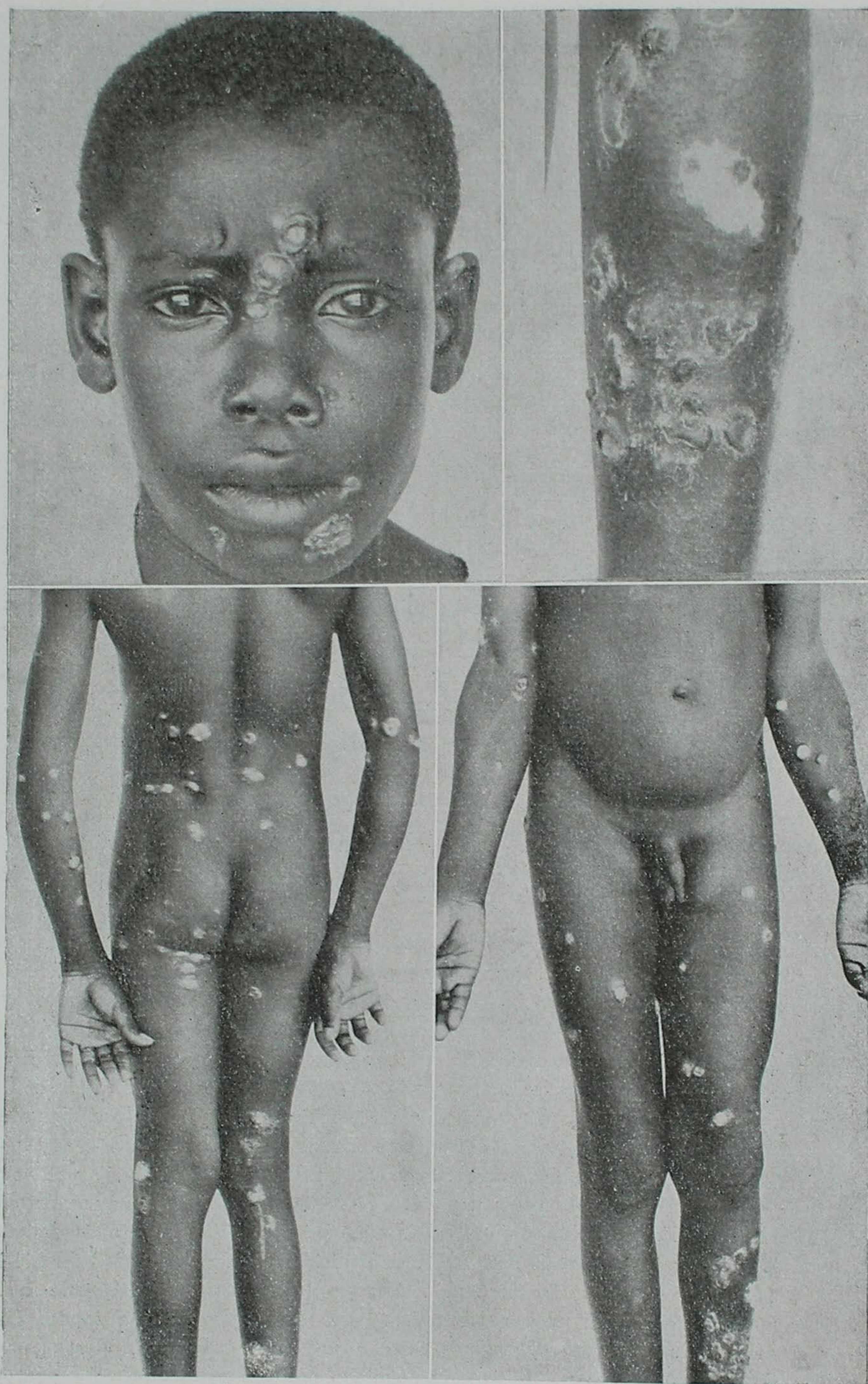


FIGURA 12

Caso 32, Esmeraldo S. Boubas secundária. Lesões framboesoides e ulcero-crostosas no rosto inclusive na comissura labial esquerda; na perna esquerda, em torno da cicatriz da "boubamã" (acromica), em zona onde a pele se mostra pergaminhosa, são vistos numerosos pianomas, do tipo ulcero-crostoso (2.º caso por nós observado até o presente, no qual "boubasfilhas" se dispõem em torno da "boubamã"). Extensa erupção framboezóide, ulcero-crostosa, ptiiriasiforme e micropapulosa em todo o corpo. Adenites crurais: um ganglio á esquerda tem o tamanho de um ovo de pombo. Em material retirado por punção desse ganglio, foram encontrados treponemas, assim como em vários pianomas pesquisados. R.W. fortemente positiva. Fótos de J. Fontes.

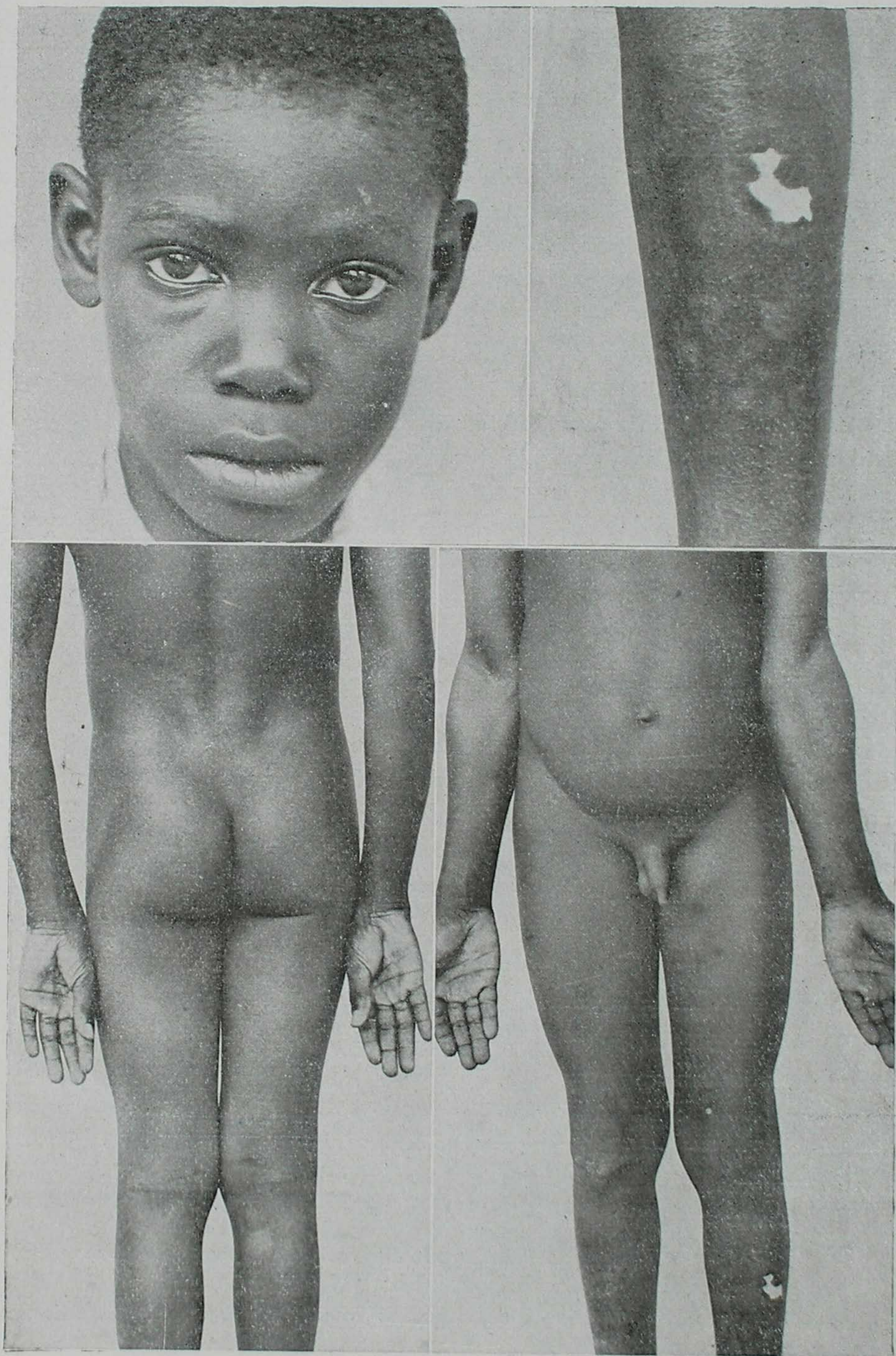


FIGURA 13

Caso 32, Esmeraldo. Cura clínica em 25 dias com 1,000 u.O. de penicilina de 4 em 4 horas (33.3 u.O. por quilo). Fótos de J. Fontes.

lesão da testa por ser grande e florida. Isto nada obstante, terminado o tratamento (em 4 dias), podia-se dizer que as lesões persistiam. Onze dias depois do tratamento era notável a deposição do pigmento melanico sobre as lesões "abertas", muito "murchas", mas ainda persistentes. A R. W. ainda era positiva.

Como vimos, o aumento das doses de penicilina muito acima daquelas necessárias para a boubá, não parece levar, de modo apreciável, ao encurtamento do tempo em que se obtém a cura clínica, isto é, o desaparecimento das lesões cutâneas. Estas, para seu processo de cicatrização, requerem um tempo normal. Por outro lado, do mesmo modo como já fôra verificado com as doses baixas, a reação de Wassermann leva algum tempo para negativar, nada obstante as doses elevadas.

Como não parecia haver dúvida de que as doses altas, esterilizavam "rapidamente" as lesões (uma vez que 18 horas após o início da tratamento, não mais foram encontrados treponemas), tentamos estabelecer o tratamento de 100.000 u.O. divididas em 5 doses de 20.000 ministradas entre às 8 e às 16 horas de um só dia. Isto representaria outra possibilidade para a aplicação da penicilina na profilaxia da boubá nas zonas endêmicas. Todavia, essa tentativa falhou. (\*).



As injeções foram aplicadas intramuscularmente em todos os pacientes e toda a penicilina empregada foi produzida no Instituto Oswaldo Cruz. Todos os enfermos foram internados no Hospital Evandro Chagas, do Instituto, onde vários deles ainda continuam em observação. O controle bacteriológico foi feito em campo-escuro e em preparados impregnados pela prata (método de FONTANA-TRIBONDAUX para os "frottis" e método de LEVADITI para os cortes). O controle imunológico é realizado por meio de Reações de Wassermann periódicas.

Pelo que foi verificado em todos os casos referidos neste trabalho, e também naqueles já publicados anteriormente, o tempo gasto com a terapêutica penicilínica é sempre bem menor que o geralmente dispendido com o emprego

---

(\*) Experiência preliminar realizada no campo, em 2 pacientes adultos apresentando pianomas, pianides e queratose plantar, deu resultado negativo. Com efeito, embora 24 horas depois não fossem encontrados treponemas, estes estavam presentes 20 dias após o tratamento em lesões que não tinham cicatrizado. A. R. Wa. continuava positiva. Ambos os pacientes já tinham mais de 2 anos de moléstia e, este fato, parece ter concorrido também para o fracasso (pois o tempo de doença é muito importante na penicilinoterapia). Porém, a razão fundamental repousa no tempo de tratamento, o qual, nas moléstias crônicas tratadas pela penicilina, é talvez mais importante que a frequência e o valor das doses.



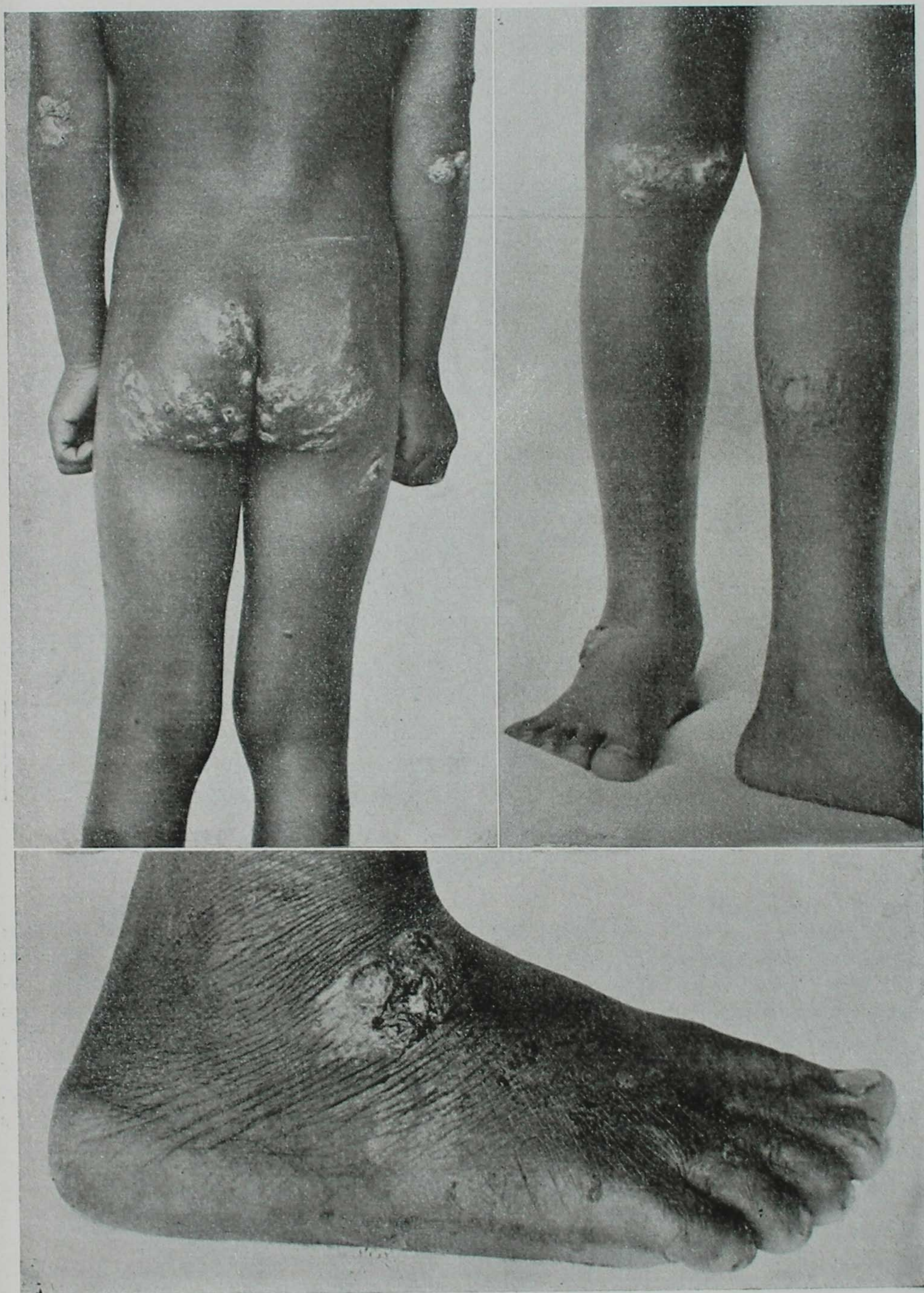

FIGURA 14

Caso 34. M. B. Boubá secundária. Lesões fromboesoides nos braços; numerosas lesões ulcero-crostosas e pianides eritemato-escamosas e ptiriasiformes nas nadeqas; lesões ulcero-escamosos no joelho; lesão ulcero-framboesoide na perna, circundada por zona onde a pele e esfoliativa; lesão framboesoide do pé. *T. pertenue* numerosos. R.W. positiva. Tratado durante 4 dias com 3.000 u.O. de 4/4 horas (166.7 u.O. por quilo de peso). Dezoito horas depois de iniciadas as injeções não foram mais encontrados treponemas, mas as lesões só desapareceram 16 dias depois do tratamento. Fótos de J. Fontes

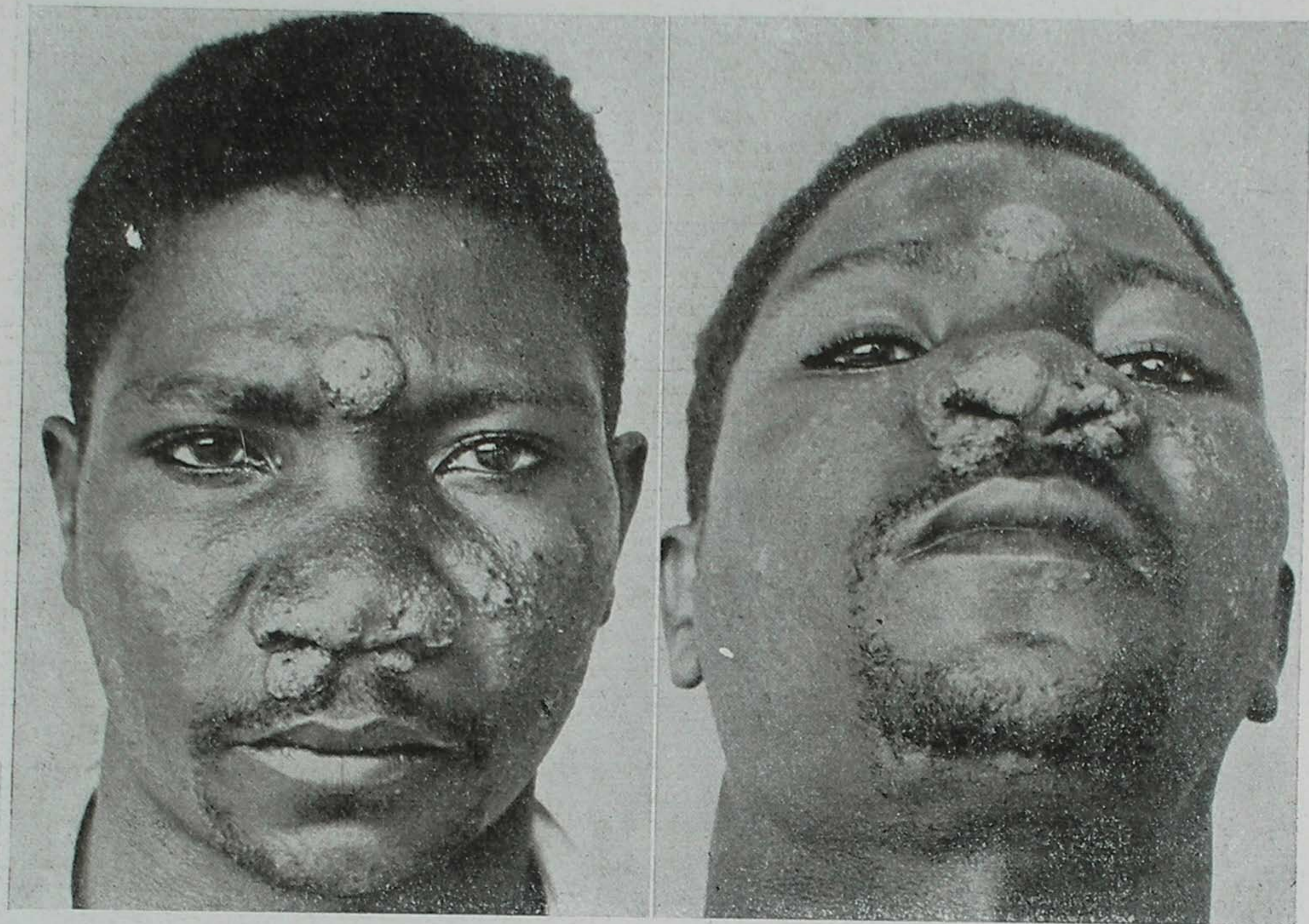


FIGURA 15

Caso 35. M. V. Boubá secundária. Arseno-resistente. Recidiva 3 meses depois de tratamento com néo-arsefenamina: (total de 8,0 grs.) Grande pianoma framboesoide na testa; pianomas acuminados em torno das fôssas nasais; lesões framboesoides no labio superior; extensa e intensa erupção micropapulosa no nariz e faces; pianides ptiriasiformes no rosto. Dos bordos do nariz as lesões invadem as mucosas. Pesquisa de treponemas positiva. R. W. fortemente positiva. Tratado durante 4 dias com 4.000 u.O. de 4/4 horas (61.5 u.O. por quilo) Dezoito horas depois de iniciadas as injeções, não foram mais encontrados treponemas, mas as lesões "abertas" só desapareceram 15 dias depois do tratamento. Fotos de J. Fontes

da néo-arsfenamina, mesmo considerando os casos que requerem maior tempo de tratamento, como por exemplo aqueles em que as lesões são muito numerosas, ou que os enfermos tem maior tempo de molestia.

As observações dão uma descrição dermatologica das lesões, que as fotografias anexas documentam. De vários casos, são dados também fotos depois do tratamento.

### SUMMARY

This report belongs to the series of works carried out Oswaldo Cruz Institute, on the treatment of treponematosi with penicillin.

The present report deals with investigations performed in order to ascertain the following points: 1) the minimal curative dosis for the initial lesions of yaws; 2) the effect of reduction of the number of injections each day, to verify the possibility of application of penicillin in the prophylaxis of yaws in rural zones; 3) reduction of the time of treatment by application of high dosis.

- 1) With dosis of 150 and 100 Oxford units each four hours, clinical recovery was obtained after 17 days of treatment. With 50 O.u. during 40 days clinical recovery was not obtained.
- 2) a) With 3 injections of 400 O.u. each day (6,12 and 18 hoórs clocks) clinical recovery was obtained after 14 to 16 days ;  
b) with 2 injections of 400 O.u. each day (6 and 18 hoórs clocks), clinical recovery was obtained after 16 to 23 days ;  
c) with 1 injection of 1.600 and 3.200 each day, clinical recovery was obtained after 30 and 20 days.
- 3) With dosis of 33.3 and 46.7 O.u. by each kilo of weight each four hours, during 15 days, clinical recovery was obtained more or less in 25 days. The same result was obtained with the dosis of 61.5 and 166.7 O.u. by each kilo of weight, each four hours, during 4 days. But with 100.000 O.u. in fine dosis of 20.000 in a day ou by, clinical recovery was not obtained.

### BIBLIOGRAFIA

- 1) ARÊA LEÃO, A. E., GUIMARÃES, F. NERY & NOBREGA, G.  
1944. Ensaio Terapeutico com penicilina. II — Sífilis (Nota prévia). Revista Brasileira de Medicina, Vol. 1, n.º 9, set. 1944, pags. 737-740.  
Mem. Inst. Osw. Cruz 41 (2) : 237-245.

- 2) DA CUNHA, A. M., ARÊA LEÃO, A. E., GUIMARÃES, F. NERY & CARDOSO, H. T.  
1944. Ensaio terapeutico com penicilina. I — Bouba (*Framboesia, Pian, yaws*) Nota prévia. Mem. Inst. Osw. Cruz, 40 (2) : 195-200.
- 3) DA CUNHA, A. M., ARÊA LEÃO, A. E., GUIMARÃES, F. NERY & CARDOSO, H. T.  
1944. Ensaio terapeutico com penicilina. III — Bouba (*Framboesia, pian, yaws*). Penicilina de procedência americana empregada em doses baixas também cura aparentemente esta enfermidade. Mem. Inst. Osw. Cruz, 41 (2) : 247-255.
- 4) GUIMARÃES, F. NERY  
1945. BOUBA (*Framboesia, pian, yaws*). Tratamento pela penicilina das lesões terciarias : ulcerações gomosas, periostites, osteites, areas de rarefação ossea e gangoza ("rhinopharyngitis mutilans"). Nota prévia. Brasil Médico. Ano 59, Ns. 11, 12 e 13. Págs. 89-91.
- 5) GUIMARÃES, F. NERY  
1945. Ensaio terapeutico com penicilina. IV — Bouba (*Framboesia, pian, yaws*). Tratamento das lesões terciarias : gomas, periostites, osteites, areas de rarefação ossea e gangoza ("rhinopharyngitis mutilans"). Mem. Inst. Osw. Cru, 42 (2) : 473-486.
- 6) GUIMARÃES, F. NERY  
1945. PENICILINA E BOUBA (*Framboesia, pian, yaws*). Dóse curativa mínima. Redução do número de injeções diárias. Redução do tempo de tratamento pelo aumento das doses. Nota previa. Brasil Médico. Ano 59. Ns. 24, 25 e 267, junho, 1945.
- 7) MAHONEY, J. F., ARNOLD, R. C. & HARRIS, A.  
1943. Penicilina Treatment of Early Syphilis : A Preliminary Report. Ven. Dis. Inform., 24 : 355-357.
- 8) MOORE, J. E., MAHONEY, J. F., SCHWARTZ, W., STERNBERG, T. & WOOD, W. B.  
1944. The Treatment of Early Syphilis With Penicillin : A Preliminary Report of 1.418 Cases. J. A. M. A., 126 : 67-79.