

**BESNOITIA (PROTOZOA:TOXOPLASMATINAE) ISOLADO  
DE MUCURAS\* DIDELPHIS MARSUPIALIS NA  
REGIÃO AMAZÔNICA, BRASIL**

ROBERTO D. NAIFF  
JORGE R. ARIAS

*Cistos de Besnoitia foram encontrados nos músculos e vísceras de quinze exemplares de Didelphis marsupialis de um total de duzentos e vinte e quatro examinados. É a primeira vez que este protozoário é isolado de animais infectados naturalmente no Brasil. A transmissão experimental foi feita para animais de laboratório pela inoculação de triturados de tecidos e cistos.*

Marsupiais do gênero *Didelphis* têm sido encontrados parasitados por coccídios do gênero *Besnoitia* no Panamá e na América do Norte, sendo que neste último país a infecção natural atinge cerca de 50% dos exemplares examinados, segundo Smith & Frenkel (1977).

Espécies do gênero *Besnoitia*, em seu ciclo assexuado, proliferam no interior de células e as destroem. Vários roedores e outros animais são suscetíveis à infecção experimental, a qual pode ser generalizada e rapidamente letal; se o hospedeiro vence a fase aguda a infecção pode tornar-se crônica, permanecendo o parasita encistado principalmente no tecido conjuntivo (Dubey, 1977). O ciclo de reprodução sexuada se passa no epitélio intestinal de gatos (Smith & Frenkel, 1977).

Neste trabalho são descritos o encontro de *Besnoitia* em *D. marsupialis* capturados na Amazônia brasileira e a infecção experimental de animais de laboratório pelo protozoário isolado desses marsupiais.

## MATERIAIS E MÉTODOS

A busca de reservatórios naturais de *Leishmania* spp. na bacia Amazônica envolve captura e necrópsia de mamíferos silvestres (Arias & Naiff, 1981; Arias et al., 1981). Nos tecidos de mucuras necropsiadas foram vistos macroscopicamente nódulos brancos com aspecto semelhante ao descrito para cistos de *Besnoitia* (Dubey, 1977). O exame microscópico do material viscoso obtido quando esses nódulos foram rompidos por com-

---

\*Nome regional; "gambá" ou "cassaco" em outras regiões.

Trabalho parcialmente financiado pelo Projeto PDE 222-8-087/80 das Grandes Endemias do CNPq e Projeto nº 3057 do INPA.

Instituto Nacional de Pesquisas da Amazônia, Caixa Postal 478, 69000 Manaus, AM, Brasil.

Recebido para publicação em 23 de fevereiro e aceito em 13 de setembro de 1983.

pressão, confirmou que se tratava de cistos parasitários contendo grande quantidade de organismos com a morfologia das fases assexuadas de coccídios. Suspensões desse material em solução salina (NaCl 0,9%) foram injetadas por via intraperitoneal ou intramuscular em hamsters, camundongos e ratos brancos, ou administradas por via oral a hamsters e ratos brancos. Neste último caso os animais ficaram isolados e privados de água e comida durante as 24 horas anteriores e a suspensão do material dos cistos parasitários foi misturada com mingau de abóbora e ração padronizada servidos em placas de petri, tendo sido constatado que os animais realmente ingeriram os alimentos contaminados.

Os animais experimentalmente infectados foram observados por algum tempo e eventualmente necropsiados, tendo sido feitas impressões e cortes histológicos de vários tecidos, corados pelo Giemsa ou pela hematoxilina-eosina, respectivamente.

## RESULTADOS

De 224 mucuras examinadas, 99 oriundas do Estado de Rondônia (BR-364, do km 10 ao km 119), 109 do Estado do Amazonas (periferia de Manaus) e 16 do Estado do Pará (Represa Hidrelétrica de Tucuruí-área experimental), isolaram-se 7 (7%), 6 (6%) e 2 (12%) amostras de *Besnoitia*.

Nas mucuras, os cistos de *Besnoitia* foram encontrados principalmente no fígado e nos músculos, mas em um dos animais havia distribuição generalizada.

Os cistos eram esféricos de 0,50mm até 1,35mm de diâmetro (Fig. 1). Nos cortes histológicos observou-se que a parede dos cistos mede 6,16 $\mu$ m a 11,40 $\mu$ m de espessura, apresenta um aspecto lamelar e nela se encontram núcleos da célula hospedeira (Fig. 2). Esta estrutura da parede cística é considerada característica do gênero (Smith, 1981).

Nos esfregaços de cistos rompidos encontraram-se bradizoítos em forma de rim variando de 8,80 $\mu$ m de comprimento e 1,47 $\mu$ m a 1,96 $\mu$ m de largura (Fig. 3).

Os camundongos inoculados intraperitonealmente com suspensão de cistos isolados de *D. marsupialis*, foram sacrificados no 7<sup>o</sup> ou no 10<sup>o</sup> dia após a inoculação e todos os órgãos examinados continham parasitas. Em dois deles, havia cistos isolados no intestino e mesentério.




Fig. 1 – Cistos de *Besnoitia* sp. na mucura (*Didelphis marsupialis*) a) na musculatura, b) e c) no mesentério intestinal.

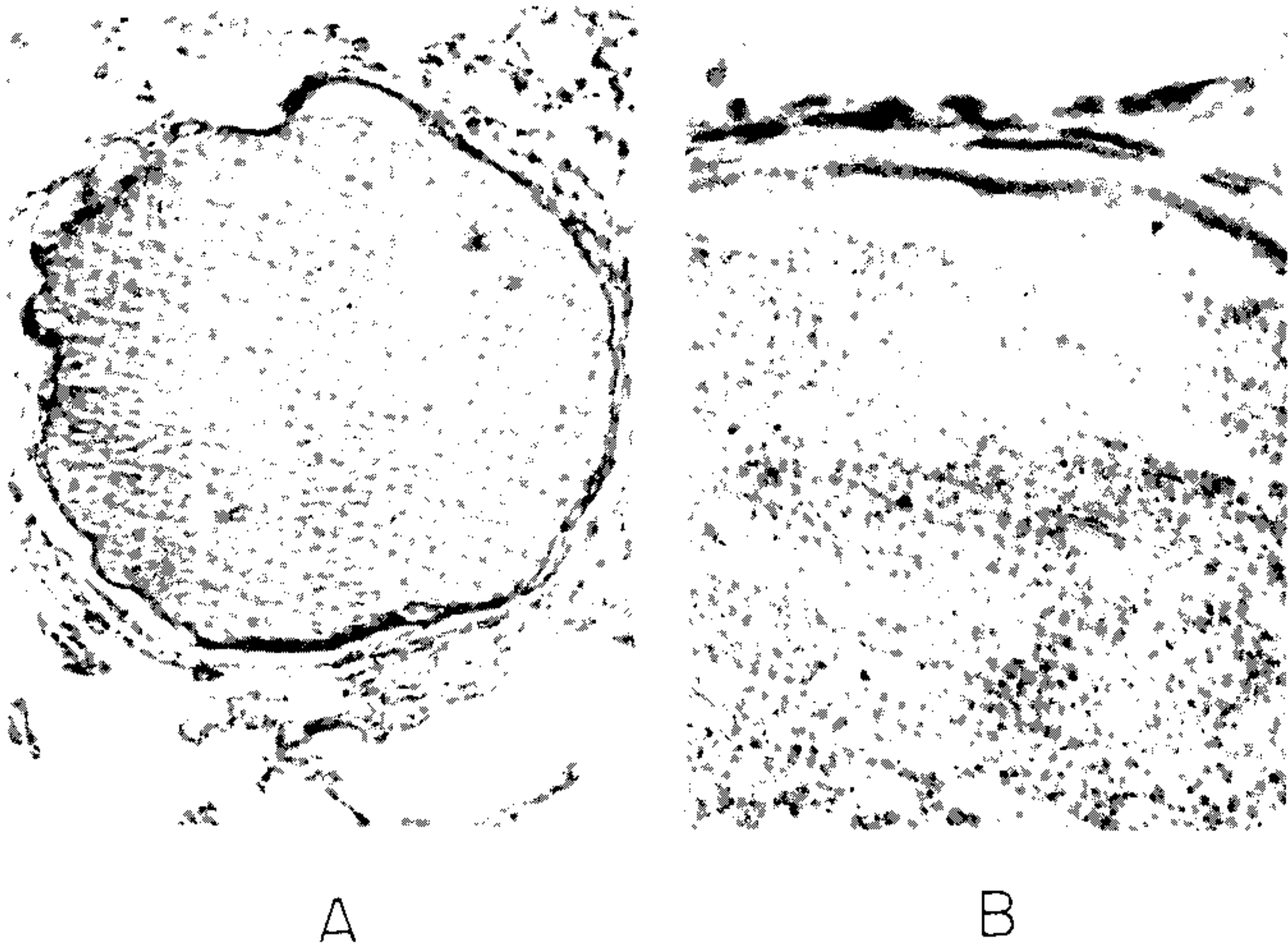


Fig. 2 – Corte histológico de pulmão com grande cisto de *Besnoitia* sp. intacto, envolvido por discreto infiltrado de células inflamatórias. a) X 92; b) X 950 (ampliação final da foto).

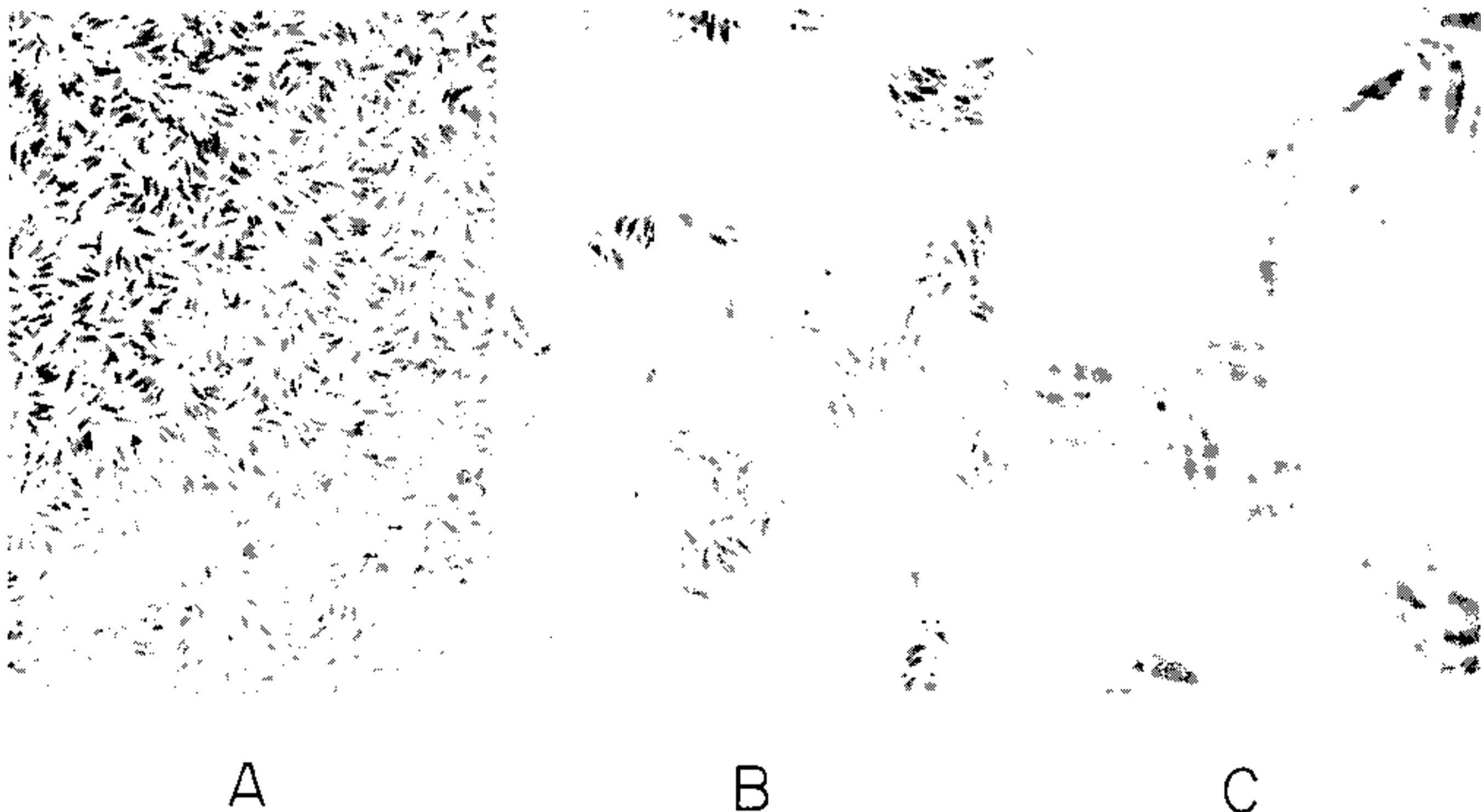


Fig. 3 – Bradizoítos de *Besnoitia* sp. de um cisto retirado da mucura (*Didelphis marsupialis*) a) e b) X 921, c) X 2300 (ampliação final da foto).

Os hamsters inoculados, ou alimentados com macerado de cistos, morreram entre o 7<sup>o</sup> e 21<sup>o</sup> dia. Encontraram-se cistos em alguns animais, mas a maioria continha somente taquizoítos em todos os órgãos.

Os hamsters previamente infectados com taquizoítos mostraram focinho afilado, edema palpebral, dispnéia e hepatoesplenomegalia. A necrópsia revelou o fígado e o baço com necrose e aderidos ao diafragma. Os animais inoculados intramuscularmente, após o 2º dia de infecção, manifestaram paralisia e atrofia da pata inoculada, efeito não observado em inoculações pela mesma via utilizando outros parasitas.

Os ratos brancos foram inoculados com doses cinco vezes maiores do que a dosagem utilizada para hamsters. Aproximadamente a metade dos animais manifestou infecções letais com sinais semelhantes aos dos hamsters. Aqueles que não apresentavam infecção ficaram em observação e após cinco meses foram necropsiados e todos os órgãos examinados mostraram-se negativos.

As mucuras das quais se isolaram *Besnoitia* também albergavam outros parasitas. De quinze animais positivos, doze apresentavam infecção mista com *Trypanosoma cruzi* e/ou *Leishmania braziliensis guyanensis* e três estavam infectados somente com *Besnoitia* (Arias & Naiff, 1981; Arias et al., 1981).

## DISCUSSÃO

O aspecto macroscópico, a localização e principalmente a estrutura da parede das formas císticas, colocam o parasita aqui assinalado entre coccídios do gênero *Besnoitia*. Quanto à espécie, preferimos adotar *B. darlingi* fazendo nossas as razões apresentadas por Smith & Frenkel (1977) ao relatarem sua descoberta do ciclo sexuado de *Besnoitia* que isolaram de *D. marsupialis* dos arredores da cidade de Kansas, América do Norte.

Assinala-se, pela primeira vez no Brasil, a infecção de *D. marsupialis* por coccídios do gênero *Besnoitia*. O encontro de infecções concomitantes por *Besnoitia*, *Trypanosoma cruzi* e *Leishmania braziliensis guyanensis*, também referidos no presente trabalho, chama mais uma vez a atenção para as mucuras como reservatórios de protozoários patogênicos.

## SUMMARY

From a total of 224 *Didelphis marsupialis* examined, in 15 were found cysts of *Besnoitia* in muscles and viscera. It's the first time that this protozoa is isolated from naturally infected animals in Brazil. The experimental transmission to laboratory animals was done by the inoculum of tissue and cysts triturated.

## AGRADECIMENTOS

Os autores agradecem a valiosa colaboração dos técnicos Carlos Alberto Rodrigues Sena e Domingos Sávio Nunes de Lima; ao Jorge Saldanha e Wilson Meirelles pelas fotografias; ao patologista Luiz Carlos de L. Ferreira pelos resultados histopatológicos e a Maricleide de Farias Naiff pela revisão do manuscrito.

## REFERÊNCIAS BIBLIOGRÁFICAS

- ARIAS, J.R. & NAIFF, R.D., 1981. The principal reservoir host of cutaneous leishmaniasis in the urban areas of Manaus, Central Amazon of Brazil. *Mem. Inst. Oswaldo Cruz*, 76 :279-286.

- ARIAS, J.R.; NAIFF, R.D.; MILES, M.A. & SOUZA, A.A., 1981. The opossum *Didelphis marsupialis* (Marsupialia:Didelphidae) as a reservoir host of *Leishmania braziliensis guyanensis* in the Amazon Basin of Brazil. *Trans. Roy. Soc. Trop. Med. Hyg.* 75 :537-541.
- DUBEY, J.P., 1977. *Toxoplasma, Hammondia, Besnoitia, Sarcocystis* and other tissue cyst-forming Coccidia of man and animals. In: *Parasitic Protozoa Vol. III Gregarines, Haemogregarines, Coccidia, Plasmodia and Haemoproteids*, Kreier, J.P. ed. Academic Press, New York, 101-237.
- SMITH, D.D. & FRENKEL, J.K., 1977. *Besnoitia darlingi* (Protozoa:Toxoplasmatinae) :Cyclic transmission by cats. *J. Parasitol.*, 63 :1066-1071.
- SMITH, D.D., 1981. The Sarcocystidae: *Sarcocystis, Frenkelia, Toxoplasma, Besnoitia, Hammondia*, and *Cystoisospora*. *J. Parasitol.*, 28 :262-266.