

VARICEAL SCLEROSIS IN SCHISTOSOMOTIC PATIENTS (ESCLEROSE DE VARIZES DO ESÔFAGO EM PACIENTES ESQUISTOSSOMÓTICOS)

FERNANDO CORDEIRO

Disciplina de Gastroenterologia, Depto de Medicina Clínica, Hospital das Clínicas da Univ. Federal de Pernambuco, Cidade Universitária, 50670-901 Recife, PE, Brasil

To assess the therapeutic possibilities of injection sclerosis in schistosomotic portal hypertension, a 5-year prospective study was conducted in northeast Brazil, where this parasitosis is endemic. Fifty patients undergoing endoscopy for upper gastrointestinal hemorrhage from rupture of esophageal varices from July through December 1981 were chosen for the study. The 32 consenting patients were submitted to injection sclerotherapy paravariceally, using ethanolic oleate; the 18 refusing to participate were assigned to the control group. The incidence of rebleeding was 28.1% in the former and 44.5% in the latter, a difference which was not statistically significant (Fisher's test, $p = 0.375$). Mortality from rupture of esophageal varices was 3.1% in the sclerotherapy group and 27.7% in the control group, a statistically significant difference (Fischer's test, $p = 0.017$). Since sclerotherapy markedly improved the long-term survival rate of the patients, this procedure is advocated for the treatment of esophageal varices in cases of portal hypertension due to schistosomiasis.

Key words: variceal sclerosis – schistosomotic patients

A esquistossomose é doença endêmica no nordeste brasileiro, afetando principalmente pessoas de baixo poder aquisitivo, que, devido às precárias condições sanitárias e adversas condições de trabalho estão sujeitas à contaminação por esta parasitose, desde as fases mais precoces da sua existência. O curso da doença é insidioso, evoluindo precocemente para o quadro de hipertensão portal. A ruptura das varizes do esôfago, sua complicação mais freqüente, representa 58% dos casos de hemorragia digestiva em nosso Hospital.

A mortalidade pela doença é alta, ocorrendo em fases precoces da vida, comprometendo de maneira significativa a força de trabalho da região.

O tratamento habitual em nosso meio é a esplenectomia mais ligadura de varizes do esôfago. A escleroterapia pode ser uma alternativa para estes casos.

MATERIAL E MÉTODOS

Realizamos um estudo prospectivo, aberto, com 50 pacientes esquistossomóticos, que se

submeteram a exame endoscópico no período entre julho e dezembro de 1981. Todos foram admitidos na unidade de emergência do Hospital por hemorragia digestiva devido à ruptura de varizes do esôfago. Trinta e dois pacientes (24 homens e 8 mulheres) deram o seu consentimento para participar de estudo, após serem informados sobre o procedimento, dos possíveis riscos e benefícios do tratamento. A idade média foi de 44 anos (24 a 66 anos de idade). Noventa por cento dos casos eram Child A e o restante Child B. As varizes foram consideradas de médio e/ou grande calibre, do ponto de vista endoscópico. Vinte e cinco pacientes já haviam sido operados anteriormente (esplenectomia simples e esplenectomia mais ligadura de varizes do esôfago).

Dezoito pacientes (9 de cada sexo) não concordaram com o tratamento e foram seguidos como grupo controle. Neste grupo a idade média foi de 42 anos (20 a 73 anos de idade). Oitenta e oito por cento eram Child A e 12% Child B. As varizes igualmente eram de médio e grande calibres. Quinze pacientes já tinham sido operados pelas mesmas técnicas.

Nenhum paciente dos dois grupos recebeu qualquer tratamento para hipertensão portal como betabloqueadores por exemplo.

Aspectos técnicos – O exame endoscópico foi realizado sob leve sedação com diazepínicos, utilizando-se um fibroscópio de visão fronto-oblíqua. A escleroterapia foi realizada pela técnica para varizal com uma solução de oleato de Ethanolamina a 5% diluída a 2% com glicose e lidocaina.

Seguimento – Os pacientes foram seguidos por um período de cinco anos, com controle clínico ambulatorial e internamento nos casos de emergência.

RESULTADOS

Dez pacientes (31,2%) apresentaram sangramento antes de completar as sessões de esclerose (três entre a primeira e a segunda; seis entre a segunda e a terceira e um entre as duas últimas).

A ocorrência de sangramento nos cinco anos de seguimento foi 37,5% (12 casos) no grupo de esclerose e 55,5% (10 casos) no grupo controle (Fig. 1). Entretanto, como foi sempre possível realizar o exame endoscópico nos episódios de sangramento, foi possível estabelecer que em apenas 9 dos 12 pacientes (28,1%) do grupo esclerose, e em 8 dos 10 pacientes controle (44,5%) o sangramento resultou da rotura de varizes do esôfago. A diferença não alcançou significação estatística ($p = 0.375$). As outras causas de sangramento, em ambos os grupos foram lesões agudas da mucosa e úlcera gástrica.

A análise cumulativa da incidência de sangramento por rotura de varizes em ambos os grupos, pode ser melhor observada na Fig. 2.

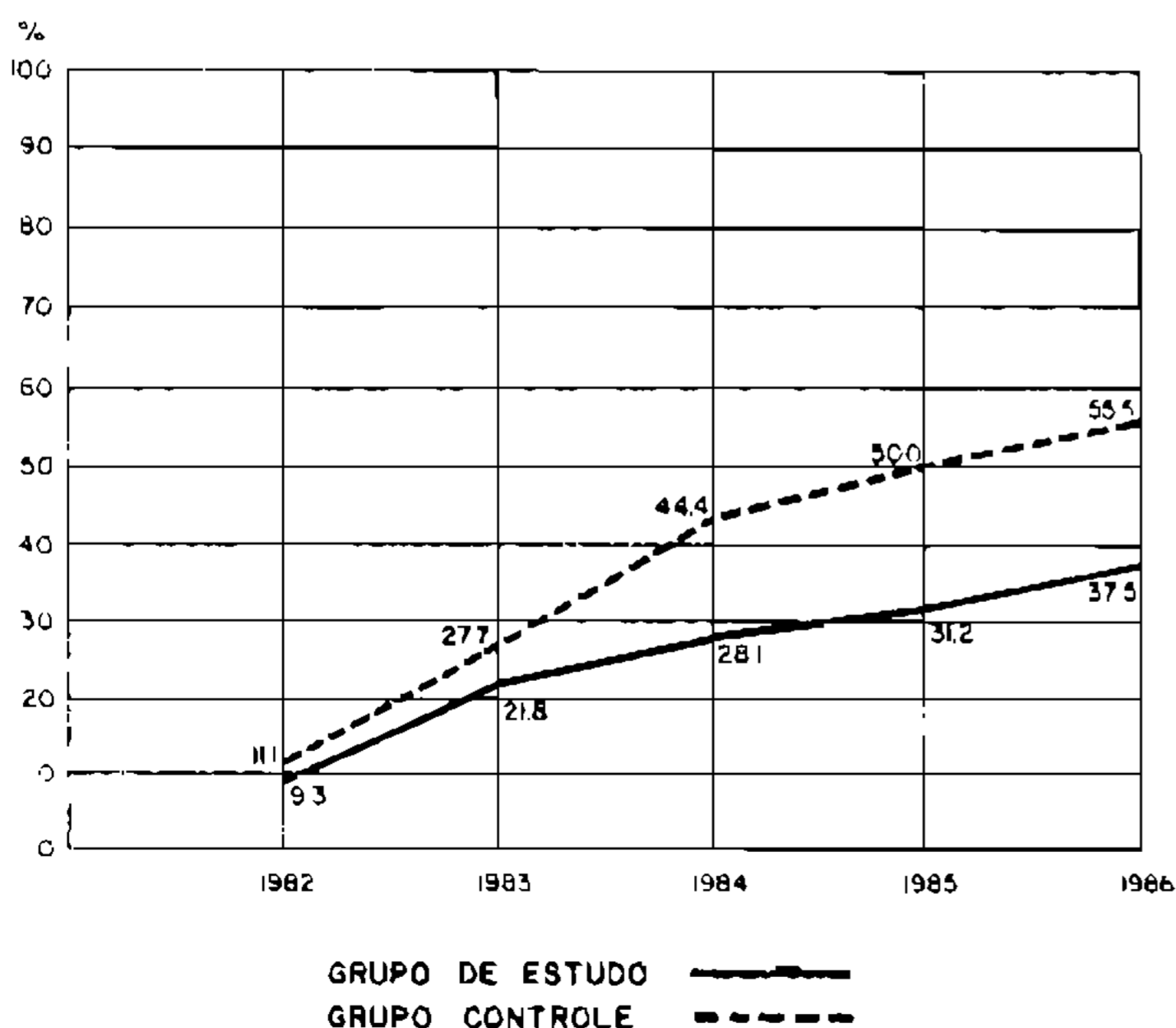


Fig. 1: esclerose endoscópica de varizes do esôfago – hemorragia digestiva.

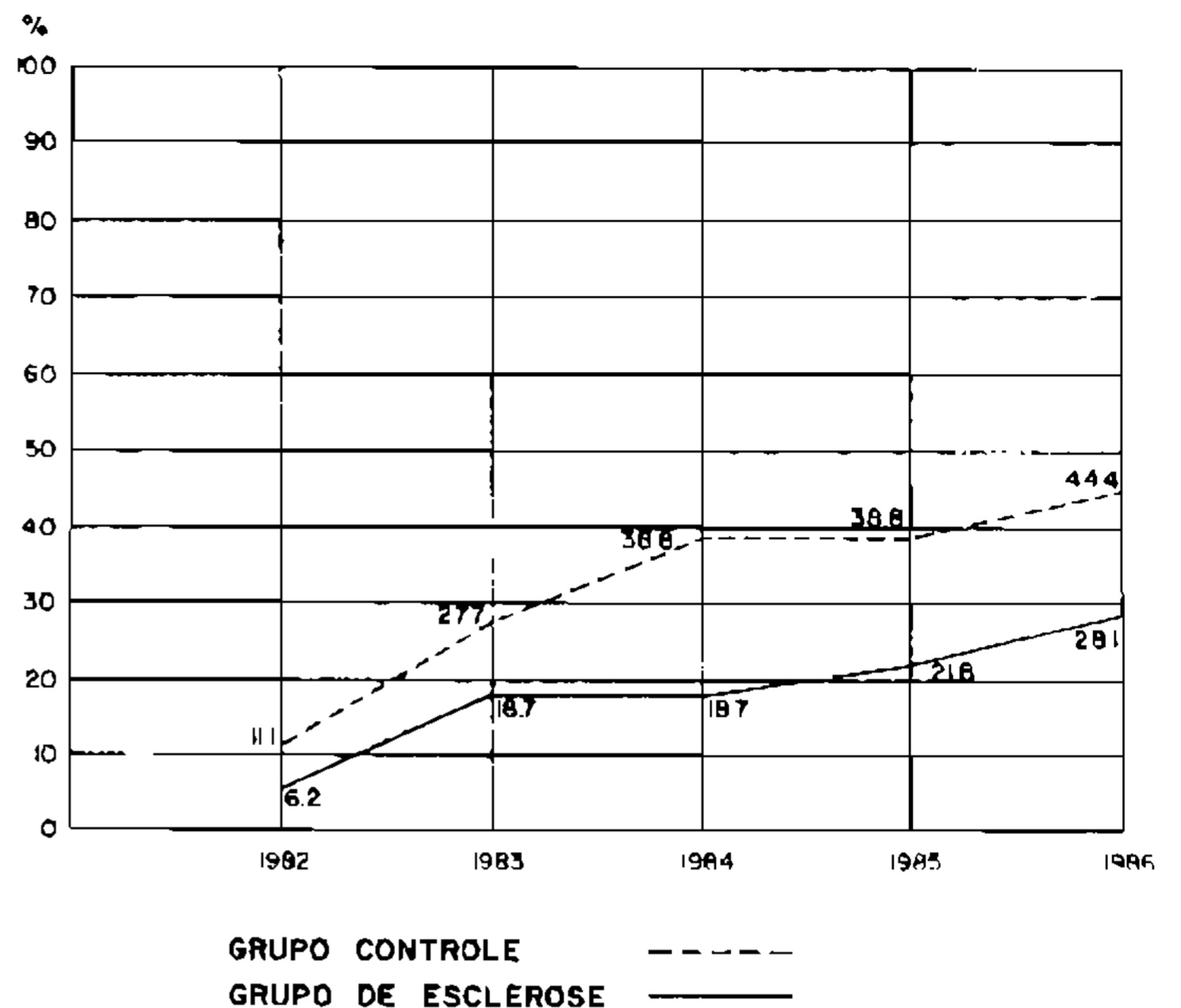


Fig. 2: esclerose endoscópica de varizes do esôfago – hemorragia digestiva por rotura de varizes.

A mortalidade no grupo de esclerose foi 12,4% (4 pacientes) sendo que apenas um (3,1%) morreu em consequência de hemorragia por rotura de varizes do esôfago. No grupo controle a mortalidade global foi 33,3% (6 pacientes), dos quais cinco (27,7%) morreram por rotura de varizes, uma diferença estatisticamente significativa (Teste de Fisher $p = 0.017$). (Fig. 3).

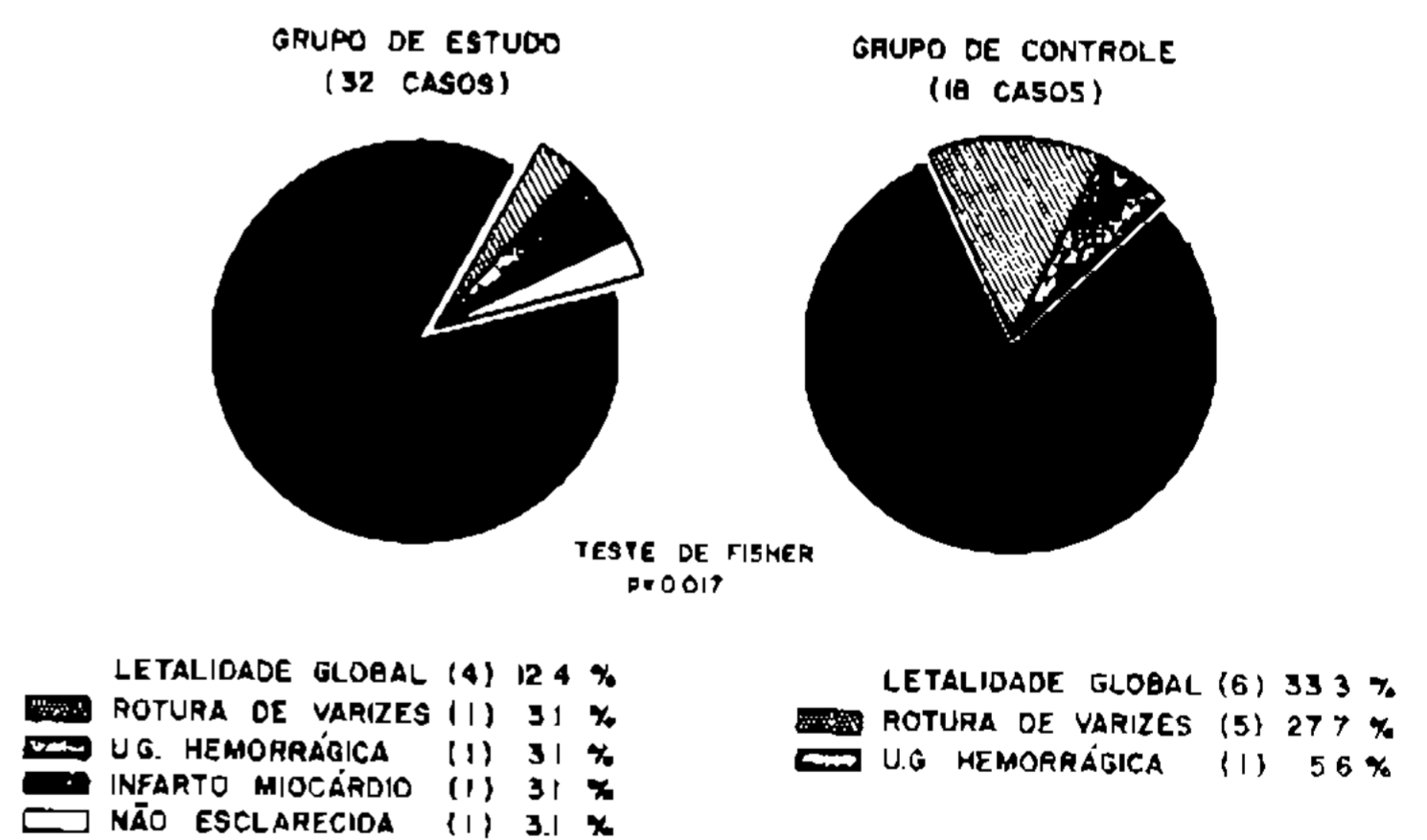


Fig. 3: esclerose endoscópica de varizes do esôfago – letalidade.

COMENTÁRIOS

Não existem estudos que definam a curva de sobrevida dos pacientes com doença hepática esquistossomótica (como existe para os cirróticos). Diferentemente dos cirróticos, eles têm a vantagem de uma função hepática relativamente preservada, desde que a lesão é primariamente mesenquimal, poupando o parênquima até os estágios mais avançados da doença. Como resultado, estes pacientes toleram melhor a hemorragia digestiva do que

aqueles com cirrose hepática. Estas considerações tornam a escleroterapia uma alternativa interessante nestes casos, especialmente para os pacientes que se submeteram previamente a cirurgia para tratamento da hipertensão portal.

Os resultados desta terapêutica podem ser avaliados na prática pela redução na frequência dos sangramentos e diminuição da mortalidade.

O presente estudo apresentou resultados favoráveis e estatisticamente significativos na sobrevida dos pacientes que foram submetidos à escleroterapia. Este grupo de pacientes apresentou também uma menor incidência de

sangramento do que os controles, embora esta diferença não tenha apresentado significação estatística.

Acreditamos que os nossos resultados poderiam ter sido melhores se tivéssemos realizado sessões adicionais de escleroterapia, nos casos em que o exame endoscópico detectou recorrência de varizes, durante o período de seguimento.

Com base nestas observações, pode-se concluir que a escleroterapia pode ser preconizada no tratamento das varizes do esôfago nos casos de hipertensão portal decorrente da esquistossomose mansoni.