

VALOR DA ULTRA-SONOGRAFIA ABDOMINAL COM TRANSDUTOR MULTIFREQUÊNCIAL DE 5 A 10 MHz NO DIAGNÓSTICO DE APENDICITE*

Jesus Irajacy Fernandes da Costa¹, João Macedo Coelho Filho², José Milton de Castro Lima³, Rosa Maria Salani Mota⁴, Valdecy José de Sousa Filho⁵

Resumo Neste trabalho procura-se estabelecer o valor da ultra-sonografia no diagnóstico de apendicite, com transdutor multifrequencial de 5 a 10 MHz. Foi realizado estudo transversal de casos consecutivos de 240 pacientes, de abril de 1996 a setembro de 1998, com suspeita de apendicite. Os critérios ecográficos de apendicite foram apêndice não-compressível e com espessura acima de 6,0 mm, com ou sem apendicólito e/ou coleção. O padrão ouro utilizado foram achados cirúrgicos e acompanhamento clínico durante um ano. A prevalência de apendicite foi de 59%. A ultra-sonografia mostrou sensibilidade de 90%, especificidade de 97%, acurácia de 93%, valor preditivo positivo de 98% e valor preditivo negativo de 87%, tendo ocorrido 2,4% de falso-positivos e 13% de falso-negativos. O ultra-som com transdutor multifrequencial de 5 a 10 MHz mostra-se um método muito eficaz no diagnóstico de apendicite.

Unitermos: Apendicite. Ultra-sonografia do apêndice. Transdutor de 5 a 10 MHz. Ultra-som.

Abstract *The role of abdominal ultrasonography using 5–10 MHz multifrequency transducers in the diagnosis of acute appendicitis.*

The aim of the present study was to establish the diagnostic value of abdominal ultrasonography in the diagnosis of appendicitis using 5–10 MHz multifrequency transducers. A transversal study of 240 consecutive patients examined from April 1996 to September 1998 due to suspected acute appendicitis was conducted. The ultrasonography criteria for acute appendicitis were noncompressible appendix with thickness above 6.0 mm, with or without apendicolith and/or collection. The adopted gold standard were surgical findings and clinical follow-up during one year. The prevalence of appendicitis was 59%. Abdominal ultrasound showed: sensitivity = 90%, specificity = 97%, accuracy = 93%, predictive positive value = 98%, predictive negative value = 87%, false positive = 2% and false negative = 13%. Ultrasonography using 5–10 MHz multifrequency transducers showed to be a very effective imaging diagnosis method for acute appendicitis.

Key words: Appendicitis. Appendix ultrasonography. 5–10 MHz transducer. Ultrasonography.

INTRODUÇÃO

Apendicite aguda é uma condição que impõe grande desafio para o seu diagnóstico. A decisão clínica de operar pacientes com suspeita com esta afecção resulta em

remoção de apêndices normais em até 30% dos casos e em identificação de apêndices perfurados em até 20%, refletindo demora no diagnóstico, com maiores taxas de morbidade e mortalidade⁽¹⁾. Uma variedade de técnicas de imagem tem sido sugerida para melhorar a acurácia diagnóstica da apendicite aguda, destacando-se o emprego da ultra-sonografia abdominal.

O aperfeiçoamento de transdutores de alta resolução permite à ultra-sonografia diferenciar grande parte das camadas histológicas das alças do tubo digestivo, inclusive do apêndice⁽²⁻⁴⁾, o que possibilita a identificação de processos inflamatórios envolvendo este órgão.

Vários trabalhos foram publicados demonstrando a aplicação e eficácia do método ultra-sonográfico, ainda que com resultados variáveis. A acurácia da ultra-sonografia com a compressão graduada no diagnóstico de apendicite varia entre 70%

e 93%⁽⁵⁻⁹⁾, e a especificidade varia entre 74% e 100%^(1,10-14).

Outros estudos, na área da pediatria, têm demonstrado intervalos até maiores de sensibilidade, entre 44% e 94%, e de especificidade, entre 47% e 95%⁽¹⁵⁻¹⁹⁾. Uma meta-análise, realizada sobre estudos de sensibilidade e especificidade da ultra-sonografia na apendicite em adultos e crianças publicados entre 1986 e 1994, encontrou sensibilidade de 85% e especificidade de 92%⁽²⁰⁾.

O advento recente de transdutores multifrequenciais possibilitam maior resolução da imagem, com potencial de incrementar ainda mais a “performance” da ultra-sonografia no diagnóstico de apendicite aguda⁽²¹⁾. Dado que a grande maioria dos estudos nesta área foram conduzidos utilizando-se transdutores unifrequenciais de 5 ou 7 MHz, o presente estudo teve como objetivo estabelecer o valor diagnóstico da

* Trabalho realizado nos Serviços de Imagem do Hospital São Mateus e do Hospital das Clínicas da Universidade Federal do Ceará (UFCE), Fortaleza, CE.

1. Professor Assistente de Radiologia da Faculdade de Medicina da UFCE, Chefe da Residência Médica em Radiologia do Hospital das Clínicas da UFCE, Membro Titular do Colégio Brasileiro de Radiologia (CBR).

2. Professor Adjunto de Clínica Médica da Faculdade de Medicina da UFCE.

3. Professor Adjunto de Clínica Médica da Faculdade de Medicina da UFCE, Chefe do Serviço de Gastro-hepatologia do Hospital das Clínicas da UFCE.

4. Professora Adjunta do Departamento de Estatística e Matemática da UFCE.

5. Chefe do Serviço de Radiologia do Hospital das Clínicas da UFCE, Membro Titular do CBR.

Endereço para correspondência: Prof. Dr. Jesus Irajacy Fernandes da Costa. Avenida Rogaciano Leite, 320, C15. Fortaleza, CE, 60810-000. E-mail: irajacy@uol.com.br

Recebido para publicação em 15/8/2001. Aceito, após revisão, em 27/8/2001.

ultra-sonografia abdominal em casos suspeitos de apendicite, com recurso de transdutor multifrequencial de 5 a 10 MHz.

CASUÍSTICA E MÉTODO

Casuística

Realizamos estudo transversal de pacientes que deram entrada no Serviço de Emergência do Hospital São Mateus, Fortaleza, CE, no período de abril de 1996 a setembro de 1998, com dor abdominal aguda, nos quais a apendicite se incluía em uma das hipóteses diagnósticas.

Método

O estudo ultra-sonográfico abdominal foi realizado com aparelho General Electric modelo Logiq 400. Utilizou-se a técnica de Puylaert^(5,6), com transdutor convexo de 3,5 MHz e transdutor linear multifrequencial de alta resolução com frequências de 5 a 10 MHz.

A interferência sônica do gás foi evitada com cortes em planos oblíquos coronais ou pela técnica de compressão graduada (técnica de Puylaert)^(5,6). Quando o apêndice era identificado, realizava-se varredura em toda a extensão do órgão, no sentido de visualizar o segmento mais espesso para a realização da medida do diâmetro externo-externo. Os pacientes não foram submetidos a nenhum preparo abdominal, haja vista o quadro de emergência. Enchimento da bexiga foi realizado somente quando a solicitação do exame incluía o compartimento pélvico.

O diagnóstico de apendicite pela ultra-sonografia fundamentou-se nos critérios de Jeffrey *et al.*⁽²²⁾, considerando a identificação do apêndice como imagem tubular e em alvo nos respectivos planos longitudinal e transversal, origem na extremidade basal do ceco, identificação da “assinatura intestinal”, não compressibilidade do apêndice, ausência de peristaltismo, extremidade em fundo cego, com ou sem a presença de apendicolito, espessura (diâmetro externo-externo) do apêndice acima de 6,0 mm, visualização do apêndice no ponto mais doloroso do abdome (Figuras 1 e 2).

O padrão ouro utilizado foi o achado cirúrgico de apêndice inflamado ou acompanhamento clínico durante o período de um ano dos pacientes que não se submete-

Tabela 1 Características clínicas dos pacientes com suspeita de apendicite submetidos a ultra-sonografia abdominal no Hospital São Mateus, Fortaleza, CE, no período de abril de 1996 a setembro de 1998.

Características clínicas	N = 240
Média de idade (anos)	28
Masculino (%)	53
Média do índice de massa corpórea	23
Tempo médio dos sintomas (horas)	55
Número médio de sintomas	3
Média da espessura do apêndice (mm)	9,8

Tabela 2 Propriedades da ultra-sonografia para o diagnóstico de apendicite aguda entre pacientes com suspeita de apendicite submetidos a ultra-sonografia abdominal no Hospital São Mateus, Fortaleza, CE, no período de abril de 1996 a setembro de 1998.

Ultra-sonografia*	Apendicite [§]		
	Sim	Não	Total
Positiva	120	3	123
Negativa	13	88	101
Total	133	91	224

*Ultra-sonografia abdominal considerando apendicite se apêndice com espessura > 6 mm. [§]Cirurgia ou acompanhamento dos casos não operados no período de um ano.

Sensibilidade: 90%; especificidade: 97%; valor preditivo positivo: 98%; valor preditivo negativo: 87%; falso-positivo: 2%; falso-negativo: 13%; acurácia: 93%; “likelihood ratio”: 27%; prevalência: 59,3%.

ram à intervenção cirúrgica. As informações sobre o estado de saúde dos pacientes conduzidos clinicamente foram colhidas pelo clínico ou cirurgião assistente, ou do paciente, durante período de um ano.

RESULTADOS

Um total de 240 pacientes foi elegível para o estudo, do qual 16 foram excluídos por terem sido perdidos no acompanhamento clínico ou cirúrgico no período de um ano. Destes 16, nove apresentaram resultado ultra-sonográfico negativo para o diagnóstico de apendicite, quatro exibiram resultado positivo e três mostraram bloqueio, com indefinição da imagem do apêndice e de estruturas vizinhas.

A faixa etária dos pacientes variou de cinco a 92 anos, sendo 42 crianças e 198 adultos, com média de idade de 28 anos; 127 eram homens e 113, mulheres, e o tempo médio dos sintomas foi de 55 horas, variando de três a 384 horas (Tabela 1).

A prevalência de apendicite foi de 59,7%, dos quais 2% representavam apendicite de ponta, 2% apendicite fibrosada e 1% apendicite associada a ileíte.

Os valores diagnósticos da ultra-sonografia abdominal na apendicite, utilizando-se transdutor multifrequencial de 5 a 10 MHz, foram os seguintes: sensibilidade em

torno de 90%, especificidade de 97%, acurácia de 93%, valor preditivo positivo (VPP) de 98% e valor preditivo negativo (VPN) de 87% (Tabela 2).

DISCUSSÃO

A ultra-sonografia abdominal é um dos métodos de diagnóstico por imagem que apresenta, a cada dia, avanços tecnológicos, particularmente no que diz respeito aos transdutores, determinando segurança e facilidade no diagnóstico de doenças em vísceras ocas⁽²³⁾. Em processos inflamatórios do apêndice, ao se aplicar a técnica de compressão gradual em associação à utilização de transdutores lineares de alta resolução, o diagnóstico ultra-sonográfico ganha especial atenção, com reconhecida acurácia^(5,12-14,22,24,25). A quase totalidade dos trabalhos demonstra o valor da ultra-sonografia com transdutores de 5 MHz ou de 7,5 MHz. Portanto, mostra-se de interesse comparar os resultados com a nossa experiência, utilizando transdutores multifrequenciais com faixa de frequência máxima de 10 MHz.

Estudo recente demonstrou que o VPP e o VPN no diagnóstico de apendicite apresentam índices superiores utilizando-se a ultra-sonografia com a técnica de compressão graduada, quando comparada com ape-

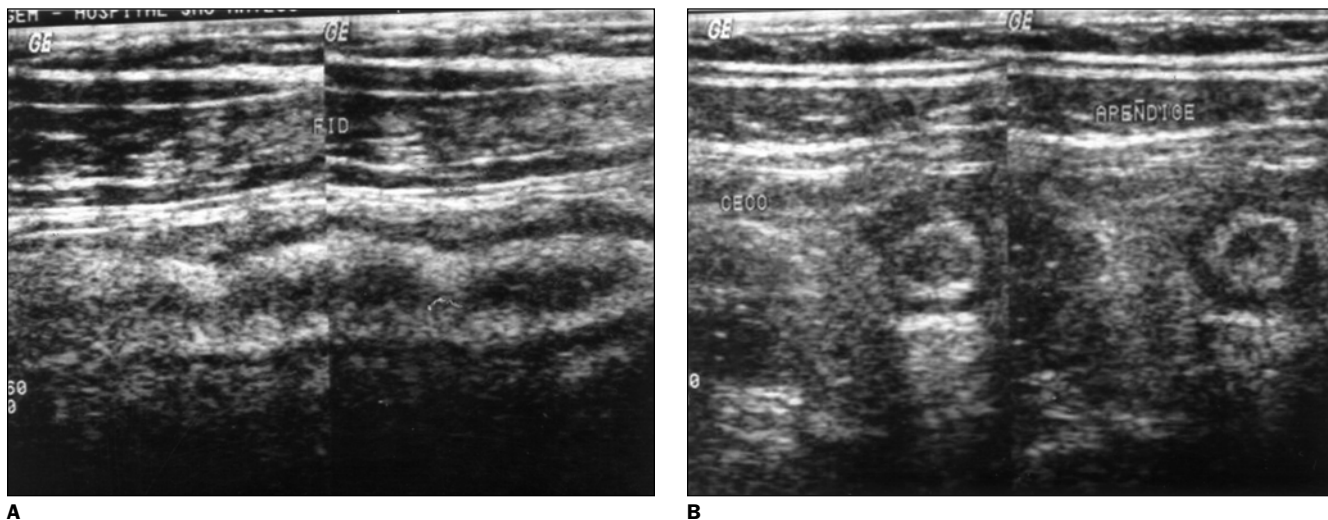


Figura 1. Cortes longitudinal (A) e transversal (B) do apêndice.

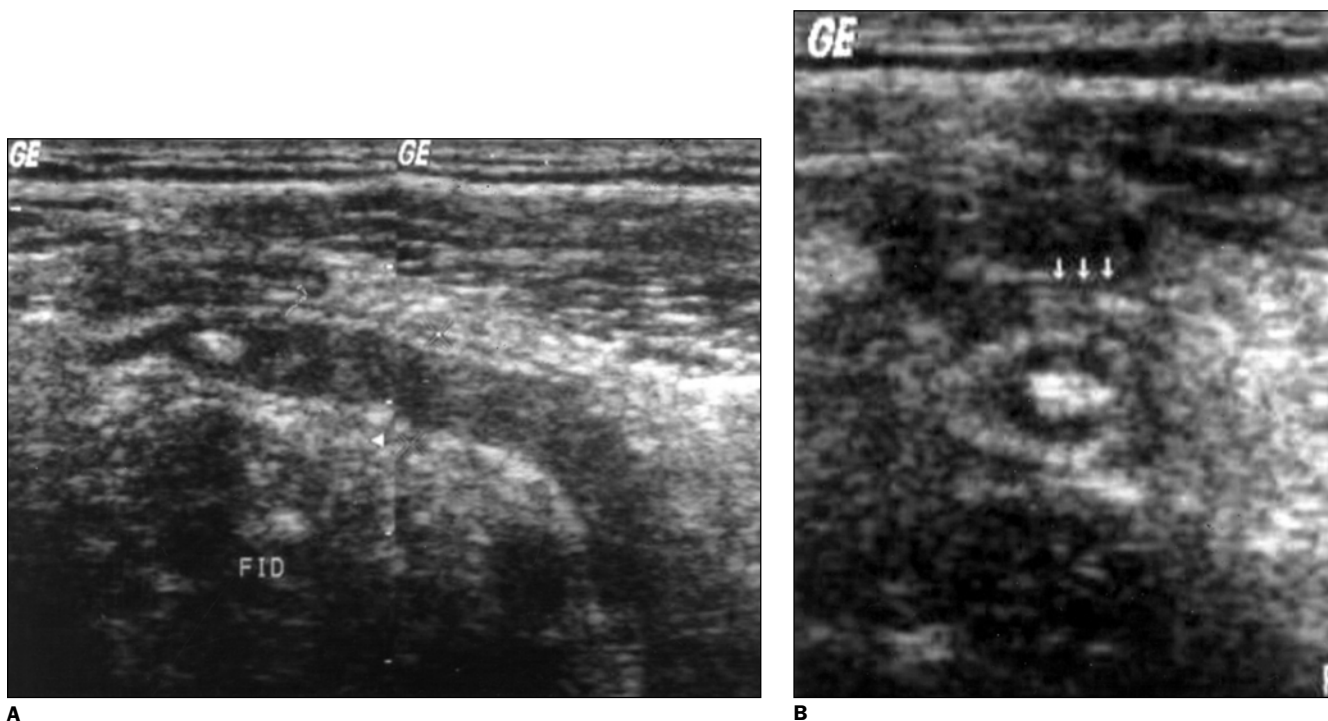


Figura 2. Cortes longitudinal (A) e transversal (B) do apêndice com apendicólito.

nas a impressão clínica do cirurgião, ou seja, sem ultra-som complementar. O VPP e o VPN do grupo da ultra-sonografia como método auxiliar ao exame clínico foram, respectivamente, 89,9% e 86,2%, e o VPP e o VPN do grupo da impressão clínico-cirúrgica exclusiva foram, respectivamente, 74,6% e 55,6%⁽⁹⁾.

O método ultra-sonográfico torna-se cada vez mais acurado com o aprimoramento tecnológico dos aparelhos, sobre-

tudo dos transdutores, resguardando-se a experiência do operador e o tempo de início dos sintomas⁽²¹⁾. Os transdutores com frequências mais altas, como os de 10 MHz, proporcionam melhor resolução de imagem por apresentarem maior capacidade de diferenciar dois objetos muito próximos como estruturas distintas⁽²⁶⁾. Além do mais, os transdutores multifrequenciais emitem, simultaneamente, menores frequências, que atingem o limite inferior de

5 MHz, permitindo maior profundidade de penetração dos feixes sonoros e, portanto, maior resolução axial. Porém, encontramos, em nossa casuística, utilizando transdutores multifrequenciais de alta resolução com frequência máxima de 10 MHz, sensibilidade aproximada de 90%, especificidade de 97%, acurácia de 93% e VPP de 98%, comparativamente semelhantes ou discretamente superiores à maioria dos trabalhos publicados com a utilização de

transdutores de 5 MHz ou de 7,5 MHz, que demonstram, respectivamente, valores de 80% a 94%, 92% a 96%, 90% a 93% e 74% a 92%^(1,5-14).

Encontramos poucas referências, na literatura, sobre o valor da ultra-sonografia em apendicite com transdutores multifrequenciais e com frequências maiores que 7,5 MHz; uma delas, utilizando dispositivos multifrequenciais com faixa de frequência máxima de 9 MHz, demonstrou resultados semelhantes aos nossos, com sensibilidade de 91,5%, especificidade de 94,3%, VPP de 93,5%, VPN de 87% e acurácia de 93%⁽²⁴⁾. Outro trabalho, porém, com o uso de transdutor de 10 MHz e com o recurso do Doppler, enfatiza o critério de identificação do apêndice com espessura acima de 6 mm para o diagnóstico de apendicite e demonstra valores de sensibilidade (82%) e de especificidade (95%) um pouco inferiores aos nossos, porém semelhantes à grande maioria dos trabalhos referentes à utilização de transdutores de 5 MHz ou de 7,5 MHz⁽²⁵⁾.

CONCLUSÃO

A ultra-sonografia abdominal em pacientes com suspeita de apendicite é um método de diagnóstico por imagem acurado, utilizando-se a técnica de Puylaert com recurso de transdutores multifrequenciais de alta resolução, de 5 a 10 MHz. A utilização de transdutores multifrequenciais com faixas de frequência de até 10 MHz no diagnóstico ultra-sonográfico de apendicite mostrou valores de sensibilidade de 90%, especificidade de 97%, VPP de 98%, VPN de 87% e acurácia de 93% quando o diagnóstico é definido pela identificação do apêndice não compressível e com diâmetro externo-acima de 6 mm. A utilização de transdutores multifrequen-

ciais de alta resolução com frequência máxima de 10 MHz em ultra-sonografia abdominal não parece ter trazido, isoladamente, significativo impacto no valor diagnóstico em apendicite, demonstrando resultados semelhantes ou levemente superiores de sensibilidade, especificidade, VPP, VPN e acurácia no diagnóstico de apendicite em relação aos resultados publicados com utilização de dispositivos ultra-sonográficos convencionais de uma só frequência e de alta resolução, com faixas de 5 MHz ou de 7,5 MHz.

REFERÊNCIAS

- Douglas CD, Macpherson NE, Davidson PM, Gani JS. Randomised controlled trial of ultrasonography in diagnosis of acute appendicitis, incorporating the Alvarado score. *BMJ* 2000;321: 919-22.
- Abu-Yousef MM, Bleicher JJ, Maher JW, Urdaneta LF, Franken EA Jr, Metcalf AM. High-resolution sonography of acute appendicitis. *AJR* 1987;149:53-8.
- Kimmey MB, Martin RW, Haggitt RC, Wang KY, Franklin DW, Silverstein FE. Histologic correlation of gastrointestinal ultrasound images. *Gastroenterology* 1989;96(2 Pt 1):433-41.
- Barros N, Gonçalves MO, Cerri GG. Aspectos ultra-sonográficos da apendicite. *Rev Imagem* 1995;17:1-13.
- Puylaert JBCM. Acute appendicitis; US evaluation using graded compression. *Radiology* 1986; 158:355-60.
- Puylaert JBCM. Graded compression ultrasound in acute disease of the right lower quadrant. *Semin Ultrasound CT MR* 1987;8:385-402.
- Jeffrey RB Jr, Laing FC, Lewis FR. Acute appendicitis: high resolution real-time US findings. *Radiology* 1987;163:11-4.
- Quillin SP, Siegel MJ. Appendicitis: efficacy of color Doppler sonography. *Radiology* 1994;191: 557-60.
- Chen SC, Wang HP, Hsu HY, Huang PM, Lin FY. Accuracy of ED sonography in the diagnosis of acute appendicitis. *Am J Emerg Med* 2000;18: 449-52.
- Rioux M. Sonographic detection of the normal and abnormal appendix. *AJR*1992;158:773-8.
- Mello WA, Moreira DM, Oliveira Jr AC. Aspectos ultra-sonográficos da apendicite aguda. *Análise de 145 casos. Radiol Bras* 1994;27:1-6.
- Pickuth D, Heywang-Kobrunner SH, Spielmann RP. Suspected acute appendicitis: is ultrasonog-
- raphy or computed tomography the preferred imaging technique? *Eur J Surg* 2000;166:315-9.
- Schwerk WB. Bie akutem Blinddarm erst mal ultraschall? Unnütige Laparotomien lassen sich dadurch oft vermeiden. *MMW Fortschr Med* 2000;142:29-32.
- Styrud J, Josephson T, Eriksson S. Reducing negative appendectomy: evaluation of ultrasonography and computer tomography in acute appendicitis. *Int J Qual Health Care* 2000;12:65-8.
- Vignault F, Filiatrault D, Brandt ML, Garel L, Grignon A, Ouimet A. Acute appendicitis in children: evaluation with US. *Radiology* 1990;176: 501-4.
- Sivit CJ, Siegel MJ, Applegate KE, Newman KD. When appendicitis is suspected in children. *Radiographics* 2001;21:247-62.
- Wong ML, Casey SO, Leonidas JC, Elkowitz SS, Becker J. Sonographic diagnosis of acute appendicitis in children. *J Pediatr Surg* 1994;29:1356-60.
- Ramachandran P, Sivit CJ, Newman KD, Schwartz MZ. Ultrasonography as an adjunct in the diagnosis of acute appendicitis: a 4-year experience. *J Pediatr Surg* 1996;31:164-7.
- Garcia-Pena BM, Mandl KD, Kraus SJ, et al. Ultrasonography and limited computed tomography in the diagnosis and management of appendicitis in children. *JAMA* 1999;282:1041-6.
- Orr RK, Porter D, Hartman D. Ultrasonography to evaluate adults for appendicitis: decision making based on meta-analysis and probabilistic reasoning. *Acad Emerg Med* 1995;2:644-50.
- Uebel P, Weiss H, Trimbom CP, Fiedler L, Bersch W. Ultrasound diagnosis of acute appendicitis - possibilities and limits of the method. Results of prospective and retrospective clinical studies. *Ultraschall Med* 1996;17:100-5.
- Jeffrey RB Jr, Laing FC, Townsend RR. Acute appendicitis: sonographic criteria based on 250 cases. *Radiology* 1988;167:327-9.
- Spear R, Kimmey MB, Wang KY, Sillery JK, Benjamin DR, Sawin RS. Appendiceal US scans: histologic correlation. *Radiology* 1992;183:831-4.
- Crombe A, Weber F, Gruner L, Martins A, Fouque P, Barth X. Abdominopelvic ultrasonography in suspected acute appendicitis: prospective study in adults. *Ann Chir* 2000;125:57-61.
- Lehmann D, Uebel P, Weiss H, Fiedler L, Bersch W. Sonographic representation of the normal and acute inflamed appendix in patients with right sided abdominal pain. *Ultraschall Med* 2000;21: 101-6.
- Merritt CRB. Física do ultra-som. *In: Rumack CM, Wilson SR, Charboneau JW, eds. Tratado de ultra-sonografia diagnóstica. 2ª ed. Rio de Janeiro: Guanabara Koogan, 1999:8-15.*