

AValiação DE TRANSPLANTES RENais UTILIZANDO-SE ^{99m}Tc-LEUCÓCITOS MONONUCLEARES*

Sergio Augusto Lopes de Souza¹, Flávia Paiva Proença Martins¹, Renato Torres Gonçalves², Daniela Salomão Pontes², Antonio Carlos Pires Carvalho³, Léa Mirian Barbosa da Fonseca⁴, Bianca Gutfilen³

Resumo A rejeição aguda do enxerto renal deve ser diagnosticada precocemente, uma vez que a reversibilidade da rejeição está relacionada com a rapidez na qual o tratamento é iniciado. Os objetivos deste estudo foram: 1) estabelecer um método quantitativo para avaliação da rejeição e necrose tubular aguda (NTA) do rim transplantado; 2) determinar o papel em potencial da cintilografia com leucócitos mononucleares marcados com tecnécio-99m no diagnóstico precoce da rejeição do rim transplantado e no diagnóstico diferencial da NTA. Cento e sessenta estudos cintilográficos foram realizados no primeiro e no quinto dia pós-operatório em 80 pacientes transplantados. Células autólogas foram utilizadas para marcação. Imagens foram obtidas 30 minutos, 3 horas e 24 horas após injeção de 444 MBq (12 mCi) das células marcadas. Houve captação anormal das células marcadas em 27 de 31 casos de rejeição e em seis de oito casos de NTA. Os resultados foram comparados com a clínica de cada paciente. Ultra-sonografias com Doppler detectaram 18 de 31 casos de rejeição. A sensibilidade e a especificidade para rejeição foram, respectivamente, de 87,1% e 100% para a cintilografia e 58,1% e 100% para a ultra-sonografia. Foram realizadas biópsias em oito pacientes, que mostraram sete rejeições e uma NTA. Os resultados sugerem que a cintilografia com leucócitos mononucleares marcados com tecnécio-99m pode ser útil no diagnóstico de rejeição e diagnóstico diferencial de NTA.

Unitermos: ^{99m}Tc-leucócitos mononucleares; Transplante renal; Rejeição; Diagnóstico.

Abstract *Evaluation of renal allografts using ^{99m}Tc-mononuclear leukocytes.*

Renal allograft acute rejection must be promptly diagnosed since its reversibility is related to the readiness in which treatment is initiated. The aim of this study was: 1) to establish a quantitative method to evaluate kidney rejection and acute tubular necrosis (ATN); 2) to assess the potential role of ^{99m}Tc-mononuclear leukocytes scintigraphy in the diagnosis of renal rejection and differential diagnosis of ATN. One hundred and sixty studies were performed in 80 renal transplant patients at the first and fifth day after transplantation. Autologous cells were used for labeling. Images were obtained at 30 minutes, 3 hours and 24 hours after intravenous administration of 444 MBq (12 mCi) of labeled cells. There was abnormal labeled cells uptake in 27 of 31 cases of rejection and in 6 of 8 cases of ATN. The results of each patient were compared with clinical findings. Doppler scanning detected 18 of 31 cases of rejection. Rejection diagnosis sensitivity and specificity rates using scintigraphy were 87.1% and 100%, respectively, and 58.1% and 100%, respectively using ultrasound. Renal biopsy was performed in eight patients which demonstrated seven cases of rejection and one case of ATN. These results suggest that ^{99m}Tc-mononuclear leukocytes imaging may be useful in the early diagnosis of rejection and in the differential diagnosis of ATN.

Key words: ^{99m}Tc-mononuclear leukocytes; Renal allograft; Rejection; Diagnosis.

INTRODUÇÃO

O transplante de órgãos tem-se tornado uma alternativa terapêutica extremamente bem sucedida. O que uma vez fora

considerado um procedimento experimental e emergencial, tem-se transformado em uma forma de terapia altamente técnica e consagrada no tratamento de pacientes com doença renal crônica⁽¹⁻⁴⁾.

A necessidade de se evitar terapia imunossupressora desnecessária tem levado os pesquisadores a pesquisas contínuas para a melhoria dos métodos diagnósticos de rejeição e seu diagnóstico diferencial de outras complicações⁽⁵⁾.

Apesar disso, especialistas ainda têm que lidar com um problema muito comum e, às vezes, de difícil solução: a rejeição imunológica. A rejeição aguda costuma ocorrer entre a primeira e a segunda sema-

na pós-transplante, mas pode se dar a qualquer momento durante os primeiros três meses pós-transplante. A causa da rejeição é um processo imune mediado por células T. Clinicamente, a rejeição aguda se manifesta por febre, aumento de volume do enxerto e dor. Valores laboratoriais como os da creatinina, uréia e β2-microglobulina também devem ser observados.

Outra complicação que ocorre agudamente, quase sempre em enxertos cadáveres, e muito menos em enxertos vivos, é a necrose tubular aguda (NTA). O dano, neste caso, ocorre antes do transplante. Esta terminologia histórica, porém, não é uma descrição correta do processo patológico

* Trabalho realizado no Departamento de Radiologia da Universidade Federal do Rio de Janeiro (UFRJ), Rio de Janeiro, RJ.

1. Biomédicos pela Universidade do Rio de Janeiro (Unirio), Mestres pelo Departamento de Radiologia da UFRJ.

2. Médicos do Serviço de Nefrologia do Hospital Universitário Clementino Fraga Filho (HUCCF) da UFRJ.

3. Professores Adjuntos do Departamento de Radiologia da UFRJ.

4. Professora Titular de Medicina Nuclear da UFRJ.

Endereço para correspondência: Sergio Augusto Lopes de Souza. Rua Gustavo Sampaio, 598/1102, Leme. Rio de Janeiro, RJ, 22010-010. E-mail: sergioalsouza@ufrj.br

Recebido para publicação em 26/12/2002. Aceito, após revisão, em 1/7 2003.

que ocorre. O termo mais usado atualmente é nefropatia vasomotora, já que o processo fisiopatológico é uma resposta reflexa isquêmica do rim causada por ativação local do eixo renina-angiotensina⁽⁶⁾.

Vários são os métodos para avaliação da função e anatomia do enxerto renal, o que poderá, assim, supor um diagnóstico de rejeição. Entre eles incluem-se a arteriografia renal, a cintilografia, a ultra-sonografia, a ressonância magnética (RM) e a tomografia por emissão de pósitrons (PET – “positron emission tomography”). Apesar disso, porém, a biópsia continua sendo o método de escolha para diagnosticar a rejeição do enxerto renal⁽⁶⁻¹⁰⁾.

Tentativas foram feitas para diagnosticar a rejeição, usando-se linfócitos-¹¹¹In e linfócitos-^{99m}Tc em modelos animais, uma vez que o processo de rejeição é acompanhado de infiltração linfomonocitária^(11,12).

Como a biópsia é método diagnóstico invasivo, que pode trazer complicações para o enxerto quando feita nas primeiras semanas pós-transplante, este trabalho tem o objetivo de desenvolver um método diagnóstico que possa detectar a rejeição aguda e diferenciá-la da NTA. Para atingir tal propósito, avaliamos transplantes renais no primeiro e no quinto dia pós-operatório com ^{99m}Tc-leucócitos mononucleares, comparando-os com valores laboratoriais, dados clínicos, ultra-sonografia com Doppler e biópsias, quando realizadas. Desenvolvemos um método de quantificação para o diagnóstico de rejeição e NTA mediante delineamento de uma área de interesse (ROI) no enxerto, quantificando-a e comparando-a nas imagens realizadas.

MATERIAIS E MÉTODOS

Oitenta pacientes — 50 homens e 30 mulheres — submetidos a transplante renal no Hospital Universitário Clementino Fraga Filho, da Universidade Federal do Rio de Janeiro, fizeram cintilografia com ^{99m}Tc-leucócitos mononucleares e ultra-sonografia com Doppler.

A avaliação da rejeição por meio da ultra-sonografia ocorre quando o índice de resistência (IR) e a velocidade do fluxo na artéria renal ultrapassam valores pré-estabelecidos como normais (IR > 0,70 e velocidade na artéria renal > 2 m/s), além da

análise da vascularização do enxerto. O diagnóstico diferencial de rejeição aguda e NTA pela ultra-sonografia foi feito neste trabalho baseado na diminuição da vascularização observada nos casos de NTA.

Os leucócitos mononucleares foram marcados conforme técnica descrita previamente⁽¹³⁾. Resumidamente, 30 ml de sangue venoso foram colhidos em tubos assépticos contendo 1,0% de Liqueimine® (5.000 UI/ml). Seguida à técnica do Ficoll-Hypaque, as células foram submetidas a lavagens com solução salina mediante centrifugações em centrífuga Fisher. Este procedimento foi repetido três vezes, para assegurar uma preparação livre de plaquetas. A concentração de células foi fixada em 10⁷/ml. Cloreto estano (12 µg/ml) foi adicionado e a suspensão incubada por dez minutos. O tecnécio-99m foi adicionado e a incubação mantida por mais dez minutos. Após uma lavagem, o precipitado foi ressuspenso e injetado no paciente.

Os leucócitos mononucleares foram marcados com tecnécio-99m recém-eluído. A eficiência de marcação esteve sempre em torno de 90%. A viabilidade celular foi avaliada pelo teste de exclusão azul de Trypan e foi, em média, de 95%.

As cintilografias foram realizadas em câmara de cintilação modelo Diacam (Siemens, Alemanha) com colimador de alta resolução e baixa energia, ajustada para picos de energia de tecnécio-99m de 140 keV com janela de 15%. Imagens planares anteriores de fossa ilíaca e tórax foram obtidas 30 minutos, 3 horas e 24 horas após injeção intravenosa de 444 MBq (12 mCi) das células marcadas. Cada imagem tinha a duração de cinco minutos. As imagens de tórax foram obtidas para se observar a biodistribuição normal dos ^{99m}Tc-leucócitos mononucleares. As cintilografias foram realizadas no primeiro e no quinto pós-operatório, e as ultra-sonografias, no primeiro e no sétimo pós-operatório.

As primeiras dez cintilografias foram analisadas em conjunto com a Nefrologia, visando à correlação da evolução clínica e dos exames complementares dos pacientes. Destes, dois estavam sabidamente rejeitando no quinto pós-operatório, sendo um comprovado por biópsia. Posteriormente, as imagens destes pacientes foram comparadas com as oito restantes, clínica-

mente normais, sem rejeição, visando buscar as diferenças entre o exame cintilográfico do paciente clínico e laboratorialmente normal daquele em processo de rejeição confirmado por biópsia. Na análise qualitativa cintilográfica não havia diferença visível de captação, considerando a presença de leucócitos mononucleares marcados com tecnécio-99m no enxerto renal com ou sem rejeição. No entanto, havia diferença na análise quantitativa realizada através do delineamento das ROI em torno do enxerto nas imagens estáticas de 3 horas e 24 horas. O cálculo das porcentagens de captação nos rins transplantados foi feito através da comparação das contagens obtidas sobre a ROI da imagem de 3 horas divididas pelas contagens da ROI de 24 horas. Consideraram-se as contagens obtidas na imagem de 3 horas como 100% e compararam-se com as obtidas na imagem de 24 horas. A relação entre as quantidades expressas em contagens por minuto em ambas as imagens da topografia do enxerto mostrava retenção maior do radiofármaco nos pacientes que estavam rejeitando, resultando em percentuais relativos maiores do que as dos pacientes com boa evolução.

Todos os pacientes transplantados submetidos à cintilografia com ^{99m}Tc-leucócitos mononucleares eram injetados com uma atividade radioativa de 444 MBq (12 mCi). Em determinado momento passamos a perceber que pacientes no primeiro pós-operatório receptores de rim cadáver tinham contagem das imagens iniciais (30 minutos e 3 horas) muito menor do que os pacientes com boa evolução e do que os pacientes receptores de rim de doador vivo, mesmo os indicativos de rejeição.

Uma vez que neste estudo se utilizou pouco da biópsia, o método utilizado aqui como padrão ouro foi a análise clínica, que tem como parâmetros a temperatura corporal, os níveis de excretas nitrogenados, principalmente a creatinina, o exame físico do enxerto, se há dor ou aumento de seu volume e o acompanhamento da diurese.

RESULTADOS

A evolução clínico-laboratorial dos 80 pacientes submetidos a transplante renal demonstrou, na primeira semana pós-transplante, que 26 pacientes rejeitaram o

enxerto, três sofreram NTA, cinco rejeitaram e sofreram NTA e 46 tiveram uma boa evolução (Tabela 1).

Tabela 1 Evolução clínica dos pacientes.

Evolução	Nº de pacientes	%
Rejeição do enxerto	26	32,50
NTA	3	3,75
NTA + rejeição	5	6,25
Sem complicações	46	57,50
Total	80	100,00

A Tabela 2 mostra dados laboratoriais dos 31 pacientes que rejeitaram ou sofreram NTA. A Tabela 3 mostra os percentuais de captação cintilográfica. A cintilografia com ^{99m}Tc-leucócitos mononucleares diagnosticou corretamente 27 das 31 rejeições e seis das oito NTA, enquanto a ultra-sonografia com Doppler diagnosticou 18 das 31 rejeições e uma das oito NTA.

Pacientes com 10% a 15% do percentual total na imagem de 24 horas em relação à imagem de 3 horas, em contagens acima de 22.000, foram considerados normais (Figura 1). Percentuais acima de 16% foram considerados anormais e aumentados, sendo interpretados como rejeição (Figura 2). O maior percentual obtido por nós foi de 36%. Contagens abaixo de 22.000 na imagem de 3 horas foram consideradas sugestivas de NTA (Figura 3).

Apenas um dos 80 pacientes transplantados recebeu um enxerto isogênico. Este

Tabela 2 Variação dos índices de creatinina e diurese.

Paciente	Creatinina (mg/dl)				Diurese (ml/24 h)			
	1º PO	5º PO	7º PO	Pós-pulso	1º PO	5º PO	7º PO	Pós-pulso
R.A.N.	—	1,3	1,6	NR	11.450	4.340	5.350	NR
C.T.A.	2,0	2,9	4,2	3,0	7.940	2.115	2.515	1.400
J.M.	9,0	3,1	2,7	0,9	4.140	1.450	3.900	2.400
S.W.M.	4,4	4,7	5,6	6,5	4.160	2.790	3.350	1.500
E.Q.B.	7,7	8,0	7,7	3,2	12.630	970	3.350	3.300
J.L.O.	8,0	2,0	1,7	1,7	5.250	4.900	500	75
E.H.C.	10,0	12,2	10,5	10,7	560	200	190	330
E.S.C.	3,7	2,6	2,0	2,0	7.690	4.430	3.500	3.350
J.M.A.	1,0	1,3	1,3	2,0	5.160	3.200	2.650	4.000
J.L.M.	5,9	4,5	6,4	8,0	3.700	526	660	1.130
I.T.N.	3,7	2,4	1,6	1,4	6.830	3.850	2.000	2.600
C.C.S.	1,2	4,2	5,3	5,4	8.200	1.740	2.075	1.550
M.C.	4,2	1,0	1,3	NR	10.200	1.150	1.400	NR
S.R.S.	1,3	1,2	1,7	NR	7.000	3.550	2.400	NR
M.S.O.	5,6	1,8	2,4	1,8	3.320	5.800	2.150	980
A.T.S.	5,0	2,3	3,0	1,9	3.010	3.880	3.770	OK
W.R.S.	2,5	1,4	1,8	1,2	5.540	3.660	2.150	OK
C.R.S.	7,4	1,9	2,8	1,7	5.430	3.380	3.010	3.550
R.C.A.	4,9	1,8	2,0	NR	5.820	2.650	1.450	OK
G.C.	8,6	7,7	7,3	NR	2.860	1.120	450	9º PO: 20
A.M.M.	3,1	2,2	1,7	1,6	8.460	460	4.120	1.550
A.L.S.	3,6	2,7	3,7	4,4	7.100	650	1.600	800
S.C.L.	3,6	4,9	7,7	3,0	1.250	0	0	Trombose
M.F.C.	4,1	2,0	—	1,6	3.020	2.670	1.800	OK
S.S.G.	3,1	1,8	2,2	1,8	8.380	5.870	4.000	OK
N.O.S.	6,9	8,6	9,2	3,0	6.340	4.370	750	1.200
S.S.	10,0	2,8	3,3	2,3	9.470	2.970	2.350	OK
E.R.M.	9,0	12,0	16,0	—	2.110	2.000	1.330	200
U.PL.	2,4	3,0	—	—	7.200	3.380	3.050	OK
L.G.S.	—	1,3	1,9	—	5.400	3.500	1.250	OK
G.J.S.	2,2	—	—	—	8.750	5.500	3.850	4.300

PO, pós-operatório; NR, não relatado; OK, diurese estável.

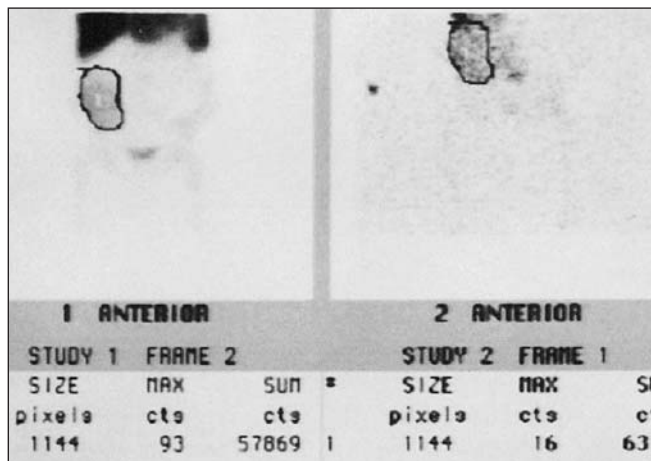


Figura 1. Paciente transplantado com clínica normal. Imagem cintilográfica obtida 3 horas e 24 horas após a injeção de ^{99m}Tc-leucócitos mononucleares, em incidência anterior de fossa ilíaca, mostrando percentual relativo normal, abaixo de 15%.

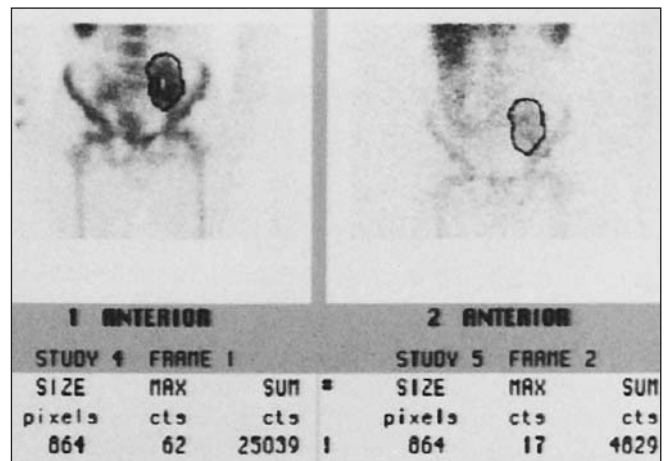


Figura 2. Paciente transplantado com clínica de rejeição. Imagem cintilográfica obtida 3 horas e 24 horas após a injeção de ^{99m}Tc-leucócitos mononucleares, em incidência anterior de fossa ilíaca, mostrando percentual relativo alterado, acima de 16%.

Tabela 3 Porcentuais relativos das cintilografias e IR das ultra-sonografias.

Paciente	Cintilografia		Doppler (IR)	
	1º PO	5º PO	1º PO	7º PO
R.A.N.	11,10%	12,30%	0,58-0,67	0,61-0,66
C.T.A.	13,10%	13,00%	0,44-0,67	0,55-0,60
J.M.	17,60%	19,20%	0,50	0,67-0,75
S.W.M.	18,90%	20,00%	0,71-0,80	0,73-0,79
E.Q.B.	12,00%	16,40%	0,58-0,64	0,90
J.L.O.	11,30%	16,70%	0,70	0,70-0,83
E.H.C.	20,55%	12,00%	0,80	0,71-0,76
E.S.C.	10,00%	17,00%	0,30-0,67	0,63-0,75
J.M.A.	11,70%	17,00%	0,40-0,51	0,54-0,65
J.L.M.	12,30%	35,00%	0,60	0,69-0,81
I.T.N.	17,00%	13,00%	0,42-0,60	0,54-0,63
C.C.S.	10,00%	21,80%	0,64	0,79-0,82
M.C.	11,00%	19,30%	0,67-0,78	0,72-0,78
S.R.S.	10,50%	16,60%	0,45-0,59	0,44-0,50
M.S.O.	15,50%	10,90%	0,70-0,81	0,75-0,82
A.T.S.	10,30%	17,20%	0,65-0,75	0,58-0,67
W.R.S.	14,80%	14,20%	0,58-0,65	0,79-0,81
C.R.S.	12,00%	16,60%	0,89	0,76-0,80
R.C.A.	11,20%	18,10%	0,41-0,49	0,52
G.C.	16,48%	29,20%	0,67-0,69	0,75-0,81
A.M.M.	18,00%	22,50%	0,51-0,59	0,61-0,65
A.L.S.	12,90%	20,00%	0,65-0,72	0,69-0,75
S.C.L.	12,20%	17,00%	0,61-0,69	0,84-0,86
M.F.C.	19,70%	36,00%	0,75-0,81	0,79-0,85
S.S.G.	16,00%	20,00%	0,53-0,67	0,59-0,65
N.O.S.	21,00%	23,00%	0,62-0,69	0,65
S.S.	12,00%	21,00%	0,60-0,65	0,54-0,62
E.R.M.	25,00%	23,00%	0,50-0,56	0,67
U.PL.	11,00%	20,00%	0,61-0,67	0,68-0,79
L.G.S.	11,10%	16,00%	0,64	0,58-0,65
G.J.S.	18,00%	23,60%	0,58-0,65	0,67-0,75

PO, pós-operatório.

foi o estudo com maior número de contagens na ROI de 3 horas (148.429). O porcentual de captação, porém, foi considerado normal (Figura 4), assim como os valores clínicos e laboratoriais e a ultra-sonografia. Um paciente submetido a diálise no intervalo entre as imagens de 3 horas e 24 horas teve porcentual de captação acima de 16% mesmo após a diálise, o que demonstra que esta não influencia no acúmulo das células marcadas no enxerto quando está ocorrendo uma rejeição (Figura 5).

A cintilografia e a ultra-sonografia tiveram sensibilidade de 87,1% e 58,1% para rejeição e 75% e 12,5% para NTA, respectivamente. Não houve falso-positivos em nenhum dos métodos. Dessa forma, a especificidade foi sempre de 100%. A exati-

ção foi de 94% e 87,1% para rejeição e 96,3 e 87% para NTA, para cintilografia e ultra-sonografia, respectivamente. O valor preditivo positivo foi de 100% para ambos e o valor preditivo negativo foi de 92% e 77,9% para rejeição e 95,8% e 86,8 para NTA, para cintilografia e ultra-sonografia, respectivamente.

Foram realizadas biópsias em oito dos 31 pacientes suspeitos de estarem rejeitando o enxerto na primeira semana pós-transplante. Sete diagnosticaram rejeição, e uma, NTA. A cintilografia com ^{99m}Tc-leucócitos mononucleares diagnosticou como rejeição seis dos mesmos sete pacientes identificados pela biópsia e também diagnosticou como NTA o paciente identificado na biópsia como NTA (Tabela 4).

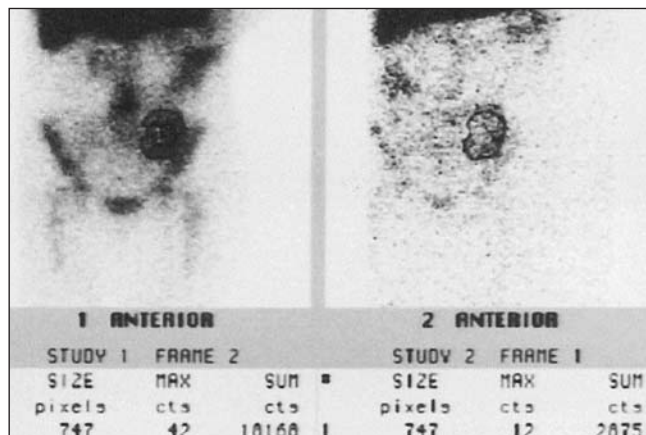


Figura 3. Paciente transplantado com clínica de NTA. Imagem cintilográfica obtida 3 horas e 24 horas após a injeção de ^{99m}Tc-leucócitos mononucleares, em incidência anterior de fossa ilíaca, mostrando contagem abaixo de 22.000 na imagem de 3 horas.

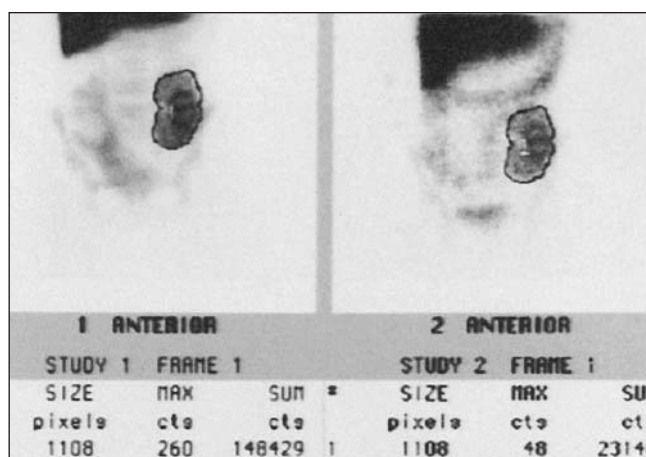


Figura 4. Paciente receptor de rim isogênico. Imagem cintilográfica obtida 3 horas e 24 horas após a injeção de ^{99m}Tc-leucócitos mononucleares, em incidência anterior de fossa ilíaca, mostrando porcentual relativo normal.

Tabela 4 Comparação dos resultados obtidos com ^{99m}Tc-leucócitos mononucleares × histopatológico.

	Cintilografia		
	Positiva	Negativa	Total
Histopatológico			
Positivo	6	1	7
Negativo	0	0	0
Total	6	1	7

DISCUSSÃO

A habilidade para diagnosticar a rejeição renal antes que esta seja deletéria ao enxerto se mantém como uma tarefa extremamente importante. Se fosse possível prever um episódio de rejeição antes que este ocorresse, medidas poderiam ser ado-

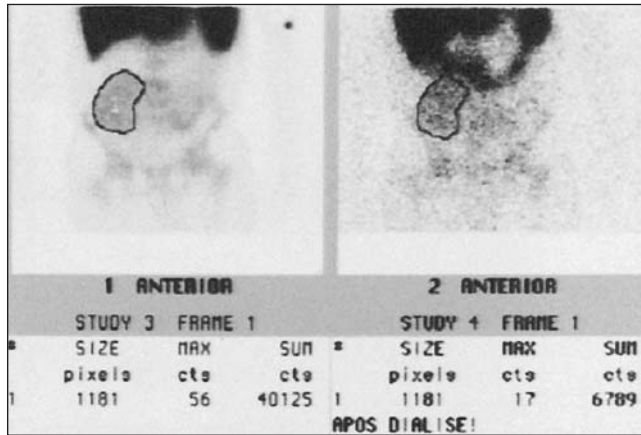


Figura 5. Paciente transplantado que realizou cintilografia e diálise no mesmo dia. Imagem cintilográfica obtida 3 horas e 24 horas após a injeção de ^{99m}Tc -leucócitos mononucleares, em incidência anterior de fossa ilíaca, mostrando percentual relativo indicativo de rejeição.

tadas e um tratamento ideal ser implementado, o que acarretaria em uma maior sobrevivência do enxerto⁽⁸⁾.

Várias tentativas têm sido feitas para resolver esta questão, como, por exemplo, examinando o nível de infiltrado de células T, a ativação de marcadores de células inflamatórias e a expressão de moléculas como as de histocompatibilidade de classes I e II e moléculas de adesão no órgão enxertado. Apesar de todos estes parâmetros serem capazes de indicar a presença de rejeição, não há um método único confiável para tanto⁽⁸⁾. Este trabalho é uma tentativa de diagnosticar precocemente a rejeição, com base no fato de esta ser uma inflamação mediada por células T.

A obtenção de imagem cintilográfica é altamente dependente do estado funcional do órgão, neste caso, do rim. A medicina nuclear utiliza o DTPA- ^{99m}Tc (ácido dietilenotriaminopentacético marcado com tecnécio-99m) na avaliação da função glomerular do enxerto renal, em virtude de este radiofármaco ter taxa de filtração de 98%, sem nenhuma secreção ou reabsorção tubular. No entanto, tem as desvantagens, no caso particular da rejeição renal, porque necessita de avaliações seriadas com um padrão basal de 24 horas de pós-operatório para comparação. Além disso, a análise obtida fornece dados indiretos da função renal para prever uma condição imunológica. Aliado a isso, várias drogas comumente utilizadas em pacientes transplantados podem interferir na função renal, com mudança na curva nefrográfica⁽¹⁴⁾.

A presença de leucócitos mononucleares no interstício nefrítico não garante que esteja acontecendo uma rejeição aguda. Na rejeição aguda o infiltrado celular do interstício e dos túbulos pode ser muito pequeno, um processo focal, e o *status* funcional e clínico deste infiltrado não é óbvio. Infiltrados de células T têm sido encontrados em biópsias de pacientes com função renal estável. A mera presença de um infiltrado extenso ou um pequeno de células T não determina se este é citotóxico ou não⁽¹⁵⁾. A presença de infiltrados mononucleares em biópsias de pacientes estáveis clinicamente responde o porquê de haver acúmulo de ^{99m}Tc -leucócitos mononucleares em todas as cintilografias, estando os pacientes rejeitando ou não.

A técnica por nós desenvolvida foi baseada no infiltrado linfocitário existente no enxerto após o transplante, estando ou não ocorrendo rejeição.

Dos 80 pacientes transplantados, 26 rejeitaram o enxerto, cinco tiveram NTA e rejeição, três sofreram apenas NTA, três que rejeitaram evoluíram para óbito e 46 evoluíram sem complicações na primeira semana pós-transplante. Destes, apenas oito foram submetidos a biópsia renal, que revelou que sete tiveram rejeição e um teve NTA. Este baixo número de biópsias se explica pelo receio dos clínicos em causar algum tipo de complicação ao enxerto na primeira semana pós-operatória, usando este recurso em último caso, quando nenhum dos outros métodos complementares corroborasse o estado clínico do paciente.

A ultra-sonografia pode ser sugestiva de rejeição aguda do enxerto na primeira semana pós-transplante, no entanto, sua sensibilidade tem-se mostrado baixa e a não distinção entre rejeição e NTA a tem tornado pouco útil na avaliação da rejeição imunológica. Outras condições patológicas, além da rejeição aguda, podem também implicar um aumento da impedância vascular no enxerto, como a NTA, a obstrução urinária, a obstrução venosa, a compressão extra-renal e a pielonefrite grave⁽¹⁶⁾. É descrito, na literatura, que a vascularização parece não ter correlação direta com a rejeição. A inexistência de correlação estatística entre a vascularização e os níveis de creatinina e os índices de resistência também foram observados por alguns autores^(16,17).

Venz *et al.* analisaram pacientes transplantados renais utilizando ultra-sonografias com “color” e “power” Doppler, com a finalidade de diferenciar rejeição aguda de crônica e nefrotoxicidade por uso de tacrolimus (FK-506), e concluíram que a avaliação das veias renais através das imagens com “power” Doppler aumenta a exatidão diagnóstica em pacientes com enxertos renais⁽¹⁸⁾.

Chow *et al.*, em trabalho recente, compararam o IR e o “power” Doppler com biópsias em pacientes transplantados renais, com a hipótese de ter esta combinação um grande valor preditivo do *status* renal. O resultado dessa, porém, não resultou em uma associação estatisticamente significativa entre a vascularização parenquimatosa, o IR e a presença de rejeição do enxerto renal⁽¹⁹⁾.

Avaliando os dados estatísticos apresentados clinicamente, foi observado que tanto o alto valor preditivo positivo quanto o alto valor preditivo negativo alcançados pela cintilografia nos pacientes transplantados renais que sofreram rejeição e NTA no enxerto renal na primeira semana de pós-operatório, ou que evoluíram bem durante esta, é de suma importância para a conduta do clínico. Uma vez que o exame tem um valor preditivo positivo de 100%, isto significa que a rejeição é certa, podendo assim ser tratada imediatamente, o que diminui as chances de perda do enxerto. Mas, talvez mais importante do que isto seja o valor preditivo negativo do exame,

pois, uma vez que este é alto e o paciente se apresenta clinicamente estável, não haverá necessidade de utilização de drogas imunossupressoras pesadas ou em altas concentrações, que podem ser tóxicas ao enxerto, permitindo, assim, mais eficaz e rapidamente a alta hospitalar do paciente.

REFERÊNCIAS

- Allen RD, Chapman JR. A manual of renal transplantation. London: Edward Arnold, 1994:43–51.
- Ginns LC, Cosimi AB, Morris PJ. Transplantation. 1st ed. Illinois: Blackwell Science, 1999.
- Stites DP, Terr AL. Basic and clinical immunology. 7th ed. California: Appleton & Lange, 1991.
- Associação Brasileira de Transplante de Órgãos. Situação atual dos transplantes no Brasil. Congresso da ABTO, Curitiba, 5/4/2000. Disponível em: <http://www.abto.com.br>. Citado em 2/8/2002.
- Thomsen HS. Renal transplant evaluation. In: Murray IPC, Ell PJ, eds. Nuclear medicine in clinical diagnosis and treatment. New York: Churchill Livingstone, 1994:339–51.
- Barros E, Manfro RC, Thomé FS, Gonçalves LFS. Nefrologia – rotinas, diagnóstico e tratamento. 2ª ed. Porto Alegre: Artmed, 1999.
- Dunn EK. Radioisotopic evaluation of renal transplants. Urol Radiol 1992;14:115–26.
- Heelan BT, Osman S, Blyth A, Schnorr L, Jones T, George AJT. Use of 2-[18F] fluoro-2-deoxyglucose as a potential agent in the prediction of graft rejection by positron emission tomography. Transplantation 1998;66:1101–3.
- Mostbeck GH, Reichhalter C, Stockenhuber F, *et al.* Comparison of duplex sonography and color Doppler imaging in renal allograft evaluation: a prospective study. Eur J Radiol 1990;10:201–7.
- Ye Q, Yang D, Williams M, *et al.* *In vivo* detection of acute rat renal allograft rejection by MRI with USPIO particles. Kidney Int 2002;61:1124–35.
- Eisen HJ, Eisenberg SB, Saffitz JE, Bolman RM III, Sobel BE, Bergmann SR. Noninvasive detection of rejection of transplanted hearts with indium-111-labelled lymphocytes. Circulation 1987;75:868–76.
- Farid NA, White SM, Heck LL, Van Hove ED. Tc-99m labeled leukocytes: preparation and use in identification of abscess and tissue rejection. Radiology 1983;148:827–31.
- Gutfilem B, Pontes LFS, Alencar ISB, Bernardo Filho M. The development of a new and simple technique for labelling mononuclear cells with technetium-99m. Biomedical Letter 1993;48:305–13.
- Souza SAL. Uso de Tc-99m-leucócitos mononucleares para avaliação de transplantes renais. (Dissertação de Mestrado). Rio de Janeiro, RJ: Universidade Federal do Rio de Janeiro, 2002.
- Pavlikis M, Lipman M, Strom TB. Intragraft expression of T-cell activation genes in human renal allograft rejection. Kidney Int Suppl 1996;53:S7–12.
- Sens YAS, Andrade RL, Bastos RM, *et al.* Duplex Doppler ultrasonography in the dysfunction of early renal allografts: correlation with renal histopathology. Transplant Proc 1999;31:3009–10.
- Hilborn MD, Bude RO, Murphy KJ, Platt JF, Rubin JM. Renal transplant evaluation with power Doppler sonography. Br J Radiol 1997;70:39–42.
- Venz S, Kahl A, Hierholzer J, *et al.* Contribution of color and power Doppler sonography to the differential diagnosis of acute and chronic rejection, and tacrolimus nephrotoxicity in renal allografts. Transpl Int 1999;12:127–34.
- Chow L, Sommer FG, Huang J, Li KC. Power Doppler imaging and resistance index measurement in the evaluation of acute renal transplant rejection. J Clin Ultrasound 2001;29:483–90.