

CONTRIBUIÇÃO DA MAMOGRAFIA E DA ULTRA-SONOGRAFIA NA AVALIAÇÃO DA MAMA RECONSTRUÍDA COM RETALHO MIOCUTÂNEO*

Maria Helena Louveira¹, Cláudio Kemp², Vanessa Sales Vilar³, Simone Elias Martinelli⁴, Cristiane Grein Basso Spadoni⁵, Alencar Gracino⁵, Jacob Szejnfeld⁶

Resumo A reconstrução mamária com retalho miocutâneo tem sido amplamente utilizada em pacientes submetidas a mastectomia radical modificada por câncer de mama, com melhora significativa na auto-estima dessas pacientes, minimizando o sentimento de mutilação e melhorando a estética, sem promover alteração no prognóstico da doença. Inicialmente acreditava-se não haver risco de recorrência do câncer na mama reconstruída devido à remoção completa do tecido mamário. Porém, exames histológicos têm demonstrado que pode restar pequena quantidade de tecido mamário local após a mastectomia, tendo este tecido remanescente alto potencial de malignidade. Tem-se preconizado o acompanhamento clínico dessas pacientes, uma vez que a maioria das lesões recidivantes se situa nos pontos de inserção do retalho e elas são passíveis de serem detectadas pela palpação. No entanto, tem-se discutido a inclusão da mamografia e da ultra-sonografia no controle dessas pacientes, uma vez que estes métodos podem contribuir para o diagnóstico de lesão recorrente antes de esta tornar-se palpável.

Unitermos: Câncer de mama; Mastectomia; Mamografia; Ultra-sonografia.

Abstract *Usefulness of mammography and ultrasound for the evaluation of myocutaneous flap-reconstructed breasts.* Breast reconstruction using myocutaneous flaps has been widely used in patients undergoing modified radical mastectomy for the treatment of breast cancer with significant improvement in esthetical results, which also helps to improve self-esteem of the patients as it minimizes the feeling of mutilation, without changing disease prognosis. Previously, it was believed that there was no risk of recurrence in the reconstructed breast due to the complete removal of breast tissue. However, histological studies have shown that a small amount of glandular tissue may remain after mastectomy, with a high potential for malignancy. Clinical follow-up of mastectomy patients is recommended as most recurring lesions occur at the flap margins and can be detected by palpation. In addition, the inclusion of mammographic and ultrasound monitoring has been proposed for the follow-up of patients as these methods may contribute to the diagnosis of recurrent lesions before they become palpable.

Keywords: Breast cancer; Mastectomy; Mammography; Ultrasound.

INTRODUÇÃO

A reconstrução mamária pós-mastectomia tem sido apresentada como uma opção segura à paciente com câncer de mama,

* Trabalho realizado no Departamento de Diagnóstico por Imagem da Universidade Federal de São Paulo/Escola Paulista de Medicina (Unifesp/EPM), São Paulo, SP.

1. Médica Radiologista, Doutora em Medicina pela Unifesp/EPM, Membro Titular do Colégio Brasileiro de Radiologia e Diagnóstico por Imagem (CBR).

2. Professor Adjunto do Departamento de Ginecologia, Setor de Mastologia, Chefe do Setor de Mama do Departamento de Diagnóstico por Imagem da Unifesp/EPM.

3. Médica Radiologista, Pós-graduanda do Departamento de Diagnóstico por Imagem da Unifesp/EPM.

4. Pós-graduanda do Departamento de Ginecologia, Setor de Mastologia, da Unifesp-EPM.

5. Médicos Radiologistas, Membros Titulares do CBR.

6. Professor Livre-Docente, Chefe do Departamento de Diagnóstico por Imagem da Unifesp/EPM.

Endereço para correspondência: Dra. Maria Helena Louveira, Rua Kaili Elias Warde, 68, Campina do Siqueira. Curitiba, PR, 80740-170. E-mail: agracino@uol.com.br

Recebido para publicação em 13/8/2004. Aceito, após revisão, em 7/1/2005.

quando a cirurgia conservadora não é indicada. O método tem demonstrado promover melhora na auto-estima da paciente, por restaurar sua feminilidade, e como resultado final, tem-se obtido melhor aceitação do tratamento, sem alterar o prognóstico da doença^(1,2).

As primeiras técnicas de reconstrução mamária com retalho miocutâneo (RMC) surgiram tão logo foi descrita a mastectomia radical por Halsted em 1889. Nessa época, era utilizado o enxerto livre de pele, que objetivava apenas o fechamento das extensas feridas provocadas pela cirurgia, e só posteriormente passou a ter intuito de restauração da mama⁽³⁾ (Figura 1).

A partir de 1960, com o advento das próteses de silicone utilizadas na mamoplastia de aumento, estas também passaram a ser uma opção para a reconstrução

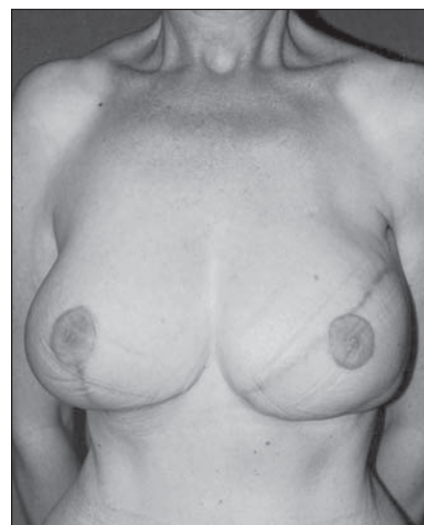

Figura 1. Aspecto da estética obtida pós-reconstrução cirúrgica por retalho miocutâneo da mama esquerda realizada há um ano, com mamoplastia contralateral para restabelecimento da simetria mamária.

mamária pós-mastectomia. Porém, após questionamentos relacionados à segurança do uso do silicone, que suspenderam temporariamente seu uso nos Estados Unidos, e devido aos relatos de freqüentes complicações como as rupturas, a reconstrução com tecido autólogo utilizando RMC novamente passou a ser uma alternativa^(1,3).

Outras desvantagens da utilização do implante de silicone incluem o aspecto estético considerado desfavorável e o freqüente surgimento de contraturas capsulares, que ocorrem em cerca de 30% dos casos após os primeiros quatro anos, com tendência a aumentar nos anos subsequentes^(4,5) (Figura 2).

Atualmente, a técnica de reconstrução mamária com RMC mais utilizada é denominada retalho TRAM (“transverse rectus abdominis myocutaneous flap”), a qual foi descrita em 1982 por Hartrampf *et al.*, e consiste na transferência para a parede torácica do músculo reto abdominal juntamente com a pele e o tecido celular subcutâneo, preservando o seu suprimento sanguíneo. Esta técnica permite que o músculo latíssimo dorsal, com a pele e o tecido subcutâneo da parede torácica posterior, possam ser utilizados, porém estes são empregados com menor freqüência^(3,6-9).

Também a reconstrução com RMC pode apresentar complicações locais ou abdominais, quando se utiliza o músculo reto abdominal. A principal complicação local é a necrose gordurosa, que pode ser extensa a ponto de promover perda de parte do tecido transferido, ao passo que entre as complicações abdominais as que ocorrem com maior freqüência incluem a fraqueza da parede abdominal, predispondo à formação de hérnias de parede, a necrose umbilical e a formação de hematomas e seromas. Complicações relacionadas à necrose gordurosa, seja local ou na parede abdominal, acometem mais freqüentemente pacientes obesas e fumantes^(3,5,9) (Figura 3).

A recorrência do câncer de mama após a reconstrução ocorre em 4–11% das pacientes, principalmente nos primeiros cinco anos após a cirurgia^(7,10).

Ainda não é certo se a recidiva é resultante de disseminação sistêmica ou local, assim como não é claro o papel da detecção precoce de sinais de recorrência na

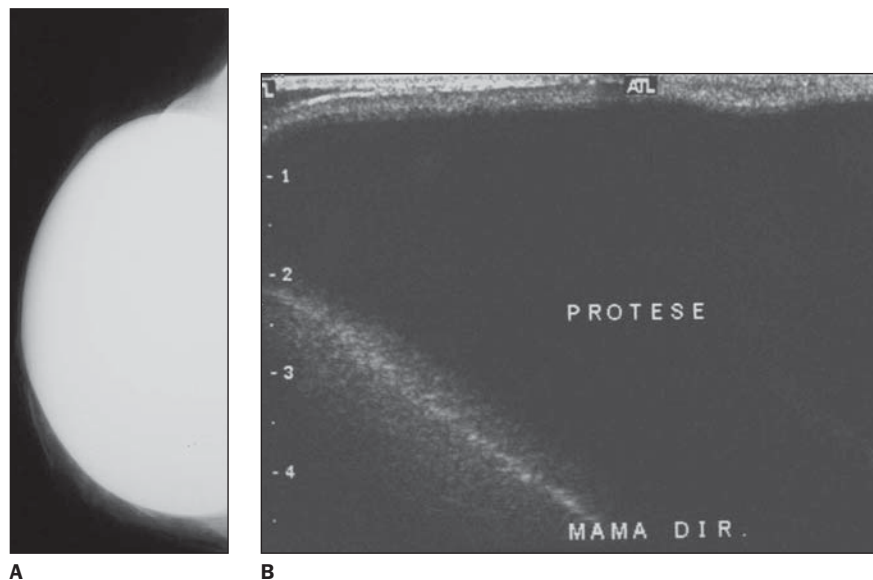


Figura 2. A: Mamografia. Reconstrução mamária com implante de silicone posicionado posteriormente ao músculo grande peitoral. **B:** Ultra-sonografia demonstrando mínima quantidade de tecido adiposo subcutâneo anteriormente ao implante.

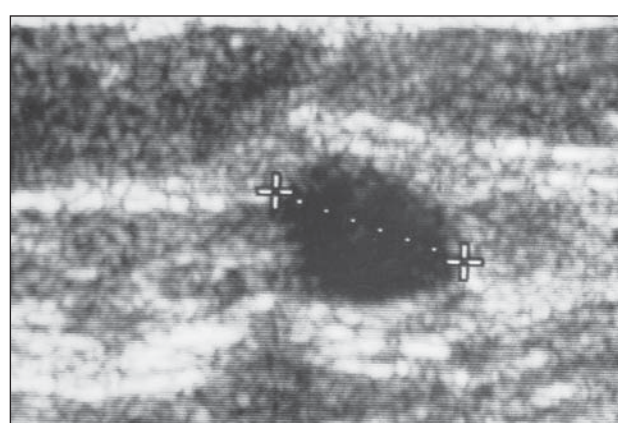
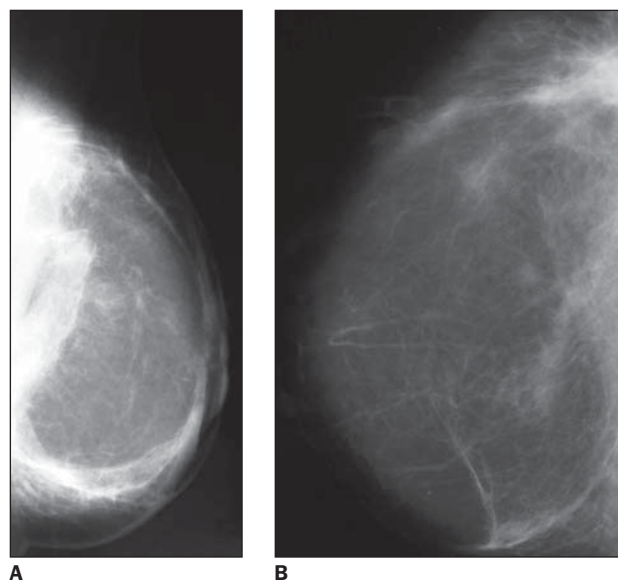


Figura 3. A: Mamografia. Incidência médio-lateral oblíqua de mama reconstruída por retalho mio-cutâneo demonstrando predomínio do componente adiposo, com áreas de maior densidade no aspecto posterior da mama, correspondentes aos pontos de inserção do retalho na parede torácica. **B:** Mamografia de mama reconstruída com retalho mio-cutâneo demonstrando pequeno cisto oleoso, secundário a necrose gordurosa. **C:** O mesmo cisto identificado na ultra-sonografia.

sobrevida da paciente, uma vez que na literatura as publicações quanto ao acompanhamento e à resposta terapêutica destas pacientes ainda são escassas.

Inicialmente acreditava-se que a recorrência loco-regional do câncer na reconstrução seria uma manifestação sistêmica ou metastática da doença. Porém, tem-se demonstrado a presença de pequena quantidade de tecido mamário residual após a mastectomia (em torno de 5%), o que torna possível a permanência de células tumorais na mama com potencial para promover recidiva da doença^(7,11,12).

Pacientes com lesão intraductal podem ter risco potencialmente maior de recorrência, conforme estudo de Helvie *et al.*⁽¹⁰⁾.

A rotina de acompanhamento das pacientes com reconstrução mamária inicialmente incluía apenas o exame clínico, não se creditando valor à mamografia (MMG) na mama reconstruída, tanto que muitos serviços de MMG não realizam rotineiramente incidências mamográficas da mama reconstruída, a menos que haja solicitação expressa do médico assistente.

O exame clínico foi, portanto, por algum tempo, considerado suficiente no seguimento dessas pacientes, suportado pelo fato de que as lesões recidivantes freqüentemente se mostravam localizadas ao nível dos pontos de inserção do retalho ou na cicatriz cirúrgica, o que as tornava acessíveis à palpação^(6,12).

No entanto, após os primeiros relatos da detecção de sinais de recidiva tumoral em RMC pela MMG, descritos por Mund

et al. em 1994, e ainda pela demonstração da capacidade da MMG e da ultra-sonografia (US) em detectar sinais de recorrência local em pacientes mastectomizadas por Rissanen *et al.*, atualmente, o exame clínico associado à MMG são indicados no acompanhamento das pacientes mastectomizadas, principalmente naquelas com reconstrução mamária^(6,13,14).

Recomenda-se, portanto, a realização de MMG também da mama reconstruída, e o exame deve constar, sempre que possível, das incidências crânio-caudal e oblíqua médio-lateral, podendo ser acrescido de incidências complementares, como compressão focal ou ampliação, na dependência das alterações identificadas. Existe maior dificuldade técnica para o posicionamento dessas pacientes, uma vez que a mama reconstruída caracteristicamente é mais endurecida devido às alterações cicatriciais, e freqüentemente há perda de definição dos tecidos mais periféricos na mama, que podem ficar inacessíveis nas incidências mamográficas habituais.

Além disso, pode haver a necessidade de utilização de técnica manual para adequação da kV e mAs, uma vez que a mama é menos compressível, desfavorecendo a utilização de técnica automática.

A imagem mamográfica da mama reconstruída é representada por músculo, gordura, estruturas vasculares e pele, sem arranjo ordenado, não se definindo tecido fibroglandular, ductos ou ligamentos de Cooper. Sua composição predominantemente adiposa permite fácil identificação

e acompanhamento de pequenas lesões, o que facilita a detecção precoce de sinais da doença na MMG^(1,10) (Figura 3).

Uma lesão recorrente em mama reconstruída pode manifestar-se na MMG de forma semelhante às lesões que ocorrem na mama normal, ou seja, na forma de nódulos, calcificações agrupadas, assimetria focal ou áreas de distorção da arquitetura, e os campos superiores das mamas parecem ser a mais freqüentemente acometidos⁽¹⁰⁾.

A necrose gordurosa é a alteração mais freqüentemente encontrada nas mamas reconstruídas, ocorrendo em cerca de 30% dos casos⁽¹⁴⁾. Esta pode manifestar-se apenas por área de maior densidade na mama reconstruída ou por distorção da arquitetura, podendo estar associada a calcificações distróficas ou a cistos oleosos. Pode ocupar grande extensão da mama e assumir aspecto palpável e endurecido, nestes casos dificultando sua diferenciação clínica de uma lesão tumoral recidivante⁽¹⁾.

Também nos métodos de imagem estas duas entidades podem apresentar características que se sobrepõem, e a MMG tem-se mostrado o método mais eficaz para sua distinção. O aspecto característico das calcificações grosseiras e amorfas, o desarranjo arquitetural sem evidências de nódulos e a associação com cistos oleosos na MMG favorecem o diagnóstico de necrose gordurosa^(14,15) (Figura 4).

No entanto, alterações mamográficas precoces, tanto relacionadas à necrose gordurosa ou à recorrência, podem ter características indeterminadas em um primeiro

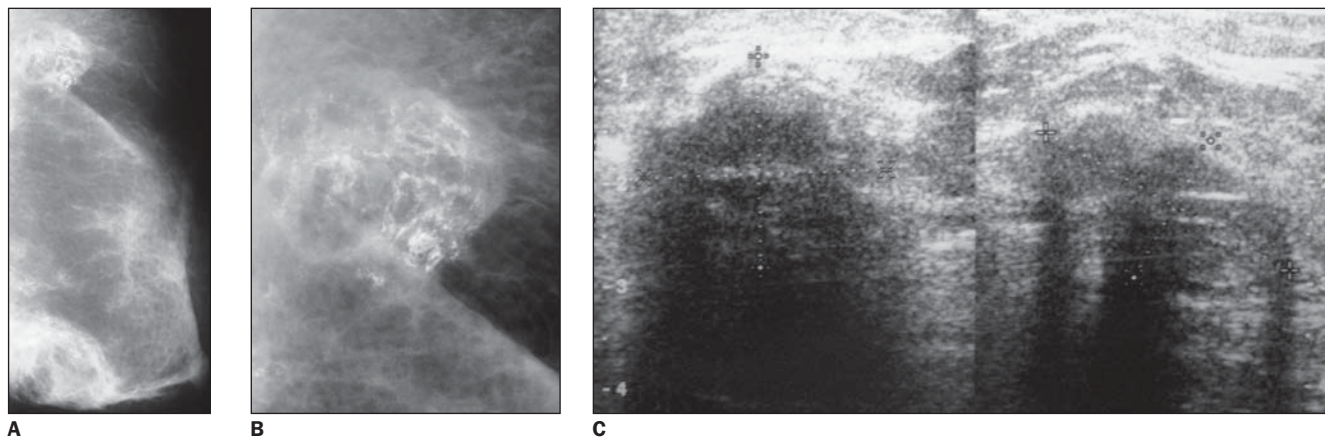


Figura 4. A,B: Mamografia de mama reconstruída por retalho miocutâneo demonstrando duas áreas de maior densidade, com formato arredondado, extensas, com múltiplas calcificações grosseiras e amorfas conglomeradas, que na ultra-sonografia (C) corresponderam a nódulos sólidos, de limites imprecisos, com sombra acústica posterior, características consideradas suspeitas se dissociadas dos dados da mamografia. O diagnóstico histológico foi de áreas de esteatonecrose.

estudo, e por vezes, estas só são passíveis de serem esclarecidas em acompanhamento evolutivo ou por meio de estudo histológico^(1,12,14-16). Para o diagnóstico final dessas alterações iniciais e incaracterísticas na mama reconstruída, a melhor conduta deve também considerar o aspecto psicológico da paciente, que muitas vezes opta pela biópsia a fim de antecipar o diagnóstico definitivo, pondo fim à sua ansiedade.

Também a US tem contribuído para o diagnóstico de lesões recidivantes em ma-

mas reconstruídas, principalmente no acesso a lesões palpáveis ou impalpáveis que se encontrem periféricamente na mama, que muitas vezes não são incluídas no plano de visão mamográfica⁽¹¹⁾ (Figura 5).

Tem valor como auxiliar da MMG na diferenciação de lesão recorrente de alterações benignas, como áreas de alteração cicatricial ou de necrose gordurosa. Exemplo disso, a US, pela capacidade de demonstrar cistos oleosos, pode facilmente caracterizar uma área de necrose gordurosa

que pode não ter representação característica na MMG.

As lesões recorrentes se manifestam na US como nódulos, cuja suspeição para malignidade é feita segundo os mesmos critérios utilizados quando da identificação de nódulos no parênquima mamário, e tem sido demonstrado que estes se apresentam mais freqüentemente com o aspecto mais hipocogênico que a gordura, com contornos irregulares e formato arredondado ou irregular⁽¹¹⁾.

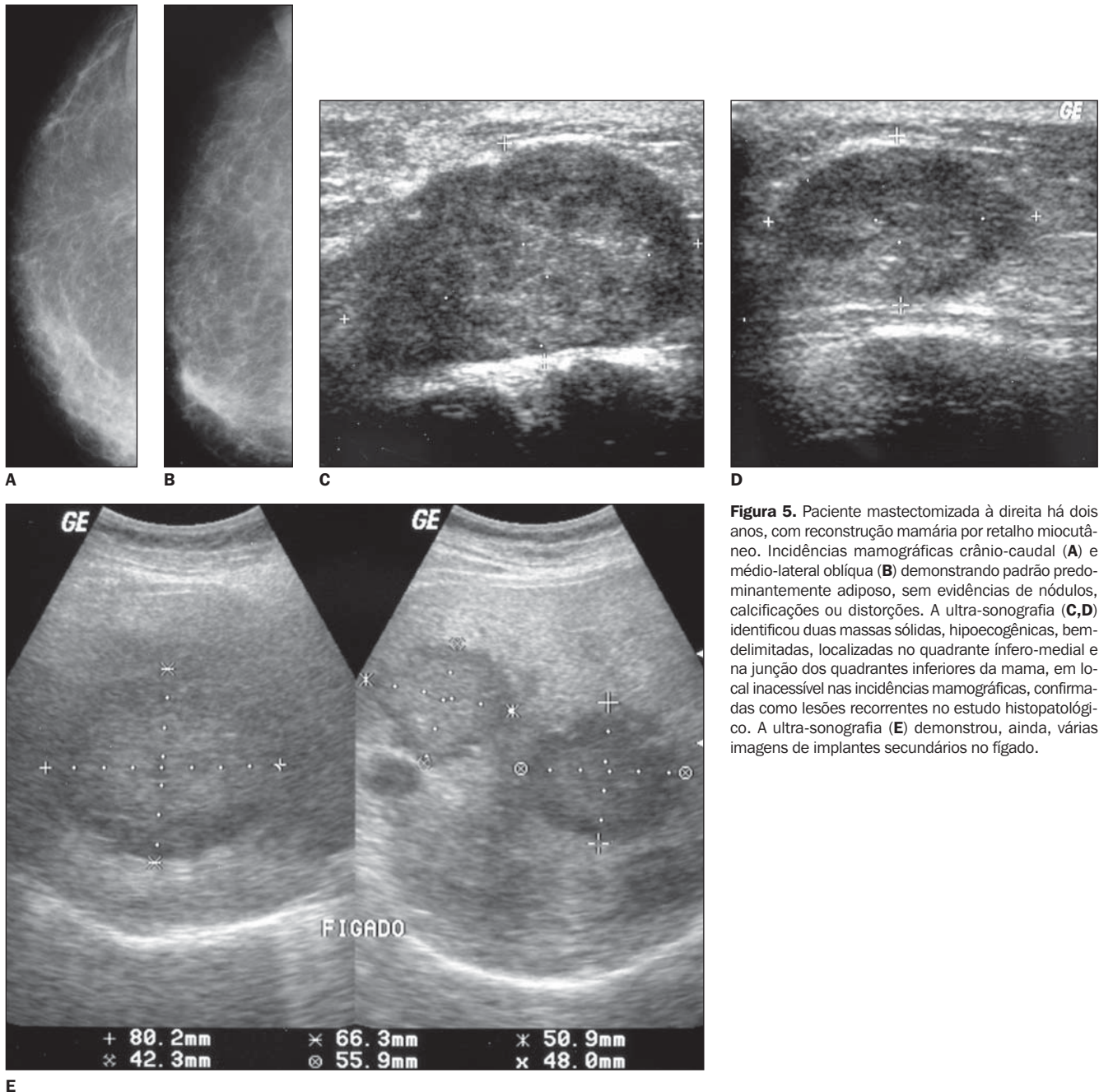


Figura 5. Paciente mastectomizada à direita há dois anos, com reconstrução mamária por retalho miocutâneo. Incidências mamográficas crânio-caudal (A) e médio-lateral oblíqua (B) demonstrando padrão predominantemente adiposo, sem evidências de nódulos, calcificações ou distorções. A ultra-sonografia (C,D) identificou duas massas sólidas, hipocogênicas, bem delimitadas, localizadas no quadrante infero-medial e na junção dos quadrantes inferiores da mama, em local inacessível nas incidências mamográficas, confirmadas como lesões recorrentes no estudo histopatológico. A ultra-sonografia (E) demonstrou, ainda, várias imagens de implantes secundários no fígado.

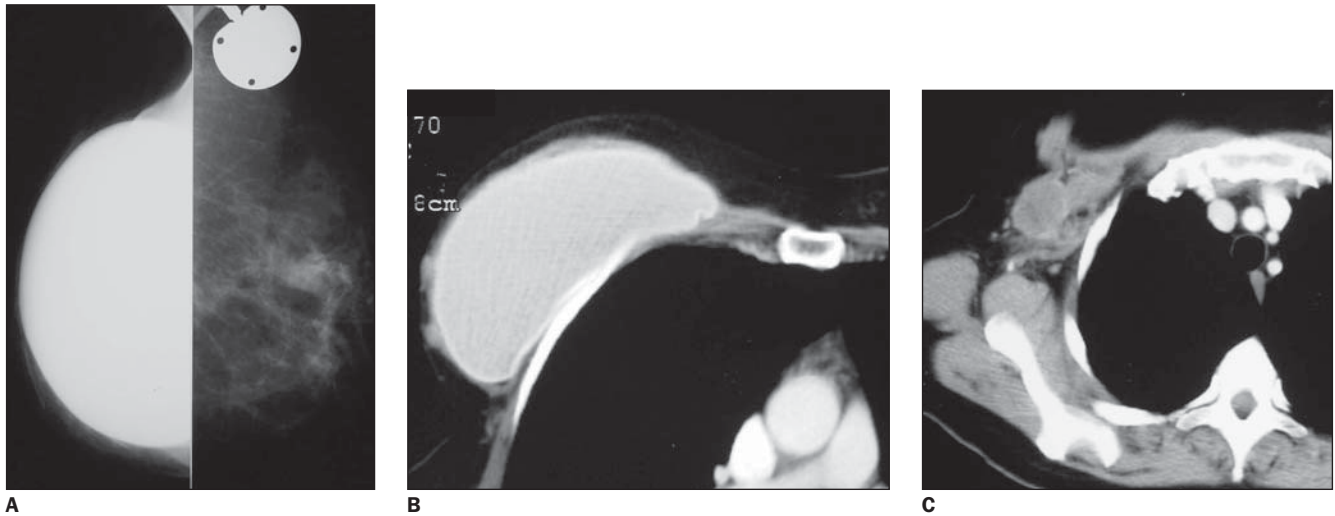


Figura 6. Paciente de 47 anos de idade, mastectomizada à direita há dois anos, com reconstrução mamária com implante de silicone, apresentando queixa de nódulo palpável ao nível da cicatriz cirúrgica. **A:** Mamografia demonstrando implante com contornos regulares, com pequena quantidade de tecido subcutâneo, porém sem evidenciar nódulos. **B:** Tomografia computadorizada realizada para rastreamento de lesões secundárias no parênquima pulmonar identificando pequenos nódulos junto ao contorno anterior do implante. **C:** Linfonodomegalia em região axilar.

A tomografia computadorizada (TC) e a ressonância magnética (RM) podem ser eficazes no diagnóstico de recorrência tumoral após reconstrução mamária, tanto em reconstruções com próteses quanto por RMC, principalmente pela sua capacidade em demonstrar lesões profundas na mama que se encontrem junto à superfície torácica (Figura 6)^(1,11).

Em pacientes com reconstrução cirúrgica da mama e que se apresentem assintomáticas, tem-se preconizado o acompanhamento clínico e por MMG, embora seja reconhecida a eficácia da US em detectar lesões não-palpáveis.

Diante de nódulo palpável, o emprego da US e da MMG tem o objetivo de tentar caracterizar lesões benignas, como áreas de necrose gordurosa que tornem desnecessária sua avaliação histológica. No entanto, deve-se estar atento para lesões características nos métodos de imagem, para as quais somente o acompanhamento evolutivo ou a biópsia poderão permitir o diagnóstico final.

CONCLUSÃO

Embora não exista consenso quanto à influência do diagnóstico precoce de recorrência do câncer na sobrevida de pacien-

tes mastectomizadas com mamas reconstruídas, atualmente o acompanhamento clínico e por MMG tem sido preconizado como rotina na busca de indícios de lesão recidivante inicial.

Já em lesões palpáveis, a MMG e a US podem contribuir para a diferenciação entre alterações benignas, como áreas de esteatonecrose ou de tecido cicatricial e lesão tumoral, em alguns casos tornando desnecessária a avaliação histológica.

REFERÊNCIAS

1. Leibman AJ, Styblo TM, Bostwick J III. Mammography of the postreconstruction breast. *Plast Reconstr Surg* 1997;99:698-704.
2. Schain WS, Wellisch DK, Pasnau RO, Landsverk J. The sooner the better: a study of psychological factors in women undergoing immediate versus delayed breast reconstruction. *Am J Psychiatry* 1985; 142:40-46.
3. Brenelli HB, Kepcke EM. Reconstrução mamária. In: Basegio DL. Câncer de mama: abordagem multidisciplinar. Rio de Janeiro: Revinter, 1999;210-221.
4. Munhoz AM, Ferreira MC. Aplicação da microcirurgia na reconstrução mamária imediata. *Rev Bras Mastol* 2000;10:103-105.
5. Kroll SS, Baldwin B. A comparison of outcomes using three different methods of breast reconstruction. *Plast Reconstr Surg* 1992;90:455-462.
6. Mund DF, Wolfson P, Gorczyca DP, Fu YS, Love SM, Bassett LW. Mammographically detected recurrent nonpalpable carcinoma developing in a transverse rectus abdominis myocutaneous flap. A case report. *Cancer* 1994;74:2804-2807.
7. Helvie MA, Bailey JE, Roubinoux MA, *et al.* Mammographic screening of TRAM flap breast reconstructions for detection of nonpalpable recurrent cancer. *Radiology* 2002;224:211-216.
8. Kopans DB. Mama alterada: gravidez, lactação, biópsia, mastectomia, radiação e implantes. In: Kopans DB. *Imagem da mama*. 2ª ed. Rio de Janeiro: Revinter, 1998;483-484.
9. Schusterman MA, Kroll SS, Miller MJ, *et al.* The free transverse rectus abdominis musculocutaneous flap for breast reconstruction: one center's experience with 211 consecutive cases. *Ann Plast Surg* 1994;32:234-242.
10. Helvie MA, Wilson TE, Roubidoux MA, Wilkins EG, Chang AE. Mammographic appearance of recurrent breast carcinoma in six patients with TRAM flap breast reconstructions. *Radiology* 1998;209: 711-715.
11. Edeiken BS, Fornage BD, Bedi DG, Sneige N, Parulekar SG, Pleasure J. Recurrence in autogenous myocutaneous flap reconstruction after mastectomy for primary breast cancer: US diagnosis. *Radiology* 2003;227:542-548.
12. Eidelman Y, Liebling RW, Buchbinder S, Strauch B, Goldstein RD. Mammography in the evaluation of masses in breasts reconstructed with TRAM flaps. *Ann Plast Surg* 1998;41:229-233.
13. Rissanen TJ, Mäkäräinen HP, Mattila SI, Lindholm EL, Heikkinen MI, Kiviniemi HO. Breast cancer recurrence after mastectomy: diagnosis with mammography and US. *Radiology* 1993;188:463-467.
14. Shaikh N, LaTrenta G, Swistel A, Osborne FM. Detection of recurrent breast cancer after TRAM flap reconstruction. *Ann Plast Surg* 2001;47:602-607.
15. Bilgen IG, Ustun EE, Memis A. Fat necrosis of the breast: clinical, mammographic and sonographic features. *Eur J Radiol* 2001;39:92-99.
16. Soo MS, Kornguth PJ, Hertzberg BS. Fat necrosis in the breast: sonographic features. *Radiology* 1998;206:261-269.